

ISSN 1817-7883
eISSN 2522-9354

**ВІННИЦЬКИЙ НАЦІОНАЛЬНИЙ МЕДИЧНИЙ
УНІВЕРСИТЕТ ІМЕНІ М.І.ПИРОГОВА**

**ВІСНИК ВІННИЦЬКОГО
НАЦІОНАЛЬНОГО
МЕДИЧНОГО
УНІВЕРСИТЕТУ**

**НАУКОВИЙ ЖУРНАЛ
№1 (Т. 23) 2019**

ВІСНИК ВІННИЦЬКОГО НАЦІОНАЛЬНОГО МЕДИЧНОГО УНІВЕРСИТЕТУ REPORTS OF VINNYTSA NATIONAL MEDICAL UNIVERSITY

Заснований: 17 жовтня 1994 року

Засновник: Вінницький державний медичний університет імені М.І.Пирогова

Державна реєстрація: 18 вересня 2003

Видавець: Вінницький національний медичний університет імені М.І.Пирогова

Періодичність виходу журналу 4 рази на рік

№1 (Т. 23) 2019

Фахове наукове видання України у галузі медичних наук

Згідно переліку наукових фахових видань України, затвердженого наказом МОН України №747 від 13.07.2015 (додаток 17)

Фахове наукове видання України у галузі біологічних наук

згідно переліку наукових фахових видань України, затвердженого Наказом МОН України №1021 від 07.10.2015 (додаток 11)

Журнал включений до міжнародної інформаційної наукометричної бази CrossRef, Google Scholar Metrics, National Library of Ukraine Vernadsky

Головний редактор

Мороз В.М.

Заступник головного редактора

Власенко О.В.

Петрушенко В.В.

Погорілий В.В.

Відповідальний редактор

Гунас І.В.

Секретар

Клімас Л.А.

Редакційна колегія

Василенко Д.А., Власенко М.В., Гумінський Ю.Й.,
Заїка С.В., Камінський В.В., Малачкова Н.В.,
Мороз Л.В., Московко С.П., Палій Г.К.,
Ruchalska L., Сарафинюк Л.А., Серебреннікова
О.А., Серкова В.К., Сидюк А.В., Того М.Д., Фурман
Ю.М., Шінкарук-Диковицька М.М.

Редакційна рада

Булавенко О.В., Булат Л.М., Гаврилук А.О., Гай-
струк А.Н., Денисюк В.І., Дмитренко С.В., Дуд-
ник В.М., Жебель В.М., Кириленко В.А., Кіщук В.В.,
Кукуруза Ю.П., Мазорчук Б.Ф., Мостовий Ю.М.,
Очередько О.М., Піскун Р.П., Пухлик Б.М., Пуш-
карь М.С., Пшук Н.Г., Рикало Н.А., Саволук С.І.,
Салдан І.Р., Сергета І.В., Станіславчук М.А., Сте-
панюк Г.І., Тихолаз В.О., Фіщенко В.О., Фоміна
Л.В., Чайка Г.В., Чорнобровий В.М., Шевчук Ю.Г.,
Школьніков В.С., Шувалов С.М., Яковлева О.О.

Адреса редакції та видавця:

21018, Україна, м.Вінниця,
вул. Пирогова, 56
Тел.: (0432) 43-94-11
Факс.: (0432) 46-55-30
E-mail: lora@vnmnu.edu.ua

Address editors and publisher:

Pyrogov Str. 56,
Ukraine - 21018, Vinnytsia,
Tel.: (0432) 43-94-11
Fax: (0432) 46-55-30
E-mail: lora@vnmnu.edu.ua

Технічні редактори Л.О. Клопотовська, С.С. Левенчук, А.Ю. Лунік, О.П. Віштак

Художній редактор Л.М. Слободянюк

Перекладач В.І. Гунас

Сайт журналу <https://reports-vnmedical.com.ua>

Підписано до друку 01.03.2019 р.

Затверджено Вченою Радою ВНМУ ім. М.І. Пирогова, протокол №7 від 28.02.19 р.

Формат 84x120 1/16. Друк офсетний. Замовлення № 86. Тираж 200

Вінниця. Друкарня ВНМУ, Пирогова, 56

© Вінницький національний медичний університет імені М.І.Пирогова, (м.Вінниця), 2018
Вісник Вінницького національного медичного університету
Рецензуемий журнал
Свідчення про державну реєстрацію КВ №7901 від 18.09.2003

ЗМІСТ

ОРИГІНАЛЬНІ ДОСЛІДЖЕННЯ

- Суходоля А.І., Креньов К. Ю., Лобода І.В., Монастирський В.М.** Вплив інтраабдомінальної гіпертензії на морфологічні зміни внутрішніх органів в експерименті **6**
- Лисенко О.П., Власенко В.В., Палій Г.К., Власенко І.Г., Назарчук О.А.** Мікобактерії туберкульозу з дефектною клітинною стінкою, виявлені у мозку біологічної моделі із спонгіозними змінами **12**
- Дядик О. О., Фелештинська О. Я.** Клініко-морфологічні особливості хвороби Крона з ураженням порожнини рота **20**
- Ошурко А.П., Олійник І.Ю.** Результати 3-D реконструювання в динамічному аналізі з визначення щільності кісткової тканини верхньої щелепи у пренатальному онтогенезі людини **24**
- Дядик О.О., Бекетова Ю. І., Сургай Н.М.** Роль CD20-позитивних В-лімфоцитів при вторинних ураженнях нирки **36**
- Князевич-Чорна Т.В., Михайлюк І.О., Рудяк О.М., Тарасевич Н.Р.** Функціональний стан надниркових залоз в поєднанні з їх морфологічною перебудовою на різних етапах постгіпотермічного періоду **41**
- Туманський В.О., Фень С. В., Туманська Л.М.** Хронічні стеатогепатити в трепанобіоптатах печінки: патоморфологія активності та репаративних процесів **46**
- Гринцова Н.Б., Романюк А.М., Бумейстер В.І., Кіптенко Л.І., Пернаков М.С.** Морфофункціональні перебудови кіркової речовини наднирників статевозрілих щурів за умов довготривалого впливу солей важких металів **54**
- Линдіна Ю.М., Сікора В.В., Гирявенко Н.І., Линдін М.С., Романюк А.М.** Дослідження протективних властивостей вітаміну Е щодо кісткового мозку щурів в умовах підвищеного споживання солей важких металів **59**
- Піддубний А.М.** Порівняльний аналіз впливу простатолітів та corpora amylacea на імунофенотип раку передміхурової залози **64**
- Скорук А.Г.** Топографо-анатомічні особливості та гістохімічні зміни за груднинної залози зародків та передплідів людини в пренатальному періоді **70**
- Романюк А.М., Тимакова О.О., Линдіна Ю.М., Гринцова Н.Б., Кравцова І.А., Куст В.В.** Морфофункціональні зміни у прищитоподібних залозах при тривалій дії солей важких металів **80**
- Хитрик А.Й., Євтушенко В.М., Бушман В.С., Нечепоренко А.Г., Аксамітьєва М.В.** Етапи розвитку сечового міхура щурів в ранньому постнатальному періоді **84**
- Sukhodolya A.I., Krenov K.Yu., Loboda I.V., Monastyrsky V.M.** Influence of intraabdominal hypertension on morphological changes of internal organs in experiment **6**
- Lysenko O.P., Vlasenko V.V., Paliy H.K., Vlasenko I.H., Nazarchuk O.A.** Mycobacterium of tuberculosis with defective cell wall, determined in the brain of the biological model with spongial changes **12**
- Dyadyk O., Feleshtynska O.** Clinical and morphological features of crohn's disease with oral lesions **20**
- Oshurko A.P., Oliinyk I.Yu.** Results of 3-D reconstruction in dynamic analysis for determining the bone tissue density of the maxilla in human prenatal ontogenesis **24**
- Dyadyk O.O., Beketova Y.I., Surgai N.M.** The role of CD-20 positive b-lymphocytes in secondary kidney damage **36**
- Knyazevich-Chorna T.V., Mikhailyuk I.O., Rudyak A.N., Tarasevych N.R.** Functional state of the adrenal glands with combination of their morphological reorganization at different stages of a posthypothermic period **41**
- Tumanskiy V.A., Fen' S.V., Tumanskaya L.M.** Chronic steatohepatitis in liver fine-needle aspiration biopsy: the pathomorphology of activity and reparative processes **46**
- Hryntsova N. B., Romanyuk A.N, Bumeister V.I., Kiptenko L. I., Pernakov N. S.** Morphofunctional alterations of the adrenal cortex of sexually mature rats under prolonged exposure to heavy metal salts **54**
- Lyndina Y., Sikora V., Hyriavenko N., Lyndin M., Romaniuk A.** The study of the protective properties of vitamin E on bone marrow of rats in condition of the increased intake of heavy metals salts **59**
- Piddubnyi A.M.** Comparative analysis of prostatoliths and corpora amylacea effects on the immunophenotype of prostate cancer **64**
- Scoruk A.G.** Topographoanatomic features and histochemical changes in thymus of germ and forebrain in the prenatal period of the human in the prenatal period **70**
- Romaniuk A., Tymakova O., Lyndina J., Gryntsova N., Kravtsova I., Kust V.** The morphological changes in parathyroid glands, caused simulated prolonged influence of heavy metal salts **80**
- Khitrik A.Y., Yevtushenko V.M., Bushman V.S., Nечeporenko A.G., Aksamityeva M.V.** Stages of development of bladder of rats in the early postnatal period **84**

DOI: 10.31393/reports-vnmedical-2019-23(1)-13

УДК: 611.62:612.65]-092.9

ЕТАПИ РОЗВИТКУ СЕЧОВОГО МІХУРА ЩУРІВ В РАНЬОМУ ПОСТНАТАЛЬНОМУ ПЕРІОДІ

Хитрик А.Й., Євтушенко В.М., Бушман В.С., Нечепоренко А.Г., Аксамітьєва М.В.

Запорізький державний медичний університет (просп. Маяковського, 26, м. Запоріжжя, Україна, 69035)

Відповідальний за листування:
e-mail: Orhidea_72@ukr.net

Статтю отримано 7 грудня 2018 р.; прийнято до друку 10 січня 2019 р.

Анотація. Актуальною проблемою практичної медицини є лікування захворювань нижнього відділу сечовидільної системи і близько 20% цієї патології припадає на частку сечового міхура. Метою дослідження було вивчити морфологічні особливості сечового міхура щурів у період раннього постнатального онтогенезу. Проводили гістологічне дослідження сечових міхурів 64 щурів. Кількісний аналіз результатів морфометричного дослідження проводили методами варіаційної статистики з використанням програм Excel і STATISTICA. Визначали середню товщину власної пластинки, м'язової оболонки, середню кількість судин мікроциркуляторного русла в одиниці площі, їх діаметр, кількість лімфоцитарних клітин. Нами виявлено, що протягом раннього етапу постнатального онтогенезу (до 90 днів життя щурів) спостерігаються такі зміни структури сечового міхура: відбувається збільшення товщини слизової та м'язової оболонки стінки сечового міхура; збільшення в слизовій сечового міхура клітин імунорфологічного комплексу (лімфоцитів, макрофагів, а також лімфоцитарних клітинних скупчень), зміни в кількісному відношенні і в різноманітності клітинного складу; спостерігається збільшення кількості судин мікроциркуляторного русла. Дані зміни відбувалися прогредієнтно, з максимальною виразністю в період 30 днів життя і подальшою стабілізацією показників. Такі показники можуть бути пов'язані зі зміною типу харчування щурят, оскільки з 14 по 21 добу у них відбувається перехід з молочного на природне харчування. Надалі планується провести дослідження впливу антигенної стимуляції на структуру стінки сечового міхура.

Ключові слова: постнатальний онтогенез, сечовий міхур, лімфоцити, мікроциркуляторне русло.

Вступ

У даний час актуальною проблемою практичної медицини є лікування захворювань нижнього відділу сечовидільної системи і близько 20% цієї патології припадає на частку сечового міхура [1]. Щоб наблизитися до витоків формування даної патології, необхідно зазирнути в ранній постнатальний період морфологічного становлення цього органу і формування його морфофункціональних взаємозв'язків. Наші дослідження присвячені нормальній морфології сечового міхура щурів і морфофункціональним змінам цього органу в період раннього постнатального онтогенезу.

Метою дослідження було вивчити морфологічні особливості сечового міхура щурів у період раннього постнатального онтогенезу.

Матеріали та методи

Матеріалом для досліджень були сечові міхури щурів лінії "Вістар" у віці 1, 7, 14, 21, 30, 45, 60, 90 днів. У кожній віковій групі досліджувались 8 тварин. Зміст і маніпуляції над тваринами проводилися згідно "Спільним етичним принципам експериментів над тваринами", прийнятими Першим національним конгресом з біоетики (Київ, 2001), також керувалися рекомендаціями "Європейської конвенції про захист хребетних тварин, що використовуються для експериментальних та інших наукових цілей" [2]. Після евтаназії тварин, сечові міхури фіксувалися в 10% нейтральному формаліні і заливалися в парафін за загальноприйнятою методикою. Проводилися серійні зрізи товщиною 5-6 мкм. Забарвлен-

ня виконувалося гематоксиліном і еозинном, альціановим синім [3]. Морфометричні дослідження і мікрофотографування проводили за допомогою мікроскопа ZEISS з цифровою Мікрофотонасадкою AxioCam 105 color. Кількісний аналіз результатів морфометричного дослідження проводили методами варіаційної статистики з використанням програм Excel і STATISTICA [4, 5, 6]. Були визначені: середня товщина власної пластинки слизової оболонки, м'язової оболонки; середній діаметр артерій і венул; середня кількість судин мікроциркуляторного русла, лімфоцитарних клітин і лімфоцитарних скупчень на 5000 мкм².

Результати. Обговорення

У віці однієї доби помітна тришарова структура стінки сечового міхура: слизова оболонка, м'язова оболонка і серозна (адвентиціальна) оболонка. Середній показник товщини власної пластинки слизової 3,78 мкм. Представлена пухкою волокнистою сполучною тканиною (ПВСТ) [7]. Мікроциркуляторне русло власної пластинки слизової представлено артеріолами в кількості 1,19, венулами в кількості 2,29 і капілярами в кількості 9,71. Діаметр венул 5,17 мкм, артеріол 4,09 мкм (табл. 1).

У слизовій оболонці присутні клітини лімфоїдного ряду. Діаметр цих клітин 2-3-4 мкм, це малі лімфоцити (в даній роботі за малі лімфоцити ми брали лімфоцитарні клітини діаметром 2-4 мкм, середні 5-6 мкм, великі 7-8 мкм). Розташовуються, в основному, дифузно, периваскулярно рідше в субепітеліальній області. Кількість клітин

Таблиця 1. Морфометричні показники структури стінки сечового міхура щурів в ранньому постнатальному періоді.

	ВПВСТ, мкм	АСО	ВСО	КСО	ДАСО, мкм	ДВСО, мкм	ВМО, мкм	АМО	ВМО	КМО	ДАМО, мкм	ДВМО, мкм	Л	ЛС
1	3,78± 0,64	1,19± 0,26	2,29± 0,52	9,71± 0,70	4,08± 0,19	5,17± 0,14	69,15± 2,88	1,38± 0,32	2,42± 0,49	9,83± 0,79	4,45± 0,09	5,63± 0,21	1,25± 0,28	
7	10,94± 1,56	2,19± 0,41	1,65± 0,46	8,06± 0,49	5,25± 0,17	7,30± 0,56	115,17± 19,10	1,66± 0,43	2,99± 0,67	9,03± 2,15	5,47± 0,78	6,50± 0,21	1,50± 0,40	
14	18,1± 1,00	2,20± 0,71	1,92± 0,46	10,62± 4,98	6,52± 0,88	8,95± 0,60	113,29± 9,88	1,62± 0,44	3,33± 0,86	11,09± 1,41	5,27± 0,21	7,62± 0,34	1,45± 0,31	
21	12,68± 1,90	4,06± 2,92	4,33± 1,38	21,99± 5,19	5,75± 0,54	5,20± 0,38	137,34± 8,46	5,42± 2,80	6,09± 1,05	11,09± 9,66	5,27± 0,24	7,62± 0,74	2,83± 0,64	0,04± 0,11
30	29,52± 1,19	7,29± 1,59	7,24± 2,40	24,87± 6,95	5,0± 0,26	5,95± 0,38	134,35± 12,26	10,42± 0,94	9,37± 3,11	30,16± 9,22	6,72± 0,49	7,55± 0,38	8,08± 0,83	0,50± 0,47
45	35,58± 2,55	7,16± 2,16	9,52± 4,06	19,12± 11,67	5,70± 0,33	7,00± 0,57	251,88± 53,47	8,20± 6,15	10,00± 7,17	22,70± 16,19	7,80± 0,55	8,50± 0,66	10,45± 1,72	
60	34,80± 2,87	4,96± 3,73	6,46± 4,12	27,92± 2,99	4,82± 0,33	5,74± 0,37	214,40± 57,65	6,80± 5,69	8,40± 5,60	29,91± 8,15	6,00± 0,16	6,80± 0,60	8,62± 1,83	0,08± 0,15
90	25,35± 1,91	1,82± 1,00	2,36± 1,23	15,20± 7,69	6,06± 0,26	9,30± 0,65	211,81± 14,74	2,22± 1,24	3,18± 1,74	13,54± 6,38	11,36± 2,67	10,34± 0,76	4,26± 0,51	0,099± 0,16

Примітки: ВПВСЕ - висота пухкої волокнистої сполучної тканини; АСО - артеріоли слизової оболонки; ВСО - венули слизової оболонки; КСО - капіляри слизової оболонки; ДАСО - діаметр артеріоли слизової оболонки; ДВСО - діаметр венул слизової оболонки; ВМО - висота м'язової оболонки; АМО - артеріоли м'язової оболонки; ВМО - венули м'язової оболонки; КМО - капіляри м'язової оболонки; ДАМО - діаметр артеріоли м'язової оболонки; ДВМО - діаметр венул м'язової оболонки; Л - лімфоцити; ЛС - лімфоцитарні скупчення.

1,25 на 5000 мкм². М'язова оболонка представлена окремими пучками м'язових волокон (до 69,15 мкм товщиною), різноспрямовано розташованими. Судини мікроциркуляторного русла м'язової оболонки представлені артеріолами в кількості 1,38, венулами в кількості 2,42 і капілярами в кількості 9,83, розмір просвіту артеріол 4,46 мкм, венул 5,63 мкм.

У щурів віком 7 днів власна пластинка слизової представлена пухкою волокнистою сполучною тканиною. Товщина власної пластинки 10,94 мкм. Мікроциркуляторне русло слизової добре виражене і представлене артеріолами (2,14), венулами (1,81) і капілярами (8,11), діаметр артеріол 5,25 мкм, венул 7,30 мкм. У слизовій присутні лімфоцитарні клітини: це малі лімфоцити, розташовані дифузно, переважно периваскулярно в кількості 1,50. М'язова оболонка має товщину 115,18 мкм. Чіткого поділу на шари не спостерігається. Представлена добре сформованими пучками гладком'язових клітин. Мікроциркуляторне русло представлено артеріолами (1,79), венулами (3,07) і капілярами (8,70), діаметр артеріол 5,48 мкм, діаметр венул 6,50 мкм.

У період онтогенезу після 14 днів щури починають переходити до змішаного харчування і, в цей період спостерігаються такі структурні зміни в сечовому міхурі. ПВСТ власної пластинки слизової має товщину 18,10 мкм. Чіткого поділу власної пластинки і підслизової основи не спостерігається, однак, у власній пластинці присутні одиничні гладкі міоцити. Кількість артеріол (2,33), венул (1,58), капілярів (8,04) (рис. 1).

Діаметр артеріол 6,53 мкм, венул 8,95 мкм. Лімфоцитарні клітини розташовані дифузно і периваскулярно,

представлені малими лімфоцитами в кількості 1,46. Зустрічаються поодинокі макрофаги в кількості 0,25 і нейтрофіли 0,12, розташовані периваскулярно. М'язова оболонка представлена гладком'язовою тканиною з прошарками пухкої волокнистої сполучної тканини, має товщину 113,30 мкм. Представлена пучками циркулярно, поздовжньо і косо розташованих міоцитів. У м'язовій оболонці присутні судини мікроциркуляторного русла: артеріоли (1,57), венули (2,95), капіляри (10,76). Діаметр артеріол 5,28 мкм, діаметр венул 7,63 мкм.

До 21 днів життя щури переходять на самостійне харчування. Морфологічні зміни в структурі сечового міхура наступні. Власна пластинка слизової представлена пух-

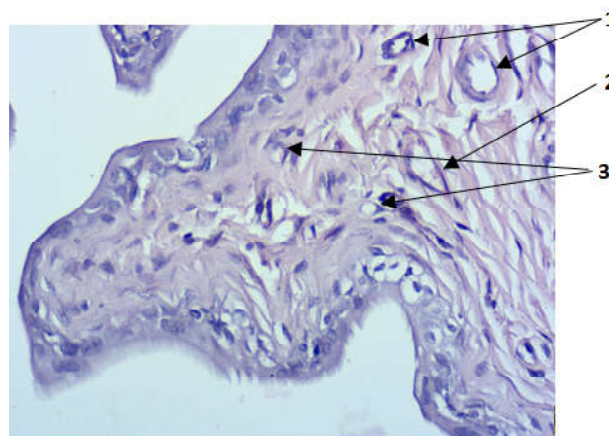


Рис. 1. Забарвлення гематоксилін та еозин. Слизова оболонка сечового міхура щура 14 днів. 1 - артеріоли, 2 - венула, 3 - капіляри. x40.

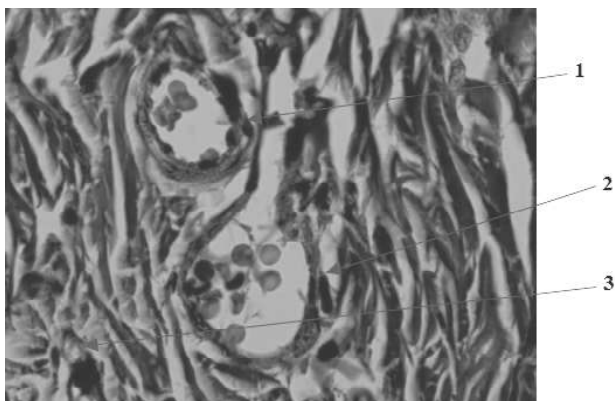


Рис. 2. Забарвлення альціановий синій. Слизова оболонка сечового міхура щура 30діб. 1 - артеріола, 2 - венула, 3 - капіляр. x100.

кою волокнистою сполучною тканиною. Містить судини, поодинокі гладком'язові пучки, фібробласти і лімфоїдні клітини. Товщина пухкої волокнистої сполучної тканини в структурі слизової становить 12,68 мкм. Кількість артеріол (2,02), венул (3,17), капілярів (18,27). Діаметр артеріол слизової 5,75 мкм, венул 5,20 мкм. Лімфоїдні клітини представлені малими лімфоцитами в кількості 2,83, макрофагами в кількості 0,29. Спостерігаються поодинокі лімфоїдні скупчення, в основному периваскулярно. Середня кількість таких в дослідженому матеріалі 0,04. У досліджених нами лімфоїдних скупченнях у цій віковій групі середня кількість лімфоцитів було 7,5, з них 6,05 малі лімфоцити і 1 макрофаг. М'язова оболонка має товщину 137,34, представлена гладкою м'язовою тканиною і прошарками пухкої волокнистої сполучної тканини. Мікроциркуляторне русло представлено артеріолами (2,67), венулами (5,14), капілярами (12,43). Діаметр артеріол 5,10 мкм, венул 7,78 мкм.

При вивченні структури сечових міхурів щурів 30-денного віку визначається власна пластинка слизової без чітко вираженого м'язового шару і виконана ПВСТ. Товщина власної пластинки з підслизовою основою становить 29,92 мкм. Власна пластинка слизової містить артеріоли (7,71), венули (5,83) і велика кількість капілярів (27,39) (рис. 2).

Діаметр артеріол 5,00 мкм, венул 5,95 мкм. У слизовій присутні дифузно і периваскулярно розташовані лімфоїдні клітини і скупчення [8, 9, 10]. Кількість лімфоцитів 8,08, макрофагів 1,07, нейтрофілів 0,70, плазмочитів 0,50, лімфоїдних скупчень 0,50, розташовані периваскулярно. М'язова оболонка виражена добре. Товщина її становить 134,35 мкм. Представлена трьома шарами: зовнішніми поздовжніми і внутрішнім циркулярним. Циркулярний шар є переважаючим по товщині. Судини мікроциркуляторного русла м'язової оболонки представлені артеріолами (9,58), венулами (7,38), капілярами (30,75). Діаметр артеріол 6,73 мкм, венул 7,55 мкм.

До 45 діб ПВСТ власної пластинки слизової має товщину 35,58 мкм. Чіткого поділу власної пластинки і підсли-

зової основи не спостерігається, однак, у власній пластинці присутні поодинокі гладкі міоцити. Кількість артеріол (7,71), венул (5,83), капілярів (27,39). Діаметр артеріол 5,75 мкм, венул 7,05 мкм. Лімфоцитарні клітини розташовані дифузно і периваскулярно, представлені лімфоцитами в кількості 10,45, макрофагами в кількості 2,08, нейтрофілами в кількості 0,41, плазмочитами 0,165. Поодинокі лімфоїдні скупчення 0,05. М'язова оболонка представлена гладком'язовою тканиною з прошарками пухкої волокнистої сполучної тканини, має товщину 251,88 мкм і три шари. Представлена пучками циркулярно, поздовжньо і косо розташованих міоцитів. У м'язовій оболонці присутні судини мікроциркуляторного русла: артеріоли (9,58), венули (7,38), капіляри (30,75). Діаметр артеріол 7,80 мкм, діаметр венул 8,50 мкм.

При вивченні структури сечових міхурів щурів 60-денного віку власна пластинка слизової не має чітко вираженого м'язового шару і виконана пухкою волокнистою сполучною тканиною. Товщина власної пластинки з підслизовою основою становить 34,80 мкм. Власна пластинка слизової містить артеріоли (7,71), венули (5,83) і велика кількість капілярів (27,39). Діаметр артеріол 4,82 мкм, венул 5,74 мкм. У слизовій присутні дифузно і периваскулярно розташовані лімфоїдні клітини і скупчення. Кількість лімфоцитів 8,63, макрофагів 0,83, нейтрофілів 0,12, плазмочитів 0,08, лімфоїдних скупчень 0,08, розташованих периваскулярно. М'язова оболонка виражена добре, товщина її становить 214,40 мкм. Представлена трьома шарами: зовнішній поздовжній і внутрішній циркулярний. Циркулярний шар є переважаючим по товщині. Судини мікроциркуляторного русла м'язової оболонки представлені артеріолами (9,58), венулами (7,38), капілярами (30,75). Діаметр артеріол 6,00 мкм, венул 6,83 мкм.

ПВСТ власної пластинки слизової щурів 90 діб життя має товщину 25,35 мкм. Чіткого поділу власної пластинки і підслизової основи не спостерігається, однак, у власній пластинці присутні одиничні гладкі міоцити. Кількість артеріол (7,71), венул (5,83), капілярів (27,39). Діаметр артеріол 6,06 мкм, венул 9,30 мкм. Лімфоцитарні клітини розташовані дифузно і периваскулярно, представлені лімфоцитами в кількості 4,27, макрофагами в кількості 1,37. Присутні поодинокі лімфоїдні скупчення 0,1. М'язова оболонка представлена гладком'язовою тканиною з прошарками пухкої волокнистої сполучної тканини. Має товщину 211,81 мкм. Виражені три шари. Представлена пучками циркулярно, поздовжньо і косо розташованих міоцитів. У м'язовій оболонці присутні судини мікроциркуляторного русла: артеріоли (9,58), венули (7,38), капіляри (30,75). Діаметр артеріол 11,36 мкм, діаметр венул 10,34 мкм.

Висновки та перспективи подальших розробок

1. Протягом раннього етапу постнатального онтогенезу (до 90 діб життя щурів) відбувається збільшення

товщини слизової і м'язової оболонки стінки сечового міхура.

2. Збільшується кількість судин мікроциркуляторного русла проградієнтно, з максимальним приростом у період 30 діб життя і подальшою стабілізацією показників. Причому виражене збільшення показників характерно більше для капілярної ланки. Поряд з кількісним збільшенням судин мікроциркуляторного русла в одилиці площі, практично мало виражено збільшення просвіту діаметрів судин.

3. Нами спостерігалися: збільшення в слизовій се-

чового міхура клітин імуноморфологічного комплексу (лімфоцитів, макрофагів, а також лімфоцитарних клітинних скупчень), зміни в кількісному відношенні і в різноманітності клітинного складу. Усі зміни найбільш стрімко відбуваються до кінця першого місяця життя. Отримані показники можливо пов'язані зі зміною типу харчування щурят, оскільки з 14 по 21 добу відбувається перехід з молочного на природне харчування.

З огляду на результати отриманих даних, у подальшому планується провести дослідження впливу антигенної стимуляції на структуру стінки сечового міхура.

Список посилань

1. Неймарк, А. І., Неймарк, Б. А. & Кондратьева, Ю. С. (2010). *Дизурический синдром у женщин. Диагностика и лечение: руководство*. Москва: ГЭОТАР-Медиа.
2. Западнюк, І. П., Западнюк, В. І., Захарина, Е. А. & Западнюк, Б. В. (1983). *Лабораторные животные. Разведение, содержание, использование в эксперименте*. Київ: Вища школа.
3. Меркулов, Г. А. (1986). *Курс патологической техники*. Москва: Медгиз.
4. Автандилов, Г. Г. (1990). *Медицинская морфометрия*. Москва: Медицина.
5. Боровиков, В. (2003). *STATISTICA. Искусство анализа данных на компьютере: для профессионалов*. (2-е изд.). Санкт-Петербург: Питер.
6. Реброва, О. Ю. (2003). *Статистический анализ данных. Применение пакета прикладных программ STATISTICA*. Москва: Медиа Сфера.
7. Abrams, P., Cardozo, L., Fall, M., Griffiths, D., Rosier, P., Ulmsten, U., & Wein, A. (2002). The standardisation of terminology of lower urinary tract function: report from the Standardisation Sub-committee of the International Continence Society. *Neurourological Urodyninamic*, 21 (2), 167-178. <https://doi.org/10.1002/nau.10052>.
8. Луніна, Н. В., Степаненко, В. В. & Коваль, С. Б. (2001). Функціональний стан моноцитів і деякі механізми його регуляції при розвитку стрес-реакції. *Фізіологічний журнал*, 47 (4), 30-35.
9. Мазуров, Д. В., Пинегин, Б. В. & Андронова, Т. М. (2001). Изучение моноцитов периферической крови человека. *Клеточная иммунология*, 3, 21-23.
10. Stoika, R. S., Kashchak, N. I., Lutsik-Kordovsky, M. D., Boyko, M., & Tsurulnik, A. (2001). In vitro response of phagocytic cells to immunomodulating agent. *Med. Sci. Monit.*, 7 (4), 652-658. Retrieved from <https://www.ncbi.nlm.nih.gov/pubmed/11433191>.
11. *treatment: a guide*. Moskva: GJeOTAR-Media.
12. Zapadnyuk, I. P., Zapadnyuk, V. I., Zaharina, E. A. & Zapadnyuk, B. V. (1983). *Laboratornye zhivotnye. Razvedenie, soderzhanie, ispolzovanie v eksperimente [Laboratory animals. Breeding, content, use in the experiment]*. Kyiv: Vyshcha shkola.
13. Merkulov, G. A. (1986). *Kurs patologicheskoy tehniki. [Course of pathological technique]*. Moskva: Medgiz - Moscow: Medgiz.
14. Avtandilov, G. G. (1990). *Medicinskaya morfometriya [Medical morphometry]*. Moskva: Medicina.
15. Borovikov, V. (2003). *STATISTICA. Iskusstvo analiza dannyh na kompyutere: dlya professionalov. (2-e izd.). [STATISTICA. The art of data analysis on a computer: for professionals]*. Sankt-Peterburg: Piter.
16. Rebrova, O. Yu. (2003). *Statisticheskij analiz dannyh. Primenenie paketa prikladnyh programm STATISTICA [Statistical analysis of data. Application of the STATISTICA software package]*. Moskva: Media Sfera.
17. Abrams, P., Cardozo, L., Fall, M., Griffiths, D., Rosier, P., Ulmsten, U., & Wein, A. (2002). The standardisation of terminology of lower urinary tract function: report from the Standardisation Sub-committee of the International Continence Society. *Neurourological Urodyninamic*, 21 (2), 167-178. <https://doi.org/10.1002/nau.10052>.
18. Lunina, N. V., Stepanenko, V. V. & Koval, S. B. (2001). Funktsionalnyi stan monotsytiv i deiaiki mekhanizmy yoho rehuljatsii pry rozvytku stress-reactii [Functional state of monocytes and some mechanisms of its regulation in the development of a stress-reaction]. *Fiziologichnyi zhurnal - Physiological journal*, 47 (4), 30-35.
19. Mazurov, D. V., Pinegin, B. V., & Andronova, T. M. (2001). Izuchenie monocitov perifericheskoy krovi cheloveka [The study of human peripheral blood monocytes]. *Kletochnaya immunologiya - Cellular Immunology*, 3, 21-23.
20. Stoika, R. S., Kashchak, N. I., Lutsik-Kordovsky, M. D., Boyko, M., & Tsurulnyk, A. (2001). In vitro response of phagocytic cells to immunomodulating agents. *Med. Sci. Monit.*, 7 (4), 652-658. Retrieved from <https://www.ncbi.nlm.nih.gov/pubmed/11433191>.

Referens

1. Nejmark, A. I., Nejmark, B. A. & Kondrat'eva, Ju. S. (2010). *Dizuricheskij sindrom u zhenshhin. Diagnostika i lechenie: rukovodstvo [Dysuric syndrome in women. Diagnosis and*

ЕТАПИ РАЗВИТИЯ МОЧЕВОГО ПУЗЫРЯ КРЫС В РАННЕМ ПОСТНАТАЛЬНОМ ПЕРИОДЕ

Хитрик А.И., Евтушенко В.М., Бушман В.С., Нечепоренко А.Г., Аксамитьева М.В.

Аннотация. Актуальной проблемой практической медицины является лечение заболеваний нижнего отдела мочевыделительной системы и около 20% этой патологии приходится на долю мочевого пузыря. Целью исследования было изучить морфологические особенности мочевого пузыря крыс в период раннего постнатального онтогенеза. Проводили гистологическое исследование мочевых пузырей 64 крыс. Количественный анализ результатов морфометрического исследования проводили методами вариационной статистики с использованием программ Excel и STATISTICA. Определяли среднюю толщину собственной пластинки, мышечной оболочки, среднее количество сосудов микроциркуляторного русла в единице площади, их диаметр, количество лимфоцитарных клеток. Нами выявлено что в течение раннего этапа постнатального онтогенеза (до 90 суток жизни крыс) наблюдаются такие изменения структуры мочевого пузыря: происходит увеличение толщины слизистой и мышечной оболочки стенки мочевого пузыря; увеличение в слизистой мочевого пузыря клеток

иммуноморфологического комплекса (лимфоцитов, макрофагов, а также лимфоцитарных клеточных скоплений), изменения в количественном отношении и в разнообразии клеточного состава; наблюдается увеличение количества сосудов микроциркуляторного русла. Данные изменения происходили прогрессивно, с максимальной выраженностью в период 30 суток жизни и последующей стабилизацией показателей. Такие показатели могут быть связаны с изменением типа питания крысят, поскольку с 14 по 21 сутки у них происходит переход с молочного на естественное питание. В дальнейшем планируется провести исследование влияния антигенной стимуляции на структуру стенки мочевого пузыря.

Ключевые слова: постнатальный онтогенез, мочевой пузырь, лимфоциты, микроциркуляторное русло.

STAGES OF DEVELOPMENT OF BLADDER OF RATS IN THE EARLY POSTNATAL PERIOD

Khitrik A.Y., Yevtushenko V.M., Bushman V.S., Nечeporenko A.G., Aksamityeva M.V.

Annotation. The actual problem of practical medicine is the treatment of diseases of the lower department of the urinary system and about 20% of this pathology accounts for the proportion of the bladder. A histological survey of the bladders of 64 rats was conducted. Quantitative analysis of the results of the morphometric study was carried out using methods of variation statistics using Excel and STATISTICA programs. The aim of the study was to determine the average thickness of their own plate, muscle membrane, the average number of blood vessels in the microcirculation bed per unit area, their diameter, the number of lymphocytic cells. It was found that during the early stage of postnatal ontogenesis (up to 90 days of life of rats), the following changes in the structure of the bladder are observed: an increase in the thickness of the tear and muscle of the wall of the bladder occurs; an increase in the mucous membrane of bladder cells of the immunomorphological complex (lymphocytes, macrophages, and lymphocytic cell clusters), changes in the quantitative aspect and in the diversity of the cellular composition; there is an increase in the number of blood vessels in the microcirculation bed. These changes occurred progressively, with maximum expressiveness in the period of 30 days of life and subsequent stabilization of indicators. Such indications may be associated with a change in the type of nutrition of the rat, since 14 to 21 days they have a transition from dairy to natural nutrition. In the future, it is planned to conduct an investigation of the effect of antigenic stimulation on the structure of the wall of the bladder.

Keywords: postnatal ontogenesis, bladder, lymphocytes, microcirculatory channel.
