

А.І. Шевченко, С.М. Пащенко, О.П. Колеснік, Д.Д. Леонов

## T1N0M1 ЧИ T1N0M0, АБО ЯК ШВИДКО ЗМІНИТИ СТАДІЮ ОНКОЛОГІЧНОГО ПРОЦЕСУ? (ВИПАДОК ІЗ ПРАКТИКИ)

Запорізький державний медичний університет,  
Запорізька медична академія післядипломної освіти  
Запорізький обласний клінічний онкологічний диспансер

**Ключові слова:** рак, віддалені метастази, тактика лікування

Описано випадок неправильного визначення стадії пухлинного процесу у попередньому діагнозі хворої Г., який обумовлений відсутністю морфологічного підтвердження характеру патологічного процесу у легені.

Онкологам добре відомо, що серед хворих, що вперше звернулись за лікарською допомогою, 30% вже мають віддалені метастази [1,2,3]. Знання цього факту іноді негативно впливає на складання плану лікування, адже наявність додаткових новоутворень у інших органах у хворого з діагностованим онкопроцесом найчастіше трактується як віддалені метастази. Складність морфологічного підтвердження метастатичного характеру ураження, зокрема легень, іноді може привести до значних помилок у лікуванні хворого.

Наводимо випадок із практики, який наочно ілюструє таку ситуацію.

Хвора Г., 1940 р. народження, виявила при самоогляді ущільнення у правій молочній залозі. Після огляду у місцевого онколога була скерована до обласного онкологічного диспансеру. При обстеженні молочних залоз була виявлена пухлина у верхньо-зовнішньому квадранті правої молочної залози розміром до 1,5 см у діаметрі. Лімфатичні вузли не збільшені. Виконана пункційна біопсія пухлини. Цитологічний висновок №212/08 від 11.01.2008 р.: елементи крупноклітинної аденокарциноми.

Хворій призначено обстеження з метою визначення розповсюдженості пухлинного процесу, а саме: КТ органів грудної клітки та ультразвукове дослідження органів черевної порожнини.

На комп'ютерній томографії грудної клітки: у правому задньому реберно-діафрагмальному синусі, у S10 визначається осередок гіперденсної щільності, овальної форми, розмірами 41x28 мм (рис. 1). Висновок: вторинне ураження нижньої частки правої легені.

При ультразвуковому обстеженні органів черевної порожнини патології не знайдено.

Хворій встановлено діагноз: вузлова форма раку правої молочної залози T1N0M1, метастаз у праву легеню, ст. IV, КСГП. Для уточнення плану лікування хвора була проконсультована торакальним хірургом. В зв'язку із сумнівом, щодо характеру патологічної тіні у правій легені – синхронний рак легені, або метастаз раку молочної залози, було вирішено запропонувати хворій одномоментну операцію – правобічну

діагностичну торакотомію з видаленням вищеописаної пухлини і широку секторальну резекцію молочної залози. Подальший план лікування було вирішено скласти після уточнення стадії процесу.

Обговорення цієї тактики лікування на ранковій конференції лікарів викликало жваву дискусію. Пропонувалось зупинитися на визначенні процесу як T1N0M1 і запропонувати хворій консервативне лікування. Але ж відсутність морфологічного підтвердження характеру патологічного процесу у правій легені все ж переконала присутніх у правильності першого рішення.

Отже хворій 12.02.08 р. була виконана операція – правобічна бокова торакотомія, під час якої з'ясувалося, що тінь на рентгенограмах у нижніх відділах правого легеневого поля була обумовлена ліпоною косто-діафрагмального синуса до 4 см у діаметрі, локалізованою у ділянці трикутника Богдалека (рис. 2).

Ліпома видалена, проведено ушивання отвору у діафрагмі. Гістологічний висновок №6005 від 22.02.08:

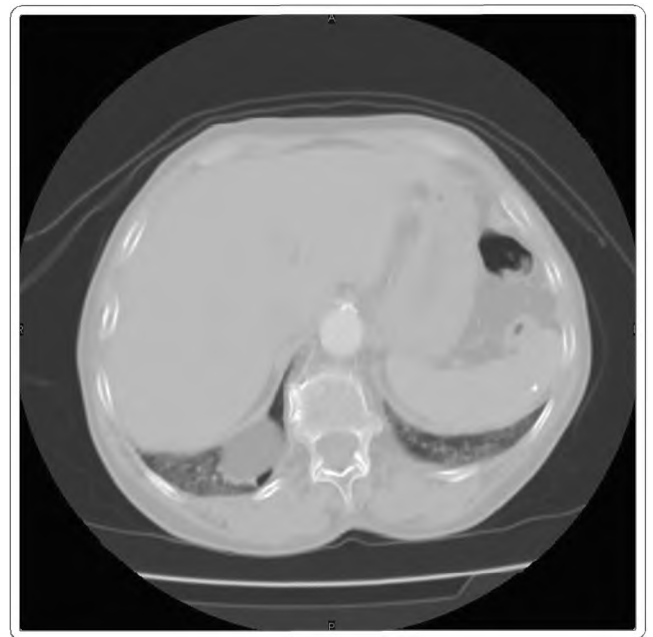
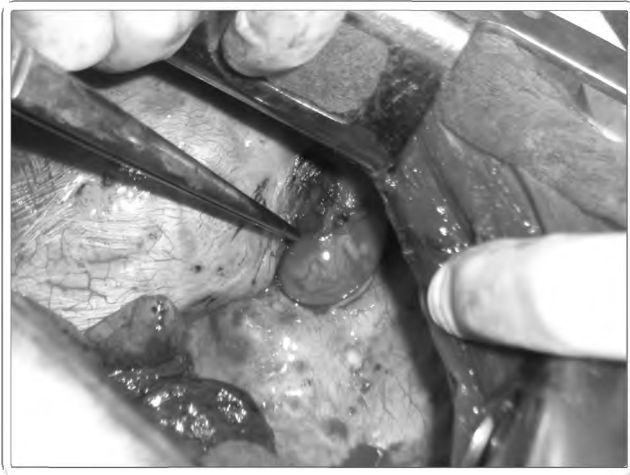


Рис. 1 Комп'ютерна томограма хворої Г.  
(пояснення у тексті)



**Рис. 2** Ліпома косто-діафрагмального сінуса

ліпома. Після завершення цієї операції хворій була виконана широка секторальна резекція правої молочної залози з лімфаденектомією. Гістологічний висновок №5995-6004 від 22.02.08: рак молочної залози залозисто-солідної будови. В лімфатичних вузлах метастазів раку не знайдено.

Післяопераційний діагноз: вузлова форма раку правої молочної залози T1N0M0, метастаз у праву легню, ст. I, КСГIII, ліпома правого косто-діафрагмального сінуса.

У задовільному стані хвора виписана додому через 12 діб після оперативного лікування.

Таким чином, цей випадок наочно підтверджує необхідність активної тактики при визначенні дійсної стадії пухлинного процесу з метою запобігання помилок у лікуванні.

**ЛІТЕРАТУРА**

1. Ахмедов Б.П. *Метастатические опухоли*. - М.: Медицина, 1984.
2. Трахтенберг А. Х., Паршин В. Д., Пикин О. В. Хирургическое лечение метастазов колоректального рака в легких // *Российский онкологический журнал*.-2005.- №4.- С.18-21.
3. Muller K.M. *Pulmonary metastases. Pathological anatomy* // *Thorac and Cardiovasc. Sur.*-1986.-V.34. - P.115-119.

Надійшла 16.04.2008р.

А.И. Шевченко, С.Н. Пашенко, А.П. Колесник, Д.Д. Леонов

**T1N0M1 или T1N0M0, или как быстро изменить стадию онкологического процесса? (Случай из практики)**

Описан случай неправильного определения стадии опухолевого процесса в предварительном диагнозе больной Г., который был обусловлен отсутствием морфологического подтверждения характера патологического процесса в легких.

**Ключевые слова:** : рак, отдалённые метастазы, тактика лечения

A.I. Shevchenko, S.N. Paschenko, A.P. Kolesnik, D.D. Leonov

**T1N0M1 or T1N0M0? Or as quickly to change the stage of oncologic process. (Case from practice)**

The case of wrong determination of the stage of tumor process is described in a preliminary diagnosis sick, which was conditioned absence of morphological confirmation of character of pathological process in lights.

**Key words:** cancer, remote metastases, tactic of treatment

**Відомості про авторів:**

**Шевченко Анатолій Іванович**, д.мед.н., професор, зав. курсу онкології Запорізького державного медичного університету;

**Пащенко Сергій Миколайович**, д.мед.н., доцент кафедри онкології Запорізької медичної академії післядипломної освіти;

**Колеснік Олексій Петрович**, к.мед.н., асистент курсу онкології ЗДМУ;

**Леонов Дмитро Дмитрович**, ординатор торакального відділення Запорізького обласного клінічного онкологічного диспансеру.

**Адреса для листування:**

Шевченко А.І., 69104, м. Запоріжжя, вул. Чумаченка, 34, кв. 146. Тел./факс служб. (0612) 96-34-96;

E-mial: anatoliy@anatoliy.zssm.zp.ua