

УДК 616.718.5-089.853

Влияние сагиттального наклона плато большеберцовой кости на стабильность коленного сустава

М. Л. Головаха¹, В. Л. Красовский², А. М. Горелов³, Р. В. Титарчук³

¹ Запорожский государственный медицинский университет. Украина

² Приднепровская государственная академия строительства и архитектуры, Днепропетровск. Украина

³ Клиника «Гарвис», Днепропетровск. Украина

The effect produced by a change in the anteroposterior inclination of the tibial plateau on the knee joint stability and a displacement of the contact loading area on the inner tibial process was experimentally analysed. Two cadaver preparations of the knee joint served as the material. A change of the tibial plateau inclination in conditions of corrective osteotomy has steady influence on the knee joint kinematics. In case of an injury of the anterior crucial ligament against a background of medial gonarthrosis it is possible to use closed wedge osteotomy in combination with a decreased retrad inclination of the tibial plateau, thereby compensating to some extent for anterior instability of the knee joint. An increased retrad inclination of the tibial plateau results in an anterior displacement of the tibia and can be used to compensate for posterior instability.

Проведено експериментальний аналіз ефекту зміни передньозаднього нахилу плато великогомілкової кістки на стабільність колінного суглоба та зміщення зони контактної навантаження на внутрішньому виросткові великогомілкової кістки. Матеріалом були два трупних препарати колінного суглоба. Зміна нахилу плато великогомілкової кістки за умов коригувальної остеотомії має стійкий вплив на кінематику колінного суглоба. У разі ушкодження передньої схрещеної зв'язки на тлі медіального гонартрозу можливе застосування вальгізувальної остеотомії в комбінації зі зменшенням нахилу плато великогомілкової кістки дозад, що певною мірою компенсує передню нестабільність колінного суглоба. Збільшення нахилу плато великогомілкової кістки дозад призводить до зміщення голілки вперед і може бути використане для компенсації задньої нестабільності.

Ключевые слова: коленный сустав, передняя крестообразная связка, задняя крестообразная связка, нестабильность, остеотомия

Введение

При лечении гонартроза с варусной деформацией выполняют корригирующую остеотомию, которая устраняет отклонение оси конечности во фронтальной плоскости. При этом происходит смещение механической оси конечности от медиального отдела сустава к латеральному. Это уменьшает нагрузку на медиальный отдел и замедляет прогрессирование гонартроза. Многочисленные клинические наблюдения показали, что такая методика дает хорошие ближайшие и среднесрочные результаты [1–3]. Другим показанием для высокой корригирующей остеотомии большеберцовой кости является варусная деформация, сочетающаяся с нестабильностью связочного аппарата [4].

В сагиттальной плоскости нет прямого угла между осью большеберцовой кости и суставной поверхностью мыщелков. Причем медиальный и латеральный мыщелки имеют разный наклон кзади: медиальный — 6–8°, а латеральный — 9–11° [4–6]. Изменение этого наклона в сагиттальной плоскости также влияет на биомеханику коленного сустава. При открывающейся остеотомии можно изменять сагиттальный наклон плато большеберцовой кости путем эксцентричного раскрытия ее щели по медиальной поверхности. Однако клинический эффект такой остеотомии недостаточно изучен.

Цель работы: расширить лечебные возможности высокой корригирующей остеотомии большеберцовой кости путем изучения эффекта изменения

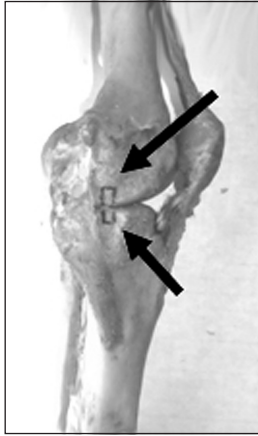


Рис. 1. Фото препарата коленного сустава с метками по медиальной поверхности

наклона плато большеберцовой кости в сагиттальной плоскости

Материал и методы

Работа выполнена экспериментальным методом на двух трупных препаратах коленного сустава, которые были забраны у неостребованных трупов в соответствии с действующим законодательством. Проведены две серии экспериментов по одной и той же методике.

Порядок проведения эксперимента

1. Препаровка связок коленного сустава. Освобождение боковых поверхностей мышечков бедренной и большеберцовой костей для хорошего визуального доступа. Нанесение вертикальных меток на наружную и внутреннюю поверхности мышечков бедренной и большеберцовой костей (рис. 1). Выполнение корригирующей остеотомии по открывающейся методике (рис. 2, а). Закрепление бедренной и большеберцовой костей в фиксаторах испытательной машины Р-10 с тремя степенями свободы. Оценка позиции меток после остеотомии под нагрузкой 100 кг.

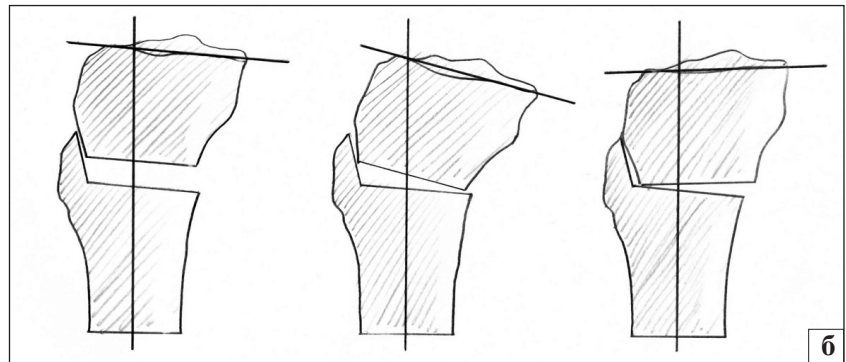
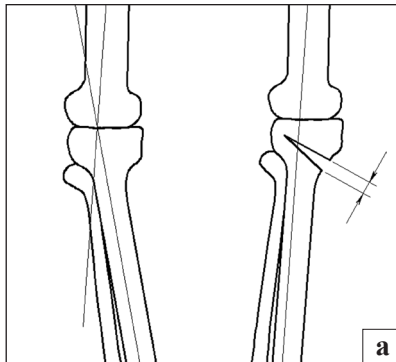


Рис. 2. Схемы открывающейся остеотомии (а), двойной остеотомии и изменение переднезаднего наклона большеберцового плато за счет асимметричного ее раскрытия (б)

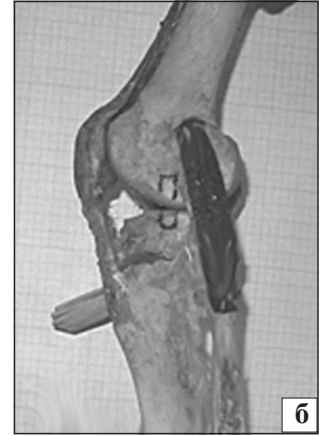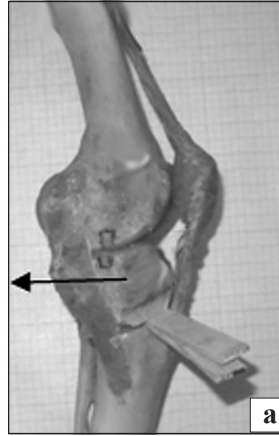


Рис. 3. Фото препарата. Клинья введены в передней части остеотомии, за счет чего произошло увеличение наклона большеберцового плато кзади. При целых крестообразных связках это привело к смещению бедренной кости по отношению к плато кпереди, а зона контактной нагрузки на плато большеберцовой кости при этом также переместилась кпереди: а) медиальная поверхность; б) латеральная поверхность

2. Оценка позиции меток под нагрузкой:

- после увеличения наклона плато большеберцовой кости кзади за счет введения клиньев в переднем углу остеотомии (рис. 3);
- после уменьшения наклона плато кзади за счет введения клиньев в заднем углу остеотомии (рис. 4);
- после пересечения передней крестообразной связки (рис. 5);
- после увеличения наклона плато кзади за счет введения клиньев в переднем углу остеотомии (рис. 6);
- после уменьшения наклона плато большеберцовой кости кзади за счет введения клиньев в заднем углу остеотомии (рис. 7).

3. Восстановление передней крестообразной связки лавсановой лентой и пересечение задней крестообразной связки (рис. 8).

4. Оценивание позиции меток под нагрузкой:

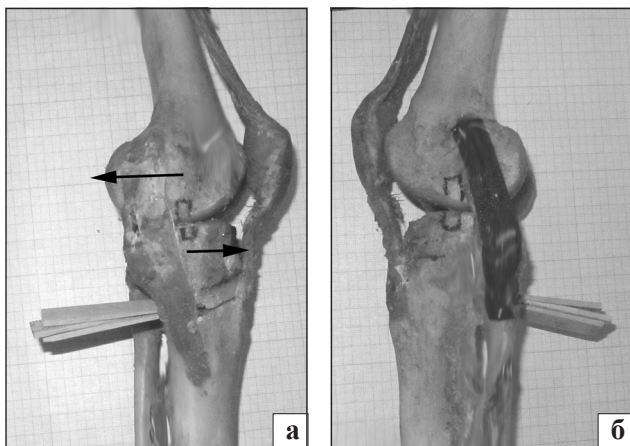


Рис. 4. Фото препарата. Клинья введены в задней части остеотомии, за счет чего произошло уменьшение наклона большеберцового плато кзади. При целых крестообразных связках это привело к смещению мыщелков бедренной кости по отношению к плато кзади, зона контактной нагрузки на плато большеберцовой кости также сместилась кзади: медиальная (а) и латеральная (б) поверхности

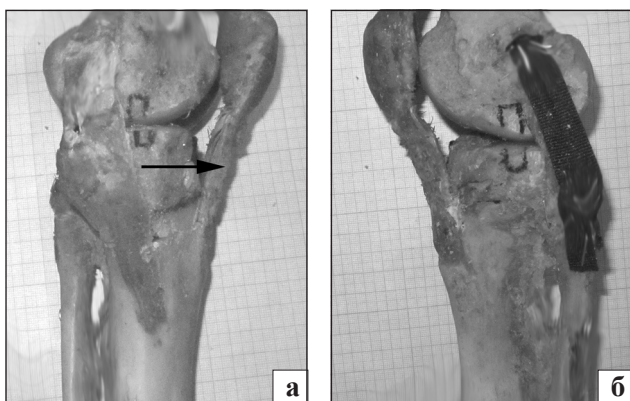

Рис. 5. Фото препарата. После пересечения передней крестообразной связки произошло незначительное смещение плато большеберцовой кости кпереди, а расположенной на нем контактной зоны — кзади: вид с медиальной (а) и латеральной (б) поверхности

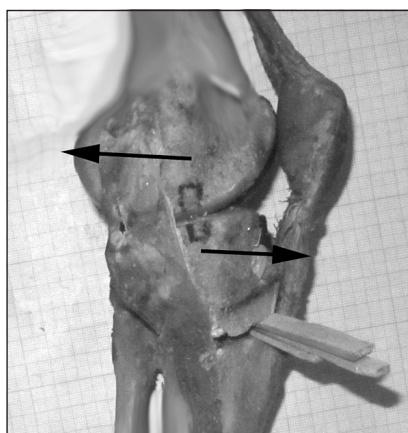


Рис. 6. Фото препарата. Увеличение наклона плато большеберцовой кости кзади за счет асимметричного введения клиньев в передней части остеотомии. При поврежденной передней крестообразной связке это привело к смещению плато кпереди, а зоны нагрузки на нем — кзади

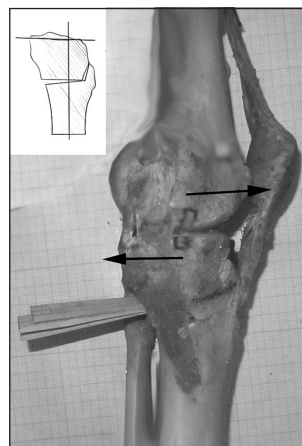


Рис. 7. Фото препарата. Уменьшение наклона большеберцового плато кзади за счет асимметричного введения клиньев в задней части остеотомии. При поврежденной передней крестообразной связке это привело к смещению плато большеберцовой кости кзади, а зоны нагрузки на нем — кпереди

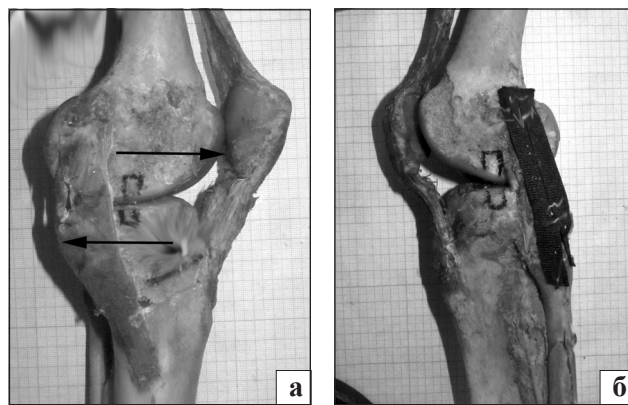


Рис. 8. Фото препарата. Незначительное смещение плато большеберцовой кости кзади после пересечения задней крестообразной связки. Зона контактной нагрузки на мыщелках большеберцовой кости сместилась кпереди: вид с медиальной (а) и латеральной (б) стороны

- после увеличения наклона плато большеберцовой кости кзади за счет введения клиньев в переднем углу остеотомии (рис. 9);
- после уменьшения наклона плато большеберцовой кости кзади за счет введения клиньев в заднем углу остеотомии (рис. 10).

Все этапы эксперимента фотографировали на фоне миллиметровой бумаги. Горизонтальную остеотомию проводили осциллирующей пилой. Пропил осуществляли в области задних 2/3 плоскости большеберцовой кости, затем в области передней трети проводили восходящий распил узким полотном пилы. На рис. 2, б показан принцип двойной угловой остеотомии.

Результаты и их обсуждение

При раскрытии остеотомии возникает контакт впереди между фрагментами по плоскости восхо-

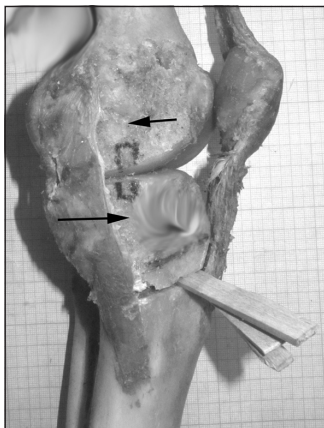


Рис. 9. Фото препарата. Увеличение наклона плато большеберцовой кости кзади в результате введения клиньев в передней части остеотомии. При поврежденной задней крестообразной связки это привело к смещению плато кпереди — метки выровнялись, а зона контактной нагрузки на мыщелках большеберцовой кости переместилась кзади

дующей остеотомии, что значительно увеличивает стабильность их послеоперационной фиксации. После проведения остеотомии смещения меток не произошло. Таким образом, до раскрытия остеотомии не возникает смещение бедренной и большеберцовой костей относительно друг друга. Изменение наклона плато большеберцовой кости выполняли за счет асимметричного раскрытия остеотомии путем введения клиньев в передней или задней части остеотомии. Принцип изменения наклона плато большеберцовой кости в сагиттальной плоскости показан на рис. 2, б.

Изучение влияния изменения наклона мыщелков большеберцовой кости в сагиттальной плоскости при целых крестообразных связках

После асимметричного раскрытия остеотомии с увеличением наклона плато большеберцовой кости кзади за счет введения клиньев в передней части остеотомии произошло смещение бедренной кости кпереди относительно большеберцовой. Это можно трактовать как перемещение зоны контактной нагрузки на плато большеберцовой кости кпереди. На рис. 3 видно это смещение, наиболее выражено оно в медиальном отделе коленного сустава (показано стрелкой).

После асимметричного раскрытия остеотомии с уменьшением наклона плато большеберцовой кости кзади за счет введения клиньев в задней части остеотомии произошло смещение бедренной кости кзади относительно большеберцовой. Это можно трактовать как перемещение контактной нагрузки на плато большеберцовой кости кзади. На рис. 4 показано это смещение, которое наиболее выражено в медиальном отделе коленного сустава.

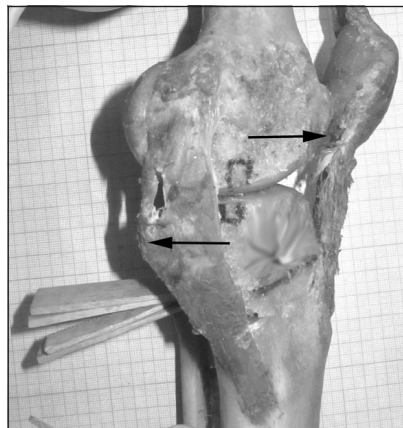


Рис. 10. Фото препарата. В задней части остеотомии введены клинья, за счет этого получено уменьшение наклона плато большеберцовой кости кзади. При поврежденной задней крестообразной связки это привело к смещению плато кзади, а зона контактной нагрузки на мыщелках большеберцовой кости переместилась кпереди

Изучение влияния изменения наклона мыщелков большеберцовой кости в сагиттальной плоскости при поврежденной передней крестообразной связке

Далее в препарате выполнено пересечение передней крестообразной связки и проведены такие же тесты с увеличением и уменьшением большеберцового наклона за счет асимметричного раскрытия остеотомии.

Сразу после пересечения передней крестообразной связки отмечено смещение большеберцовой кости кпереди относительно бедренной кости. Это произошло без раскрытия остеотомии (рис. 5).

Далее выполнено асимметричное раскрытие остеотомии с увеличением наклона плато большеберцовой кости кзади за счет введения клиньев в передней части остеотомии, при этом произошло перемещение этой кости кпереди относительно бедренной. Это можно трактовать как смещение контактной нагрузки на плато большеберцовой кости кзади. На рис. 6 видно данное смещение в медиальном отделе коленного сустава.

На следующем этапе асимметричное раскрытие остеотомии с уменьшением наклона плато большеберцовой кости кзади за счет введения клиньев в задней части остеотомии.

Отмечено перемещение большеберцовой кости кзади относительно бедренной, при этом смещение большеберцовой кости, которое возникло после пересечения передней крестообразной связки, было устранено. Это можно также трактовать как перемещение зоны контактной нагрузки на плато большеберцовой кости кпереди. На рис. 7 видно данное смещение в медиальном отделе коленного сустава.

Изучение влияния изменения наклона мышечков большеберцовой кости в сагиттальной плоскости при поврежденной задней крестообразной связке

На следующем этапе эксперимента в препарате выполнено восстановление передней крестообразной связки капроновой лентой и проведено пересечение задней крестообразной связки. После этого выполнены те же тесты с увеличением и уменьшением наклона плато большеберцовой кости в сагиттальной плоскости за счет асимметричного раскрытия остеотомии.

Сразу после пересечения задней крестообразной связки произошло смещение плато большеберцовой кости несколько кзади по отношению к мышечкам бедренной кости (рис. 8).

Следующим этапом было выполнено увеличение наклона плато большеберцовой кости кзади за счет асимметричного открытия остеотомии путем введения клиньев в ее передней части. Отмечено смещение большеберцовой кости кпереди относительно бедренной, при этом смещение первой, которое возникло после пересечения задней крестообразной связки, было практически устранено. Это можно также трактовать как перемещение зоны контактной нагрузки на плато большеберцовой кости кзади. На рис. 9 видно данное смещение в медиальном отделе коленного сустава.

В заключение выполнили уменьшение наклона плато большеберцовой кости кзади за счет асимметричного открытия остеотомии путем введения клиньев в ее задней части. Отмечено смещение большеберцовой кости кзади относительно бедренной. Это можно трактовать как перемещение зоны контактной нагрузки на плато большеберцовой кости кпереди. На рис. 10 видно данное смещение в медиальном отделе коленного сустава.

В результате проведенного эксперимента подтверждено, что открывающаяся остеотомия позволяет менять ось конечности не только во фронтальной, но и в сагиттальной плоскости. Причем изменение сагиттального наклона плато большеберцовой кости приводит к смещению на нем зоны нагрузки мышечков бедренной кости.

Отсутствие крестообразных связок также приводит к изменению зоны опоры мышечков бедренной кости на плато большеберцовой. Изменение сагиттального наклона последнего позволяет компенсировать отсутствие передней или задней крестообразной связки.

Смещение голени кпереди, которое образовалось после пересечения передней крестообразной связки, удалось компенсировать путем уменьшения заднего наклона плато большеберцовой кости.

Ярко выраженное смещение голени кзади после пересечения задней крестообразной связки легко компенсируется увеличением наклона плато кзади на 5–10°.

Исследования показали, что величина угла наклона плато большеберцовой кости в сагиттальной плоскости играет существенную роль в обеспечении стабильности коленного сустава. Уменьшение или увеличение этого угла при корригирующей остеотомии приводит к изменению баланса крестообразных связок, а также к смещению зоны контактной нагрузки на плато большеберцовой кости, что успешно может быть использовано в клинической практике.

Доказано, что изменение угла наклона плато большеберцовой кости в сагиттальной плоскости в пределах 5–10° приводит к изменению фронтальной стабильности связочного аппарата коленного сустава и к смещению зоны нагрузки на мышечки большеберцовой кости во фронтальной плоскости. Это позволяет компенсировать переднезаднюю нестабильность коленного сустава при повреждении передней или задней крестообразной связки за счет остеотомии с изменением сагиттального наклона плато большеберцовой кости.

Выводы

Увеличение наклона плато большеберцовой кости кзади ведет к вентрализации зоны контактной нагрузки на внутреннем мышечке большеберцовой кости. При целых крестообразных связках увеличение наклона плато кзади приводит к смещению зоны контактной нагрузки на внутреннем мышечке большеберцовой кости кпереди, что может быть использовано при корригирующей остеотомии для перемещения нагрузки с задней, более разрушенной, части внутреннего мышечка кпереди, где у ряда больных хрящ сохранен.

Остеотомию с уменьшением заднего наклона плато большеберцовой кости можно применять как один из способов компенсации передней нестабильности коленного сустава.

Увеличение наклона плато большеберцовой кости кзади приводит к некоторому смещению голени кпереди и может использоваться для компенсации задней нестабильности.

Изменение переднезаднего наклона плато большеберцовой кости при корригирующей остеотомии оказывает влияние на кинематику коленного сустава. Поэтому при фронтальных остеотомиях (вальгизирующей, варизирующей) у пациентов со стабильным связочным аппаратом его лучше не менять. Показаниями для изменения переднезаднего

наклона плато большеберцовой кости могут быть передняя или задняя нестабильность на фоне остеоартроза коленного сустава, когда не планируется восстанавливать крестообразные связки.

Список литературы

1. Кореґуючі остеотомії у лікуванні остеоартрозу колінних суглобів / Г. В. Гайко, Л. П. Кукуруза, В. П. Торчинський та ін. // Вісник ортопедії, травматології та протезування. — 2003. — № 3. — С. 5–7.
2. Пустовойт Б. А. Хірургічна профілактика диспластичного гонартрозу: автореф. дис. ... на здобуття наук. ступеня докт. мед. наук / Б. А. Пустовойт. — Харків: ХНДІОТ, 1996. — 43 с.
3. Coventry M. B. Proximal tibial osteotomy. A critical long-term study of eighty-seven cases / M. B. Coventry, D. M. Ilstrup, S. L. Wallrichs // The Journal of Bone & Joint Surgery. — 1993. — Vol. 75. — P. 196–201.
4. Lobenhoffer P. Die offnende valgisierende Osteotomie der proximalen Tibia mit Fixation durch einen medialen Plattenfixateur / P. Lobenhoffer, J. D. Agneskirchner, W. Zoch // Orthopaede. — 2004. — Vol. 33. — P. 153–160.
5. The effect of plate position and size on tibial slope in high tibial osteotomy: a cadaveric study / J. L. Rubino, R. J. Schoderbek, S. R. Golish et al. // J. Knee Surgery. — 2008. — Vol. 21, № 1. — P. 75–79.
6. Stabilität, Knochenheilung und Korrekturverlust nach valgisierender Tibiakopfumstellung. Eine Röntgensteriometrieanalyse / D. Pape, F. Adam, S. Rupp et al. // Orthopaede. — 2004. — Vol. 33. — P. 208–217.

Статья поступила в редакцию 15.02.2012

ДО УВАГИ СПЕЦІАЛІСТІВ

ДУ “Інститут патології хребта та суглобів ім. проф. М. І. Ситенка НАМН України” проводить післядипломну підготовку лікарів-іноземців у клінічній ординатурі та у формі стажування за спеціальністю «Ортопедія і травматологія», на курсах інформації та стажування з актуальних питань ортопедії та травматології (ліцензія Міністерства освіти і науки України від 01.11.2010 р. №529881)

Курси інформації та стажування для лікарів-спеціалістів

№	Назва курсів	Керівник курсів
1	Хірургічні та консервативні методи лікування хворих з патологією суглобів	Проф. В.А. Філіпенко
2	Ендопротезування великих суглобів	Проф. В.А. Філіпенко
3	Хірургічні та консервативні методи лікування дітей з ортопедичною патологією	Д.м.н. С.О. Хмизов
4	Сколіотична хвороба, хірургічні та консервативні методи лікування	Д.м.н. С.О. Хмизов
5	Хірургічні та консервативні методи лікування хворих з патологією хребта	Проф. В.О. Радченко
6	Мануальна терапія в комплексному лікуванні хворих з патологією хребта	Проф. В.О. Радченко
7	Хірургічні та консервативні методи лікування травматичних ушкоджень кістково-м'язової системи	Проф. М.О. Корж
8	Реконструктивно-відновлювальна хірургія опорно-рухової системи в разі наслідків травм та ортопедичних захворювань	Проф. М.О. Корж
9	Лабораторні методи дослідження в ортопедії та травматології (клініко-діагностичні, біохімічні, морфологічні, імунологічні)	Проф. Н.В. Дедух К.б.н. Ф.С. Леонтєва
10	Патологія стопи, її профілактика, лікування та протезно-ортопедичне забезпечення	Проф. Д.О. Яременко
11	Немедикаментозні методи лікування в ортопедії та травматології	Проф. В.І. Маколінець
12	Лікувально-профілактичне експрес-ортезування та експрес-протезування опорно-рухової системи	Доц. О.А. Диннік І.Б. Тимченко
13	Артроскопічна діагностика та лікування патології великих суглобів	К.м.н. П.В. Болховітін
14	Хірургічні та консервативні методи лікування дітей з патологією кульшового суглоба	К.м.н. О.І. Корольков
15	Післяізометрична релаксація і масаж в ортопедії та травматології	К.м.н. В.А. Стауде