

УДК 616.728.4:616.758]-089.8-036.8(045)

Результаты хирургического лечения пациентов со свежими повреждениями связочного аппарата латерального отдела голеностопного сустава

С. Н. Красноперов, М. Л. Головаха

Запорожский государственный медицинский университет. Украина

Recently, there are many reports of restoration of anterior talo-fibular ligament and calcaneofibular ligament under arthroscopic control. The lack of analysis of the results, a small number of operated patients were the basis for the study. Objective: To determine the indications for restoration of the lateral part of the ankle joint by means of open techniques and under arthroscopic control. Methods: Results of treatment of 73 patients (41 male, 32 female, mean age 33 years) with fresh injuries of the lateral ligaments of the ankle joint were analyzed. In patients of the main group (34) we used arthroscopic techniques and in patients of control group (39) we used open ones. Results: Indications for restoration of the ligaments under arthroscopic control were developed. Significantly higher levels of pain according to VAS starting from the first day after surgery was found in cases of open procedures as opposed to arthroscopic ones. Range of motion in the ankle joint recovered almost fully in patients of the main group to the 14th day after the operation and in patients of the control group recovered to the 21st day. At 6 weeks after open surgeries score according to Ankle-Hindfoot Scale AOFAS was veraciously lower than in cases of arthroscopic procedures. Excellent outcomes obtained in 17 patients (77.3 %) of the main group and 18 (62.1 %) of the control one, good — in 3 (13.6 %) and 6 (20.7 %), respectively. Proportion of positive results was significantly higher in the main group. Conclusion: In all patients with fresh injuries of the lateral ligaments of the ankle joint an arthroscopy should be performed for the diagnosis of concomitant intraarticular pathology and on its basis one should develop tactics of surgical treatment. Strict adherence to the indications for the restoration of the ligaments (open or under arthroscopic control) determines the long-term outcomes. Key words: ankle joint, ligament injuries, surgical treatment.

Останнім часом з'являється багато повідомлень про відновлення передньої мало-гомілково-надп'яркової і мало-гомілково-п'яркової зв'язок під артроскопічним контролем. Відсутність проаналізованих результатів, незначна кількість прооперованих пацієнтів стали підставою для проведення дослідження. Мета: визначити показання для відновлення зв'язок латерального відділу надп'ярково-гомілкового суглоба за допомогою відкритих методик і під артроскопічним контролем. Методи: проаналізовано результати лікування 73 пацієнтів (41 чоловік, 32 жінки, середній вік 33 роки) зі свіжими ушкодженнями зв'язкового апарату латерального відділу надп'ярково-гомілкового суглоба. Хворим основної групи (34) застосовували артроскопічні методики лікування, а контрольної (39) — відкриті. Результати: розроблені показання до відновлення зв'язок під артроскопічним контролем. Виявлено вірогідно вищий рівень больового синдрому за ВАШ у разі відкритих методик, починаючи з першого дня після операції, на відміну від артроскопічних. Обсяг рухів у суглобі відновлювався майже повністю в пацієнтів основної групи до 14-ї доби після операції, а контрольної — до 21-ї. Через 6 тижнів після відкритих втручань кількість балів за шкалою Ankle-Hindfoot Scale AOFAS була достовірно нижчою, ніж у разі артроскопічних. Відмінні результати лікування отримано у 17 пацієнтів (77,3 %) основної групи та 18 (62,1 %) контрольної, хороші — у 3 (13,6 %) та 6 (20,7 %) відповідно. Питома вага позитивних результатів виявилася достовірно вищою в основній групі. Висновки: усім пацієнтам зі свіжими ушкодженнями зв'язкового апарату латерального відділу надп'ярково-гомілкового суглоба необхідно виконувати артроскопію для діагностики супутньої внутрішньосуглобової патології та на її основі розробляти тактику хірургічного лікування. Суворе дотримання показань до відновлення зв'язок (відкритого або під артроскопічним контролем) визначає віддалені результати лікування. Ключові слова: надп'ярково-гомілковий суглоб, ушкодження зв'язок, хірургічне лікування.

Ключевые слова: голеностопный сустав, повреждение связок, хирургическое лечение

Введение

Повреждения голеностопного сустава занимают одно из первых мест в структуре повреждений нижних конечностей и составляют, по данным разных авторов, от 10 до 20 % всех травм опорно-двигательной системы [1–3, 5, 6]. Несмотря на значительное количество исследований, до сих пор не выработан единый подход к консервативному или хирургическому лечению свежих повреждений связочного аппарата латерального отдела голеностопного сустава [9–11]. Большое количество существующих хирургических методик восстановления связок латерального отдела свидетельствует о неудовлетворенности хирургов функциональными результатами лечения больных. Эволюция методов лечения повреждений связочного аппарата латерального отдела голеностопного сустава проходила от абсолютно консервативного подхода [11] до открытых хирургических вмешательств [9]. Травматичность последних снова привела к преобладанию консервативных методов в повседневной практике ортопедов-травматологов.

Внедрение артроскопии голеностопного сустава дало возможность по-новому посмотреть на эти повреждения, а современная магнитно-резонансная томография значительно повысила уровень диагностики данных повреждений, что облегчило разработку тактики лечения пациентов. Однако остается высоким удельный вес неудовлетворительных результатов, которые заставляют ортопедов-травматологов искать более дифференцированный подход к выбору методов лечения этих повреждений.

В последнее время увеличивается количество сообщений о восстановлении передней малоберцовой связки (ПМТС) и малоберцовой-пяточной связки (МПС) под артроскопическим контролем. Отсутствие информации об отдаленных результатах лечения и их анализе послужило основанием для проведения представленного исследования.

Цель работы: определить показания к восстановлению связок латерального отдела голеностопного сустава при помощи открытых методик и под артроскопическим контролем.

Материал и методы

Проанализированы результаты лечения 73 пациентов со свежими (до 3 недель с момента травмы) повреждениями связочного аппарата латерального отдела голеностопного сустава. Среди пострадавших был 41 мужчина и 32 женщины, средний возраст которых составлял 33 года. Средний срок хирургического вмешательства — 8 суток с момента травмы. Для сравнительного статистического анализа пациентов распределили на две группы.

Группу исследования составили 34 человека, у которых применяли артроскопические методы восстановления связочного аппарата. В группу сравнения включены 39 пациентов, у которых использованы открытые традиционные хирургические методы. Изучены ранние и отдаленные результаты хирургического лечения пациентов в обеих группах. Ранние результаты (до 6 недель) проанализированы у 34 пациентов группы исследования (100 %) и 35 группы сравнения (89,7 %). Основными критериями в этот период были: оценка болевого синдрома по ВАШ, функции голеностопного сустава по шкале Ankle-Hindfoot Scale AOFAS в баллах и объема движений в голеностопном суставе.

Необходимо отметить, что для оценки функции голеностопного сустава через 6 недель после операции шкалу Ankle-Hindfoot Scale AOFAS использовали не в полном объеме. Она предназначена для оценки хронической связочной нестабильности указанного сустава [7], т. е. для применения через 6 недель после операции из опросника необходимо исключить некоторые пункты. Это связано с тем, что у пациентов через 6 недель после операции тяжело оценить дистанцию ходьбы в кварталах (максимально 5 баллов) и возможность ходьбы по различным поверхностям (пересеченная местность, наклонная поверхность, лестница; максимально 5 баллов). Таким образом, применяя шкалу Ankle-Hindfoot Scale AOFAS в раннем послеоперационном периоде, мы могли получить максимум 90 баллов, а не 100. При оценке отдаленных результатов лечения шкалу использовали в полном объеме без изменений (максимально 100 баллов).

Варианты сочетаний повреждений связочного аппарата латерального отдела голеностопного сустава представлены в табл. 1 и на рис. 1.

Повреждение ПМТС было отмечено у всех 73 пациентов, включенных в исследование. Второе место занимали сочетания разрывов ПМТС и МПС — 13 пациентов (17,8 %). Изолированное повреждение ПМТС выявлено в 60 случаях (82,2 %), причем в группе исследования — у 29 больных (85,3 %),

Таблица 1

Варианты сочетаний повреждений связочного аппарата латерального отдела голеностопного сустава

Сочетания повреждений	Группа пациентов				Всего	
	исследования		сравнения		абс.	%
	абс.	%	абс.	%		
ПМТС	29	85,3	31	79,5	60	82,2
ПМТС + МПС	5	14,7	8	20,5	13	17,8
Всего	34	100,0	39	100,0	73	100,0

а в группе сравнения — у 31 (79,5 %). Изолированные разрывы МПС мы не обнаружили. В 13 случаях (17,8 %) диагностировано сочетание повреждений ПМТС и МПС, причем в группе исследования — 5 наблюдений (14,7 %) в группе сравнения — 8 (20,5 %).

У 7 пациентов (12,3 %) повреждения связочного аппарата сочетались с повреждениями суставного хряща: у 6 (8,2 %) — таранной кости, у 1 (1,3 %) — большеберцовой. Сопутствующие повреждения хряща выявлены во время операции только у пациентов группы исследования, что связано с диагностическими возможностями артроскопии.

У 10 больных (13,7 %) разрывы связок сочетались с повреждениями сухожильного влагалища малоберцовых мышц, дистального межберцового синдесмоза, дельтовидной связки, отрывным переломом медиальной лодыжки, разрывом нижнего удерживателя сухожилий разгибателей, переломом заднего отростка таранной кости. У одного пациента повреждение ПМТС сочеталось с передним импиджмент синдромом, что, скорее всего, связано с предшествующими травмами голеностопного сустава.

Распределение повреждений ПМТС и МПС по локализации показано в табл. 2 и на рис. 2.

При повреждении ПМТС преобладали разрывы на протяжении (34 наблюдения, 46,5 %), у 30 пациентов (41,1 %) связка оказалась оторванной от проксимального места прикрепления на верхушке наружной лодыжки, у 9 (12,3 %) связка оторвалась от дистального места прикрепления на таранной кости. При повреждении МПС преобладали отрывы от дистального места прикрепления на пяточной кости — 5 наблюдений (38,4 %), в 4 случаях (30,8 %) связка была разорвана на протяжении и еще в 4 (30,8 %) наблюдали проксимальный отрыв МПС от верхушки наружной лодыжки.

В группе исследования все вмешательства выполняли под артроскопическим контролем, а в группе сравнения проводили артротомию.

Методы хирургического лечения повреждений ПМТС представлены в табл. 3. В группе исследования методом восстановления повреждений ПМТС был шов под артроскопическим контролем при срединном разрыве у 14 пациентов (41,2 %) и использование якорного фиксатора при отрыве ПМТС от наружной лодыжки у 20 (58,8 %).

В группе сравнения основными методами были: 1) шов ПМТС конец в конец — 14 пациентов (35,9 %); 2) рефиксация ПМТС трансоссальным швом — 15 (38,5 %). В 10,2 % случаев (4 больных) была проведена рефиксация поврежденной связки при помощи якорного фиксатора, а в 15,4 % (6)

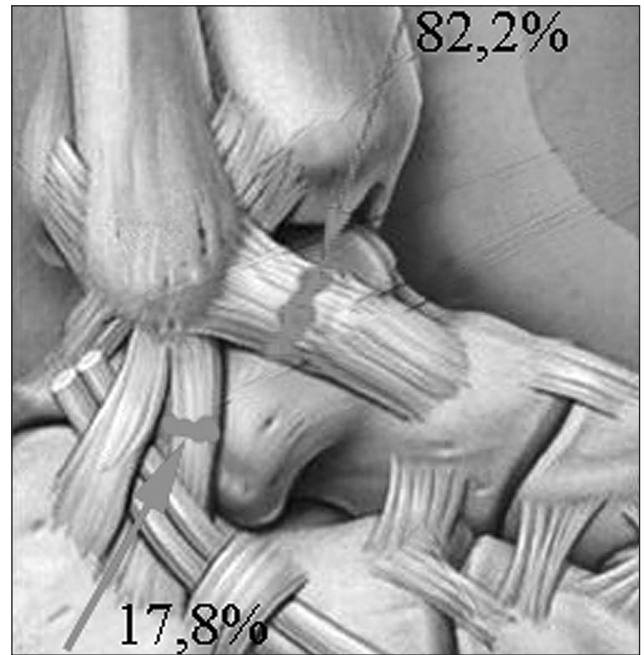

Рис. 1. Частота повреждений ПМТС и МПС




Рис. 2. Распределение повреждений ПМТС и МПС по локализации

Таблица 2

Варианты локализации повреждений связок латерального отдела голеностопного сустава

Локализация повреждения	Группа больных						Всего
	исследования			сравнения			
	Уровень разрыва						
	проксимальный	на протяжении	дистальный	проксимальный	на протяжении	дистальный	
ПМТС	20	14	0	10	20	9	73
МПС	3	2	0	1	2	5	13

Таблица 3

Методы хирургического лечения повреждений ПМТС

Метод	Группа больных				Всего	
	исследования		сравнения		абс.	%
	абс.	%	абс.	%		
Шов конец в конец	14	41,2	14	35,9	28	38,4
Восстановление при помощи якорного фиксатора	20	58,8	4	10,2	24	32,9
Рефиксация трансоссальным швом	0	0	15	38,5	15	20,5
Шов + укрепление нижним удерживателем сухожилий разгибателей	0	0	6	15,4	6	8,2
Всего	34	100,0	39	100,0	73	100,0

Таблица 4

Методы хирургического лечения повреждений МПС

Метод	Группа больных				Всего	
	исследования		сравнения		абс.	%
	абс.	%	абс.	%		
Шов конец в конец	2	40	2	25	4	30,8
Восстановление при помощи якорного фиксатора	3	60	5	62,5	8	61,5
Рефиксация трансоссальным швом	—	—	1	12,5	1	7,7
Всего	5	100	8	100,0	13	100,0

дополнительно проведено укрепление зоны шва ПМТС мобилизованным нижним удерживателем сухожилий разгибателей.

Методы хирургического лечения повреждений МПС представлены в табл. 4. В группе исследования методами восстановления повреждений МПС был ее шов под артроскопическим контролем у 2 пациентов (40 %) и восстановление при помощи якорного фиксатора у 3 (60 %).

В группе сравнения методами восстановления повреждений МПС были: 1) шов МПС конец в конец — 2 пациента (25 %); 2) рефиксация МПС трансоссальным швом — 1 (12,5 %). В 62,5 % случаев (5 больных) провели восстановление поврежденной связки при помощи якорного фиксатора.

Результаты и их обсуждение

Ранние результаты (до 6 недель) были оценены у 34 (100 %) пациентов группы исследования и у 35 (89,7 %) группы сравнения. Средняя оценка болевого синдрома по ВАШ представлена на рис. 3.

Мы видим, что при открытых методиках реконструкции связочного аппарата латерального отдела голеностопного сустава уровень болевого синдрома по ВАШ статистически достоверно выше, начиная с первого дня послеоперационного периода, в отличие от артроскопических методик. Эта разница остается клинически значимой на протяжении первых двух недель после операции. Низкий уровень болевого синдрома у пациентов после артроскопического восстановления связок голеностопного сустава позволил начинать дозированную нагрузку на оперированную конечность (до 30 %) в специ-

альной ортопедической обуви уже с 7-го дня после операции с постепенным ее увеличением до 60 % с 14-го дня. В то же время у пациентов после открытого восстановления связок из-за достаточно высокого уровня болевого синдрома дозированную нагрузку до 30 % начинали с 14-го дня после операции с постепенным ее увеличением до 60 %, начиная с 21-го дня.

Объем движений в голеностопном суставе измеряли с помощью гониометра. У больных, оперированных под артроскопическим контролем, активные и пассивные движения начинали на 3-й день после операции. У пациентов группы сравнения активные и пассивные движения начинали лишь на 7-е сутки после операции. Оценивали полный объем движений в голеностопном суставе (тыльное разгибание + подошвенное сгибание). Полученные данные представлены на рис. 4. Они свидетельствуют о том, что у пациентов группы исследования объем движений в голеностопном суставе к 14-му дню после операции

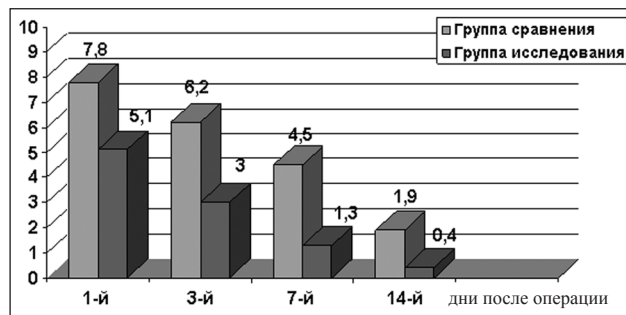


Рис. 3. Диаграмма распределения средней оценки болевого синдрома по ВАШ в послеоперационном периоде у больных обеих групп

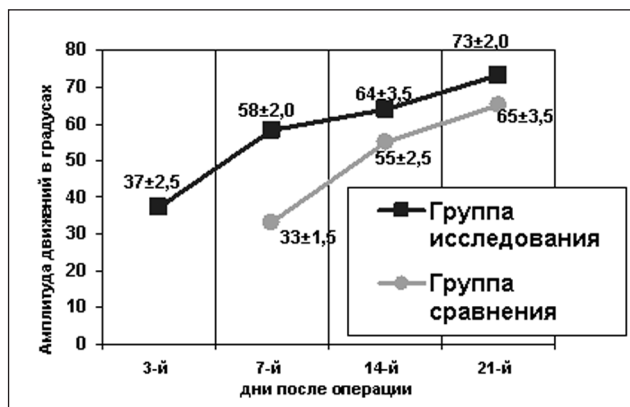


Рис. 4. Диаграмма изменений амплитуды движений в голеностопном суставе в послеоперационном периоде

восстанавливался практически полностью, тогда как у оперированных путем артротомии восстановление объема движений происходило к 21-у. Необходимо отметить, что активные и пассивные движения в голеностопном суставе в группе сравнения начинали позже (с 7-го дня), чем в группе исследования (с 3-го). Это связано с тем, что при открытой методике восстановления связочного аппарата дольше сохраняется отек мягких тканей в области послеоперационной раны и сильнее выражен болевой синдром. Более быстрое восстановление объема движений и менее выраженный болевой синдром у пациентов в «артроскопической» группе дал возможность уже с 14-го дня дозированно нагружать оперированную конечность до 60 % в специальной ортопедической обуви. У пациентов группы сравнения указанную нагрузку разрешали с 21-го дня.

Из приведенных на рис. 5 данных видим, что через 6 недель после операции при открытых методиках восстановления связочного аппарата уровень функционального состояния голеностопного сустава по шкале Ankle-Hindfoot Scale AOFAS статистически достоверно ниже, чем при артроскопических методиках ($p < 0,001$).

Ранние результаты хирургического лечения пациентов основной группы говорят о том, что использование малоинвазивных методик хирургического восстановления свежих повреждений латерального отдела голеностопного сустава под артроскопическим контролем способствует скорейшему восстановлению опороспособности в послеоперационном периоде по сравнению с открытыми методиками.

Отдаленные результаты изучены у 22 пациентов группы исследования (64,7 %) и у 29 пациентов группы сравнения (74,3 %) в период от 6 до 15 мес. после операции.

У всех пациентов, пришедших на повторный осмотр в клинику, клинические тесты передней

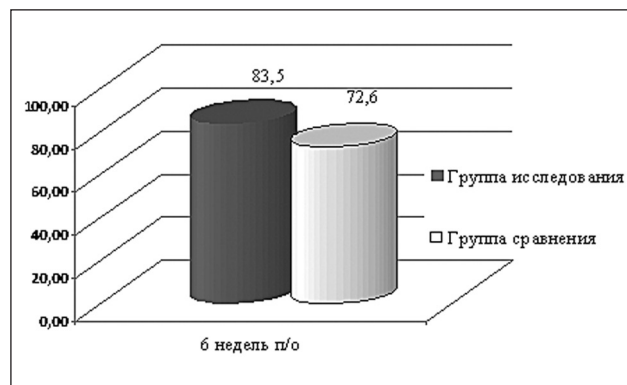


Рис. 5. Диаграмма оценки функционального состояния голеностопного сустава через 6 недель после операции по шкале Ankle-Hindfoot Scale AOFAS в баллах (максимум 90 баллов)

и боковой нестабильности были отрицательными. Отдаленные клинические результаты лечения по восстановлению функции голеностопного сустава оценивали по шкале Ankle-Hindfoot Scale AOFAS: отличными считали при количестве баллов 90–100, хорошими — 80–89, удовлетворительными — 70–79, неудовлетворительными — менее 70 баллов. На рис. 6 представлен анализ отдаленных результатов хирургического восстановления связочного аппарата латерального отдела голеностопного сустава.

У большинства больных группы исследования 17 пациентов (77,3 %) отмечены отличные результаты лечения, в то время как у больных группы сравнения отличные результаты отмечены лишь в 62,1 % случаев (18 больных), критерий различия относительно основной группы $p < 0,001$ (рис. 6).

Хорошие результаты отмечены у 3 (13,6 %) больных группы исследования и у 6 (20,7 %) группы сравнения (критерий различия относительно группы исследования $p < 0,001$). У 3 (10,3 %) пациентов группы сравнения выявлены удовлетворительные отдаленные результаты (критерий различия относительно основной группы $p < 0,001$), тогда как в группе исследования — лишь у 1 (4,54 %). Неудовлетворительные результаты лечения зафиксированы у 1 (4,54 %) пациента основной группы и у 2 (6,9 %) группы сравнения. Причиной неудовлетворительного результата лечения у пациента основной группы считаем сопутствующее повреждение хряща таранной кости III степени по классификации Berndt и Harty [4], а в группе сравнения — наличие рентгенологических признаков артроза голеностопного сустава при осмотре через 1 год после операции. При этом признаки нестабильности голеностопного сустава не выявлены. Возможно, причиной развития артроза голеностопного сустава послужило наличие у одного пациента сопутствующего повреждения медиальной лодыжки,

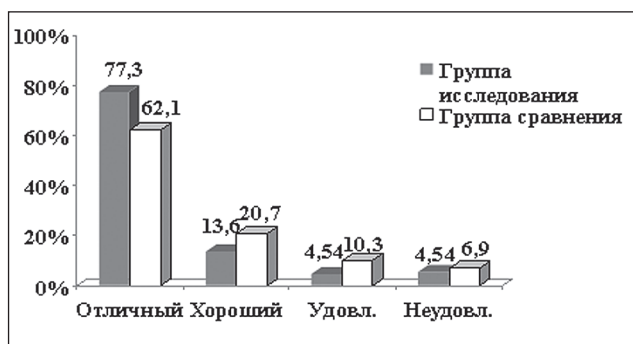


Рис. 6. Диаграмма отдаленных результатов хирургического восстановления связочного аппарата латерального отдела голеностопного сустава

а у другого — передней связки дистального межберцового синдесмоза.

Отдаленные результаты восстановления связочного аппарата латерального отдела голеностопного сустава определяются, в первую очередь, анатомичностью восстановления поврежденных связок, надежностью швов и правильными реабилитационными мероприятиями. Необходимо отметить, что 12,3 % пациентов группы исследования имели повреждения хряща, которые могут быть причиной остеоартроза сустава.

Поэтому не сразу понятно, почему результаты восстановления связок латерального отдела голеностопного сустава под артроскопическим контролем лучше, за счет чего?

По нашему мнению, причиной того, что повреждения хряща были зафиксированы только у пациентов, оперированных под артроскопическим контролем, является диагностическая возможность самой артроскопии. Важно, что, перед восстановлением связочного аппарата под артроскопическим контролем при наличии повреждения хряща всегда выполняли необходимый комплекс лечебных манипуляций на нем (удаление хрящевых фрагментов, обработку шейвером поврежденного хряща, микрофрактурирование). Кроме того, на наш взгляд, при артроскопии всегда более точно диагностируется локализация повреждения. Важным фактором является существенно меньшая операционная травма, после которой менее выражен рубцовый процесс капсулы сустава вокруг восстановленных связок.

Проанализировав хирургические методики лечения свежих повреждений связочного аппарата латерального отдела голеностопного сустава, мы разработали показания для малоинвазивного восстановления связок под артроскопическим контролем.

На наш взгляд, основным дифференциальным критерием выбора метода восстановления связок

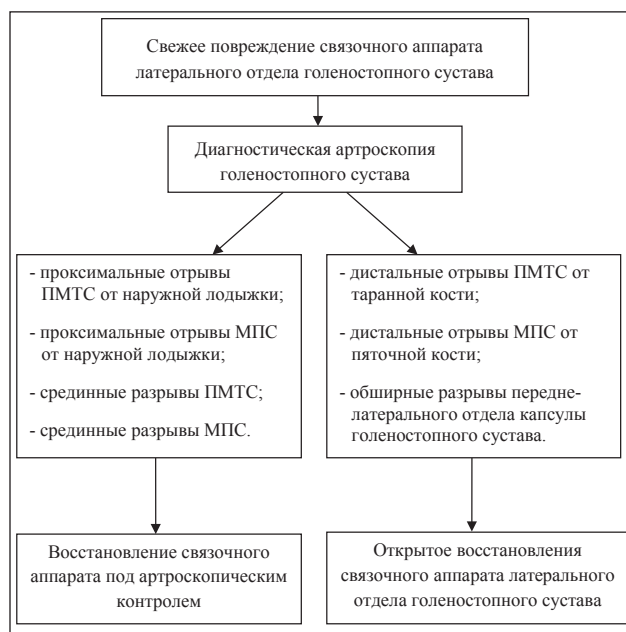

Рис. 7. Алгоритм выбора методики восстановления связочного аппарата латерального отдела голеностопного сустава

должна быть диагностическая артроскопия. Это связано с тем, что согласно опубликованным данным в 15 % случаев при свежих повреждениях связок голеностопного сустава имеется сопутствующая внутрисуставная патология, чаще всего разрушение хряща суставной поверхности таранной и большеберцовой кости [8]. В нашем исследовании повреждения хряща встретились в 12,3 % случаев. Кроме того, основным критерием выбора метода восстановления ПМТС и МПС является локализация и уровень их разрыва, что наиболее достоверно можно определить во время артроскопии. Таким образом, всем пациентам, которым показана хирургическая реконструкция связок сначала необходимо выполнить диагностическую артроскопию голеностопного сустава для определения состояния суставного хряща, наличия повреждения и локализации разрыва ПМТС и МПС.

Показаниями для артроскопического восстановления связок являются те повреждения, которые можно полностью визуализировать и адекватно восстановить: проксимальные отрывы ПМТС и МПС от наружной лодыжки, срединные разрывы ПМТС и МПС (рис. 7).

Показаниями для открытого восстановления связок являются те повреждения, которые невозможно адекватно восстановить под артроскопическим контролем: дистальные отрывы ПМТС от таранной кости, дистальные отрывы МПС от пяточной кости, обширные разрывы передне-латерального отдела капсулы голеностопного сустава (рис. 7).

Выводы

В результате исследования разработаны дифференциальные показания для восстановления передней малоберцово-таранной и малоберцово-пяточной связок на основе артроскопической диагностики локализации и уровня разрыва связочных структур. Кроме того, создан алгоритм выбора методики восстановления связочного аппарата латерального отдела голеностопного сустава. Мы пришли к выводу, что всем пациентам со свежими повреждениями связочного аппарата латерального отдела голеностопного сустава необходимо осуществлять артроскопию для диагностики локализации и уровня разрыва связочных структур и сопутствующей внутрисуставной патологии. Затем, используя полученные результаты, выбирать хирургическую методику восстановления связочных структур — открытую либо под артроскопическим контролем.

Анализ результатов лечения исследуемой группы показал, что при восстановлении связок под артроскопическим контролем уровень болевого синдрома по ВАШ на протяжении 2 недель с момента операции был статистически достоверно ниже, чем у пациентов группы сравнения. Такой важный показатель, как объем движений в голеностопном суставе, у пациентов после вмешательства под артроскопическим контролем восстанавливался практически полностью к 14 дню после операции, а после открытого — к 21 дню. Это, в свою очередь, позволило начать более раннюю нагрузку на оперированную конечность в специальной ортопедической обуви и сократить сроки восстановления опороспособности конечности у пациентов после восстановления связок голеностопного сустава под артроскопическим контролем. Через 6 недель после операции уровень функционального состояния голеностопного сустава по шкале Ankle-Hindfoot Scale AOFAS был достоверно выше при восстановлении связочного аппарата под артроскопическим контролем, чем при открытых методиках (83,5 и 72,6 % соответственно).

Анализ отдаленных результатов лечения показал, что удельный вес отличных и удовлетворительных

результатов лечения достаточно высок (90,9 % в группе исследования, 82,5 % в группе сравнения), но у пациентов исследуемой группы удельный вес отличных и удовлетворительных результатов статистически достоверно выше ($p < 0,01$), чем в группе сравнения.

Таким образом, при строгом соблюдении показаний отдаленные результаты открытого восстановления связок латерального отдела голеностопного сустава и восстановлении под артроскопическим контролем идентичны.

Список литературы

1. Бондаренко П. В. Исходы лечения и состояние трудоспособности больных с переломовывихами голеностопного сустава: автореф. дис. ... канд. мед. наук / П. В. Бондаренко. — М., 1978. — 16 с.
2. Корзун О. А. Хирургическое лечение переломов лодыжек с подвывихом и вывихом стопы: автореф. дис. ... канд. мед. наук / О. А. Корзун. — Минск, 2008. — 22 с.
3. Тяжелов А. А. Лечение и профилактика застарелых повреждений голеностопного сустава: дис. ... канд. мед. наук / А. А. Тяжелов. — Харьков, 1987. — 210 с.
4. Berndt A. Transchondral fractures (osteochondritis dissecans) of the talus / A. Berndt, M. Harty // J. Bone Joint Surg. — 1959. — Vol. 41-A. — P. 988–1020.
5. Ferran N. A. Epidemiology of sprains of the lateral ankle ligament complex / N. A. Ferran, N. Mafulli // Foot Ankle Clin. — 2006. — Vol. 11. — P. 659–662.
6. Foot and ankle research priority: report from the research council of the American Orthopaedic Foot and Ankle Society / Ch. L. Saltzman, R. T. Domsic, J. F. Baumhauer [et al.] // Foot Ankle Int. — 1997. — Vol. 18 (7). — P. 447–448.
7. Kitaoka H. B. Clinical rating systems for the ankle-hindfoot, midfoot, hallux, and lesser toes / H. B. Kitaoka, I. J. Alexander, R. S. Adelaar // Foot Ankle Int. — 1994. — Vol. 15. — P. 349–353.
8. Osteochondral lesions of the talus: predictors of clinical outcome / D. J. Cuttica, W. B. Smith, C. Hyer [et al.] // Foot Ankle Int. — 2011. — Vol. 32 (11). — P. 1045–1051.
9. Surgical versus conservative treatment for acute injuries of the lateral ligament complex of the ankle in adults / G. M. Kerkhoffs, A. C. Pijnenburg, H. H. Handoll, R. de Bie [et al.] // Cochrane Database Syst. Rev. — 2002. — № 3. — CD000380.
10. Surgical versus conservative treatment for acute injuries of the lateral ligament complex of the ankle in adults / G. M. Kerkhoffs, H. H. Handoll, R. de Bie [et al.] // Cochrane Database Syst. Rev. — 2007. — № 2. — CD000380.
11. Treatment of ruptures of the lateral ankle ligaments: a meta-analysis / A. C. Pijnenburg, C. N. van Dijk, P. M. Bossuyt [et al.] // J. Bone Joint Surg. — 2000. — Vol. 82-A. — P. 761–773.

RESULTS OF SURGICAL TREATMENT OF PATIENTS WITH ACUTE INJURIES OF THE LATERAL LIGAMENTOUS APPARATUS OF THE ANKLE JOINT

S. N. Krasnoperov, M. L. Golovakha

Zaporozhzhia State Medical University, Ukraine