

## В ПОМОЩЬ ПРАКТИКУЮЩЕМУ ВРАЧУ. ЛЕКЦИИ

УДК 616.72-007.2-036.82-089.8(045)

### Роль хирургических методов лечения в медицинской реабилитации пациентов с заболеваниями и последствиями травм опорно-двигательной системы

А. В. Кудиевский<sup>1</sup>, М. Л. Головаха<sup>1</sup>, И. В. Шишка<sup>2</sup>, И. Н. Забелин<sup>1</sup>, Е. И. Завдун<sup>1</sup>

<sup>1</sup> Запорожский государственный медицинский университет. Украина

<sup>2</sup> Запорожская областная клиническая больница. Украина

*Objective: to show the effectiveness of modern methods of treatment in the rehabilitation of patients with different diseases and injuries terms in the department of orthopedics, arthrology and sports injuries. Methods: we analyzed 1974 medical records of patients who treated during the period from 2013 to 2015. Surgery was performed in 1 655 patients, of which 69.5 % had disruption of musculoskeletal diseases, 29.3 % — injuries, 1.2 % — mixed genesis (osteoporotic fractures, fibrous dysplasia, etc.). Cement and cementless arthroplasty of local and foreign production («Motor Sich», «Zimmer®», «W. Link», «DePuy») and invasive (arthroscopic) surgery were performed. Recurrent physical rehabilitation treatment had 319 patients. Results: knee replacement performed in 105 patients, hip replacement in 333, arthroscopy in 1 129. Operations on the lower limbs accounted for 96 %, including 86 % — minimally invasive arthroscopic (refixation and plastics of knee-ligament apparatus and ankle joints). Hospital stay was less than 6 days in 205 patients. After arthroscopic operations on the knee, patients began loading on the first day without crutches, under the supervision of a practitioner-rehabilitation. Most patients (76.2 %) with injuries knee joint were in working age, 21 to 50 years. Among those aged 51 to 70 years and older with diseases of the joints in the main and control group dominated by women. Modern methods of diagnosis and surgical treatment, early rehabilitation helped to reduce the time of treatment and patients return to full activity. Key words: replacement arthroplasty, arthroplasty, arthrodesis, rehabilitation.*

*Мета: показати ефективність сучасних методів лікування в системі медичної реабілітації пацієнтів із різними термінами захворювань і травм в умовах відділення ортопедії, артрології і спортивної травми. Методи: проаналізовано 1 974 історій хвороби пацієнтів, які проходили лікування в період з 2013 до 2015 рр. Хірургічні втручання виконані 1 655 пацієнтам, із них 69,5 % мали порушення функцій після перенесених захворювань кістково-м'язової системи, 29,3 % — травми, 1,2 % — змішаного генезу (переломи на фоні остеопорозу, фіброзної дисплазії тощо). Використано ендопротези цементної та безцементної фіксації вітчизняного і зарубіжного виробництва («Мотор Січ», «Zimmer®», «W. Link», «DePuy»), а також малоінвазивні (артроскопічні) операції. Повторно на реабілітаційному фізіо-функціональному лікуванні перебували 319 хворих. Результати: ендопротезування колінного суглоба виконано в 105 хворих, кульшового — в 333, артроскопічні втручання — в 1 129. Операції на нижніх кінцівках становили 96 %, із них 86 % — малоінвазивні артроскопічні (рефіксація й пластика сумково-зв'язкового апарата колінного і над'яtkово-гомількового суглобів). Термін перебування в стаціонарі виявився меншим ніж 6 днів у 205 пацієнтів. Після артроскопічних операцій на колінному суглобі хворі починали навантаження з першої доби без милиць, під контролем методиста-реабілітолога. Більшість пацієнтів (76,2 %) із ушкодженнями колінного суглоба були працездатного віку, від 21 до 50 років. Серед осіб у віці 51–70 років і старше із захворюваннями суглобів як в основній, так і в контрольній групі домінували жінки. Застосування сучасних методів діагностики та хірургічного лікування, рання реабілітація дали змогу скоротити терміни лікування і повернути хворих до повноцінної життєдіяльності. Ключові слова: ендопротезування суглобів, артропластика, артроскопія, реабілітація.*

**Ключевые слова:** эндопротезирование суставов, артропластика, артроскопия, реабилитация

## Введение

Улучшение качества диагностики за счет применения современных методов обследования (ультрасонографии, компьютерной диагностики, магнитно-резонансной томографии, артроскопии и др.) позволяет в более ранние сроки выявить характер заболеваний костей и суставов (артрозы, артриты, остеопороз, остеомиелит, врожденные аномалии развития и др.). Приводящие к нарушению функции суставов и возникновению болевого синдрома болезни в травматологии и ортопедии классифицируются как деформирующие остеоартрозы, которые требуют своевременного качественного и эффективного восстановительного лечения [1–3].

В течении остеоартроза различают три клинических стадии по Н. С. Касинской и четыре рентгенологических по Kellgren-Lawrence [2, 4, 5].

При первичных остеоартрозах III–IV стадий и вторичных диспластических артрозах III–IV стадий, как правило, применяют хирургическое лечение [6–8]. При остеоартрозах крупных суставов II–III стадий обычно прибегают к корригирующим остеотомиям с целью создания правильной нагрузки на суставные поверхности, а также к артроскопическим малоинвазивным операциям для лечения патологии мягкотканых структур суставов (связок, менисков и др.). В случае деформирующих артрозов IV стадии общепринятым является метод эндопротезирования суставов.

В 1968 г. в Харьковском НИИ ортопедии и травматологии им. проф. М. И. Ситенко первые операции по тотальному эндопротезированию тазобедренного сустава провели К. М. Сиваш, А. А. Корж, Н. И. Кулиш. Это стало началом внедрения метода эндопротезирования суставов в практику клиник Украины в Днепре, Запорожье, Одессе и др. В 90-х годах XX столетия были разработаны эндопротезы голеностопного, плечевого, тазобедренного суставов, а также имплантаты мелких суставов кисти и стопы [1, 8, 9].

*Цель работы:* показать эффективность современных методов лечения в системе медицинской реабилитации пациентов на разных сроках заболевания и травмы в условиях отделения ортопедии, артрологии и спортивной травмы Запорожской областной клинической больницы.

## Материал и методы

Проанализированы 1 974 истории болезни пациентов, находившихся на лечении в клинике ортопедии, артрологии и спортивной травмы Запорожской областной клинической больницы с 2013

по 2015 гг. Выполнение исследования утверждено на заседании комиссии по вопросам биоэтики Запорожского государственного медицинского университета от 02.03.2016 протокол № 2.

Из общего количества пациентов хирургическое вмешательство применялось у 1 655 человек из них с нарушением функции после перенесенных заболеваний опорно-двигательной системы было 1 324 (69,5 %), различных травм — 625 (29,3 %) и смешанного генеза (переломы на фоне остеопороза, фиброзной дисплазии и др.) — 25 (1,2 %). При этом 319 пациентов находились на повторном контрольном обследовании и реабилитационном лечении.

Для восстановления функции тазобедренного и коленного суставов использовали эндопротезы системы цементной и бесцементной фиксации отечественного и зарубежного производства («Мотор Січ», «Zimmer®», «W. Link», «DePuy») (табл. 1–3).

Всего проведено 438 операций на суставах: коленном — 105 (24,0 %), тазобедренном — 333 (76,0 %).

Для эндопротезирования тазобедренных и коленных суставов применяли системы цементной и бесцементной фиксации отечественных и зарубежных производителей (табл. 2, 3).

При повреждении сумочно-связочного аппарата суставов осуществлялись малоинвазивные артроскопические операции (табл. 4) [2, 3, 7, 8]: 1 147 (96 %) на нижних конечностях и 70 (4) % на верхних.

В частности, на плечевом суставе выполнено 68 вмешательств: субакромиальная декомпрессия, бурсэктомия, акромиопластика — 28 (41,2 %), восстановление ротаторной манжеты плеча — 18 (26,5 %), операции на капсульно-гленоидальном комплексе — 22 (32,3 %). На коленном суставе проведено 1 128 операций: менискэктомии, дебридмент сустава, шейвинг (abrasion) суставной поверхности — 693 (61,5 %), восстановление связочного аппарата — 435 (38,5 %). На голеностопном

Таблица 1  
Количество проведенных операций по эндопротезированию тазобедренного и коленного суставов за 2013–2015 гг.

Годы	Эндопротезирование суставов			
	коленного		тазобедренного	
	абс.	%	абс.	%
2013	47	25,0	141	75,0
2014	39	25,3	115	74,7
2015	19	19,5	77	80,5
Всего	105	24,0	333	76,0

Таблица 2

## Типы конструкций эндопротезов, использованных для эндопротезирования тазобедренного сустава

Годы	Количество эндопротезов										Всего	
	«Мотор Сич»		«Stryker»		«Zimmer®»		«DePuy»		«Biomet»			
	абс.	%	абс.	%	абс.	%	абс.	%	абс.	%	абс.	%
2013	12	8,5	54	38,3	25	17,7	35	25,0	15	10,5	141	100
2014	37	32,2	29	25,3	36	31,1	8	7,0	5	4,4	115	100
2015	35	45,5	18	23,6	22	28,1	1	1,4	1	1,4	77	100

Таблица 3

## Типы конструкций эндопротезов, использованных для эндопротезирования коленных суставов

Годы	Количество эндопротезов										Всего	
	«Мотор Сич»		«Stryker»		«Zimmer®»		«DePuy»		«W. Link»			
	абс.	%	абс.	%	абс.	%	абс.	%	абс.	%	абс.	%
2013	16	34,0	13	27,6	14	29,8	3	6,4	1	2,2	47	100
2014	18	46,2	9	23,1	10	25,6	1	2,5	1	2,5	39	100
2015	6	31,5	8	42,0	5	26,5	—	—	—	—	19	100

Таблица 4

## Малоинвазивные артроскопические операции на суставах за 2013–2015 гг.

Годы	Плечевой		Локтевой		Коленный		Голенистоопный	
	абс.	%	абс.	%	абс.	%	абс.	%
2013	20	4,3	—	—	414	93,4	9	2,3
2014	23	5,9	—	—	370	93,9	1	0,2
2015	25	6,5	2	0,6	344	90,5	9	3,0
Всего	68	5,5	2	0,6	1128	92,6	19	1,8

Таблица 5

## Распределение больных основной и контрольной групп по нозологии

Повреждения	Количество больных в группах			
	основная		контрольная	
	абс.	%	абс.	%
Дегенеративно-дистрофические	158	14	20	7
Сумочно-связочного аппарата	206	36	43	15
Травматические повреждения менисков	507	45	47	20
Костных тканей, образующих коленный сустав	157	5	176	58
Всего	1128	100	286	100

суставе выполнено 19 вмешательств: синовэктомии — 6 (31,5 %), восстановление связочного аппарата — 5 (26,3 %), дебридмент сустава, шейвинг суставных поверхностей, микрофрактурирование — 8 (42,2 %).

Дополнительно мы проанализировали отчеты травматологического отделения, где лечились пациенты с заболеваниями и травмами опорно-двигательной системы контрольной группы. В отделении не проводили операции эндопротезирования и артроскопию суставов, поэтому сравнительному анализу подверглись больные

с мягкотканными и костными повреждениями коленного сустава, которых лечили традиционными методами. Пациенты основной и контрольной групп были идентичными по возрасту и полу.

Распределение прооперированных больных основной и контрольной групп с патологией коленного сустава, представлено в табл. 5. Больным основной группы за 3 года проведено 1128 артроскопических вмешательств на коленных суставах, при этом доминировали малоинвазивные методики восстановления сумочно-связочного

аппарата и менисков. Пациентам контрольной группы за это же время выполнили 286 операций.

Сроки пребывания больных основной группы в специализированном стационаре составили 6–7 дней, а контрольной в 2 раза больше — 12–13.

Это обусловлено тем, что пациентам после артроскопических хирургических вмешательств под контролем методиста-реабилитолога разработка движений и нагрузка на оперированные конечности проводилась с первых суток после операции (рис. 1).

Из всех пациентов, которых оперировали в отделении ортопедии, артрологии и спортивной травмы, 6–8 % после эндопротезирования тазобедренных и коленных суставов, а также костно-пластических артроскопических вмешательств были повторно госпитализированы в стационар через месяц для курса реабилитационного лечения и оценки эффективности восстановления функции нижних конечностей. Средний срок пребывания больных в стационаре на повторном лечении составил 6 суток.

Лечение проводилось в реабилитационном центре, созданном на базе клиники ортопедии, артрологии и спортивной травмы, с применением современных методов восстановительной послеоперационной терапии.

За последние 2 года в клинике ортопедии, артрологии и спортивной травмы были внедрены новые хирургические методики:

1. Эндопротезирование тазобедренного сустава с использованием имплантатов фирмы Lima бесцементной фиксации [1, 6, 7].

2. Пункция тазобедренного и коленного суставов под контролем электронно-оптического преобразователя после эндопротезирования.

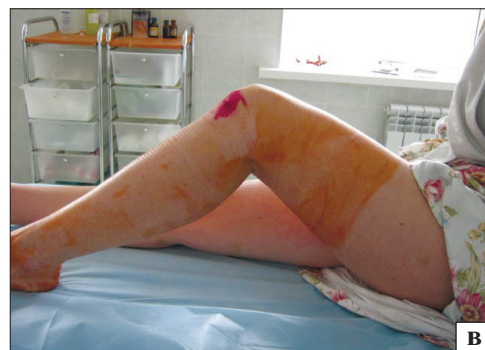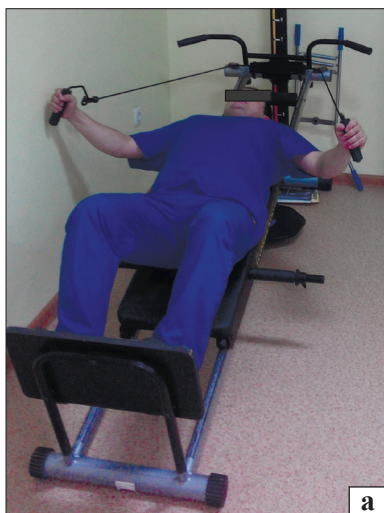3. Рефиксация мениска имплантатами фирмы CONMED.

4. Медиализирующие остеотомии пяточной кости при деформации стопы.

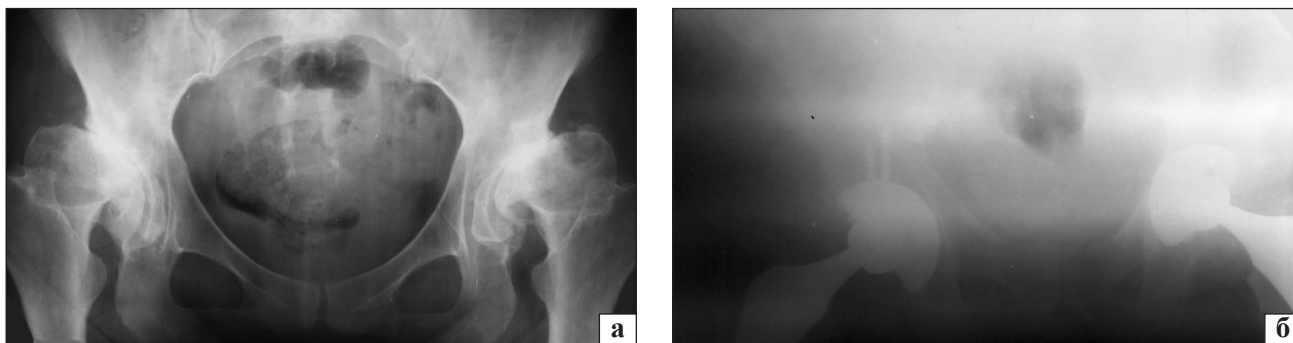
Для иллюстрации приводим *клинические примеры*.

Пациентка С., 65 лет. Боли в тазобедренных суставах стали беспокоить в 34 года, вначале только при физических нагрузках, а потом и в покое. Впервые был диагностирован диспластический коксартроз (дисплазия тазобедренных суставов в детстве не установлена, пациентка ранее не обследовалась и не наблюдалась у ортопеда). Больная получала консервативное лечение с временным положительным эффектом. В 2013 г. произведено эндопротезирование левого тазобедренного сустава, в 2014 г. — правого (рис. 2). В настоящее время жалоб нет, пациент трудоспособен.

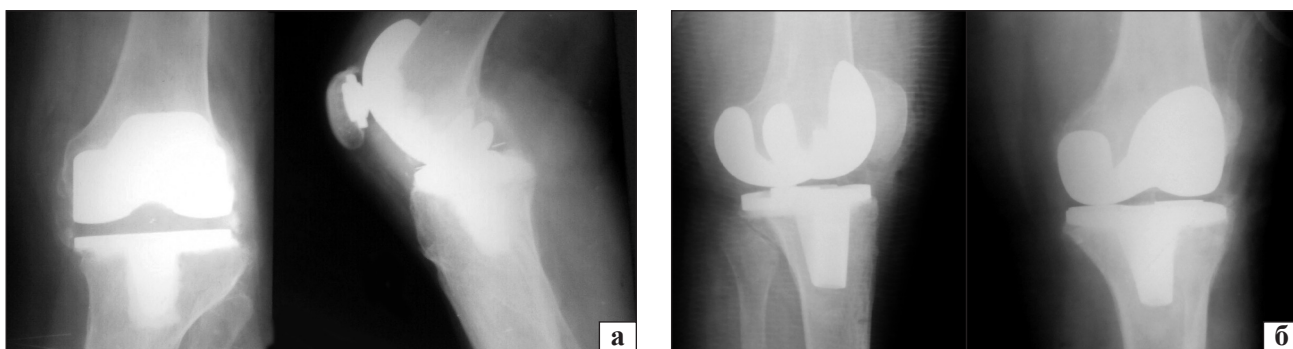
Пациентка К., 81 год. С 1980 г. — жалобы на боли в обоих коленных суставах и ограничение функции. Наличие травмы отрицает. В течение трех лет получала консервативное медикаментозное, физиофункциональное и санаторно-курортное лечение, которое особого улучшения не дало. При обследовании в клинике установлен диагноз: двухсторонний деформирующий гонартроз IV стадии, стойкий болевой синдром, нарушение функции нижних конечностей. В 1992 г. выполнено эндопротезирование левого коленного сустава. Боль в нем исчезла, функция восстановилась в полном объеме. В 1995 г. усилились боли в правом коленном суставе и пациентке провели эндопротезирование правого коленного сустава (рис. 3). В течение многих лет больная находится под нашим наблюдением,



**Рис. 1.** Фото больных на этапах реабилитации после артроскопических операций: а, б) занятия на тренажерах — 1 мес. после операции; в) движение в суставе в 1 сутки после операции



**Рис. 2.** Рентгенограммы таза пациентки С., 65 лет, диагноз двухсторонний диспластический коксартроз IV стадии: а) до операции; б) после двухстороннего тотального эндопротезирования тазобедренных суставов



**Рис. 3.** Рентгенограммы пациентки К., состояние после тотального эндопротезирования коленных суставов: а) левый коленный сустав (операция в 1992 г.); б) правый коленный сустав (операция в 1995 г.)

периодически проводится реабилитационное восстановительное лечение. На сегодня, через 23 и 20 лет после операций, пациентка в возрасте 81 года жалоб не предъявляет, функция суставов восстановлена, продолжает работать, читает лекции и ездит в командировки за пределы области.

### Выводы

Создание отделения ортопедии, артрологии и спортивной травмы для оказания качественной медицинской помощи пациентам с нарушением функции опорно-двигательного аппарата на базе Запорожской областной клинической больницы в 2000 г. себя оправдало.

Применение современных методов диагностики, научных разработок, новых методов хирургического лечения и ранних реабилитационных мероприятий позволило снизить сроки пребывания пациентов в стационаре, а также время нетрудоспособности и вернуть их к полноценной трудовой деятельности, а для спортсменов — ускорить восстановление, что в итоге имеет важное социально-экономическое значение.

**Конфликт интересов.** Авторы декларируют отсутствие конфликта интересов.

### Список литературы

1. Агаджанян В. В. Восстановление двигательной функции у больных с патологией тазобедренных суставов методом эндопротезирования / В. В. Агаджанян // Травматология и ортопедия России. — 2002. — № 1. — С. 24–27.
2. Буйлова Т. В. Оценка клиничко-функционального состояния больных с дегенеративно-дистрофическими заболеваниями тазобедренных суставов в процессе реабилитации : автореф. дис. ... д-ра мед. наук / Т. В. Буйлова. — Нижний Новгород, 2004. — 46 с.
3. Результаты восстановления комплексных повреждений связочного аппарата коленного сустава / М. Л. Головаха, О. В. Банит, Р. В. Титорчук [и др.] // Ортопедия, травматология и протезирование. — 2015. — № 3. — С. 76–86. — DOI: 10.15674/0030-59872015378-86.
4. Колесников М. А. Лечение гонартроза: современные принципы и подходы / М. А. Колесников // Практическая медицина. — 2010. — № 47. — С. 97–99.
5. Кузьмин А. М. Качество жизни больных с последствиями перелома шейки бедренной кости / А. М. Кузьмин, И. В. Кирпичев // Современные проблемы науки и образования. — 2011. — № 6. — С. 21.
6. Иванчин Д. М. Особенности реабилитации больных после эндопротезирования тазобедренного сустава [Электронный ресурс] / Д. М. Иванчин, Т. М. Васильева, К. Б. Петров. — 2009. — Режим доступа : <http://www.medlinks.ru/article.php?sid=37142>.
7. Машков В. М. Хирургическое лечение диспластического коксартроза у взрослых / В. М. Машков // Вопросы социальной и медицинской реабилитации больных с повреждениями и заболеваниями опорно-двигательной системы. — Л., 1990. — С. 135–138.

8. Смирнова А. В. Атлас рентгенологической диагностики первичного остеоартроза / А. В. Смирнова. — М., 2010. — 22 с.
9. Brander V. Rehabilitation after hip- and knee-joint replace-

ment. An experience- and evidence — based approach to care / V. Brander, S. Stulberg // Am. J. Phys. Med. Rehabil. — 2006. — Vol. 85, Suppl. 11. — P. S98–S118. — DOI: 10.1097/01.phm.0000245569.70723.9d

DOI: <http://dx.doi.org/10.15674/0030-59872016490-95>

Стаття надійшла до редакції 04.03.2016

## ROLE OF SURGICAL TREATMENT METHODS IN MEDICAL REHABILITATION FOR PATIENTS WITH DECEASES AND CONSEQUENCES OF MUSCLE-SKELETAL INJURIES

A. V. Kudievskye <sup>1</sup>, M. L. Golovakha <sup>1</sup>, I. V. Shishka <sup>2</sup>, I. Zabielin <sup>1</sup>, E. I. Zavdun <sup>1</sup>

<sup>1</sup> Zaporizhzhia State Medical University. Ukraine

<sup>2</sup> Zaporizhzhia Regional Clinical Hospital. Ukraine

✉ Anatoly Kudievskye, PhD: [travma77@mail.ru](mailto:travma77@mail.ru)

### ДО УВАГИ СПЕЦІАЛІСТІВ

ДУ «Інститут патології хребта та суглобів ім. проф. М. І. Ситенка НАМН України» проводить післядипломну підготовку лікарів-спеціалістів, у тому числі іноземних громадян, у клінічній ординатурі та у формі стажування за спеціальністю «Ортопедія і травматологія», на курсах інформації та стажування з актуальних питань ортопедії та травматології (ліцензія Міністерства освіти і науки України АЕ № 285527 від 27.11.2013)

#### Курси інформації та стажування для лікарів ортопедів-травматологів

№	Назва	Керівник
1.	Хірургічні та консервативні методи лікування хворих з патологією великих суглобів	Проф. Філіпенко В. А.
2.	Ендопротезування великих суглобів	Проф. Філіпенко В. А.
3.	Хірургічні та консервативні методи лікування дітей з ортопедичною патологією	Д.м.н. Хмизов С. О.
4.	Хірургічні та консервативні методи лікування хворих зі сколіотичними деформаціями хребта	Д.м.н. Мезенцев А. О.
5.	Хірургічні та консервативні методи лікування хворих з патологією хребта	Проф. Радченко В. О.
6.	Мануальна терапія в комплексному лікуванні хворих з патологією хребта	Проф. Радченко В. О.
7.	Малоінвазивна та інструментальна хірургія хребта	Проф. Радченко В. О.
8.	Хірургічні та консервативні методи лікування травматичних ушкоджень кістково-м'язової системи	Проф. Корж М. О.
9.	Реконструктивно-відновна хірургія опорно-рухової системи в разі наслідків травм та ортопедичних захворювань	Проф. Корж М. О.
10.	Лабораторні методи дослідження в ортопедії та травматології (клініко-діагностичні, біохімічні, морфологічні, імунологічні)	Проф. Дедух Н. В.
11.	Немедикаментозні методи лікування в ортопедії та травматології	К.б.н. Леонтьєва Ф. С.
12.	Лікувально-профілактичне експрес-ортезування та експрес-протезування опорно-рухової системи	Проф. Маколінець В. І.
13.	Артроскопічна діагностика і лікування патології великих суглобів	Диннік О. А.
14.	Хірургічні та консервативні методи лікування дітей з патологією кульшового суглоба	Тимченко І. Б.
15.	Постізометрична релаксація та масаж в ортопедії і травматології	К.м.н. Болховітін П. В.
16.	Ультразвукове дослідження опорно-рухової системи в дорослих і дітей	Д.м.н. Корольков О. І.
17.	Регіональна анестезія в ортопедії і травматології з використанням ультразвукових методів візуалізації	К.м.н. Стауде В. А.
		К.м.н. Котульський І. В.
		К.м.н. Лізогуб М. В.

Телефон для довідок: (057) 704-14-78