

# Запорожский медицинский журнал



Том 22, № 5(122), сентябрь – октябрь 2020 г.

## Редакционная коллегия

Главный редактор – проф. Ю.М. Колесник  
Зам. гл. редактора – проф. В.А. Визир  
Ответственный секретарь – проф. В.В. Сыволап

проф. А.В. Абрамов (Запорожье)  
проф. М.Н. Алёхин (Москва, Россия)  
академик НАМН Украины, проф. М.А. Андрейчин (Тернополь)  
проф. И.Ф. Беленичев (Запорожье)  
проф. И.Н. Бондаренко (Днепро)  
проф. Маргус Виигимаа (Таллин, Эстония)  
проф. М.Л. Головаха (Запорожье)  
проф. М.Н. Долженко (Киев)  
проф. Н.Г. Завгородняя (Запорожье)  
акад. НАМН Украины, проф. В.Н. Запорожан (Одесса)  
проф. Луциуш Запрукто (Познань, Польша)  
проф. Марек Зентек (Вроцлав, Польша)  
проф. А.Г. Каплаушенко (Запорожье)  
проф. В.Н. Клименко (Запорожье)  
акад. НАМН Украины, проф. В.Н. Коваленко (Киев)  
проф. С.И. Коваленко (Запорожье)  
проф. С.Н. Коваль (Харьков)  
проф. А.А. Козёлкин (Запорожье)  
проф. Н.А. Корж (Харьков)  
чл.-кор. НАН, акад. НАМН Украины О.В. Коркушко (Киев)  
проф. Г.А. Леженко (Запорожье)  
чл.-кор. НАМН Украины, проф. В.Н. Лисовой (Харьков)  
проф. И.А. Мазур (Запорожье)  
проф. Кшиштоф Наркевич (Гданьск, Польша)  
проф. С.Н. Недельская (Запорожье)  
чл.-кор. НАМН Украины, проф. В.З. Нетяженко (Киев)  
акад. НАМН, чл.-кор. НАН Украины, проф. А.С. Никоненко  
проф. Петер Нильссон (Мальмё, Швеция)  
проф. Дженнаро Пагано (Неаполь, Италия)  
проф. А.И. Панасенко (Запорожье)  
чл.-кор. НАМН Украины, проф. Т.А. Перцева (Днепро)  
проф. Ю.М. Степанов (Днепро)  
проф. В.Д. Сыволап (Запорожье)  
проф. В.А. Туманский (Запорожье)  
проф. Генриетта Фаркаш (Будапешт, Венгрия)  
акад. НАМН Украины, проф. Ю.И. Фещенко (Киев)  
проф. Свапандип Сингх Чимни (Амритсар, Индия)  
проф. Яцек Шепетовски (Вроцлав, Польша)

## Editorial Board

Editor-in-Chief – Yu.M. Kolesnyk  
Deputy Editor-in-Chief – V.A. Vizir  
Executive secretary – V.V. Syvolap

A.V. Abramov (Zaporizhzhia, Ukraine)  
M.N. Alekhin (Moscow, Russia)  
M.A. Andreichyn (Ternopil, Ukraine)  
I.F. Bielenichev (Zaporizhzhia, Ukraine)  
I.M. Bondarenko (Dnipro, Ukraine)  
Swapandeep Singh Chimni (Amritsar, India)  
M.N. Dolzhenko (Kyiv, Ukraine)  
Henriette Farkas (Budapest, Hungary)  
Yu.I. Feshchenko (Kyiv, Ukraine)  
M.L. Holovakha (Zaporizhzhia, Ukraine)  
A.H. Kaplaushenko (Zaporizhzhia, Ukraine)  
V.M. Klymenko (Zaporizhzhia, Ukraine)  
O.V. Korkushko (Kyiv, Ukraine)  
N.A. Korzh (Kharkiv, Ukraine)  
S.M. Koval (Kharkiv, Ukraine)  
S.I. Kovalenko (Zaporizhzhia, Ukraine)  
V.M. Kovalenko (Kyiv, Ukraine)  
O.A. Koziolkin (Zaporizhzhia, Ukraine)  
H.O. Lezhenko (Zaporizhzhia, Ukraine)  
V.M. Lisovyi (Kharkiv, Ukraine)  
I.A. Mazur (Zaporizhzhia, Ukraine)  
Krzysztof Narkiewicz (Gdansk, Poland)  
S.M. Nedelska (Zaporizhzhia, Ukraine)  
V.Z. Netiazhenko (Kyiv, Ukraine)  
Peter M. Nilsson (Malmö, Sweden)  
O.S. Nykonenko (Zaporizhzhia, Ukraine)  
Gennaro Pagano (Naple, Italy)  
O.I. Panasenko (Zaporizhzhia, Ukraine)  
T.O. Pertseva (Dnipro, Ukraine)  
Yu.M. Stepanov (Dnipro, Ukraine)  
V.D. Syvolap (Zaporizhzhia, Ukraine)  
Jacek Szepietowski (Wroclaw, Poland)  
V.O. Tumanskyi (Zaporizhzhia, Ukraine)  
Margus Viigimaa (Tallinn, Estonia)  
V.M. Zaporozhan (Odesa, Ukraine)  
Lucjusz Zaprutko (Poznan, Poland)  
N.H. Zavorodnia (Zaporizhzhia, Ukraine)  
Marek Ziętek (Wroclaw, Poland)

## Научно-практический журнал Запорожского государственного медицинского университета

Издаётся с сентября 1999 года.  
Периодичность выхода –  
1 раз в два месяца.  
Свидетельство о регистрации  
КВ №20603-10403ПР  
от 27.02.2014 г.  
Подписной индекс – 90253.

**Аттестован** как научное профессиональное издание Украины категории «А», в котором публикуются результаты диссертаций на соискание учёных степеней доктора философии, доктора и кандидата наук. Область знаний – охрана здоровья (22); специальности: медицина – 222, педиатрия – 228, стоматология – 221, фармация, промышленная фармация – 226 (приказ МОН Украины № 1301 от 15.10.2019 г.)

Журнал включён в WEB OF SCIENCE™ и другие международные наукометрические базы данных. Статьи рецензируются по процедуре Double-blind.

Лицензия Creative Commons



**Рекомендован к печати** Учёным советом ЗГМУ, протокол № 1 от 31.08.2020 г. Подписан в печать 22.09.2020 г.

**Редакция:**  
Начальник редакционно-издательского отдела  
В. Н. Миклашевский  
Литературный редактор  
О. С. Савеленко  
Технический редактор  
Ю. В. Полупан

**Адрес редакции и издателя:**  
Украина, 69035, г. Запорожье,  
пр. Маяковского, 26, ЗГМУ,  
e-mail: med.jur@zsmu.zp.ua  
http://zmj.zsmu.edu.ua

**Отпечатан**  
в типографии ООО «Х-ПРЕСС».  
69068, г. Запорожье,  
ул. Круговая, д. 165/18,  
e-mail: xpresszp@gmail.com  
Свидетельство о госрегистрации  
АОО №198468 от 01.07.1999 г.  
Формат 60x84/8.  
© Бумага мелованная,  
бескислотная. Усл. печат. л. 6.  
Тираж 200 экз. Зак. № 9/20.

## Zaporozhye Medical Journal

Volume 22 No. 5 September – October 2020

Scientific Medical Journal. Established in September 1999  
Zaporizhzhia State Medical University

Submit papers are peer-reviewed

Maiakovskiy Avenue, 26,  
Zaporizhzhia, 69035,  
UKRAINE  
e-mail: med.jur@zsmu.zp.ua  
http://zmj.zsmu.edu.ua

## Оригинальные исследования

### Беш Д. І.

Прогноз гострого інфаркту міокарда з елевацією сегмента ST залежно від особливостей інтракоронарних тромбів

### Кисельов С. М., Савченко Ю. В.

Клінічні особливості перебігу гострого періоду інфаркту міокарда з елевацією ST у пацієнтів після реперфузійної терапії

### Козьолкін О. А., Кузнєцов А. А.

Електроенцефалографічні критерії прогнозу функціонального результату гострого періоду спонтанного супратенторіального внутрішньомозкового крововиливу

### Полковников О. Ю.

Хірургічне лікування ускладненого аневризматичного інтракраніального крововиливу. Аналіз результатів лікування при використанні ендоскулярного або мікrohrірургічного методу оклюзії аневризми

### Волотко Л. О.

Клініко-анамнестична характеристика дітей першого року життя з гіпоксично-ішемічним ураженням ЦНС

### Семененко С. І., **Ходаківський О. А.**, Семененко А. І., Семененко О. М.

Оцінювання впливу різних церебропротекторів на динаміку церебральної та центральної гемодинаміки при черепно-мозковій травмі в щурів

### Антонюк Я. О., Гуменюк А. Ф., Пашкова Ю. П., Сакович О. О., Жебель В. М.

Діагностична цінність визначення мозкового натрійуретичного пептиду за коморбідного перебігу гіпертонічної хвороби та цукрового діабету 2 типу в чоловіків

### Тітова Ю. О., Місюра К. В., Кравчун Н. О.

Прогнозування ризику розвитку остеопорозу в пацієнтів із цукровим діабетом 2 типу та неалкогольною жировою хворобою печінки

### Малахова С. М., Сиволап В. В., Потапенко М. С.

Особливості кардіального ремоделювання залежно від спрямованості тренувального процесу

### Шумна Т. Є., Левчук-Воронцова Т. О.

Оцінювання стану нервової системи дітей, які народжені з низькою масою тіла, враховуючи поліморфізм С/Т гена FADS2 (rs174583)

### Паламарчук В. О., Товкай О. А., Войтенко В. В., Соломеннікова Н. В.

Застосування неселективної реіннервації гортані в тиреоїдній хірургії

### Завгородній С. М., Зимня К. О., Рілов А. І., Данилюк М. Б., Кубрак М. А.

Актуальні питання діагностики та лікування папілярного раку щитоподібної залози на тлі аутоімунного тиреоїдиту

## Original research

### 590 Besh D. I.

Prognosis of acute ST-elevation myocardial infarction depending on the morphological features of intracoronary thrombi

### 597 Kyselov S. M., Savchenko Yu. V.

Clinical features of the acute period of myocardial infarction with ST segment elevation in patients after reperfusion therapy

### 604 Koziolkin O. A., Kuznietsov A. A.

Electroencephalographic criteria of the functional outcome prognosis in the acute period of spontaneous supratentorial intracerebral hemorrhage

### 611 Polkovnikov O. Yu.

Surgical treatment of complicated aneurysmal SAH. An analysis of treatment results when using endovascular coiling or microsurgical clipping of aneurysm

### 617 Volotko L. O.

Clinical-anamnestic characteristic of first-year children with CNS hypoxic-ischemic injury

### 622 Semenenko S. I., **Khodakivskiy O. A.**, Semenenko A. I., Semenenko O. M.

Assessment of the effect of various cerebroprotectors on the dynamics of cerebral and central hemodynamics in traumatic brain injury in rats

### 627 Antoniuk Ya. O., Humeniuk A. F., Pashkova Yu. P., Sakovych O. O., Zhebel V. M.

The diagnostic value of brain natriuretic peptide in men with comorbid essential arterial hypertension and type 2 diabetes mellitus

### 637 Titova Yu. O., Misiura K. V., Kravchun N. O.

Osteoporosis risk prediction in patients with type 2 diabetes mellitus and non-alcoholic fatty liver disease

### 643 Malakhova S. M., Syvolap V. V., Potapenko M. S.

Features of cardiac remodeling depending on the mode of training session

### 652 Shumna T. Ye., Levchuk-Vorontsova T. O.

Assessment of the nervous system state in low birth weight children taking into account the FADS2 rs174583 (C/T) gene polymorphism

### 664 Palamarchuk V. O., Tovkai O. A., Voitenko V. V., Solomennikova N. V.

Non-selective laryngeal reinnervation in thyroid surgery

### 670 Zavorodnyi S. M., Zymnia K. O., Rylov A. I., Danyliuk M. B., Kubrak M. A.

Current issues relating to diagnostics and treatment of papillary thyroid cancer with coexistent autoimmune thyroiditis

## Оригинальные исследования

**Клименко А. В., Клименко В. Н., Белай А. И., Николаев М. В.**

Модифицированное антирефлюксное моноанастомозное лапароскопическое шунтирование желудка в хирургии морбидного ожирения

**Ротар О. В., Хомяк І. В., Ротар В. І., Шафранюк В. Д., Грама О. В., Кропива В. В.**

Гнійно-септичні ускладнення гострого некротичного панкреатиту: прогнозування розвитку та рання діагностика

**Яковлев П. Г., Ключин Д. А.**

Рятівна радикальна цистектомія після органозберігального лікування хворих на недиференційований рак сечового міхура: місце в лікувальному алгоритмі та результати виживаності

**Шишкин М. А., Фень С. В.**

Эпителиально-мезенхимальный переход в прогрессии колоректальной аденокарциномы

**Астахов В. М., Бацилева О. В., Пузь І. В.**

Клініко-психологічні аспекти вагітності та особливості перебігу пологів у жінок із різним типом психологічного компонента гестаційної домінанти

## Обзоры

**Бринза М. С., Вороненко О. С.**

Сучасні уявлення про порушення серцевого ритму у хворих на цукровий діабет 2 типу, яким здійснили імплантацію постійного електрокардіостимулятора (огляд літератури)

**Дроговоз С. М., Бутко Я. О., Іванчик Л. Б., Щокіна К. Г., Бєлік Г. В., Лук'янчук В. Д.**

Особливості застосування ліків off-label у педіатрії

**Іванов В. П., Шушковська Ю. Ю., Афанасюк О. І., Данильчук А. Є., Сіліна С. М.**

Електрична нестабільність міокарда як проблема сучасної терапевтичної практики – реалії прогнозування (огляд літератури)

## Клинический случай

**Чорний В. М., Головаха М. Л., Яцун Є. В.**

Клінічний приклад використання біорезорбційного малеолярного гвинта для остеосинтезу внутрішньої кісточки

**Разнатовська О. М., Шальмін О. С., Нореико С. Б.**

Клінічні прояви та діагностика гострої мієлоїдної лейкемії в пацієнта з перенесеним раніше туберкульозом легень (клінічний випадок)

## Original research

**676 Klymenko A. V., Klymenko V. M., Bilai A. I., Nikolaiev M. V.**

Modified antireflux monoanastomotic laparoscopic gastric bypass in morbid obesity surgery

**682 Rotar O. V., Khomiak I. V., Rotar V. I., Shafraniuk V. D., Hrama O. V., Kropyva V. V.**

Purulent-septic complications of acute necrotizing pancreatitis: prognosis of development and early diagnosis

**688 Yakovlev P. H., Kliushyn D. A.**

Salvage radical cystectomy after organ preservation therapy in patients with undifferentiated bladder cancer: its place in the treatment algorithm and survival results

**694 Shyshkin M. A., Fen S. V.**

Epithelial-mesenchymal transition in colorectal adenocarcinoma progression

**701 Astakhov V. M., Batsylieva O. V., Puz I. V.**

Clinical and psychological aspects of pregnancy and features of the course of labor in women with different types of psychological component of gestational dominant

## Review

**709 Brynza M. S., Voronenko O. S.**

Current views on heart rhythm disturbance in patients with type 2 diabetes mellitus who underwent implantation of a permanent pacemaker (a literature review)

**714 Drohovor S. M., Butko Ya. O., Ivantsyk L. B., Shchokina C. H., Bielik H. V., Lukianchuk V. D.**

The peculiarities of off-label use of drugs in pediatrics

**719 Ivanov V. P., Shushkovska Yu. Yu., Afanasiuk O. I., Danylchuk A. Ye., Silina S. M.**

Electrical myocardial instability as a problem of modern therapeutic practice – the realities of prognosis (a literature review)

## Case report

**727 Chorny V. M., Holovakha M. L., Yatsun Ye. V.**

A clinical example of a bioresorbable malleolar screw application for osteosynthesis of the medial malleolus

**732 Raznatovska O. M., Shalmin O. S., Noreiko S. B.**

Clinical manifestations and diagnosis of acute myeloid leukemia in a patient with a medical history of pulmonary tuberculosis (a case report)

## Клінічний приклад використання біорезорбційного малеолярного гвинта для остеосинтезу внутрішньої кісточки

В. М. Чорний<sup>\*A,C,D</sup>, М. Л. Головаха<sup>E,F</sup>, Є. В. Яцун<sup>B</sup>

Запорізький державний медичний університет, Україна

A – концепція та дизайн дослідження; B – збір даних; C – аналіз та інтерпретація даних; D – написання статті; E – редагування статті; F – остаточне затвердження статті

**Мета роботи** – вивчити можливості клінічного використання малеолярного гвинта з оригінального біорезорбційного магнієвого сплаву MS-10 під час остеосинтезу внутрішньої кісточки.

**Матеріали та методи.** Протягом роботи здійснили апробацію остеосинтезу медіальної кісточки великогомілкової кістки біорезорбційними імплантатами, що виготовлені з модифікованого магнієвого сплаву MS-10, оцінили клінічний перебіг раннього та пізнього післяопераційного періодів, реакцію м'яких тканин, рентгенологічну динаміку консолідації перелому та відновлення функції кінцівки. Остеосинтез виконали за допомогою малеолярного гвинта (діаметр – 3,5 мм) з неповною нарізкою різьблення, який виготовлений із модифікованого біорезорбційного магнієвого сплаву MS-10 (ТУ У 24.4-14307794-270:2018). Спостереження за пацієнтом тривало 7 місяців. З інтервалом у 6 тижнів виконували рентгенограми над'яtkово-гомількового суглоба у 2 стандартних укладаннях. На 5 тижні виконали комп'ютерну томографію.

**Результати.** Від 1 до 8 тижня в пацієнта під час рентгенологічного обстеження виявляли незначну емфізему в навколишніх м'яких тканинах і у спонгіозній тканині дистального метаепіфіза великогомілкової кістки, яка не супроводжувалася клінічними проявами та ускладненнями. Біорезорбція магнієвого імплантату не змінила терміни загоєння м'яких тканин і формування кісткової мозолі в зоні перелому. У пізніх термінах біорезорбції (після 18 тижня) навколо магнієвого імплантату наявні ознаки вираженої осифікації.

**Висновки.** На підставі експериментальних даних можна зробити висновок про можливість і доцільність застосування для остеосинтезу біорезорбційних імплантатів, які виготовлені з оригінального магнієвого сплаву MS-10.

### Ключові слова:

остеосинтез, біорезорбційні сплави, магній.

Запорізький медичний журнал. 2020. Т. 22, № 5(122). С. 727-731

\*E-mail: [chorniy.vadim.dok@gmail.com](mailto:chorniy.vadim.dok@gmail.com)

## A clinical example of a bioresorbable malleolar screw application for osteosynthesis of the medial malleolus

V. M. Chorniy, M. L. Holovakha, Ye. V. Yatsun

**The aim of the work:** to study the clinical potential for use of an original MS-10 magnesium-based bioabsorbable malleolar screw in osteosynthesis of the medial malleolus.

**Materials and methods.** In the course of the study, we tested the osteosynthesis of the medial malleolus of the tibia using a bioresorbable modified MS-10 magnesium alloy implant and evaluated the clinical course of the early and late postoperative period, the response of soft tissues, the radiological dynamics of fracture consolidation, and restoration of limb function. Osteosynthesis was performed using the malleolar screw of 3.5 mm-diameter with incomplete threading made of the bioresorbable modified MS-10 magnesium alloy (TS U 24.4-14307794-270:2018). The patient follow-up time was 7 months. X-rays of the ankle joint were performed at 6 week-intervals in 2 in standard views, CT was performed during the 5th week.

**Results.** During the period from the 1st to the 8th week, the patient X-ray examinations showed slight emphysema in the surrounding soft tissues and in the cancellous bone of the distal metaepiphysis of the tibia that was not accompanied by clinical manifestations and complications. Bioresorption of the magnesium implant did not change the time of soft tissues healing and the bone callus formation in the fracture zone. At the late stages of bioresorption (after the 18th week), the signs of pronounced ossification were seen around the magnesium implant.

**Conclusions.** Based on the experimentally obtained data, we can conclude that it is possible and advisable to use bioresorbable implants made of the original MS-10 magnesium alloy in osteosynthesis.

### Key words:

osteosynthesis, bioresorbable alloys, magnesium.

Zaporozhye medical journal 2020; 22 (5), 727-731

## Клинический пример использования биорезорбируемого малеолярного винта для остеосинтеза внутренней лодыжки

В. Н. Черный, М. Л. Головаха, Е. В. Яцун

**Цель работы** – изучить возможности клинического применения малеолярного винта из оригинального биорезорбируемого магниевого сплава MS-10 при проведении остеосинтеза медиальной лодыжки.

**Материалы и методы.** В ходе работы провели апробацию остеосинтеза медиальной лодыжки биорезорбируемыми имплантатами, изготовленными из модифицированного магниевого сплава MS-10, оценили клиническое течение раннего и позднего послеоперационного периода, реакцию мягких тканей, рентгенологическую динамику консолидации перелома и восстановление функции конечности.

### Ключевые слова:

остеосинтез, биорезорбируемые сплавы, магний.

Запорожский медицинский журнал. 2020. Т. 22, № 5(122). С. 727-731

Остеосинтез выполнили с помощью малолеярного винта (диаметр – 3,5 мм) с неполной нарезкой резьбы, изготовленного из модифицированного биорезорбируемого магниевого сплава МС-10 (ТУ У 24.4-14307794-270:2018). Наблюдение за пациентом осуществляли в течение 7 месяцев. С интервалом в 6 недель выполнили рентгенограммы голеностопного сустава в 2 стандартных укладках. На 5 неделе провели компьютерную томографию.

**Результаты.** С 1 по 8 неделю у пациента при рентгенологическом исследовании отмечена незначительная эмфизема в окружающих мягких тканях и в спонгиозной ткани дистального метаэпифиза большеберцовой кости, которая не сопровождалась клиническими проявлениями и осложнениями. Биорезорбция магниевого имплантата не изменила сроки заживления мягких тканей и формирования костной мозоли в зоне перелома. В поздних сроках биорезорбции (после 18 недель) вокруг магниевого имплантата отмечены признаки выраженной оссификации.

**Выводы.** На основании полученных экспериментальных данных можно сделать заключение о возможности и целесообразности применения для остеосинтеза биорезорбируемых имплантатов, изготовленных из оригинального магниевого сплава МС-10.

Нині неіржавна сталь і титанові сплави є основними матеріалами, які використовують у медицині для виготовлення заглибних імплантатів [1–3].

Застосування під час остеосинтезу фіксаторів із біоінертних металів зумовлює необхідність повторних оперативних втручань для їх видалення після досягнення консолідації перелома. Нерідко ця операція є не менш травматичною, ніж сам остеосинтез [2]. Треба відзначити також можливість виникнення бактеріального обсіменіння біоінертних імплантатів. Тому актуальним залишається питання про пошук біодеградуючих матеріалів, придатних для створення імплантатів для остеосинтезу, які могли б повністю метаболізуватися, не маючи при цьому патологічного впливу на навколишні тканини й організм загалом.

Вимоги до імплантатів, які використовують у травматології та ортопедії, різко звужують коло можливих для застосування біодеградуючих матеріалів. Одні з таких матеріалів – сплави на основі магнію. Магній бере участь в обмінних процесах, тісно взаємодіє з калієм, натрієм, кальцієм, є активатором безлічі ферментативних реакцій [4]. Нормальний рівень магнію в організмі необхідний для забезпечення «енергетики» життєво важливих процесів і регуляції нервово-м'язової провідності, тонуусу гладкої мускулатури [4].

Численні експерименти на кроликах, щурах і вівцях показали, що сплави на основі магнію мають хорошу біосумісність і достатню корозійну стійкість, нетоксичні, мають модуль пружності Юнга, який максимально наближений до модуля пружності кортикального шару кістки [5,6]. Механічні властивості магнієвих сплавів дають можливість виготовлення різних імплантатів. Описано перший досвід клінічного застосування біорезорбційних фіксаторів зі сплаву магнію [5,8,9].

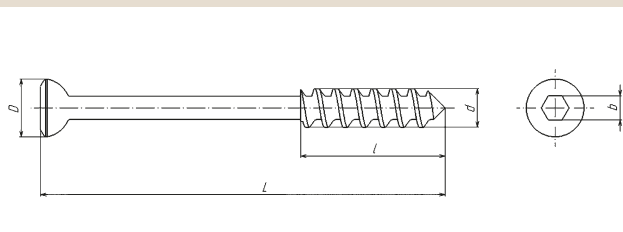


Рис. 1. Малолеярний гвинт діаметром 3,5 мм, що виготовлений зі сплаву МС-10.

## Мета роботи

Вивчити можливості клінічного застосування малолеярного гвинта з оригінального магнієвого сплаву МС-10 під час остеосинтезу медіальної кісточки.

## Матеріали і методи дослідження

Раніше вивчили сплави на основі магнію виробництва АТ «Мотор Січ» [5,6]. Після дослідження механічних і токсикологічних властивостей запропонували сплав МС-10 (2,2–2,8 % Nd; 0,4–0,8 % Zr; 0,1–0,7 % Zn), легований сріблом (ТУ у 24.4-14307794-270:2018), сертифікований для використання в медицині. Протокол біоетичної комісії Запорізького державного медичного університету № 5 від 14.06.2018 р.

Під час роботи здійснили апробацію остеосинтезу медіальної кісточки біорезорбційним імплантатом, який виготовлений із модифікованого магнієвого сплаву МС-10, оцінили клінічний перебіг раннього та пізнього післяопераційного періоду, реакцію м'язих тканин, рентгенологічну динаміку консолідації перелома та відновлення функції кінцівки.

Для клінічної апробації вибрали сегмент медіальної кісточки. На вибір вплинуло те, що цей сегмент не має великих осьових навантажень. Як імплантат обрали малолеярний гвинт діаметром 3,5 мм із коротким різьбленням (рис. 1), виготовлений із модифікованого промислового магнієвого сплаву МС-10. Магнієвий сплав і гвинти виготовлені на АТ «Мотор Січ».

Цей сплав і схожі за складом сплави вже використовували в численних експериментах на кролях, вівцях, щурах [7–9]. Також здійснили низку експериментальних остеосинтезів дрібних кісток скелета людини [6]. Сплав показав хорошу біосумісність, достатні механічні характеристики та відсутність токсичного впливу на навколишні тканини та організм загалом [7–9].

Операцію виконали Ж., 31 рік, який 6 тижнів тому отримав травму – перелом зовнішньої, внутрішньої кісточок і заднього краю великогомілкової кістки. Виконана закрыта репозиція, іммобілізація гіпсовою пов'язкою; надалі – амбулаторне лікування. У відділення травматології пацієнт госпіталізований через 6 тижнів після травми з незрощеним переломом медіальної кісточки лівої гомілки (рис. 2).

Під час оперативного втручання виконана відкрита репозиція, тимчасова фіксація медіальної кісточки спицями. Здійснили остеосинтез малолеярним гвинтом



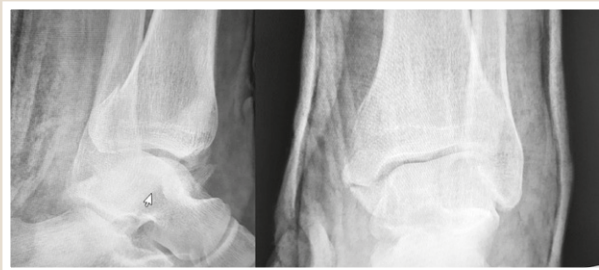

Рис. 2. Фотовідбитки з рентгенограми хворого Ж. перед операцією.

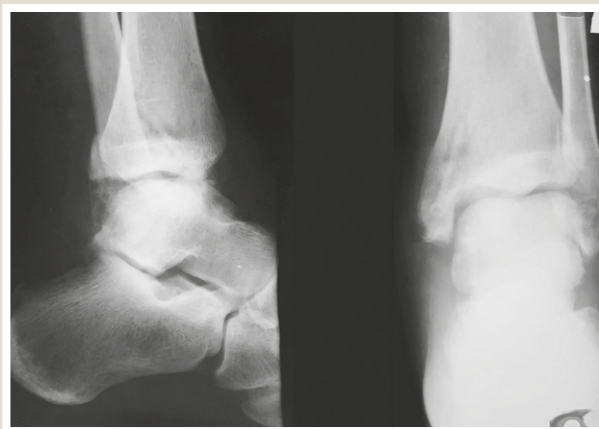


Рис. 3. Фотовідбитки з рентгенограми хворого Ж. на 14 добу після операції.

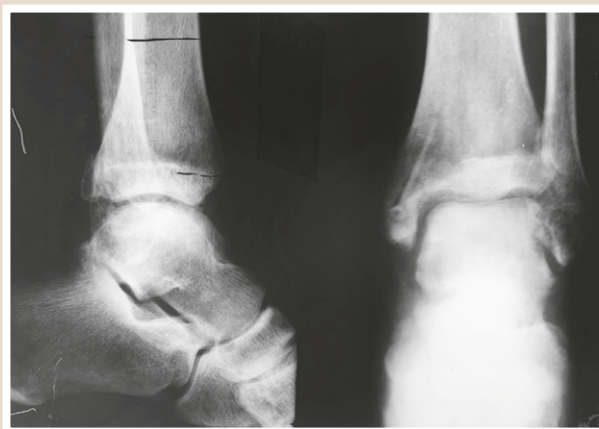

Рис. 4. Фотовідбитки з рентгенограми хворого Ж. через 8 тижнів після операції.

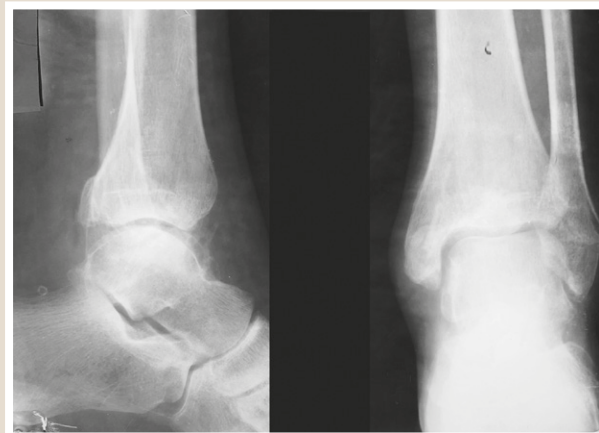

Рис. 5. Фотовідбитки з рентгенограми хворого Ж. на 25 тижнів після операції.

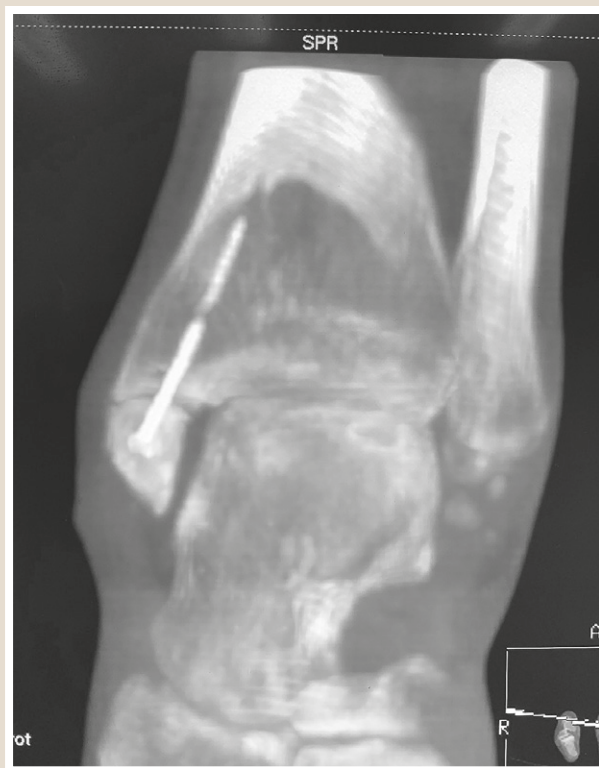

Рис. 6. КТ над'яtkово-гомiлковогo суглоба хворого Ж., 5 тижень після операції.

діаметром 3,5 мм, що виготовлений із модифікованого біорезорбційного магнієвого сплаву MC-10.

На рис. 3 наведена рентгенограма на 14 добу після операції. Наведені фотовідбитки з рентгенограм на 8 (рис. 4) і 25 тижнів (рис. 5).

Комп'ютерна томографія над'яtkово-гомiлковогo суглоба виконана на 5 тижнів після операції (рис. 7).

Пацієнту виконали загальний аналіз крові, загальний аналіз сечі, контроль біохімічних показників крові, коагулограму (на початку госпіталізації, на 12 добу з моменту операції, та ще тричі з інтервалом у 6 тижнів).

Пацієнт почав ходити на милицях без навантаження на ногу наприкінці першої доби після операції. На 2 добу – ЛФК для мобілізації рухів. Антибактеріальна

профілактика – цефазолін протягом 72 годин; профілактика тромбоемболічних ускладнень – еноксапарин 0,4 мл протягом 30 днів.

### Результати

У післяопераційному періоді рана загоїлась первинно, шви зняті на 14 добу. У період із 1 до 8 тижня в пацієнта під час рентгенологічного дослідження зафіксована невелика емфізема в м'яких тканинах і спонгіозній тканині дистального метаепіфіза великогомілкової кістки (рис. 4), яку пальпували на 3–4 добу. Вона не супроводжувалася болем та іншими запальними реакціями, не вплинула на процес загоєння післяопераційної рани

**Таблиця 1.** Динаміка деяких лабораторних показників пацієнта після операції

Показники	До операції	12 доба	6 тиждень	12 тиждень
Еритроцити	3,6	3,2	3,7	4,1
Hb	128	118	125	132
Лейкоцити	6,4	7,2	5,3	6,9
ШОЕ	29	35	8	5
СРБ	21	48	7	4,2
АЛТ	25	28	35	32
АСТ	28	30	40	36
Креатинін	105	131	92	97

(за даними фахової літератури і зважаючи на хімічний склад імплантату, виділяється газ – водень).

Дозоване навантаження на кінцівку пацієнту рекомендоване з 6 тижня після операції, ходьба з тростиною – з 8 тижня. Без додаткової опори пацієнт почав пересуватися через 10 тижнів після операції. Тобто протокол відновлення опороспроможності не відрізнявся від типових рекомендацій для пацієнта з переломом кісточок.

Динаміка показників загального аналізу крові свідчить про нормальний перебіг післяопераційного періоду (табл. 1). Динаміка змін ШОЕ і СРБ типова для післяопераційного періоду після остеосинтезу та інших операцій у ділянці суглобів. Певне підвищення рівня креатиніну на 12 добу, можливо, пов'язане з медикаментозним навантаженням.

У період із 9 до 16 тижня відбувається активний процес формування кісткової мозолі. В цей період виявляють початкові рентгенологічні ознаки біорезорбції імплантату, які характеризуються нечіткістю і розмитістю його контурів, зниженням оптичної щільності (рис. 4–6). Якість і структура кісткової мозолі – без патологічних особливостей.

Визначили появу характерних для цих термінів ознак посттравматичних дистрофічних змін у кістках над'яtkово-гомількового суглоба за типом остеодистрофії та дифузно-осередкового остеопорозу.

Від 17 до 25 тижня триває процес біодеградації імплантату. Навколо малеолярного гвинта зареєстровані ознаки зворотного розвитку посттравматичної остеодистрофії – відновлення нормальної структури кісткової тканини. Ознаки емфіземи в навколишніх м'яких тканинах і спонгіозній кістковій тканині дистального метаепіфіза великогомілкової кістки зникли.

## Обговорення

Головна мета розробки біорезорбційних імплантатів – можливість виключення повторної операції з видалення фіксатора. У практиці ортопедів-травматологів раніше широко використовували імплантати з полімолочної кислоти, що мали фізичні властивості, які відповідають вимогам остеосинтезу. Але процес деградації імплантату з полімолочної кислоти часто ускладнювався появою вакуолі в ділянці установки, остеогенез затримувався продуктами резорбції цього матеріалу.

Спиранившись на результати попередніх досліджень у кровозамінниках і гістологічних досліджень зони остеогенезу перелому з магнієвими імплантатами у кролів, вдалося показати можливість поступового заміщення

остеобластами зони резорбції імплантату з біорезорбційного сплаву МС-10.

Описаний клінічний приклад показав, що в термін з 16 до 24 тижня наявні ознаки зворотного розвитку посттравматичної остеодистрофії – відновлення нормальної структури кісткової тканини в зоні магнієвого імплантату.

Технологія виробництва імплантатів зі сплаву МС-10 відповідає вимогам ДСТУ ISO 13485, що спрощує виготовлення набору для остеосинтезу з можливостями повної деградації в організмі людини.

## Висновки

1. Процес біорезорбції імплантату з магнієвого сплаву МС-10 не супроводжується клінічними проявами та ускладненнями, а також не впливає на терміни загоєння м'яких тканин і формування кісткової мозолі в зоні перелому.

2. На підставі отриманих експериментальних даних можна зробити висновок про можливість і доцільність застосування для остеосинтезу біорезорбційних імплантатів, що виготовлені з оригінального магнієвого сплаву МС-10.

**Конфлікт інтересів:** відсутній.

**Conflicts of interest:** authors have no conflict of interest to declare.

Надійшла до редакції / Received: 07.05.2020

Після доопрацювання / Revised: 03.06.2020

Прийнято до друку / Accepted: 15.06.2020

## Відомості про авторів:

Чорний В. М., канд. мед. наук, доцент каф. травматології та ортопедії, Запорізький державний медичний університет, Україна.  
Головаха М. Л., д-р мед. наук, професор, зав. каф. травматології та ортопедії, Запорізький державний медичний університет, Україна.

Яцун Є. В., асистент каф. травматології та ортопедії, Запорізький державний медичний університет, Україна.

## Information about authors:

Chorniy V. M., MD, PhD, Associate Professor of the Department of Traumatology and Orthopedics, Zaporizhzhia State Medical University, Ukraine.

Holovakha M. L., MD, PhD, DSc, Professor, Head of the Department of Traumatology and Orthopedics, Zaporizhzhia State Medical University, Ukraine.

Yatsun Ye. V., MD, Assistant of the Department of Traumatology and Orthopedics, Zaporizhzhia State Medical University, Ukraine.

## Сведения об авторах:

Чёрный В. Н., канд. мед. наук, доцент каф. травматологии и ортопедии, Запорожский государственный медицинский университет, Украина.

Головаха М. Л., д-р мед. наук, профессор, зав. каф. травматологии и ортопедии, Запорожский государственный медицинский университет, Украина.

Яцун Е. В., ассистент каф. травматологии и ортопедии, Запорожский государственный медицинский университет, Украина.

## Список литературы

- Музыченко П. Ф. Проблемы биоматериаловедения в травматологии и ортопедии. *Травма*. 2012. Т. 13. № 1. С. 94-98.
- Загородний Н. В., Волна А. А., Панин М. А. Удаление имплантатов. *Вестник Российского университета дружбы народов. Серия: медицина*. 2010. № 4. С. 44-51.

- [3] Бурьянов А. А., Корж Н. А., Ошкадеров С. П. Металлические материалы для имплантатов ортопедического и травматологического назначения. *Ортопедия, травматология и протезирование*. 2008. № 3. С. 5-10.
- [4] Городецкий В. В., Талибов О. Б. Препараты магния в медицинской практике : Малая энциклопедия магния. Москва : Медпрактика-М, 2003 (ПИК ВИНТИ). 43 с.
- [5] Яцун С. В., Чорний В. М., Головаха М. Л. Перспективи застосування біодеградуючих сплавів на основі магнію в остеосинтезі (літературно-аналітичний огляд). *Проблеми військової охорони здоров'я*. 2013. Вип. 36. С. 141-148.
- [6] Морфогенез репаративної регенерації кісткової тканини в умовах застосування магній-резорбуючих імплантів / С. І. Тertiшний та ін. *Патологія*. 2012. № 1. С. 85-88.
- [7] Comparison of SCAPhoid fracture osteosynthesis by MAGnesium-based headless Herbert screws with titanium Herbert screws: protocol for the randomized controlled SCAMAG clinical trial / S. Könniker et al. *BMC Musculoskeletal Disorders*. 2019. Vol. 20. Issue 1. P. 357. <https://doi.org/10.1186/s12891-019-2723-9>
- [8] Degradation and interaction with bone of magnesium alloy WE43 implants: A long-term follow-up in vivo rat tibia study / N. Oshibe, E. Marukawa, T. Yoda, H. Harada. *Journal of Biomaterials Applications*. 2019. Vol. 33. Issue 9. P. 1157-1167. <https://doi.org/10.1177/0885328218822050>
- [9] Degradationsverhalten bioresorbierbarer Magnesium-Implantate bei distalen Metatarsale-1-Osteotomien im MRT / C. Modrejewski et al. *Fuß & Sprunggelenk*. 2015. Vol. 13. Issue 3. P. 156-161. <https://doi.org/10.1016/j.fuspru.2015.06.002>

## References

- [1] Muzychenko, P. F. (2012). Problemy biomaterialovedeniya v travmatologii i ortopedii [Biomaterials technology problems in traumatology and orthopedics]. *Travma*, 13(1), 94-98. [in Russian].
- [2] Zagorodny, N. V., Volna, A. A., & Panin, M. A. (2010). Uдалenie implantatov [Implants removal]. *Vestnik Rossiiskogo universiteta druzhby narodov. Seriya: meditsina*, (4), 44-52. [in Russian].
- [3] Bur'yanov, A. A., Korzh, H. A., & Oshkaderov, S. P. (2008). Metallicheskie materialy dlya implantatov ortopedicheskogo i travmatologicheskogo naznacheniya [Metallic materials for orthopedic and traumatology implants]. *Ortopediya, travmatologiya i protezirovaniye*, (3), 5-10. [in Russian].
- [4] Gorodetskii, V. V., & Talibov, O. B. (2004). *Preparaty magniya v meditsinskoj praktike: Malaya entsiklopediya magniya [Magnesium drugs in medical practice: Small Encyclopedia of Magnesium]*. Medpraktika-M, 2003 (PIK VINITI). [in Russian].
- [5] Yatsun, E., Chorny, V., & Golovakha, M. (2013). Perspektivy zastosuvannya biodegraduiuchykh splaviv na osnovi mahniyu v osteosynthezi (literaturno-analitychnyi ohliad) [The prospects of biodegradable magnesium-based alloys in osteosynthesis (literature and analytical review)]. *Problemy viiskovoi okhorony zdorovia*, (36), 141-148. [in Ukrainian].
- [6] Tertyshnyy, S. I., Dikiy, K. L., Golovakha, M. L., Chorniy, V. N., & Yatsun, E. V. (2012). Morfohenez repatyvnoi reheneratsii kistkovoi tkanyiny v umovakh zastosuvannya mahniy-rezorbuiuchykh implantiv [The morphogenesis of reparative regeneration of bone tissue in the use of magnesium-resorbable implants]. *Pathologia*, (1), 85-88. [in Ukrainian].
- [7] Könniker, S., Krockenberger, K., Pieh, C., von Falck, C., Brandewiede, B., Vogt, P. M., Kirschner, M. H., & Ziegler, A. (2019). Comparison of SCAPhoid fracture osteosynthesis by MAGnesium-based headless Herbert screws with titanium Herbert screws: protocol for the randomized controlled SCAMAG clinical trial. *BMC Musculoskeletal Disorders*, 20(1), Article 357. <https://doi.org/10.1186/s12891-019-2723-9>
- [8] Oshibe, N., Marukawa, E., Yoda, T., & Harada, H. (2019). Degradation and interaction with bone of magnesium alloy WE43 implants: A long-term follow-up in vivo rat tibia study. *Journal of Biomaterials Applications*, 33(9), 1157-1167. <https://doi.org/10.1177/0885328218822050>
- [9] Modrejewski, C., Plaaß, C., Ettinger, S., Caldaroni, F., Windhagen, H., Stukenborg-Colsman, C., von Falck, C., & Belenko, L. (2015). Degradationsverhalten bioresorbierbarer Magnesium-Implantate bei distalen Metatarsale-1-Osteotomien im MRT. *Fuß & Sprunggelenk*, 13(3), 156-161. <https://doi.org/10.1016/j.fuspru.2015.06.002>