

МИНИСТЕРСТВО ЗДРАВООХРАНЕНИЯ УКРАИНЫ  
ЗАПОРОЖСКИЙ ГОСУДАРСТВЕННЫЙ МЕДИЦИНСКИЙ УНИВЕРСИТЕТ

**КЛИНИЧЕСКИЕ И ЛАБОРАТОРНЫЕ ЭТАПЫ ИЗГОТОВЛЕНИЯ  
ЧАСТИЧНЫХ И ПОЛНЫХ СЪЕМНЫХ ПРОТЕЗОВ**

Учебно-методическое пособие для студентов стоматологического факультета,  
интернов, клинических ординаторов

УДК  
ББК

**Авторы:**

А.В. Возный, доцент кафедры терапевтической, ортопедической и детской стоматологии;

О.А. Кокарь, доцент кафедры терапевтической, ортопедической и детской стоматологии;

И.В. Возная, доцент кафедры терапевтической, ортопедической и детской стоматологии;

С.А. Чертов, доцент кафедры хирургической и пропедевтической стоматологии;

О.Н. Мищенко, ассистент кафедры хирургической и пропедевтической стоматологии;

И.В. Пашина, преподаватель - методист высшей категории;

Ю.В. Крамарчук, зубной техник высшей категории, лаборант кафедры терапевтической, ортопедической и детской стоматологии.

Учебное пособие посвящено вопросам ортопедической стоматологии. Содержит алгоритмы к практическим навыкам, определенных программой по «Ортопедической стоматологии».

**Рецензент:**

## СОДЕРЖАНИЕ

ВВЕДЕНИЕ.....	5
ПОДБОР СТАНДАРТНОЙ ОТТИСКНОЙ ЛОЖКИ ДЛЯ СНЯТИЯ АНАТОМИЧЕСКИХ ОТТИСКОВ С ВЕРХНЕЙ И НИЖНЕЙ ЧЕЛЮСТИ.....	5
КЛИНИЧЕСКИЕ ЭТАПЫ ИЗГОТОВЛЕНИЯ ЧАСТИЧНЫХ СЪЕМНЫХ ПЛАСТИНЧАТЫХ ПРОТЕЗОВ.....	7
Снятие анатомических оттисков.....	7
Определение центрального соотношения челюстей.....	8
Припасовка восковых базисов с искусственными зубами.....	10
Наложение и коррекция протеза.....	11
ЛАБОРАТОРНЫЕ ЭТАПЫ ИЗГОТОВЛЕНИЯ ПОЛНЫХ СЪЕМНЫХ ПЛАСТИНЧАТЫХ ПРОТЕЗОВ.....	12
Отливка моделей и изготовление восковых шаблонов .....	12
Постановка искусственных зубов.....	18
Изготовление протеза.....	27
КЛИНИЧЕСКИЕ ЭТАПЫ ИЗГОТОВЛЕНИЯ ПОЛНЫХ СЪЕМНЫХ ПЛАСТИНОЧНЫХ ПРОТЕЗОВ.....	44
Снятие анатомических оттисков.....	44
Снятие функциональных оттисков.....	44
Определение центрального соотношения челюстей.....	47
Припасовка восковых базисов с искусственными зубами.....	48
Наложение и коррекция протеза.....	50
ЛАБОРАТОРНЫЕ ЭТАПЫ ИЗГОТОВЛЕНИЯ ПОЛНЫХ СЪЕМНЫХ ПЛАСТИНОЧНЫХ ПРОТЕЗОВ.....	51
Изготовление индивидуальных моделей и заливка в артикулятор.....	52
Изготовление индивидуальных ложек.....	57
Изготовление прикусных шаблонов с окклюзионными валиками.....	68
Постановка искусственных зубов.....	70
Изготовление протеза.....	82

ТЕСТЫ.....	91
ЭТАЛОНЫ ОТВЕТОВ.....	103
СПИСОК ЛИТЕРАТУРЫ.....	104
ПРИЛОЖЕНИЕ 1. Общие технические требования, предъявляемые к оттискам.....	105
ПРИЛОЖЕНИЕ 2. Недостатки съемных протезов.....	106
ПРИЛОЖЕНИЕ 3. Требования к съемным частичным пластинчатым протезам.....	107
ПРИЛОЖЕНИЕ 4. Ошибки режима полимеризации.....	108
ПРИЛОЖЕНИЕ 5. Стадии созревания пластмассы.....	109
ПРИЛОЖЕНИЕ 6. Требования к восковым шаблонам.....	110
ПРИЛОЖЕНИЕ 7. Схема последовательности клинико-лабораторных этапов изготовления полных съемных протезов.....	111
ПРИЛОЖЕНИЯ 8. Требования к полным съемным пластинчатым протезам.....	112

## **ВВЕДЕНИЕ**

Учебное пособие предназначается студентам старших курсов стоматологического факультета, интернам, магистрам и клиническим ординаторам для повышения эффективности самостоятельной работы, развития клинического мышления и обеспечения высокого качества подготовки специалистов.

Особое внимание в учебном пособии уделено клиническим и лабораторным этапам изготовления съемных конструкций зубных протезов, требованиям, предъявляемым к частичным и полным съемным пластиночным протезам. Освещены вопросы, касающиеся методик снятия оттисков, наложения частичных и полных съемных протезов, лабораторным этапам изготовления частичных и полных съемных пластинчатых протезов.

Издание предназначено, не заменить, а дополнить имеющуюся литературу – учебники и учебные пособия по специальности.

### **ПОДБОР СТАНДАРТНОЙ ОТТИСКНОЙ ЛОЖКИ ДЛЯ СНЯТИЯ АНАТОМИЧЕСКИХ ОТТИСКОВ С ВЕРХНЕЙ И НИЖНЕЙ ЧЕЛЮСТИ**

Стандартные оттискные ложки бывают отдельно для верхней и нижней челюсти, имеют разные размеры и фасыны (рис. 1, 2, 3).




Рисунок 1. Стандартные металлические ложки для верхней и нижней челюстей



Рисунок 2. Одноразовые ложки для верхней и нижней челюстей со стерилизуемыми ручками.



Рисунок 3. Стандартные металлические ложки для верхней и нижней челюстей в стерильной упаковке.

Подбирают размер и фасон ложки.

На верхнюю челюсть - сначала ложку накладывают на бугры верхней челюсти, чтобы она их охватывала, следя, чтобы между бортами ложки и слизистой, остался зазор в 2-3мм, край доходил до нейтральной зоны. Ложе ложки должно повторять контур свода неба и край может заходить за линию А на 1,5-2мм.

На нижнюю челюсть - сначала ложку накладывают во фронтальных участках, затем в боковом участке при приподнятом языке, так, чтобы между бортами ложки и слизистой оставался зазор 2-3мм и край подходил к нейтральной зоне.

Между бортами ложки и коронками зубов может оставаться место для оттисковой массы - приблизительно 2-5 мм.

## КЛИНИЧЕСКИЕ ЭТАПЫ ИЗГОТОВЛЕНИЯ ЧАСТИЧНЫХ СЪЕМНЫХ ПЛАСТИНЧАТЫХ ПРОТЕЗОВ

### *Первое посещение: снятие оттисков.*

Методика получения анатомического оттиска альгинатными материалами с зубного ряда верхней и нижней челюстей (частичные пластинчатые протезы).

Удобно посадить больного (высота кресла, положение головы, освещение), ознакомить больного с манипуляцией, проверить носовое дыхание, наклонить голову вперед после введения ложки с массой в полость рта, подставить под подбородок зубоорачебный лоток.

1. Подбор оттисковой ложки на верхнюю и нижнюю челюсть.
2. Выбор оттискового материала (альгинатная масса).
3. Подготовка оттисковой массы.
4. Заполнение ложки массой.
5. Наложение ложки на челюсть (для верхней челюсти сзади на перед, на нижнюю - сзади на перед и вниз).
6. Оформление краев оттиска.
7. Выведение оттиска после затвердевания (правила выведения) (рис. 4).

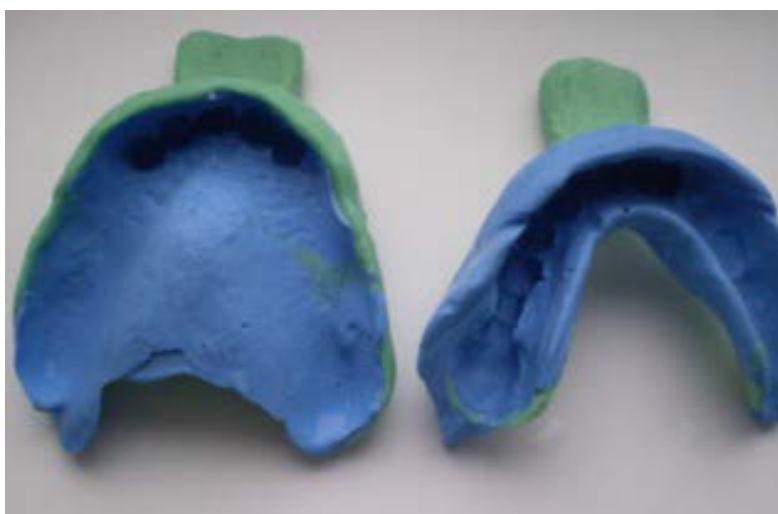


Рисунок 4. Оттиски верхней и нижней челюсти

## ***Второе посещение: определение центральной окклюзии***

Методика определения центральной окклюзии при малых дефектах зубных рядов с помощью силиконового материала

Удобно размещаем больного (высота кресла, положение головы больного, освещение). Знакомим больного с последующими операциями,

1. Проверить соотношение зубных рядов в центральной окклюзии.
2. Замешать базисный силиконовый материал и из него сделать валик диаметром 1-1,5см и длиной 3-4см.
3. Ввести валик в полость рта, в область дефекта зубного ряда.
4. Попросить больного сомкнуть зубные ряды в центральной окклюзии (под контролем врача).
5. После затвердения материала попросить больного разомкнуть зубы.
6. Извлечь оттиск из полости рта и отдать в техническую лабораторию.

Методика определения центральной окклюзии при больших дефектах зубных рядов при наличии одной пары антагонистов с изготовлением восковых шаблонов с прикусными валиками.

Удобно размещаем больного (высота кресла, положение головы больного, освещение). Знакомим больного с последующими операциями.

Необходимо:

Проверить соответствие восковых шаблонов прикусными валиками на модели (границы базисов по переходной складке должны соответствовать границам будущего протеза).

Восковой валик должен располагаться строго по середине альвеолярного отростка, ширина во фронтальном участке 0,8-10,0мм, в боковом 1-1,5см, на 2-3мм выше оставшихся зубов.

Прикусные валики вводят в полость рта, и с помощью зуботехнического шпателя проводится коррекция валиков по высоте (расстояние между зубами антагонистами не должно превышать 2-3мм).

С помощью зуботехнического шпателя и спиртовой горелки разогреть прикусные валики на 2-3мм.



Разогретые прикусные валики вводятся в полость рта и предлагают пациенту, запрокинув голову, сглотнув слюну и в момент глотания прикусить валики.

После затвердения воска и проверки правильности фиксации центрального соотношения челюстей восковые шаблоны извлекают из полости рта (при необходимости на валики наносят ориентировочные линии; срединная, клыков и линия улыбки) (рис. 5).

Методика определения центральной окклюзии и высоты прикуса при больших дефектах зубных рядов.

Удобно размещаем больного (высота кресла, положение головы больного, освещение). Знакомим больного с последующими операциями.

Необходимо:

Проверить соответствие восковых шаблонов прикусным валиком. Восковой валик должен располагаться строго посередине альвеолярного отростка, ширина во фронтальном участке 0,8-10,0мм, в боковом 1-1,5см, на 2-3мм выше оставшихся зубов.

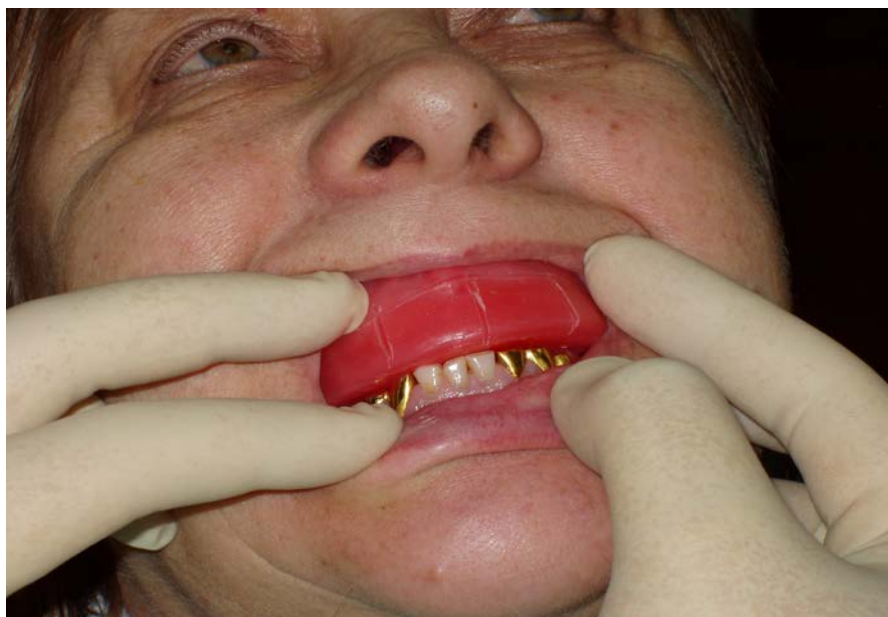

Рисунок 5. Нанесение анатомических ориентиров

Границы восковых шаблонов должны соответствовать границам протезов.

Шаблоны должны плотно прилегать к моделям.

Определить межальвеолярную высоту анатомо-физиологическим методом (используют бумагу или линейку). На подбородок больного наносят произвольную точку. Затем в состоянии физиологического покоя переносят эту точку на листик

бумаги или линейку. На линейке или бумаге отнимают от 1 до 5 мм в зависимости от возраста пациента.

Зуботехническим шпателем подрезают прикусные валики до первой точки, которая соответствует точке на подбородке (при физиологическом; покое).

С помощью зуботехнического шпателя и спиртовой горелки разогревают прикусные валики на 2-3мм.

Разогретые прикусные валики вводятся в полость рта и предлагают пациенту, в центральном соотношении челюстей, запрокинув голову, сглотнув слюну и в момент глотания прикусить валики.

После затвердения воска и проверки правильности фиксации центрального соотношения челюстей восковые шаблоны извлекают из полости рта.

***Третье посещение: проверка постановки искусственных зубов на восковом базисе.***

Удобно размещаем больного (высота кресла, положение головы больного, освещение). Знакомим больного с последующими операциями.

Методика проведения:

1. Проверка постановки искусственных зубов в окклюзии.
2. Проверить соответствие границ восковых базисов.
3. Проверить правильность определения центральной окклюзии.
4. Проверка межальвеолярной высоты (рис. 6).

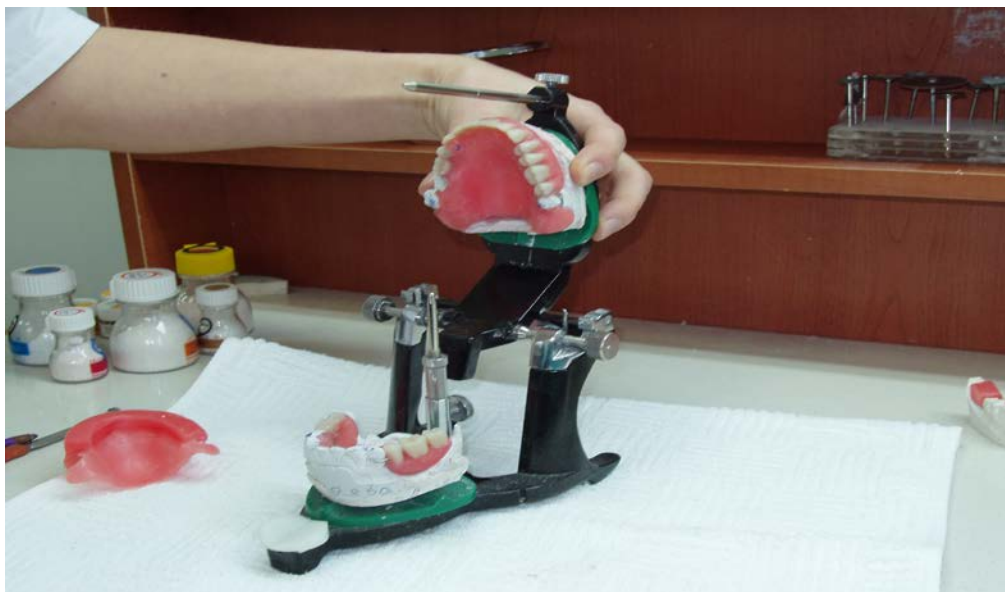

Рисунок 6. Проверка постановки зубов

### ***Четвертое посещение: наложение частичного съемного пластинчатого протеза***

Удобно размещаем больного (высота кресла, положение головы больного, освещение). Знакомим больного с последующими операциями и правилами ухода за протезом.

Методика проведения:

1. Припасовать протез на протезное ложе.
2. Определить соответствие границ базиса.
3. Проверить смыкание зубных рядов в центральной окклюзии и определить множественные окклюзионные контакты.
4. Проверить высоту прикуса.
5. При необходимости произвести коррекцию.
6. Рассказать правила гигиены и пользования протезом.

### ***Пятое посещение: коррекция частичных съемных протезов на верхней или нижней челюсти в первые трое суток пользования***

Задача - обнаружить и предотвратить причину сложного введения и вывода частичного пластиночного протеза из полости рта.

Методика проведения:

1. После сбора жалоб, попросить больного надеть протез на протезное ложе и оценить правильность действия больного.
2. Врачу самому снять протез, отметить места, которые препятствуют его введению.
3. При наличии гиперемии на протезном ложе произвести коррекцию в соответствии с локализацией гиперемии.

## ЛАБОРАТОРНЫЕ ЭТАПЫ ИЗГОТОВЛЕНИЯ ЧАСТИЧНЫХ СЪЕМНЫХ ПЛАСТИНЧАТЫХ ПРОТЕЗОВ

*Первый этап изготовления съемных пластинчатых протезов отливка моделей и изготовление восковых шаблонов с окклюзионными валиками.*

По оттиску, полученному от врача, зубной техник отливает модель. Заливают оттиск гипсом сметанообразной консистенции (рис. 8).



Рисунок 8. Первый этап отливки моделей

Расположив небольшие порции гипса на возвышающихся поверхностях, постукивают о край колбы. При этом гипс затекает в лунки, а воздух выходит на поверхность (рис. 9).



Рисунок 9. Второй этап отливки моделей

Остатки гипса выкладывают на стол горкой, а ложку с оттиском переворачивают и погружают в горку гипса на столе (рис. 10).



Рисунок 10. Третий этап отливки моделей

Ложку располагают горизонтально, шпателем ровняют цоколь по краю ложки. Освобождение модели от оттиска производят после полного затвердения гипса 1-2 ч (рис. 11).



Рисунок 11. Четвертый этап отливки моделей

После освобождения модели от оттиска ее цоколь подрезают так, чтоб грани цоколя были перпендикулярны к основанию модели в виде семиугольника. На модели нижней челюсти с язычной стороны цоколь не вырезают, чтоб не ослабить модель.

Далее наносят вспомогательные линии:

- альвеолярную – строго по центру альвеолярного отростка;
- «косметический центр» – либо по уздечке, либо по пометке врача;
- отмечают торус и экзостозы;
- верхнечелюстные бугры и позадимоларные бугры нижней челюсти.

Границы протеза отмечают на рабочих моделях.

### **Границы протеза на верхней челюсти:**

В области отсутствия зубов с вестибулярной стороны граница проходит вдоль переходной складки, отступивши от нее 1-2 мм, обходя щечные тяжи и уздечку верхней губы (рис. 12).



Рисунок 12. Границы протеза на модели верхней челюсти с вестибулярной поверхности

С оральной стороны зубов граница проходит на  $\frac{1}{3}$  высоты коронки во фронтальном участке. Боковые зубы перекрываются базисом протеза на  $\frac{2}{3}$  высоты коронки зуба, что предупреждает погружение базиса в подлежащие ткани и отслаивание десневого края в пришеечной области естественных зубов, способствует стабилизации протеза и передаче давления на зубы. Дистальная

граница протеза проходит по линии "А" (перекрывает слепые ямки расположенные между твердым и мягким небом на 1-2 мм), по задним краям бугров (рис. 13).

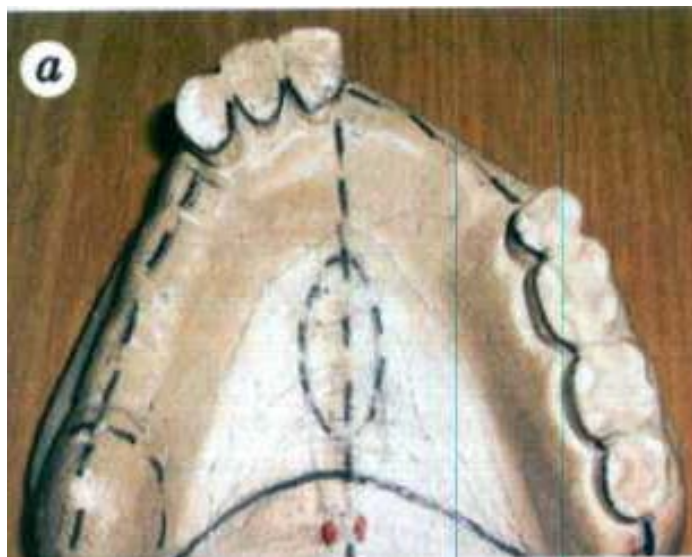


Рисунок 13. Границы протеза на модели верхней челюсти

При выраженном торусе твердого неба необходимо исключить контакт базиса протеза со слизистой оболочкой этого образования для предупреждения ее травмирования и возникновения балансирования протеза. Для этого на внутренней поверхности базиса протеза против локализации торуса создается изоляция (камера) глубиной 0,5 мм. При большом количестве оставшихся зубов торус можно обойти, не покрывая его (рис. 14).

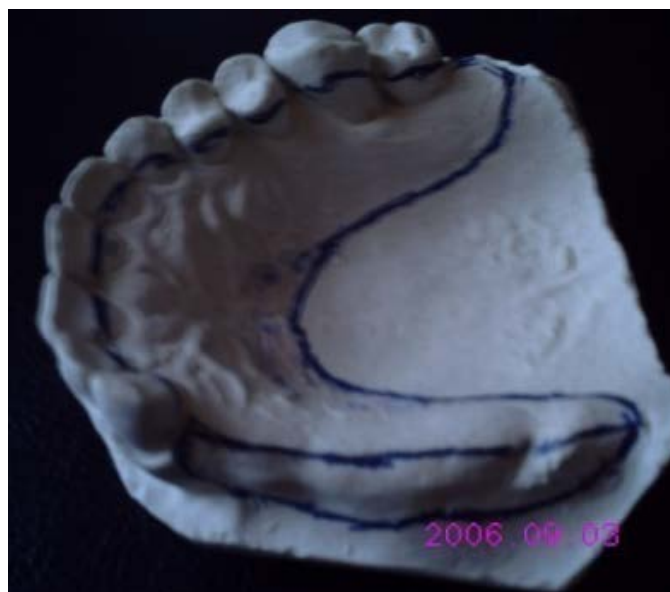

Рисунок 14. Границы базиса протеза на модели верхней челюсти при большом количестве оставшихся зубов

## Границы протеза на нижней челюсти:

С вестибулярной стороны в области отсутствующих зубов вдоль переходной складки, отступивши от нее 1-2 мм обходя подвижные щечные тяжи и уздечку нижней губы.



Рисунок 15. Границы протеза на модели нижней челюсти с вестибулярной поверхности

С язычной стороны естественные зубы перекрываются базисом на  $\frac{2}{3}$  высоты коронок. Этим увеличивается площадь протезного базиса, улучшается фиксация за счет плотного охвата каждого зуба, предупреждаются его оседание в подлежащую слизистую оболочку и травмирование межзубных сосочков. Нижняя граница базиса протеза проходит несколько выше внутренней кривой линии, обходя уздечку языка. При концевых дефектах зубного ряда базис перекрывает бугорки нижней челюсти полностью, если они плотные или до  $\frac{1}{2}$ , если они подвижные (рис. 16).

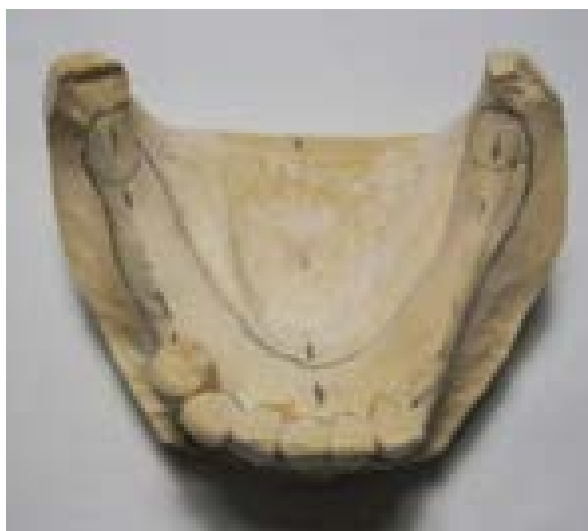

Рисунок 16. Границы протеза на модели нижней челюсти



## **Восковые прикусные шаблоны.**

Как только мы получили модели челюстей и должным образом их разметили, то сразу перед нами встает вопрос о том, как эти модели расположить в пространстве относительно друг друга и как будут установлены недостающие зубы на них. Для решения этих двух вопросов необходимо изготовить прежде всего прикусные шаблоны (восковые базисы с окклюзионными валиками) (рис. 17).

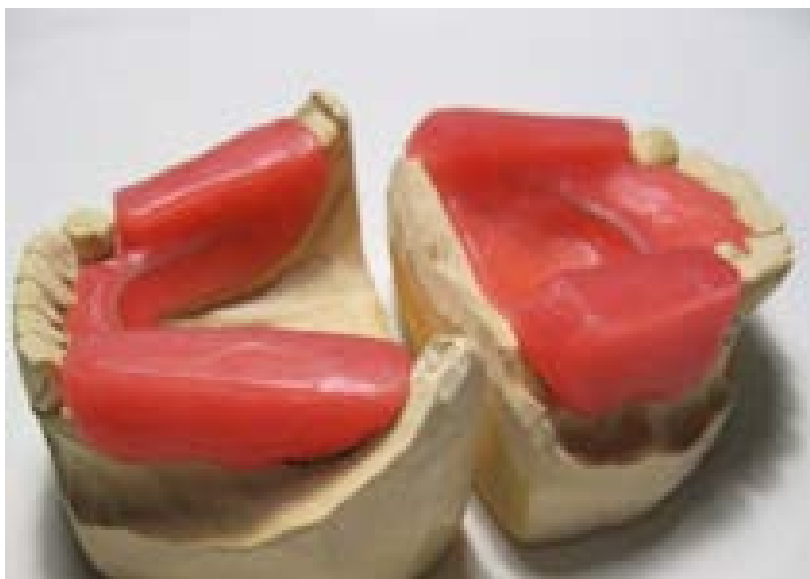

Рисунок 17 Восковые базисы с прикусными валиками

Прикусные шаблоны используют для определения центральной окклюзии и фиксации моделей в окклюдатор.

### **Техника изготовления:**

1. Для этого пластинку базисного воска равномерно разогревают с одной стороны. Накладывают на модель противоположной стороной и большим пальцем прижимают к модели, стараясь не продавить и не истончить ее. На в/модели формирование базиса начинают с глубоких участков твердого неба, переходя постепенно на альвеолярные отростки и вестибулярную поверхность. На модели н/ч сначала формируют в/базис с язычной поверхности и постепенно переходят к вестибулярной. Разогретым шпателем обрезают воск по границе будущего протеза.

2. Во избежание деформации базиса в полости рта (при размягчении) его укрепляют проволокой (AL). Изгибают проволоку по форме орального ската альвеолярного ската и, нагрев ее в пламени горелки, погружают в восковую пластинку. Сверху приливают разогретым воском.

3. Затем приступают к формированию окклюзионных валиков. Их изготавливают из пластинки базисного воска, разогретой с обеих сторон и скатанной (или отлитых по стандартной форме из остатков воска). Валик устанавливают на восковой базис по центру альвеолярного отростка в участках отсутствующих зубов и приклеивают к восковому базису. После охлаждения прикусной шаблон снимают с модели и горячим шпателем проводят по краям, закругляя их.

***Второй этап. Загипсовка моделей в окклюдатор, изготовление кламмеров, постановка зубов и предварительная моделировка восковой композиции***

#### **Загипсовка моделей в артикулятор:**

- примерить модели с шаблонами в окклюдаторе по высоте, при необходимости модели подрезать;
- на цоколе моделей сделать насечки;
- скрепить модели спичками или резинками в центральной окклюзии;
- основания моделей замочить в воде;
- замесить гипс, выложить порцию на стол. В нее погрузить нижнюю раму окклюдатора и сверху скрепленные модели с шаблонами;
- на цоколь верхней модели выложить остатки гипса и вне его опустить верхнюю раму;
- загладить гипс на моделях;
- зафиксировать высоту прикуса (рис. 18,19).




Рисунок 18. Модели в центральной окклюзии загипсованные в окклюдатор



Рисунок 19. Модели в центральной окклюзии загипсованные в артикулятор

После загипсовки моделей в окклюдатор (артикулятор) и изготовления кламмеров приступают к следующему этапу - конструирование зубных рядов. Прикусные шаблоны снимают, сохраняют и делают новые восковые базисы с постановочными валиками. Они служат для фиксации искусственных зубов.

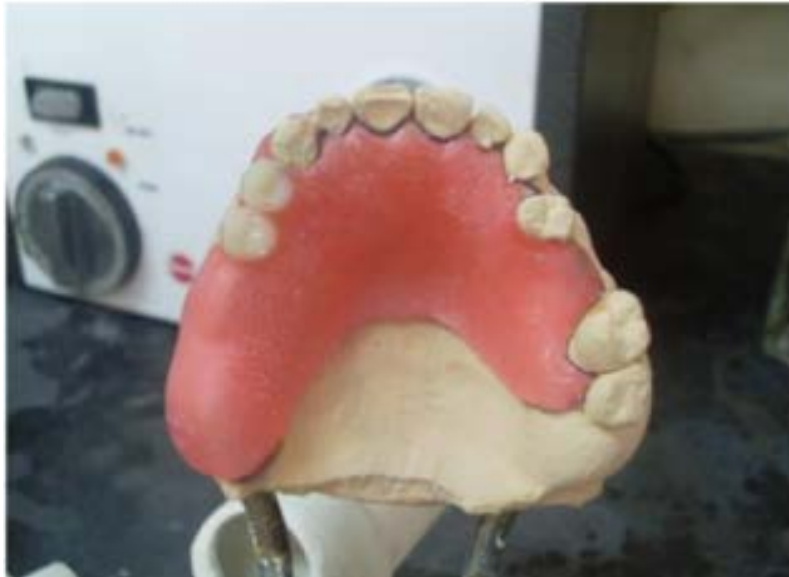

Рисунок 20. Модель с новым восковым базисом

Высота, ширина восковых валиков 4-5мм и их наружный край располагается по центру альвеолярного оростка. Базис армируют проволокой и устанавливают отполированные кламмер (рис. 21).

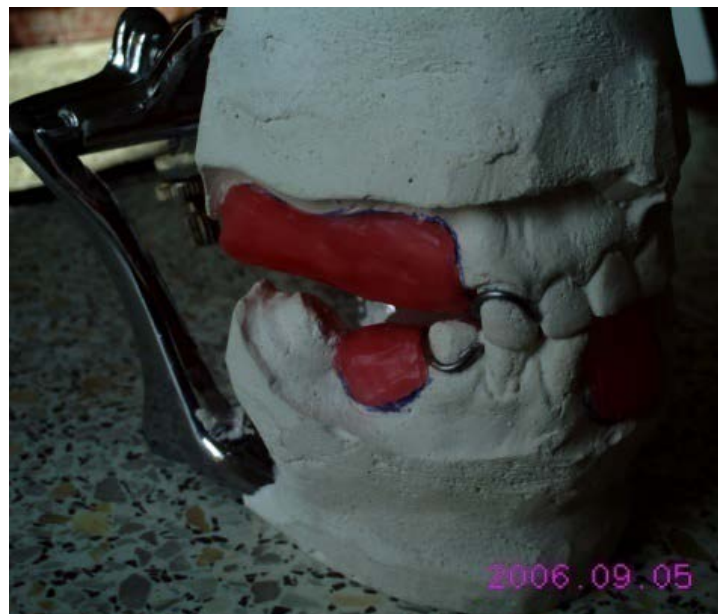

Рисунок 21. Базис с установленными кламмерами

Искусственные зубы должны быть максимально похожи на естественные зубы данного пациента. Размер зубов выбирают, основываясь на зубы на модели, а

также линию улыбки, линию клыков и косметический центр. Надо помнить, что между косметическим центром и линией клыков необходимо разместить 2,5 зуба.

Прежде чем приступить к пришлифовке зубов и их постановке, необходимо ориентировочно расставить их в области дефекта зубного ряда для выяснения мест и степени сошлифовки.

### **Правила постановки искусственных зубов во фронтальном участке верхней челюсти**

1. На приточке - при хорошо выраженном альвеолярном отростке, укороченной верхней губе, при прогнати (рис. 22).

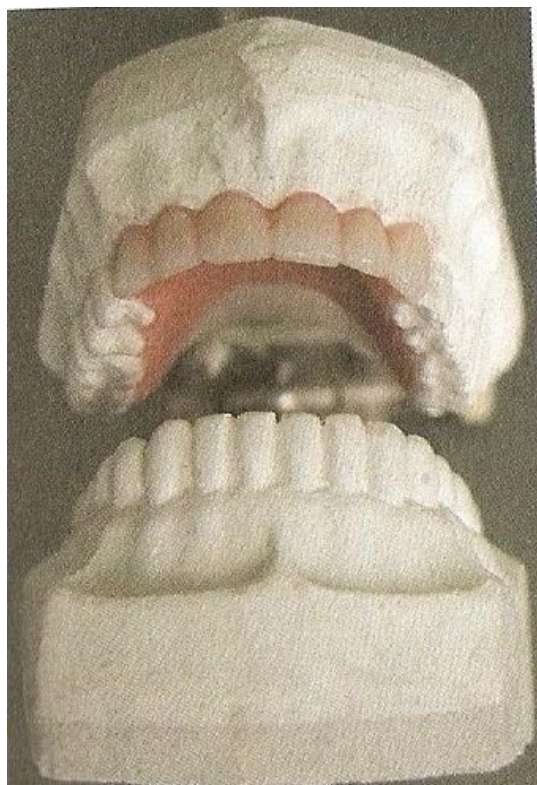


Рисунок 22. Постановка зубов на «приточке»

2. На искусственной десне (в виде седла охватывает беззубую альвеолярную часть) - при значительной атрофии альвеолярного отростка (рис. 23).

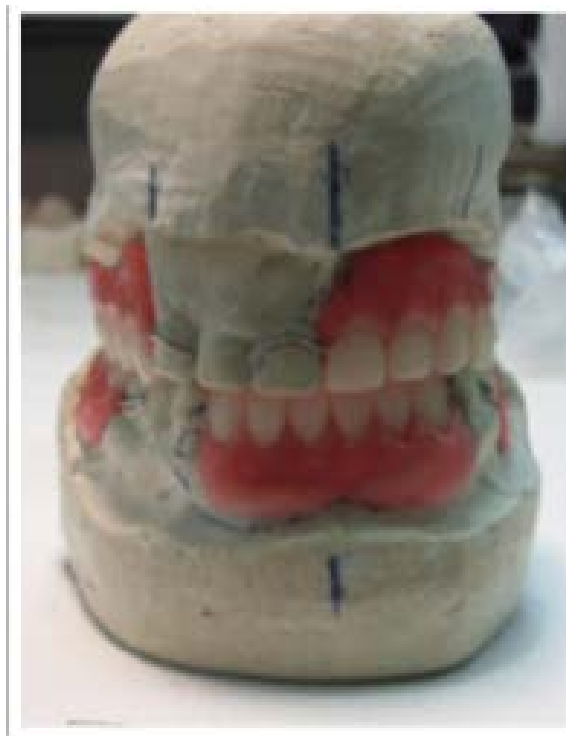

Рисунок 23. Постановка зубов на искусственной десне

3.  $\frac{2}{3}$  толщины зуба располагается впереди середины альвеолярного гребня и  $\frac{1}{3}$  - позади. Поставленные таким образом зубы должны восстанавливать форму зубной дуги и поддерживать верхнюю губу от западения.
4. Каждый искусственный зуб должен контактировать с двумя антагонистами.

#### **Правила постановки искусственных зубов во фронтальном участке нижней челюсти**

1. Шейки нижних передних зубов ставят строго по середине альвеолярного отростка с небольшим наклоном режущих краев вестибулярно или орально в зависимости от вида прикуса и для создания контакта с антагонистами. Такая постановка обусловлена стремлением создать необходимое перекрытие и направить давление, возникающее при откусывании пищи, на середину альвеолярного отростка, что способствует фиксации протеза и предупреждает перегрузку подлежащих тканей.
2. Каждый искусственный зуб должен контактировать с двумя антагонистами (кроме первых нижних резцов).

## Правила постановки искусственных зубов в боковых отделах верхней и нижней челюстей

1. На искусственной десне.
2. По центру альвеолярного гребня.
3. Межальвеолярная линия (соединяющая середины альвеолярных гребней верхней и нижней челюсти) должна проходить через середину жевательных поверхностей искусственных зубов (рис. 24).

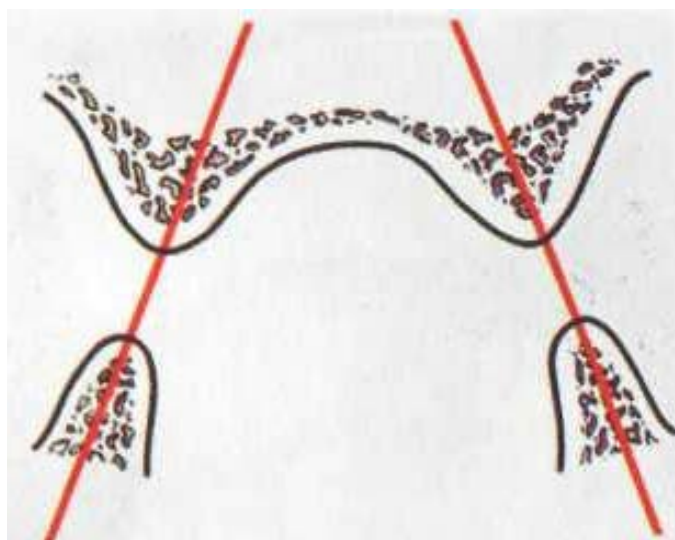


Рисунок 24. Расположение межальвеолярной линии

4. Каждый искусственный зуб должен контактировать с двумя антагонистами (кроме верхних восьмых).

Искусственные зубы должны находиться в плотном контакте с антагонистами как с вестибулярной так и с оральной стороны, но не повышать прикус, создавать "ключ окклюзии". "Ключ окклюзии" - переднещечный бугорок верхнего первого моляра размещается в фиссуре между передним и средним щечными бугорками нижнего первого моляра.

5. Искусственные зубы ставят плотно к зубам, ограничивающим дефект (рис. 25).

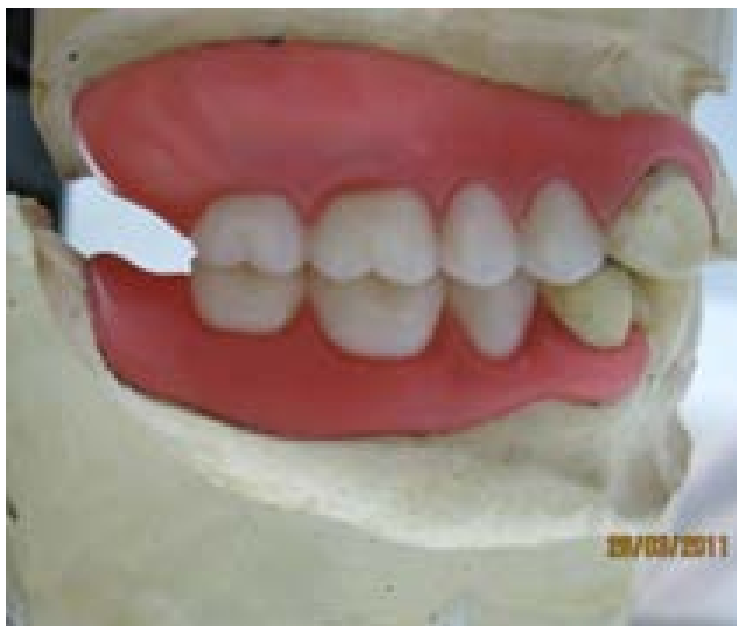

Рисунок 25. Постановка зубов по отношению к естественным

### **Техника постановки искусственных зубов**

Начинают с того, что спиливают излишки пластмассы с апроксимальных сторон. Зуб удерживают большими и указательными пальцами обеих рук - при работе на шлифмоторе и пальцами одной руки - при работе на бормашине. Потом обрабатывают внутреннюю придесневую часть зуба, чтобы она не мешала принять зубу нужное положение. Если надо уменьшают высоту и ширину зуба, закругляют шейку. Внутреннюю придесневую часть искусственного зуба под кламмер обрабатывают под скос, а на апроксимальной поверхности для тела кламмера выпиливают место (рис. 26).

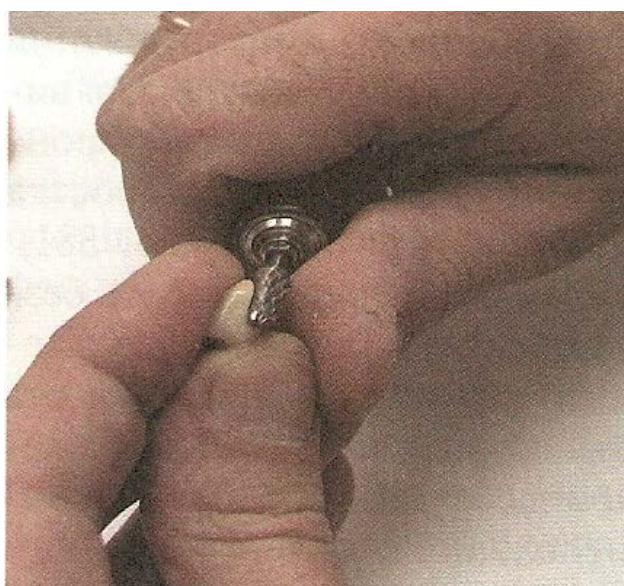

Рисунок 26. Подготовка шейки зуба



Горячим шпателем разогревают восковый базис и закрепляют в нем зуб. Осторожно закрывают окклюдатор. Точки на жевательной поверхности искусственного зуба, которые коснулись антагонистов первыми, необходимо подшлифовать. Для определения точек, которые мешают, используют копировальную бумагу. Ее кладут на жевательную поверхность зубов и несколько раз закрывают окклюдатор. Точки, которые отпечатались на зубах, спиливают (рис.27).

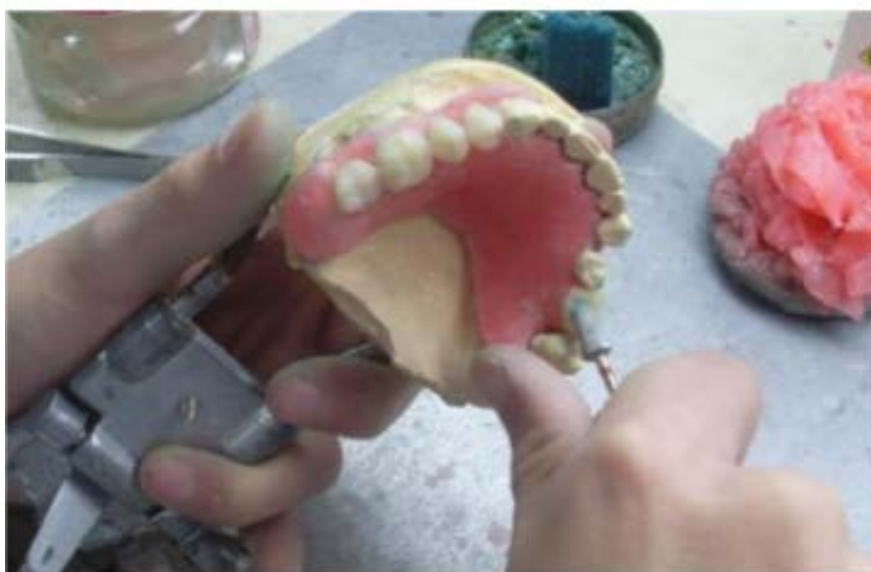

Рисунок 27. Устранение супраконтактов

Стремятся достичь плотного контакта всей жевательной поверхности искусственного зуба с антагонистом, повторяя бугорки и фиссуры. При этом штифт-фиксатор высоты прикуса находится в контакте с металлической площадкой.

Перед направлением восковой репродукции протеза в клинику для проверки ее в полости рта пациента производят тщательную моделировку протеза.

### **Предварительное моделирование восковой репродукции протеза**

1. Проверяют толщину воскового базиса, его границ, плотность прилегания к модели, наличие проволоки по внутренней поверхности альвеолярной части
2. Утолщают тонкие места воскового базиса.

3. Очищают искусственные зубы от воска, тщательно гравируют их шейки и область межзубных сосочков (рис. 28).
4. Горячим шпателем закругляют края.
5. Проверяют расположение элементов кламмера.

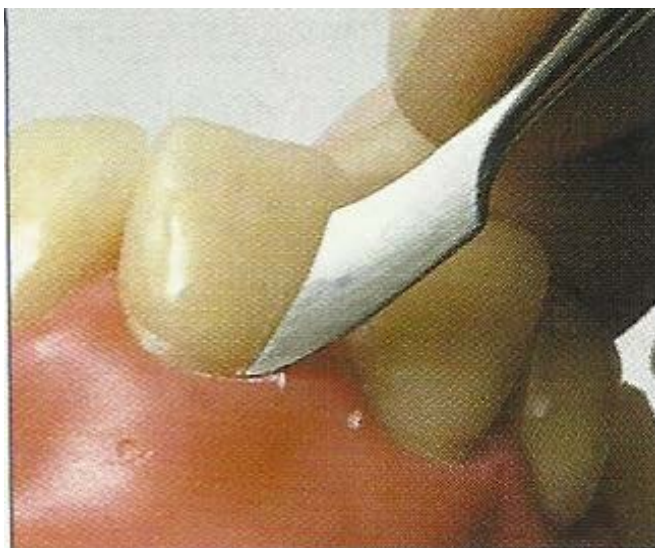

Рисунок 28. Гравирка шейки и области межзубных сосочков

*Третий этап. Окончательное моделирование восковой конструкции, гипсовка протеза в кювету, замена воска на пластмассу и ее полимеризация пластмассы. Обработка, шлифовка и полировка протеза.*

После проверки конструкции протеза в клинике врачом работа поступает зубному технику, который устраняет выявленные дефекты и приступает к окончательному моделированию восковой репродукции.

### **Окончательное моделирование протезного базиса**

Протезу придают необходимую форму, размер и толщину.

1. Снимают протез с модели и проверяют толщину на свет. Надевают протез на модель и в тонких местах, утолщают восковой базис в местах прилегания к естественным зубам. Толщина воскового базиса на верхней челюсти 1,8-2 мм, а на нижней - 2,5-2,8 мм.

2. Границу протеза на верхней челюсти с вестибулярной стороны делают широкую, закругленную, дистальную границу моделируют острой, для того чтобы протез плавно переходил в твердое небо.

3. Моделируют рельеф поперечных складок твердого неба, а при наличии турса твердого неба или острых костных выступов на модели устанавливают изоляцию 0,5 мм и фиксируют ее клеем.

4. Границы протеза на нижней челюсти моделируют широкими, закругленными.

5. Поверхность искусственных зубов тщательно очищают от воска: с оральной стороны освобождают от воска на  $2/3$ , а вестибулярной стороны шейка зуба погружена в воск на 1 мм.

6. Моделируют искусственную десну: гравируют шейки искусственных зубов и межзубные промежутки, имитируют контуры альвеол.

7. Протез по всем границам приклеивают к модели кипящим воском.

8. Затем для придания поверхности восковой репродукции протеза блестящего, гладкого контура, ее оплавливают слабым пламени паяльного аппарата или газовой горелки.

### **Загипсовка протеза в кювету**

После завершения окончательной моделировки восковой репродукции протеза модель отбивают от рамы оклюдатора и подрезают с таким расчетом, чтобы она свободно вмещалась в кювету. Для этого уменьшают высоту модели, подрезают ее края на уровне искусственной десны, а гипсовые зубы срезают с наклоном кнаружи, в сторону бортов кюветы. При этом особое внимание обращают на правильную подготовку опорных зубов, освобождая полностью плечо кламмера от его контакта с поверхностью зуба (рис. 29).

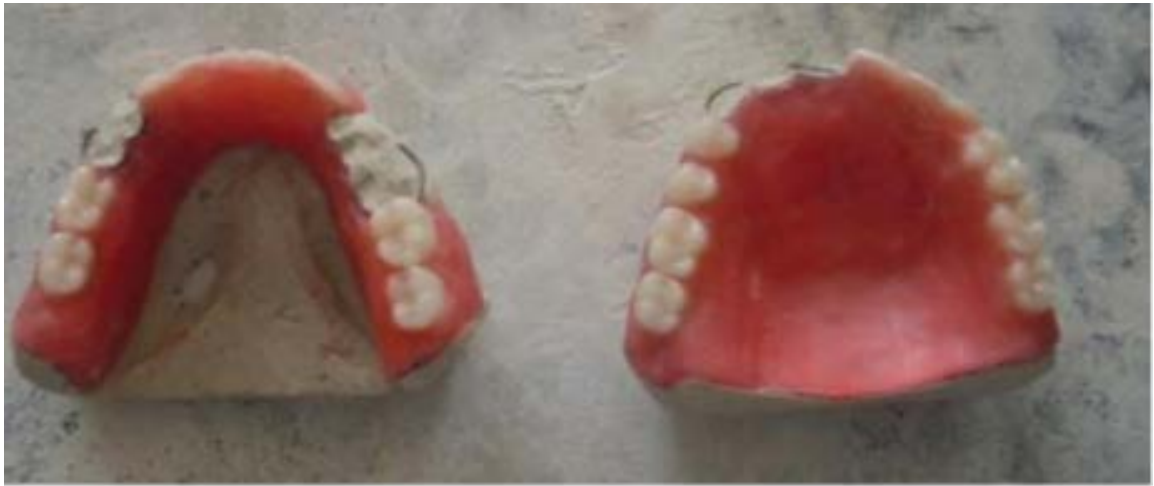

Рисунок 29. Модели с восковыми композициями

Подготовленную таким путем модель вместе с восковой репродукцией протеза замачивают в воде и гипсуют.

Кювета представляет собой металлическую коробку прямоугольной формы с закругленными ребрами и состоит из двух половин, каждая из которых имеет дно и крышку.

Нижняя часть кюветы (основание), в отличие от верхней (контрформа), имеет более высокие борта и на боковой поверхности – пазы, один против другого, соответствующие выступам верхней половины кюветы. Они позволяют точно соединить обе части кюветы и предотвратить их смещение.

Материалом для кювет служат медные, дюралюминиевые, железные и другие сплавы, слабо поддающиеся коррозии и деформации во время прессовки.

Существуют три способа гипсовки моделей в кюветы: прямой, обратной и комбинированный.

**Прямой способ.** При этом способе гипсовки модель подрезают так, чтобы при расположении ее в центре основания кюветы оставалось достаточно места для оформления краев. Модель погружают в гипс основания кюветы с таким расчетом, чтобы искусственные зубы несколько возвышались над бортами кюветы. Вытесненным гипсом покрывают вестибулярную и окклюзионную поверхности зубов, создавая валик, толщина которого над зубами должна быть 3 –4 мм. Оральная поверхность зубов и восковой базис остаются свободными от гипса. Для

предупреждения затруднений при разъединении частей кюветы гипсового валика делают покатою снаружи и в сторону воскового базиса (рис. 30).

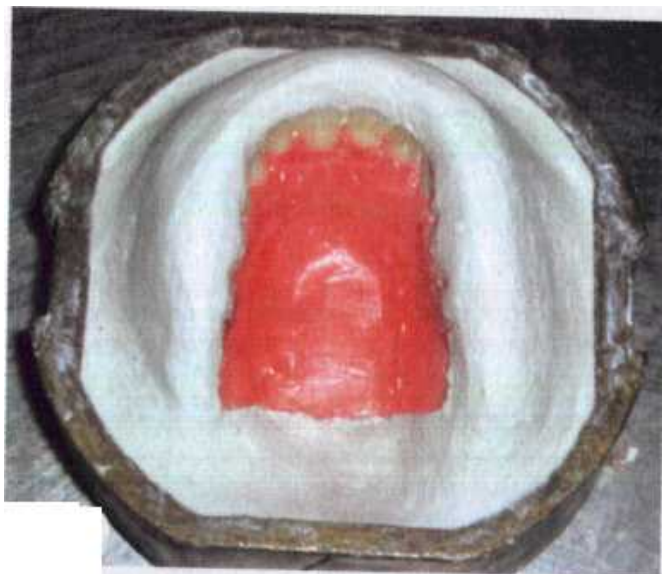

Рисунок 30. Гипсовка модели с восковой композицией в кювету

Удалив крышку верхней части кюветы, соединяют ее с нижней и заполняют образовавшееся пространство малыми порциями гипса сметанообразной консистенции, постоянно постукивая кюветкой о край стола для вытеснения воздуха. Накрыв кювету крышкой, ставят ее под пресс для удаления излишков гипса. После затвердения гипса кювету погружают в кипящую воду для расплавления воска. Это предупреждает поломку гипсового валика. При появлении на поверхности воды следов расплавленного воска кювету извлекают, разъединяют и удаляют воск. После выплавления воска искусственные зубы и модель остаются в основании кюветы (рис. 31).

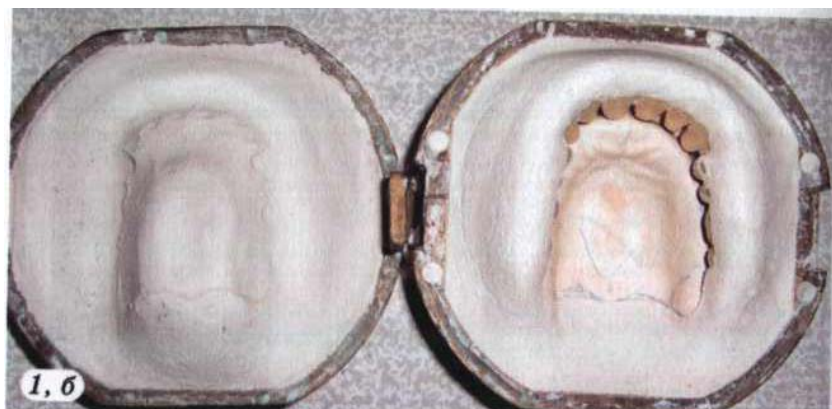

Рисунок 31. Модель и зубы в кювете после выплавления воска

Прямой способ применяют при постановке искусственных зубов на приточке, починке протезов.

Достоинства метода: не повышает высоту прикуса созданную на протезе.

Недостатки метода: возможность отлома гипсового валика.

**Обратный способ гипсовки.** Гипсовку модели обратным способом производят в верхнюю часть кюветы (контрформу), так как модель в гипс погружают до уровня искусственной десны против борта кюветы. Возвышающиеся над бортом кюветы искусственные зубы и восковой базис несколько меньше высоты борта основания кюветы, что создает место для слоя гипса между дном кюветы и искусственными зубами (рис. 32).



Рисунок 32. Расположение модели в кювете

Все гипсовые поверхности должны быть хорошо заглажены, без каких-либо ретенционных пунктов, препятствующих разъединению половин кювет (рис. 33).

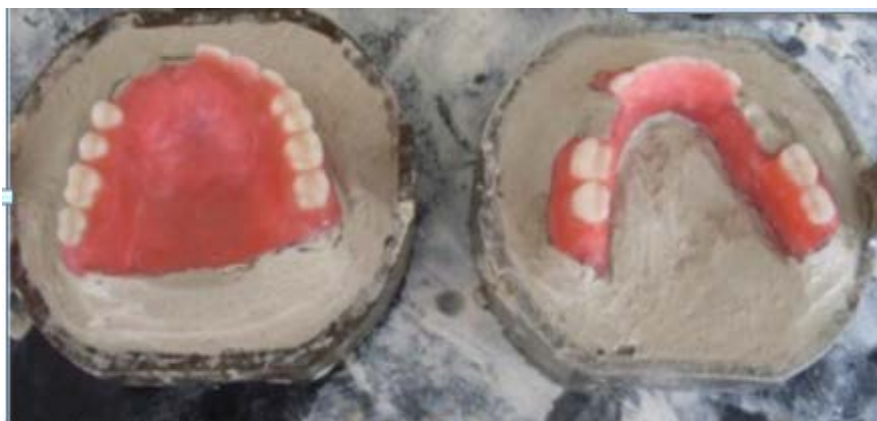

Рисунок 33. Кюветы с моделями и восковыми композициями

В дальнейшем процесс не отличается от описанного выше, лишь после разъединения половин кюветы зубы и кламмера переходят в противоположную часть (основание) кюветы, а модель остается в верхней половине.

Обратный способ гипсовки используют при постановке зубов на искусственной десне.

Достоинства метода: прост.

Недостатки: повышает прикус на искусственных зубах

**Комбинированный способ** гипсовки включает в себя элементы прямой и обратной. Он применяется в тех случаях, когда передние зубы поставлены на приточке, а боковые – на искусственной десне. При этом зубы, поставленные на приточке, покрывают гипсовым валиком (прямой способ), а боковые остаются открытыми и переходят в другую половину кюветы (обратный способ). Гипсовку моделей производят в основание кюветы (рис. 34).



Рисунок 34. Гипсовку моделей производят в основание кюветы

### **Замена восковых базисов на базисный материал.**

#### **Формовка пластмассы и полимеризация.**

Кювету с загипсованным в нее протезом опускают в кипящую воду на 5-7 мин. Затем извлекают кювету из воды, осторожно раскрывают и убирают размягченный воск (рис. 35).



Рисунок 35. Раскрытие кюветы

Скальпелем срезают острые края на форме и проверяют прочность фиксации зубов в гипсе и кламмеров. Удерживают кювету в специальных щипцах (кюветодержателе) и поливают кипятком (вымывают остатки воска и крошки гипса) (рис. 36).



Рисунок 36. Удаление остатков воска

Для предупреждения впитывания гипсом мономера из теста пластмассы рекомендуется сразу после выплавления воска, пока гипс еще теплый, смазать протезное ложе на модели и гипс во второй половине кюветы тонким слоем изоляционной жидкости («Изокол», «Изоплен»).



После охлаждения кюветы кисточкой повторно наносят изоляционную жидкость и приступают к подготовке пластмассы для формовки (паковки) (рис. 37, 38, 39).



Рисунок 37. Нанесение изоляционной жидкости



Рисунок 38. Модель нижней челюсти покрытая изоколом

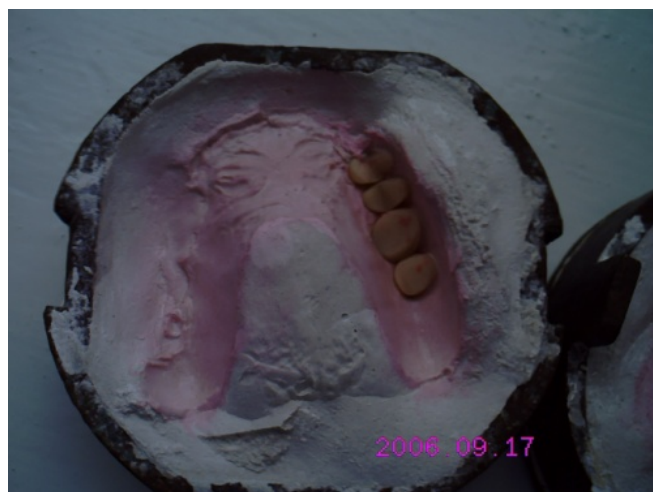

Рисунок 39. Модель верхней челюсти покрытая изоколом

### **Назначение изоляционной жидкости:**

- препятствует попаданию влаги в пластмассу;
- препятствует соединению гипса с пластмассой.

Вся работа вследствие вредности летучего мономера пластмассы должна проводиться в вытяжном шкафу. Работа с пластмассой требует большой аккуратности, чистоты рук и рабочего места. Для лучшего соединения базисной пластмассы с искусственными зубами и металлическими частями протеза последние тщательно очищают и обезжиривают мономером.

Замешивают пластмассу в фарфоровой или стеклянной баночке, насыпав туда определенное количества порошка (полимера) и увлажнив его жидкостью (мономером), перемешивают и плотно закрывают крышкой (рис. 40).



Рисунок 40. Замешивание пластмассы

### **Соотношение порошка и жидкости:**

- по объему 2:1;
- по массе 3:1.

Следует внимательно следить за процессом созревания пластмассы, чтобы не упустить момент начала паковки. По времени его определить нельзя, так как стадии созревания пластмассы имеют различную длительность в зависимости от

разновидности пластмассы, величины гранул, срока изготовления, условий хранения и температуры в помещении в данное время.

О готовности пластмассы для формовки в тестообразной стадии судят по исчезновению тянущихся нитей при разрыве и отставание ее от стенок стакана и рук.

**Прессование пластмассы можно проводить:**

- методом компрессионного прессования (рис. 41);



Рисунок 41. Аппарат для прессования пластмассы

- методом литьевого прессования (рис. 42).



Рисунок 42. Аппарат для литьевого прессования

Формование пластмассы при компрессионном методе проводят на третьей стадии. Пластмассовое тесто берут чистыми влажными руками и придают форму валика для нижней челюсти или форму лепешки для верхней челюсти. Кладут пластмассу на искусственные зубы (рис. 43).

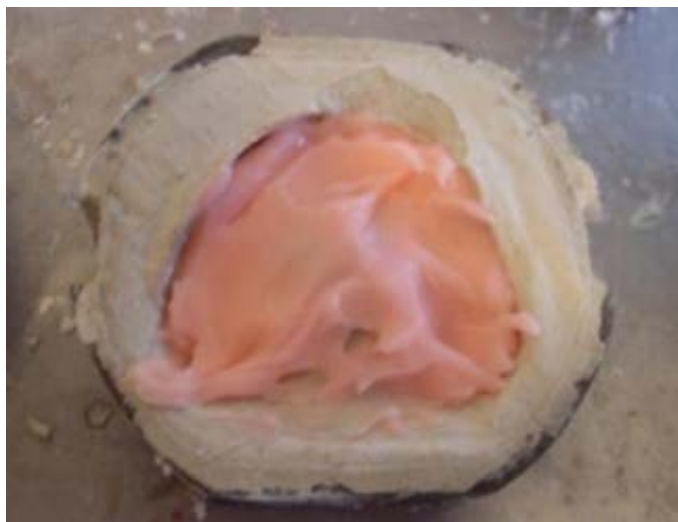

Рисунок 43. Заполнение кюветы пластмассовым тестом

Компрессионное прессование можно проводить с контролем или без него.

#### **Метод компрессионного прессования с контролем.**

Пластмассу в кювете покрывают влажным целлофаном, соединяют обе половины кюветы, помещают их в зуботехнический пресс и медленно прессуют, не прилагая особых усилий, не доводя обе части до смыкания на 1,0 – 1,5 мм. (рис. 44).

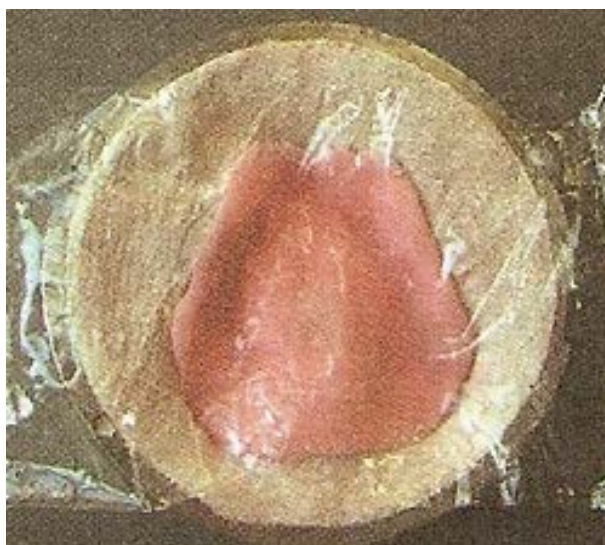

Рисунок 44. Заполнение кюветы пластмассовым тестом при методе компрессионного прессования

После пробного прессования кювету извлекают из пресса, раскрывают, снимают целлофан, быстро во избежание улетучивания мономера удаляют излишки пластмассы, обрезая ее по границе протеза (рис. 45).

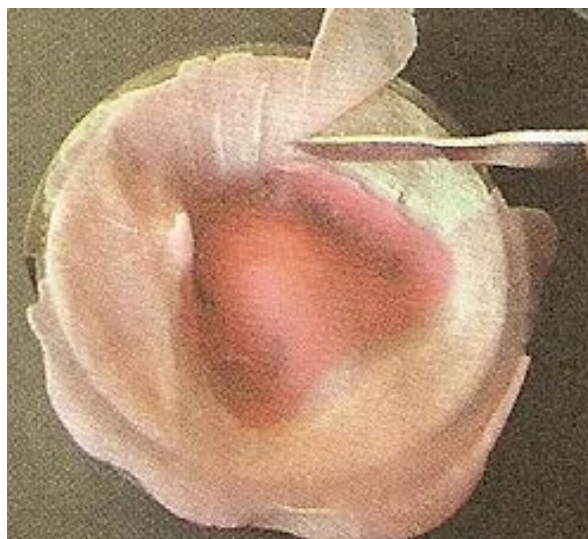

Рисунок 45. Удаление излишек пластмассы

В участки, где пластмассы оказалось мало, добавляют новую порцию, увлажняя предварительно имеющуюся пластмассу мономером для лучшего их соединения. Кювету складывают и окончательно прессуют, доводя обе части до полного смыкания, держат под прессом в течение 10 – 15 мин, после чего вынимают из пресса, закрепляют в бюгель и приступают к полимеризации пластмассы (рис. 46).



Рисунок 46. Прессование пластмассы

## **Полимеризация пластмассы.**

Бюгель с кюветой опускают в воду комнатной температуры и медленно в течении 60 мин доводят до кипения, выдерживают 40-45 мин. и постепенно охлаждают (рис. 47).



Рисунок 47. Полимеризация пластмассы

От соблюдения режима полимеризации также в значительной степени зависит качество протеза. В связи с этим необходимо внимательно прочитать и строго соблюдать правила пользования каждой новой пластмассой, а во избежание нарушения режима полимеризации лучше применять автоматические или полуавтоматические полимеризаторы. Из таких полимеризаторов извлечение кюветы возможно только после запрограммированного медленного подогрева, кипячения и охлаждения кюветы, что обеспечивает высокое качество протеза.

### **Выемка протеза из кюветы.**

После полимеризации и медленного охлаждения кюветы снимают обе крышки и осторожно выдавливают гипс из кюветы в специальном прессе (рис.48, 49).



Рисунок 48. Раскрытие кюветы



Рисунок 49. Выдавливание гипса из кюветы

Затем осторожно гипсовым ножом отделяют гипс от пластмассового протеза. При неосторожном извлечении гипса из кюветы, возможны перелом базиса, отлом зубов и деформация кламмеров. Нанесенный до полимеризации изоляционный материал способствует легкому отделению гипса от пластмассового протеза. Если гипс трудно отделяется, то смазывают эти участки соляной кислотой, оставляют на 5-10 мин и затем смывают водой с мылом при помощи щетки.

### **Обработка протезов.**

После отделения гипса протез подлежит отделке. Отделка съемного протеза заключается в снятии излишков пластмассы, неровностей, шероховатостей.

Карборундовыми камнями, фрезами и фасонными головками при помощи зуботехнической бормашины снимают излишки пластмассы до намеченных границ (рис. 50).

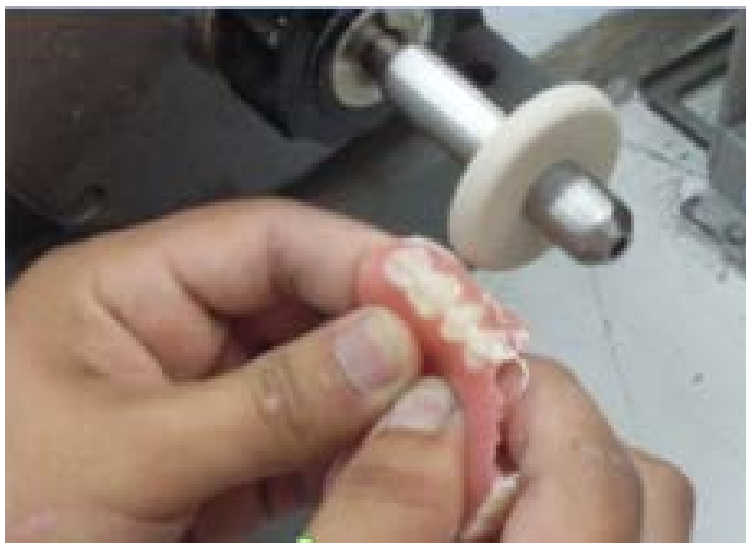

Рисунок 50. Отделка съемного протеза

Цилиндрическими и конусными фрезами оформляют границы протеза у шеек искусственных зубов. Отделяемый протез держат в руке с опорой и обрабатывают без усилий во избежание перелома базиса и повреждения зубов или кламмеров.

Краям протеза придают закругленную форму, сохраняя их толщину и границы (рис. 51). Особую осторожность следует проявлять при отделке мест прилегания к естественным зубам, не нарушая четкого рисунка поверхности каждого зуба.

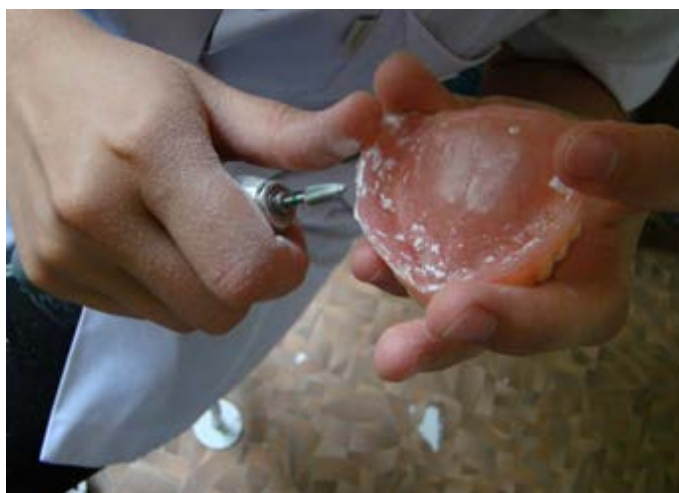

Рисунок 51. Обработка краев протеза



Нарушение контакта базиса протеза с оральной стороны поверхностью естественных зубов нарушают его фиксацию, приводят к задержке пищи в этих местах, хроническому воспалению слизистой оболочки и нарушению гигиены полости рта.

Очень важно соблюдать правила удержания протеза в руке во время работы, особенно при отделке протеза на нижней челюсти. Рука должна опираться о стол, а второй и третий пальцы кисти подкладывают под обрабатываемую поверхность протеза (рис. 52).

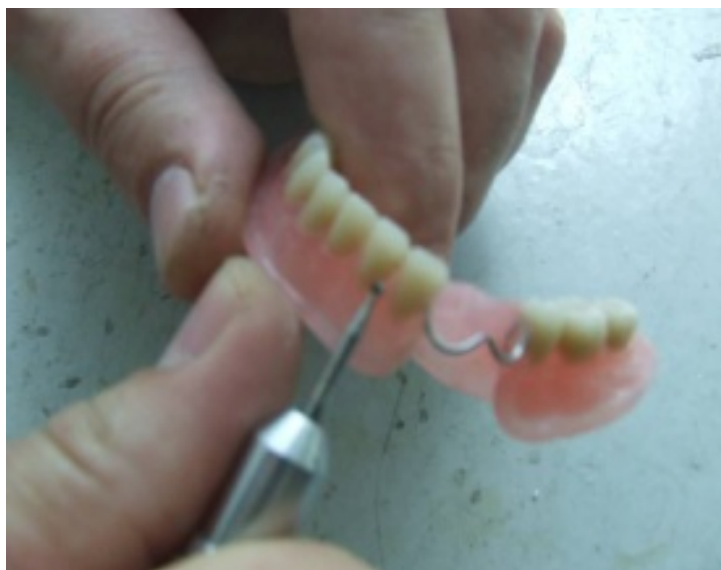


Рисунок 52. Моделирование десневых сосочков

Поверхность протеза, обращенную к слизистой оболочке полости рта, обрабатывают с большей осторожностью (только видимые излишки пластмассы, чтобы не нарушать ее рельеф, соответствующий микрорельефу слизистой оболочки протезного ложа).

**Шлифовку** протеза производят наждачной бумагой или полотном различной зернистости, начиная с более грубой, и заканчивают самой тонкой. Наждачную бумагу укрепляют в бумагодержателе шлифовального мотора или бормашины. Таким образом шлифуют наружную поверхность и края протеза, добиваясь гладкой поверхности без шероховатостей и царапин. Не шлифуют внутреннюю поверхность протеза и искусственные зубы (рис. 53).

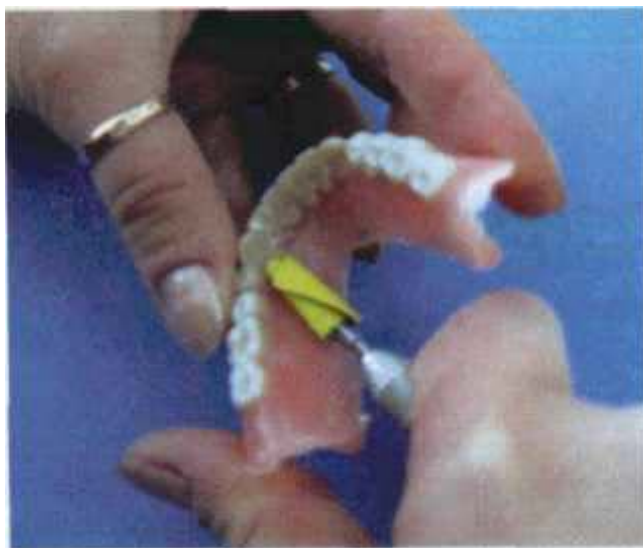

Рисунок 53. Шлифовка протеза

**Полировка** протеза необходима для создания гладкой поверхности, что обеспечивает прочность, чистоту протеза, облегчает уход за ним, защищает от химических и физических влияний. Полировку съемных пластмассовых протезов производят на шлифмоторе цилиндрическими и конусными войлочными или фетровыми фильцами, которые насаживают на винтовую нарезку наконечника шлифмотора. В процессе шлифовки и полировки на шлифмоторе протез удерживают большими, указательными и средними пальцами обеих рук. Сначала полируют конусным фильцем участки протеза между зубами, постоянно смачивая протез кашицей из воды и пемзы (рис. 54). Затем полируют цилиндрическим фильцем остальные поверхности протеза, за исключением поверхности, обращенной к слизистой оболочке твердого неба и альвеолярных отростков. Полируют до тех пор, пока наружная поверхность протеза станет совершенно гладкой. Плохо доступные для фильца места полируют жесткой круглой волосяной щеткой, также смачивая протез кашицей из пемзы (рис. 55). Следует постоянно перемещать протез во избежание перегрева отдельных участков и периодически охлаждать водой.



Рисунок 54. Полировка протеза конусным фильцем



Рисунок 55. Полировка протезов жесткой круглой волосяной щеткой

Окончательный зеркальный блеск придают протезу мягкой щеткой и кашицей из мела или зубного порошка с водой (рис. 56).

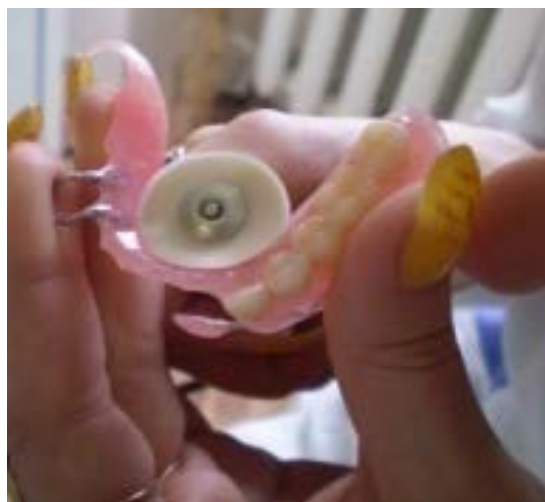

Рисунок 56. Придание блеска протезу

В течение всего времени полировки на шлифмоторе, особенно при помощи щетки, надо хорошо удерживать протез и остерегаться, чтобы он краем не касался щетки против ее движения. После полировки протез промывают водой с мылом при помощи щетки.

Следует подчеркнуть, что во время отделки, шлифовки и полировки протеза важно внимательно работать, постоянно контролируя толщину базиса на просвет, чтобы избежать его истончения, не задеть камнем кламмер, так как он вскоре отломится, чтобы не снять экваторы искусственных зубов и моделировку базиса протеза, не истончить его края, не укоротить границы.

## **КЛИНИЧЕСКИЕ ЭТАПЫ ИЗГОТОВЛЕНИЯ ПОЛНЫХ СЪЕМНЫХ ПЛАСТИНОЧНЫХ ПРОТЕЗОВ**

***Первое посещение: снятие полных анатомических оттисков с верхней и нижней челюстей для изготовления индивидуальных ложек.***

Удобно посадить больного (высота кресла, положение головы, освещение), ознакомить больного с манипуляцией, проверить носовое дыхание, наклонить голову вперед после введения ложки с массой в полость рта, подставить под подбородок зубоврачебный лоток.

Методика проведения:

1. Подбор стандартной ложки.
2. Подготовка эластической оттискной массы для получения анатомического оттиска.
3. Заполнение ложки.
4. Наложение ложки на челюсть.
5. Оформление краев оттиска.
6. Выведение оттиска после затвердения.
7. Оценка, высушивание оттиска.

***Второе посещение: припасовка индивидуальных ложек на верхнюю и нижнюю челюсти. Снятие функциональных оттисков с использованием проб Гербста.***

Методика проведения:

1. Дезинфекция ложки.

2. Припасовывание индивидуальных ложек с использованием функциональных проб Гербста:

а) верхняя челюсть:

1) широкое открывание рта (если при проведении пробы ложка смещается, ее укорачивают с вестибулярной стороны в области проекции моляров, одновременно выявляют линию А и топографию слепых отверстий. Необходимо, чтобы край ложки на твердом небе перекрывал линию А на 1-2мм);

2) засасывание щек (если при проведении пробы ложка смещается, ее укорачивают с вестибулярной стороны в области щечных складок);

3) вытягивание губ (если при проведении пробы ложка смещается, ее укорачивают с вестибулярной стороны во фронтальном отделе) (рис. 57).

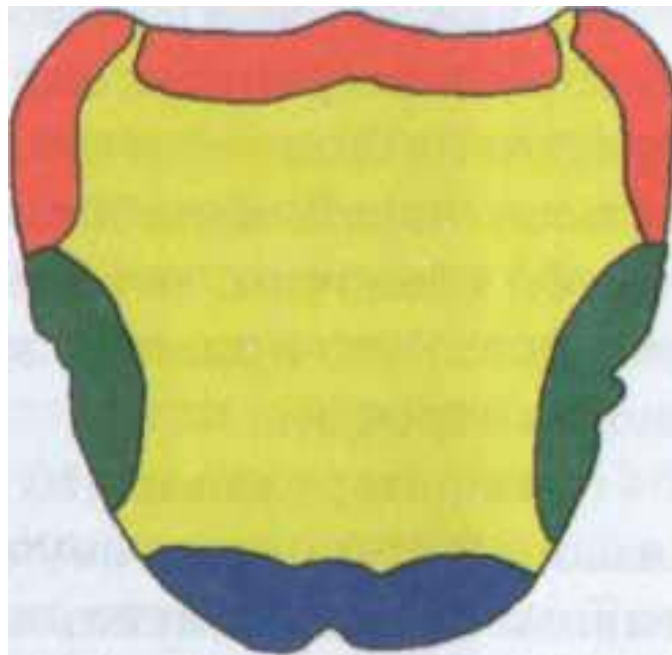


Рисунок 57. Зоны коррекции индивидуальной ложки для верхней челюсти:

а) оранжевый — глотательное движение; б) красный — широкое открывание рта; в) зеленый — вытягивание щек; г) синий — вытягивание губ

б) нижняя челюсть:

1) глотание (если ложка сбрасывается - укорачивают ее край от места позади бугорка до челюстно-подъязычной линии) и широкое открывание рта (если при

проведении пробы ложка сбрасывается, ее укорачивают с вестибулярной стороны в области проекции моляров);

2) засасывание щек (если при проведении пробы ложка смещается, ее укорачивают с вестибулярной стороны в области проекции премоляров);

3) вытягивание губ (если при проведении пробы ложка смещается, ее укорачивают с вестибулярной стороны во фронтальном отделе);

4) провести языком по красной кайме нижней губы и дотронуться кончиком языка до щеки при полузакрытом рте (если ложка поднимается, то сошлифовывают край ее, идущий вдоль челюстно-подъязычной линии);

5) вытянуть язык по направлению к кончику носа (ложка сошлифовывается в области уздечки языка) (рис. 58).

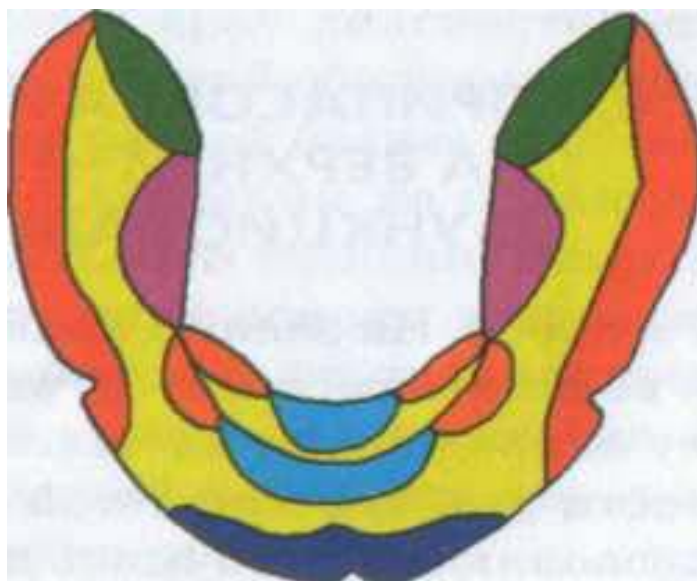


Рисунок 58. Зоны коррекции индивидуальной ложки для нижней челюсти:

А) красный — открывание рта; б) зеленый — глотательное движение; в) фиолетовый — облизывание верхней губы; г) оранжевый — упор языка в щеки; д) голубой — вытягивание языка по направлению к кончику носа; е) синий — вытягивание губ;

3. Подготовка оттисковой массы с учетом податливости и подвижности слизистой оболочки в соответствии с инструкцией.

4. Заполнение ложки.

5. Наложение ложки с массой на челюсть и снятие функционального оттиска с учетом податливости и подвижности слизистой оболочки:
  - а) под давлением - компрессионный оттиск;
  - б) под минимальным давлением декомпрессионный оттиск;
  - в) комбинированный оттиск.
6. Оформление краев функционального оттиска с помощью проб Гербста.
7. После затвердения оттиска выведение из полости рта.
8. Оценка качества снятия функционального оттиска.

***Третье посещение: определение центрального соотношения челюстей.***

Удобно размещаем больного (высота кресла, положение головы больного, освещение). Знакомим больного с последующими операциями.

Методика проведения:

I. Проверить соответствие восковых шаблонов прикусным валикам:

- 1) границы восковых базисов с прикусными валиками должны соответствовать границам протезов;
- 2) восковые базисы должны плотно прилегать к моделям;
- 3) восковой валик должен располагаться строго посередине альвеолярного отростка, ширина во фронтальном участке 0,8-1,0см; в боковом 1-1,5см, высота - во фронтальном участке 1-1,5см, в боковом 0,8-1,0см.

II. Определить межальвеолярную высоту анатомо-физиологическим методом:

- 1) используют бумагу или линейку. На подбородок и у основания перегородки носа наносят произвольные точки;
- 2) затем в состоянии физиологического покоя измеряют это расстояние и переносят на бумагу или линейку;
- 3) на линейке или бумаге отнимают 2-3мм - это расстояние называется окклюзионной (межальвеолярной) высотой.

III. Припасовать и зафиксировать восковые базисы с прикусными валиками в положении центральной окклюзии:

- 1) уточнение границ восковых базисов;

- 2) формирование губной поверхности и толщины верхнего валика;
- 3) определение высоты верхнего прикусного валика;
- 4) формирование протетической плоскости;
- 5) припасовка нижнего прикусного валика к верхнему (добиваются плотного смыкания валиков в переднезаднем и трансверзальном направлениях);
- 6) фиксация валиков в положении центральной окклюзии (для установления нижней челюсти в положении центральной окклюзии пациента просят запрокинуть голову, сглотнуть слюну, поднять кончик языка и коснуться им задних отделов твердого неба);
- 7) нанесение ориентировочных линий: среднюю линию, линию клыков и линию улыбки;
- 8) после проверки правильности фиксации центрального соотношения челюстей восковые шаблоны извлекаются из полости рта.

***Четвертое посещение: припасовка восковых базисов с искусственными зубами в полости рта.***

Голова больного должна находиться на уровне плеча врача. Полость рта больного хорошо освещенная.

Методика проведения:

1. Осмотр моделей челюстей:

- качество моделей (не было трещин, смазанности контуров протезного ложа, дефектов на поверхности);

- уточнение границ протезного ложа на модели.

2. Проверка постановки искусственных зубов в окклюдаторе:

обратить внимание на:

- цвет, размер, форму зубов,

- величину резцового перекрытия (не более чем на 1 - 2мм),

- положение зубов по отношению к альвеолярному гребню (зубы нижней челюсти и боковые зубы верхней челюсти должны находиться строго посередине альвеолярного гребня, верхние передние зубы - кнаружи от средней линии),



*Постановка искусственных зубов правильна только в том случае, если фронтальные зубы будут располагаться кпереди от резцового сосочка на расстоянии 8 мм (рис. 59).*

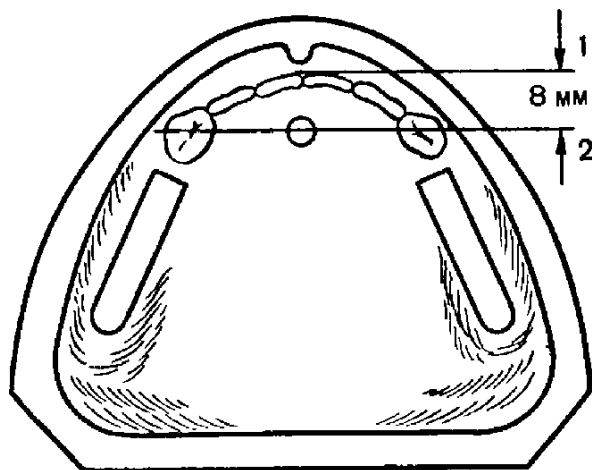


Рисунок 59. Положение центральных резцов и клыков по отношению к резцовому сосочку

- проверить все окклюзионные контакты боковых зубов, как с вестибулярной, так и с небной стороны.

3. Припасовка восковых базисов с искусственными зубами в полости рта:

обратить внимание на:

- плотность прилегания восковых базисов к протезному ложу;
- правильность определения межальвеолярной высоты и центральной окклюзии;
- плотность контактов искусственных зубов;
- соблюдение эстетики;
- проверить выстояние режущих краев передних зубов из-под верхней губы при разговоре, улыбке;

*Края резцов и окклюзионная плоскость (ОП) должны быть параллельны зрачковой линии (ЗЛ) и камперовской горизонтали. Края резцов верхней челюсти при произношении звука "Ф" должны касаться красной каймы нижней губы*

- линии между центральными резцами верхнего и нижнего зубных рядов должны находиться в одной плоскости, совпадая со средней линией лица;

- проверить соответствие размера, фасона зубов типу лица.
- провести фонетические пробы.

Дефект в произношении звуков «б», «п», «м» указывает на завышение вертикальных размеров передних верхних зубов и их чрезмерное выдвижение вперед. Неразличимые звуки «ф» и «в» свидетельствуют о том, что передние верхние зубы слишком коротки или нижние высокие и излишне выдвинуты вперед.

По средней линии языка базис протеза должен иметь узкую щель в виде желобка, поэтому при моделировке этой части базиса следует делать ее как можно тоньше, равномернее, не утолщая базис по средней линии. В противном случае больные обычно шепелявят. Если же, наоборот, желобок слишком узкий и глубокий, то появляется свистящий звук. Чрезмерно свистящее звучание фонемы «с» наблюдается также в том случае, когда зубная дуга верхней челюсти сильно сужена.

#### ***Пятое посещение: наложение и коррекция полных съемных протезов.***

Удобно размещаем больного (высота кресла, положение головы больного, освещение). Знакомим больного с последующими операциями.

Методика проведения:

1. Ввести полные съемные пластиночные протезы в полость рта больного.
  2. Определить правильность определения межальвеолярной высоты и центральной окклюзии.
  3. Убедиться в соответствии границ протезов границам протезного ложа, отсутствии балансирования протезов.
  4. Проверить с помощью артикуляционной бумаги равномерность контактов искусственных зубов в центральной и боковых окклюзиях.
  5. Наиболее окрашенные точки на искусственных зубах снять с помощью фрезы.
  6. Эту манипуляцию повторить несколько раз.
  7. Убедиться в соблюдении эстетики:
- проверить выстояние режущих краев передних зубов из под верхней губы при разговоре, улыбке;

- линии между центральными резцами верхнего и нижнего зубных рядов должны находиться в одной плоскости, совпадая со средней линией лица,
  - проверить соответствие размера, фасона зубов типу лица.
8. Перед зеркалом научить больного путям введения и выведения протезов в полость рта.
  9. Попросить больного одеть и снять протез. Оценить правильность действий больного.
  10. Дать рекомендации больному (полоскание, гигиена полости рта, повторный прием) (рис 60).

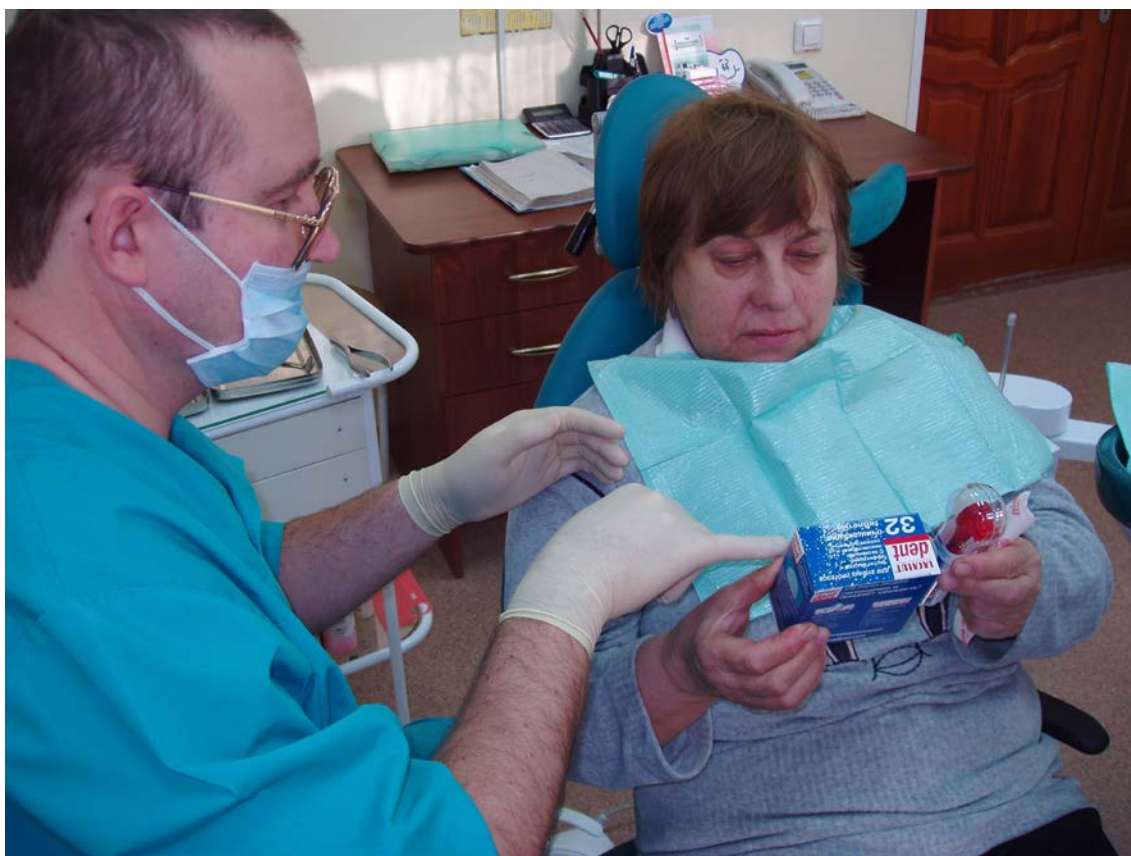


Рисунок 60. Обучение гигиене полости рта при наличии ортопедических конструкций

## **ЛАБОРАТОРНЫЕ ЭТАПЫ ИЗГОТОВЛЕНИЯ ПОЛНЫХ СЪЕМНЫХ ПРОТЕЗОВ**

**Первый лабораторный этап: Изготовление анатомических моделей.**

После завершения первого клинического этапа, дезинфицированные первичные и предварительный регистрирующий оттиски, осуществляется отливка анатомических моделей обеих челюстей (рис. 61).

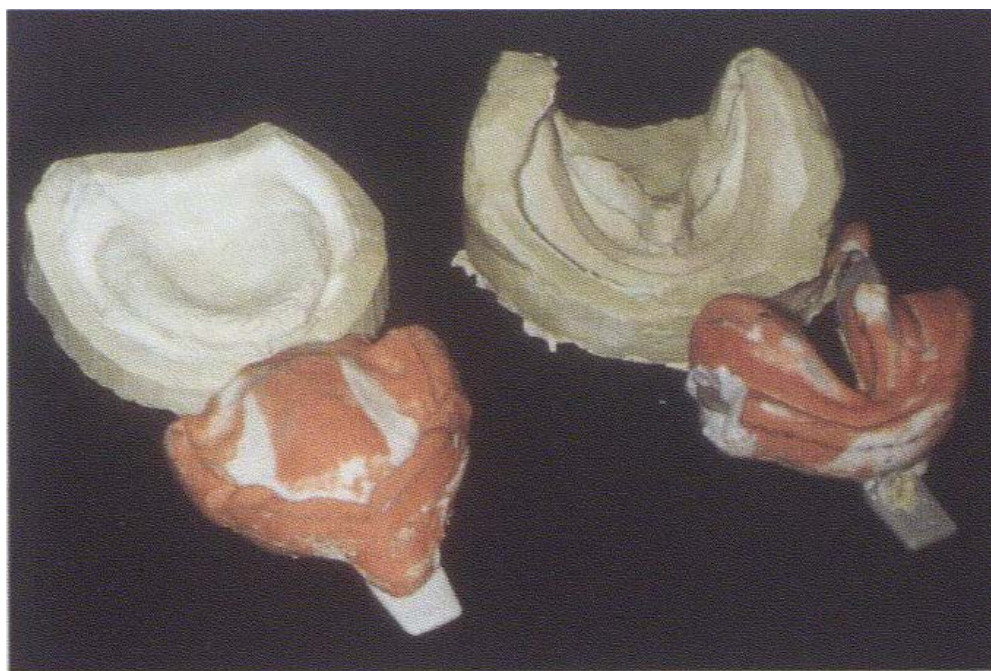


Рисунок 61. Отливка моделей

Затем производится совмещение анатомических моделей с регистрирующим оттиском в ходе, которой техник убеждается в том, что они свободно совмещаются с соответствием отпечатков верхней и нижней челюсти. Если это не так, то те участки регистрирующего оттиска, на которых происходит преждевременный контакт с поверхностью анатомических моделей, необходимо аккуратно обрезать до окончательного устранения всех выявленных дефектов.

### **Индивидуальная установка моделей в артикуляторе:**

Сначала с помощью трансферной дуги в артикуляторе устанавливается регистрирующий оттиск. Затем анатомическую модель верхней челюсти необходимо совместить с соответствующим отпечатком регистрирующим оттиском, надежная фиксация в оптимальном положении с помощью артикуляторного гипса или моделировочного воска. Аналогичным образом в артикуляторе фиксируется модель нижней челюсти (рис. 62). После этого техник

приступает к первичному анализу индивидуальных особенностей их взаимного расположения.

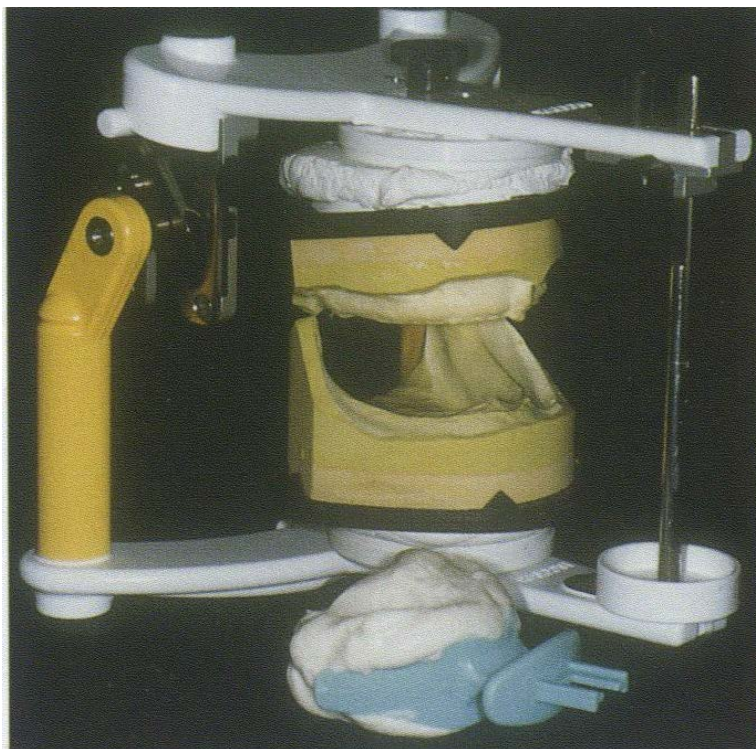


Рисунок 62. Фиксация моделей в артикуляторе

С помощью химического карандаша техник наносит линию «А» (переход от неподвижных к подвижным тканям слизистой оболочки), на поверхность анатомических моделей верхней и нижней челюсти.

Затем на поверхности моделей обозначают положение внешних кромок оттисковых ложек. На вестибулярной поверхности обеих челюстей внешние кромки ложек должны плавно огибать уздечки губ и щек, что позволяет сохранить свободное пространство, необходимое для нормального функционирования. Осуществляется препарирование линии «А» на поверхности модели верхней челюсти. При этом дорсальная (внешняя) кромка, области препарирования должна располагаться на расстоянии 1 мм от обозначенной химическим карандашом, оптимальной позиции линии «А», а ее ширина должна составлять примерно 3-5 мм. (рис. 63).

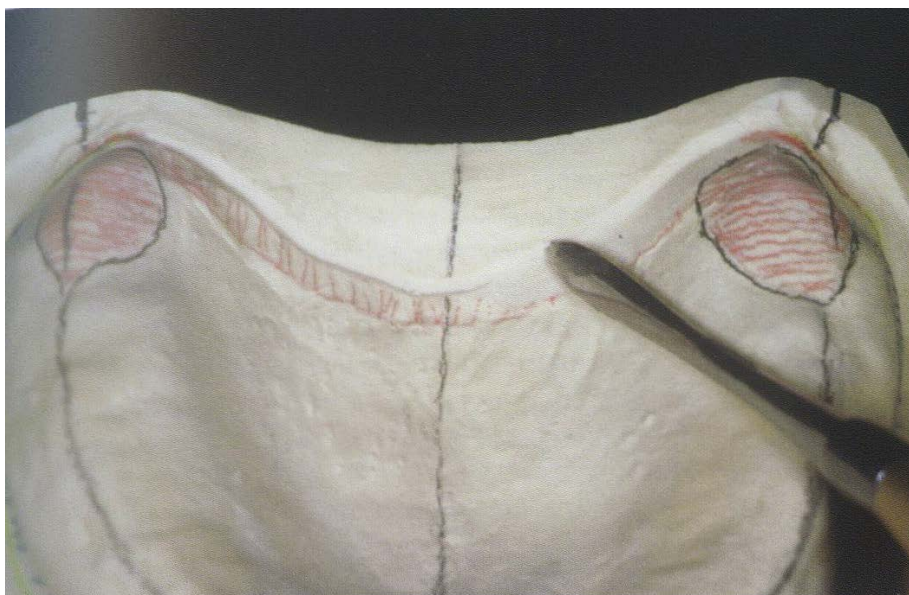

Рисунок 63. Препарирование линии «А» на поверхности модели верхней челюсти

После этого те участки поверхности, которые располагаются непосредственно над нижней границей ложки, необходимо покрыть воском, поскольку это значительно облегчает последующую установку базисной пластины функционального шаблона на анатомической модели (рис. 64).

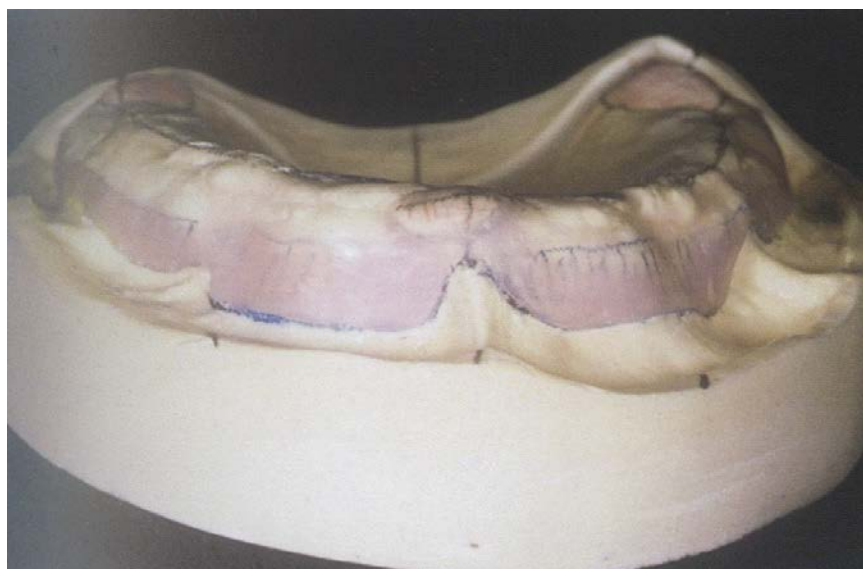

Рисунок 64. Покрытие воском модели

На нижней челюсти особое значение имеет положение *linea mylohyoidea*, которая представляет собой верхнюю границу подвижных тканей дна полости рта. В каудальном направлении внутренняя кромка базисной пластины не должна

выходить за пределы этой линии, поскольку в этом случае протез нижней челюсти будет постоянно сдвигаться вверх или сдавливать прилегающие мягкие ткани.

Кроме этого для обеспечения стабильности протеза нижней челюсти очень важно, чтобы базисная пластина полностью охватывала ее дорсальные костные участки, поэтому на подготовительном этапе на поверхности анатомической модели нижней челюсти, необходимо четко обозначить границы *trigonum retromolare* (рис. 65,66).

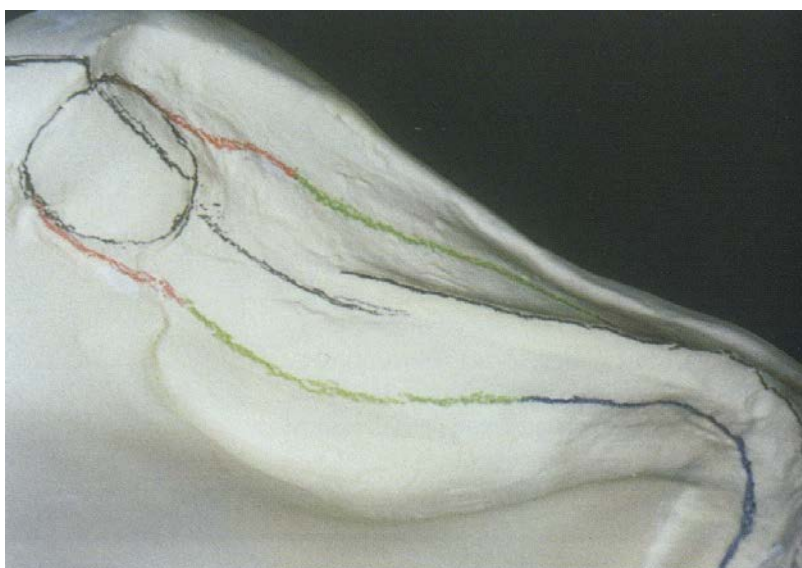


Рисунок 65. Часть модели нижней челюсти с обозначенными границами *trigonum retromolare*

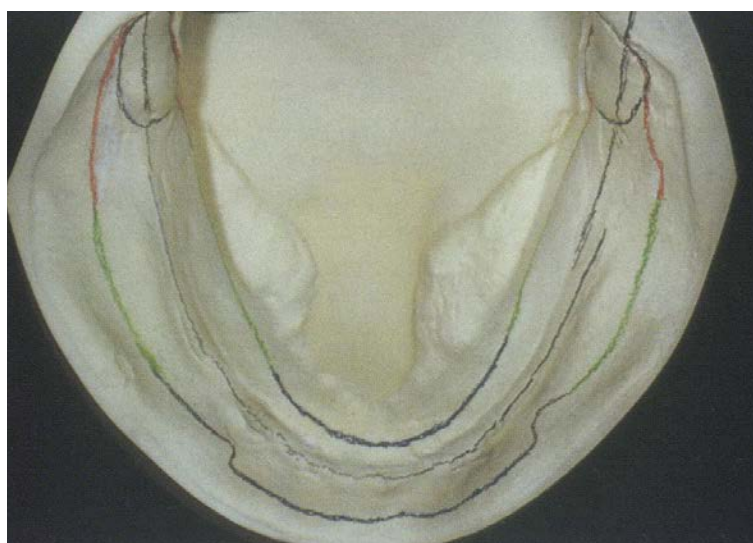

Рисунок 66. Модель нижней челюсти с обозначенными границами *trigonum retromolare*

Изоляция ситуационных моделей осуществляется с помощью специальной разделительной жидкости на альгинатной основе (рис. 67,68).

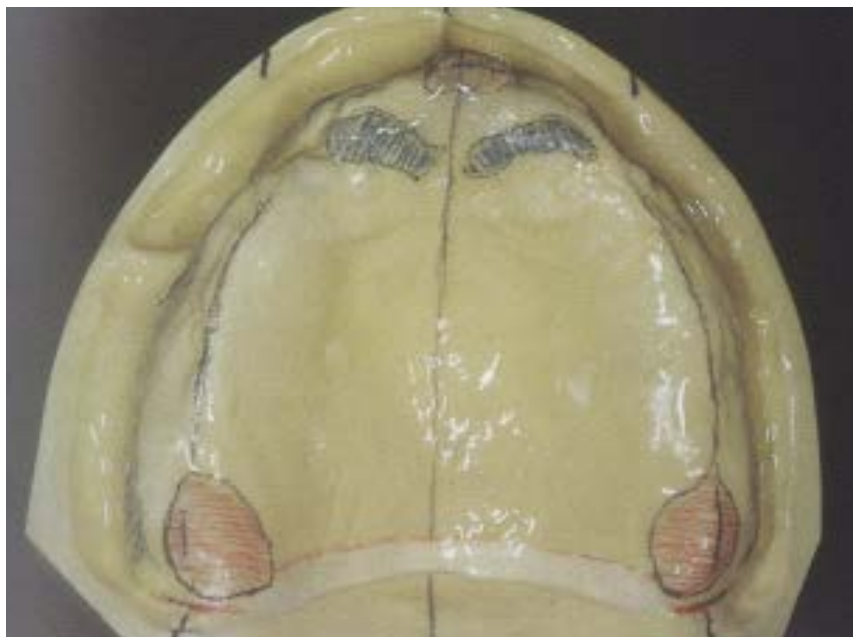

Рисунок 67. Модель верхней челюсти подготовленной для изготовления индивидуальной ложки

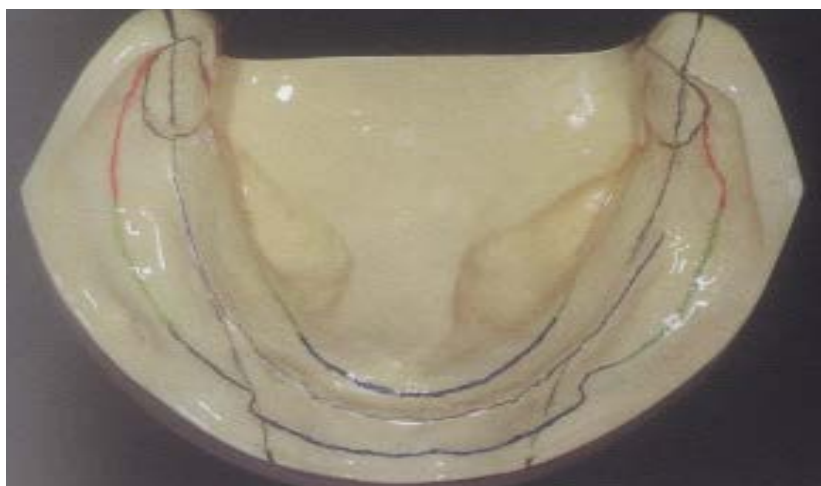


Рисунок 68. Модель нижней челюсти подготовленной для изготовления индивидуальной ложки

После высыхания изолирующей пленки на поверхности моделей верхней и нижней челюсти, устанавливаются соответствующие базисные пластины из полимерного материала химического отверждения для изготовления индивидуальных ложек.



## **Второй лабораторный этап: Изготовление индивидуальной ложки.**

Для создания оптимального замыкающего клапана необходимо максимально четко отобразить нейтральную зону во время функции на модели. В соответствии с современными тенденциями ортопедической стоматологии сделать это можно только при помощи индивидуальной ложки, которая изготавливается по анатомической модели, причем её края при этом могут быть несколько удлинены. Для точного соответствия границ ложки границам протезного поля проводят её припасовку. Это является первым этапом снятия функционального оттиска. Только тщательно проведя все этапы можно рассчитывать на успех протезирования пациента с полной адентией.

### **Требования к индивидуальной ложке:**

1. Толщина края ложки должна быть не менее 1,5 мм;
2. Края ложки должны покрывать полностью протезное ложе, не создавая компрессии отдельных его участков;
3. Границы индивидуальных ложек:
  - С вестибулярной стороны на верхней и нижней челюсти граница ложки не доходит до переходной складки на 2-3 мм, обходя слизистые тяжи и уздечки;
  - Дистальная граница на верхней челюсти перекрывает верхнечелюстные бугры и заходит за линию "А" на 2-3 мм;
  - На нижней челюсти дистальная граница проходит за нижнечелюстными слизистыми буграми и переходит в подъязычную область, перекрывая *linea mylohyoidea* и обходя уздечку языка, не доходя до нижней линии подъязычного пространства на 2-3 мм.

### **Методы изготовления индивидуальной ложки:**

1. Изготовление из самотвердеющей акриловой пластмассы (“Карбопласт”, “Протакрил”);

2. “Редонт” на модели предварительно покрытой изоляционным лаком “Изокол”;
3. Метод компрессионного прессования;
4. Метод литьевого прессования;
5. Метод вакуумного прессования;
6. Изготовление из стандартных светоотверждаемых полимеров.

**1. Метод изготовления индивидуальной ложки из самоотверждающей акриловой пластмассы на модели (рис. 69,70).**

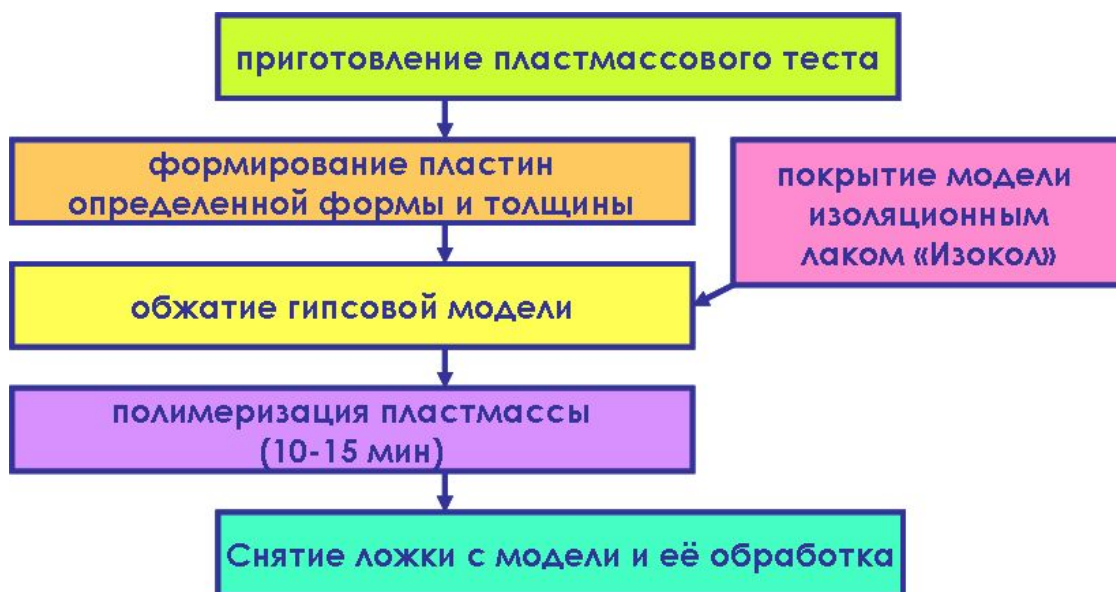


Рисунок 69. Схема изготовления индивидуальной ложки из самоотверждающей акриловой пластмассы на модели



Рисунок 70. Самоотверждающие пластмассы отечественного производства:

## 2. Метод компрессионного прессования.

Формуемый материал помещают в форму и сжимают контрштампом (рис. 71)

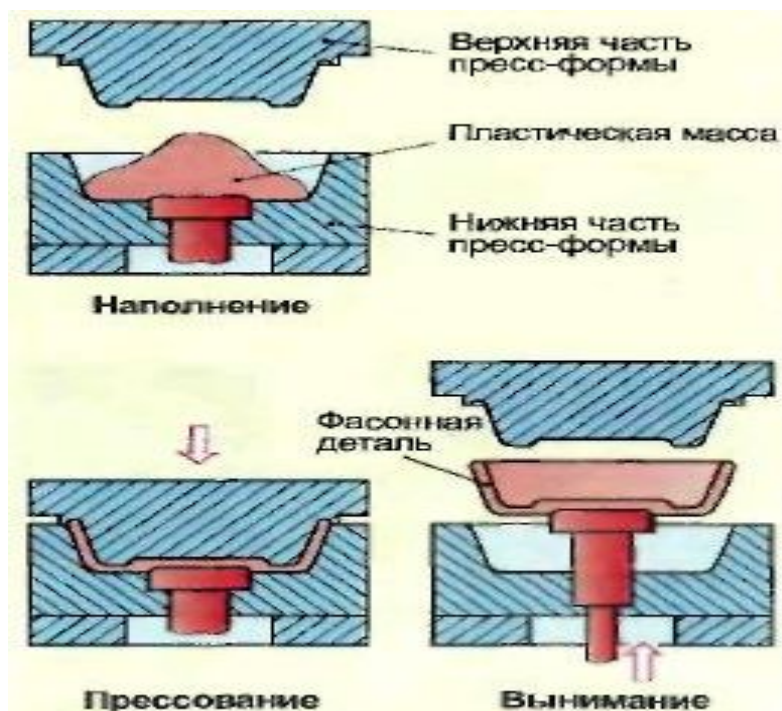


Рисунок 71. Схема компрессионного прессования индивидуальной ложки

Этапы изготовления индивидуальной ложки методом компрессионного прессования (рис. 72).

1. Моделировка индивидуальной ложки на модели из воска.
2. Загипсовка модели в кювету.
3. Выпаривание воска.
4. Замещение восковой композиции пластмассой.
5. Постановка кюветы под пресс, для создания компрессии. Полимеризация пластмассы.
6. Обработка и припасовка готовой индивидуальной ложки на модель.

### Этапы изготовления индивидуальной ложки методом компрессионного прессования :

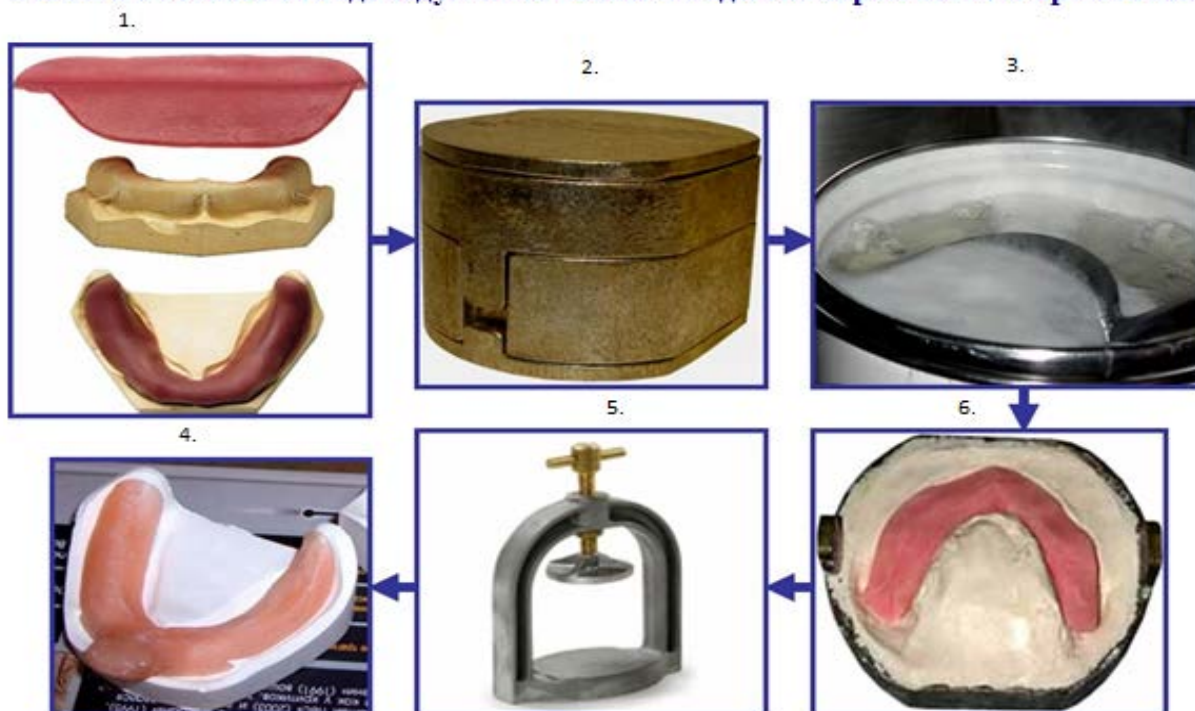


Рисунок 72. Этапы изготовления индивидуальной ложки методом компрессионного прессования

### Преимущества метода компрессионного прессования:

- этот метод уменьшает токсический эффект мономера
- уменьшает образование раковин и пор
- обеспечивает более качественную поверхность индивидуальной ложки.

### Недостатки метода компрессионного прессования:

Значительные временные затраты (изготовление восковой заготовки, гипсовки ее в кювете, замещение воска пластмассой и полимеризации ее в полимеризаторе) и большой расход материалов.

По окончании формования на базисный материал, находящийся в форме, давление не оказывается. Поэтому не представляется возможным уплотнить пластмассу, чтобы уменьшить ее усадку в период полимеризации и исключить возникновение пор.

### 3. Метод литьевого прессования.

#### Этапы изготовления индивидуальной ложки методом литьевого прессования:

1. Гипсование модели с восковой композицией протеза в кювету. Формирование литниковой системы.
2. Удаление воска, изоляция.
3. Приготовление и формование полимер - мономерной композиции.
4. Направленная полимеризация (рис. 73). Охлаждение кюветы, извлечение изделия из кюветы, обработка и полировка.




Рисунок 73. Система SR IVOCAP для изготовления индивидуальных ложек

#### Преимущества метода литьевого прессования:

- сокращение времени изготовления;
- отсутствие включений и пор;
- уменьшение усадки материала;

- система SR IVOCAP полностью исключает наличие свободного мономера.
- не требует коррекции;
- увеличивается прочность материала.

#### **Недостатки метода литьевого прессования:**

- Большой расход материала;
- Дороговизна оборудования и расходных материалов.

#### **4. Метод вакуумного прессования.**

##### **Этапы изготовления индивидуальной ложки методом вакуумного прессования (рис. 74).**

1. Нанесение карандашом границ индивидуальной ложки на модели.
2. Термопластичный материал фиксируется в рамке и нагревается.
3. Рамка опускается, что автоматически включает вакуумный насос.
4. Разряжение воздуха, которое возникает под мягкой пластиной, приводит к тому, что модель оказывается плотно покрыта пластиной.
5. Вырезание ложки по ранее предусмотренной границе.



Рисунок 74. Аппарат для изготовления индивидуальных ложек методом вакуумного пресования

### **Преимущества метода вакуумного прессования:**

- сокращение времени изготовления и обработки;
- точность прилегания индивидуальной ложки;
- отсутствие усадки материала;
- не требует коррекции;
- отсутствие мономера.

### **Недостатки метода вакуумного прессования:**

- Большой расход материала;
- Дороговизна оборудования и расходных материалов.

### **5. Изготовление индивидуальной ложки из стандартных светоотверждаемых полимеров.**

Этапы изготовления индивидуальной ложки из стандартных светоотверждаемых полимеров:

1. Нанесение карандашом границ индивидуальной ложки на модели.
2. Покрытие модели пластиной из светоотверждаемого материала (рис. 75).
3. Для равномерного распределения давления на все протезное ложе формируются центральные и боковые держатели на будущей индивидуальной ложке.
4. Помещение модели в бокс аппарата.
5. Пластина светоотверждаемого материала обжимается по модели и полимеризуется в боксе под действием ультрафиолетового излучения (рис.76,77).



Рисунок 75. Стандартные светоотверждаемые полимеры Supertec (DMG)




Рисунок 76. Полимеризатор для светоотверждаемых полимеров Supertec (DMG)

### **Преимущества метода:**

- точность прилегания индивидуальной ложки;
- отсутствие мономера;
- не требует обработки;
- сокращение времени изготовления.

### **Недостатки метода:**

- хрупкость готового изделия.



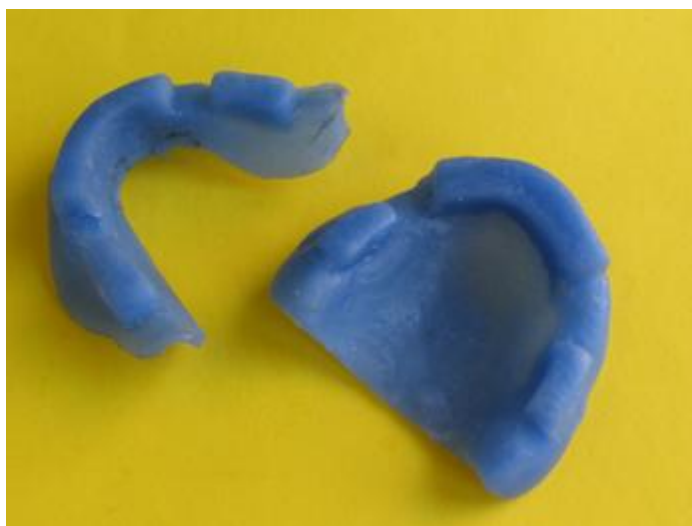

Рисунок 77. Индивидуальные ложки на верхнюю и нижнюю челюсть

### **Третий лабораторный этап: Изготовление рабочих моделей с индивидуальной ложки**

Готовые, соединенные друг с другом, функциональные оттиски с зафиксированным регистрирующим суставом передаются в зуботехническую лабораторию для дальнейшего использования в процессе изготовления полных съемных протезов (рис. 78,79).

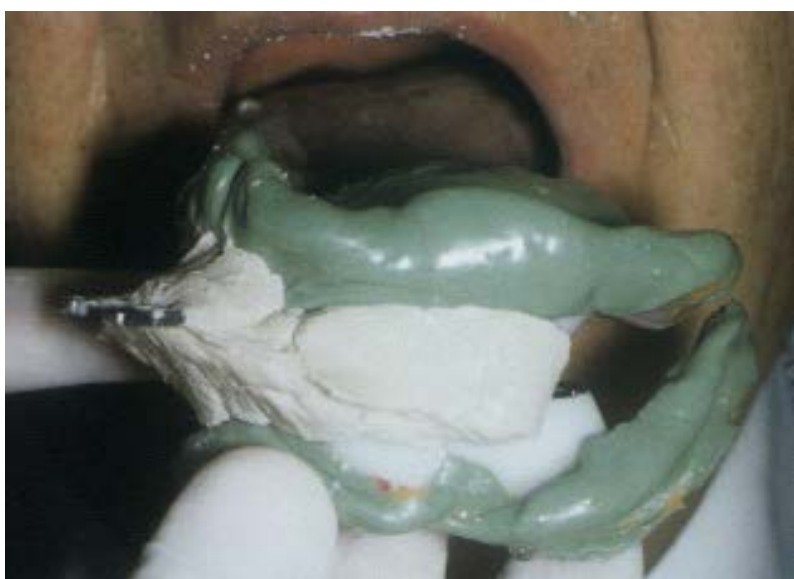

Рисунок 78. Функциональные оттиски с зафиксированным регистрирующим суставом

(вид снаружи)

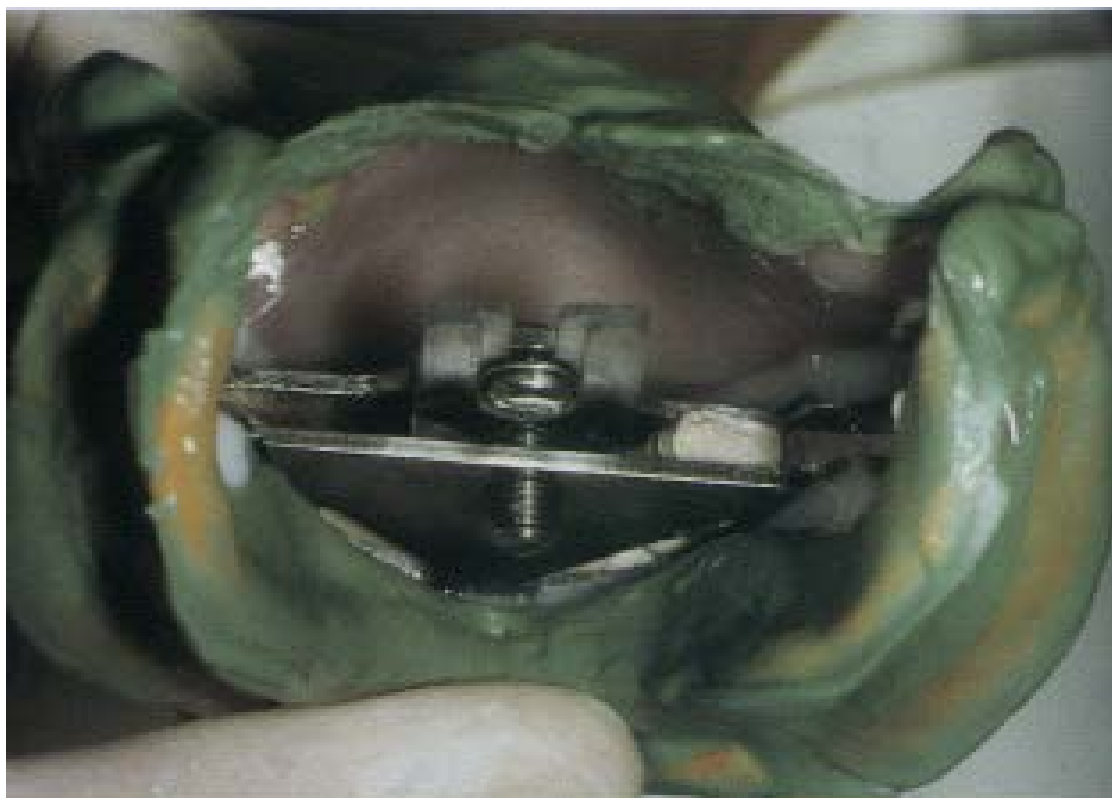

Рисунок 79. Функциональные оттиски с зафиксированным регистрирующим суставом  
(вид изнутри)

На этом этапе осуществляется изготовление рабочих моделей и их индивидуальная, с использованием лицевой дуги или вспомогательного держателя регистрирующего сустава, установка в артикулятор.

Непосредственно перед изготовлением рабочих моделей, соединенные функциональные оттиски, очень аккуратно отделяют друг от друга. В данном случае речь идет об отливке рабочих моделей, на которых впоследствии будут изготавливаться полные съемные протезы. Это означает то, что их структура должна отражать все индивидуальные особенности анатомического строения не только челюстей, но и функциональных краевых участков. При этом, на вестибулярной поверхности оттисков граница этих участков должна располагаться на расстоянии 2-3 мм от их внешнего края. Для выполнения этого условия, сразу после разделения оттисков, положение этой границы необходимо четко обозначить с помощью водостойкого фломастера (рис.80).

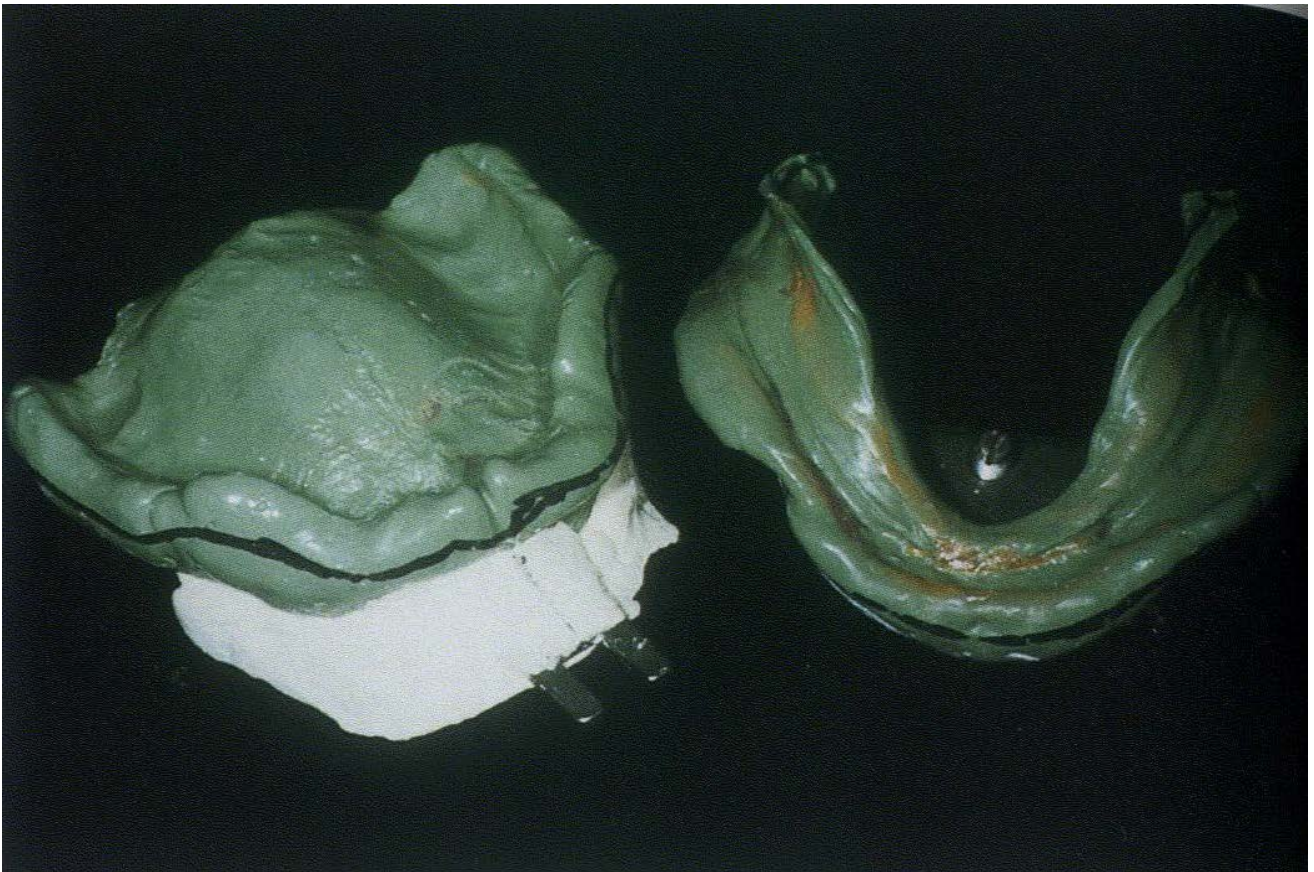


Рисунок 80. Готовые функциональные оттиски после их разделения обозначения положения внешней границы функциональных краевых участков.

Для изготовления рабочих моделей лучше всего использовать гипс 3 класса. Сначала в точном соответствии с рекомендациями производителя и с помощью соответствующих весов и мерного цилиндра необходимо отмерить нужное количество порошка и жидкости, затем тщательно смешать их в вакуумном смесителе и аккуратно залить оба функциональных оттиска. При этом, для того чтобы полностью отразить структуру краевых функциональных участков в процессе препарирования рабочих моделей в их вестибулярной области обязательно необходимо сохранить узкую полоску гипса толщиной 2 мм. После заливки оттисков их, также с помощью гипса, необходимо зафиксировать на стандартных цоколях с магнитным основанием (рис. 81).

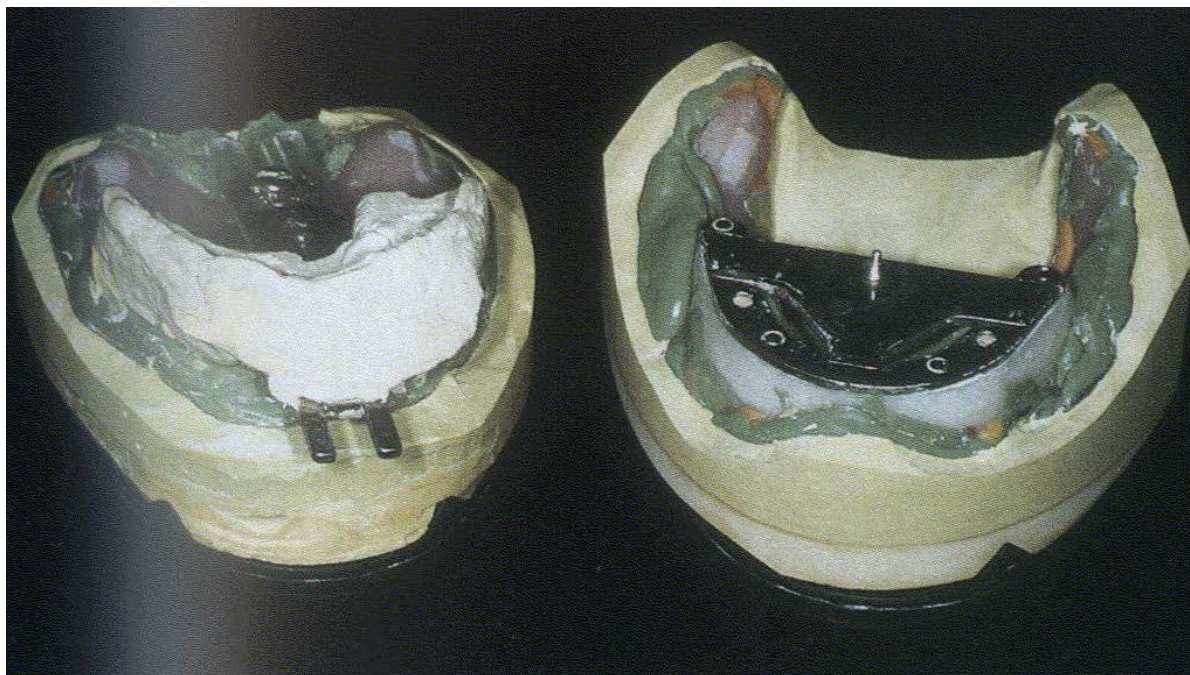


Рисунок 81. Готовые функциональные модели после их окончательной фиксации на стандартных цоколях с магнитным основанием

**Установка рабочих моделей в артикулятор с использованием вспомогательного держателя, регистрирующего сустав:** Держатель регистрирующего сустав представляет собой вспомогательное лабораторное приспособление, с помощью которого можно зафиксировать в артикуляторе без использования трансфертной дуги, функциональные модели верхней и нижней челюсти. Для установки нижней части артикулятора, необходимо состыковать нижнюю часть артикулятора с соответствующим переходным устройством держателя и надежно соединить их друг с другом с помощью фиксирующего винта. Модель верхней челюсти устанавливается в артикулятор с учетом индивидуальных особенностей строения черепа пациента. На заключительном этапе, на поверхности основания модели верхней челюсти наносят достаточное количество тщательно смешанного артикуляторного гипса и аккуратно опускают верхнюю часть артикулятора и надежно фиксируют.

***Четвертый лабораторный этап:***

**Изготовление прикусных шаблонов с окклюзионными валиками.**

1. Базисные пластины прикусных шаблонов должны изготавливаться из пластмассы.
2. Над пламенем горелки разогревают пластинку воска только с одной стороны, не нагретой стороной, укладывают её на гипсовую модель и осторожно, чтобы не придавить, обжимают модель. Разогретым шпателем срезают излишки воска по границе базиса протеза отмеченная химическим карандашом.
3. Исполнение кромок прикусных шаблонов должно производиться с учетом функциональных кромок. Связки (тяги и уздечки) и места прикрепления мышц должны оставаться свободными.
4. Восковые валики должны быть на срединной линии альвеолярного гребня и иметь дистальный скос. Исключение: на верхней челюсти в области фронтальной группы зубов восковой валик из эстетических соображений выдвигается вперед и должен поддерживать губу соответственно постановке передних зубов.
5. На верхней челюсти валик должен иметь форму эллипсоидную, на нижней – параболическую. Прикусные валики должны быть монолитны с базисом протеза. Базис на нижней челюсти должен быть утолщенным.
6. Относительно лабиального и буккального расположения восковые валики должны соответствовать будущему протезу. Ширина восковых валиков должна составлять в области премоляров 6 мм и в области моляров 8 мм..
7. Высота верхнего валика должна составлять 20-22 мм от самого глубокого места переходной складки рядом с уздечкой губы до верхней границы воскового валика. В дистальном участке высота получается путем расплавления прикусного валика с помощью римформера - инструмента для коррекции высоты восковых валиков с учетом сагиттальной и трансверзальной кривой.
8. Высота нижнего прикусного валика должна составлять 18-20 мм от нижней точки переходной складки рядом с уздечкой губы до верхнего ограничения

прикусного валика. Дистальная высота должна соответствовать верхней трети ретромоларного треугольника (Trigonum retromolare).

9. Общая высота прикусных шаблонов не должна превышать 40 мм.

10. После изготовления прикусных валиков необходимо вставить проволоку в базис для его укрепления. Базис с прикусными валиками передается врачу для определения центральной окклюзии и определения высоты прикуса. Окончательное формирование прикусных валиков производится врачом во рту пациента.

### ***Пятый лабораторный этап:***

#### **Перенос моделей с функциональной кромкой в артикулятор.**

Установка моделей в артикуляторе производится относительно окклюзионной плоскости (рис. 82).

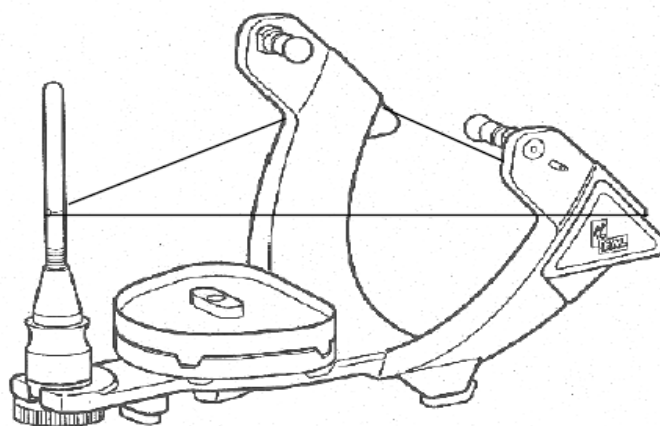


Рисунок 82. Расположение окклюзионной плоскости

Если отсутствуют данные по высоте окклюзионной плоскости, ее можно вычислить в среднем путем замера расстояния от самой глубокой точки переходной складки на верхней и нижней челюсти и делением пополам этого размера. Четкое определение линии постановки зубов производится через определение линий альвеолярных отростков и переносом их на внешний край модели спереди и сзади (рис. 83). Они образуют внешнее ограничение поля

статики. Кроме того на модель переносица следующие параметры, которые врач указал на прикусном шаблоне (восковом валике): срединная линия, линия клыка (рис. 84).

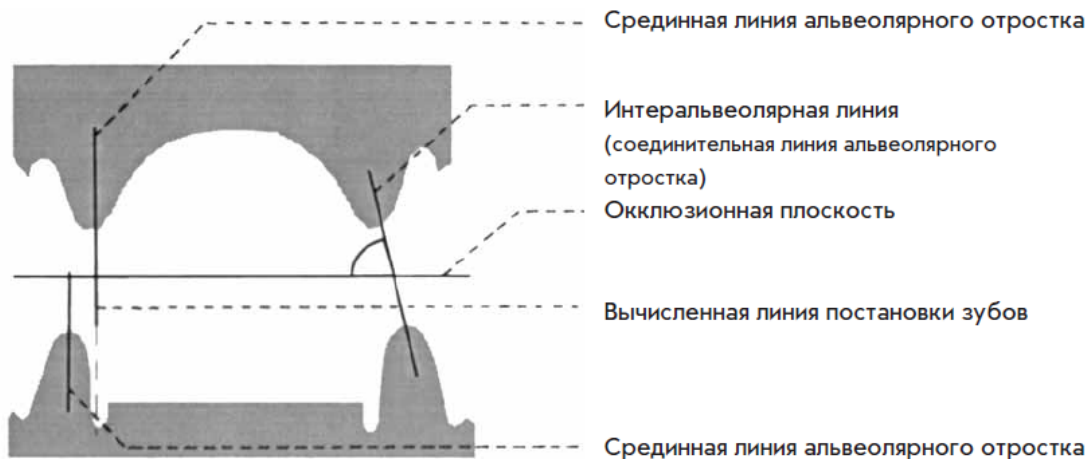


Рисунок 83. Определение линии постановки зубов производится через определение линий альвеолярных отростков и переносом их на внешний край модели спереди и сзади

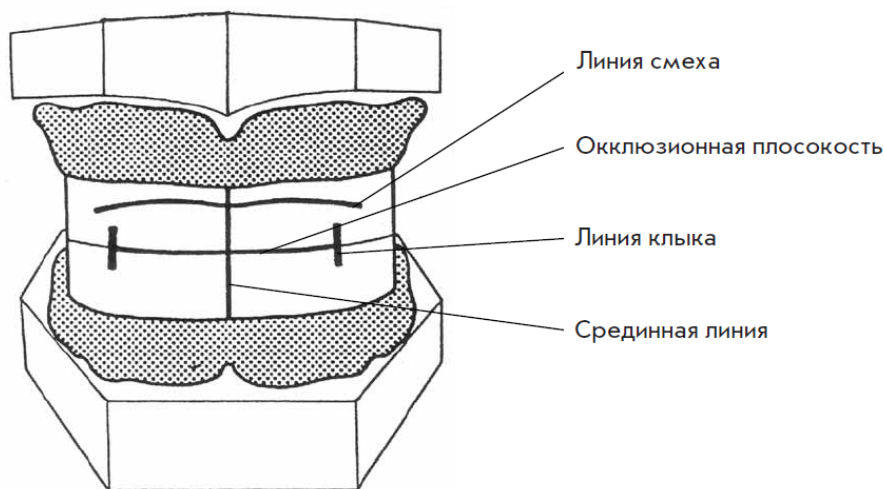
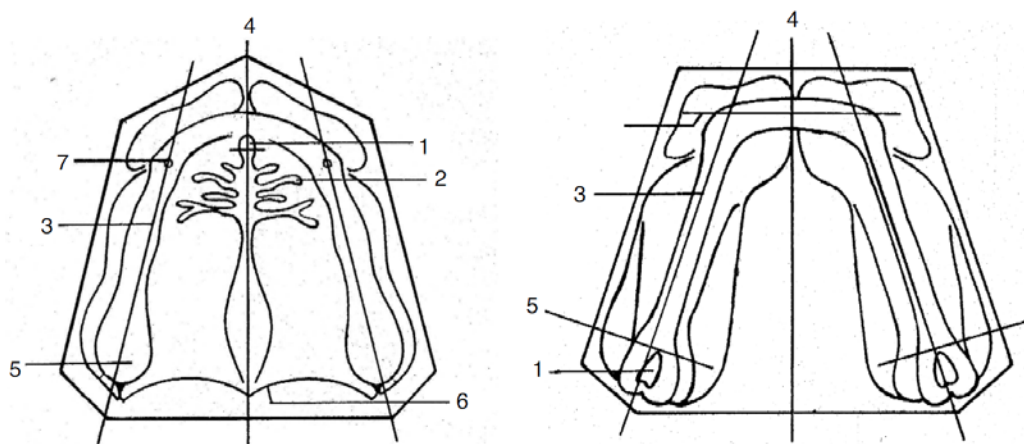


Рисунок 84. Анатомические ориентиры на прикусных валиках

Если наклон интеральвеолярной линии к жевательной плоскости составляет более  $80^\circ$ , значит нужно делать постановку зубов для нормального прикуса, а если менее  $80^\circ$  - перекрестный прикус.

**Модельный анализ беззубой верхней и нижней челюсти:**

Дополнительную информацию о размерах зубов можно получить с помощью «модельного анализа», который можно проводить непосредственно в полости рта пациента или на рабочей модели беззубой верхней челюсти (рис. 85). С точки зрения правильности постановки передней и боковой группы зубов наибольшее значение имеют такие параметры, как форма, положение и размеры Papilla и Inzisiva, обеих больших небных складок, Raphe Median - плоскости (середина лица), середины гребня альвеолярных отростков челюсти, Tuberculum retromolare и Trigonum retromolare, поэтому, непосредственно перед постановкой искусственных зубов, их обязательно необходимо нанести на поверхность рабочих моделей верхней и нижней челюсти. Согласно эмпирическим данным, средняя величина расстояния от вестибулярной поверхности центральных резцов верхней челюсти до центра papilla inzisiva составляет примерно 7-8 мм, а от дистального края обеих больших центральных небных складок до Tuberculi небной поверхности клыков - не более 1-2 мм, соответственно.



**Верхняя челюсть:**

- 1: сосочек резца (Papilla inzisiva)
- 2: большая небная складка
- 3: срединная линия альвеолярного отростка
- 4: срединная линия модели
- 5: бугор верхней челюсти (Tuber maxilaris)
- 6: А-линия
- 7: точка клыка

**Нижняя челюсть:**

- 1: ретромолярный треугольник (Trigonum retromolare)
  - 2: середина альвеолярного отростка впереди
  - 3: середина альвеолярного отростка сбоку
  - 4: срединная линия модели
  - 5: стоп-линия
- Кроме того, на цоколе модели маркируется самая глубокая точка в области боковых зубов.

Рисунок 85. Схема «модельного анализа»



Для выбора и анализа формы искусственных зубов на поверхности модели верхней челюсти необходимо обозначить границы области *rapilla inzisiva* и обеих больших центральных небных складок (рис. 86). Затем проводят предварительную постановку передних центральных зубов верхней челюсти (рис. 87).

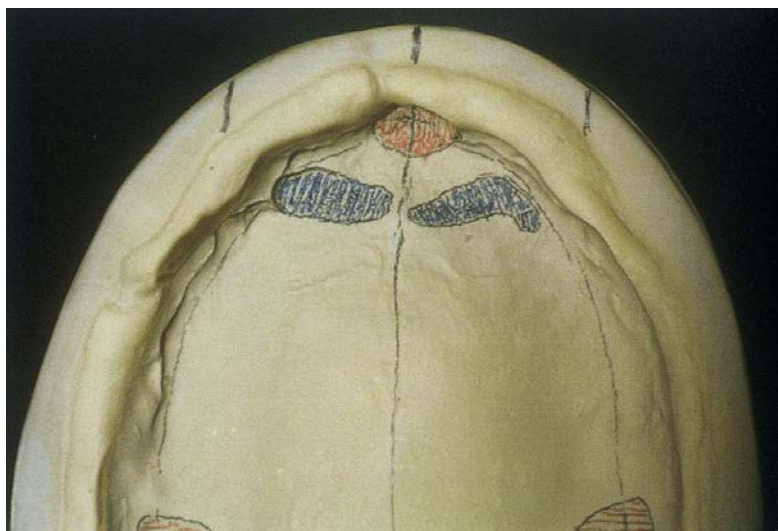


Рисунок 86. Границы области *rapilla inzisiva* и обеих больших центральных небных складок.

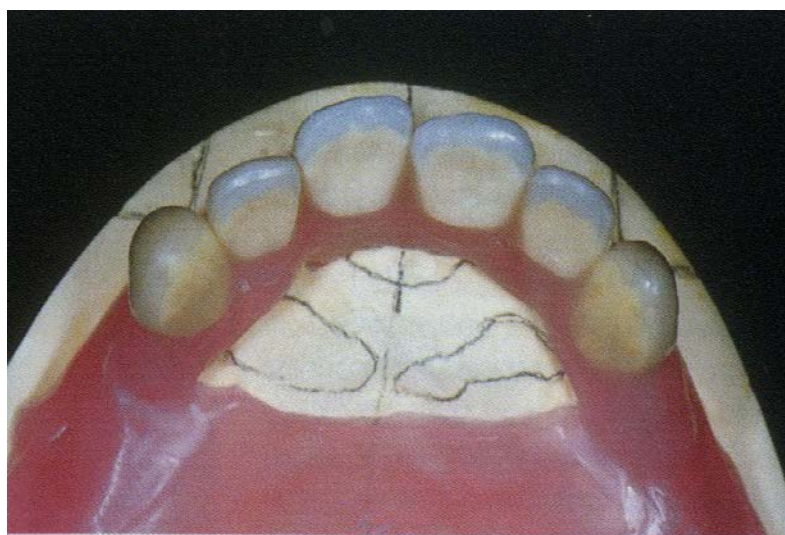

Рисунок 87. Предварительная постановка передних центральных зубов верхней челюсти

**Правильность модельного анализа подтверждается результатами аналогичного анализа верхней челюсти с полным зубным рядом и на соответствующей гипсовой модели (рис. 88).**

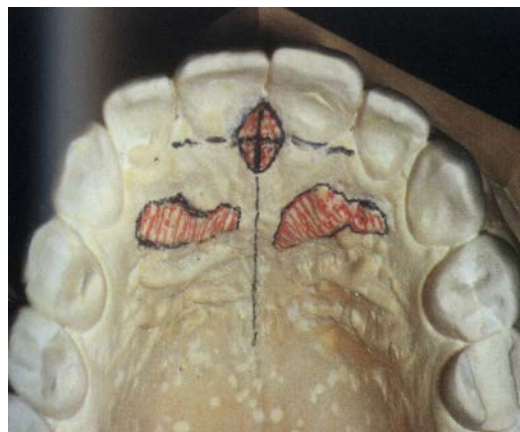
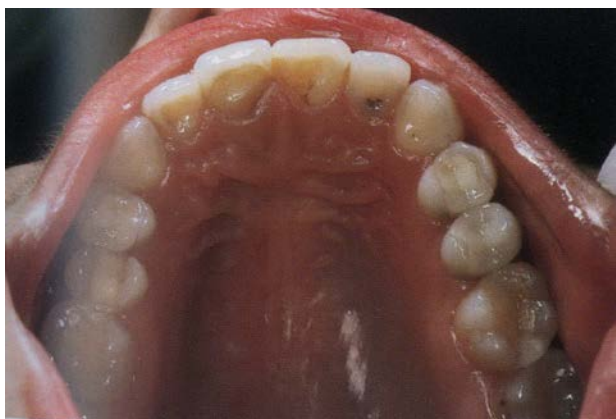

Рисунок 88. Анализ верхней челюсти с полным зубным рядом и на соответствующей гипсовой модели

### **Постановка искусственных передних зубов**

#### ***Центральные резцы верхней челюсти***

Процесс постановки искусственных зубов начинается с центральных резцов верхней челюсти. Непосредственно перед этим на рабочей модели верхней челюсти необходимо изготовить стабильную базисную пластину и вырезать в ней достаточно широкое сквозное отверстие, в котором должны быть отчётливо видны внешние контуры *Papilla incisiva* и обеих больших нёбных складок. Со стороны режущего края, центральные резцы должны быть расположены таким образом, чтобы расстояние от их вестибулярной поверхности до центра *Papilla incisiva* составляло приблизительно 8мм. (рис. 89).

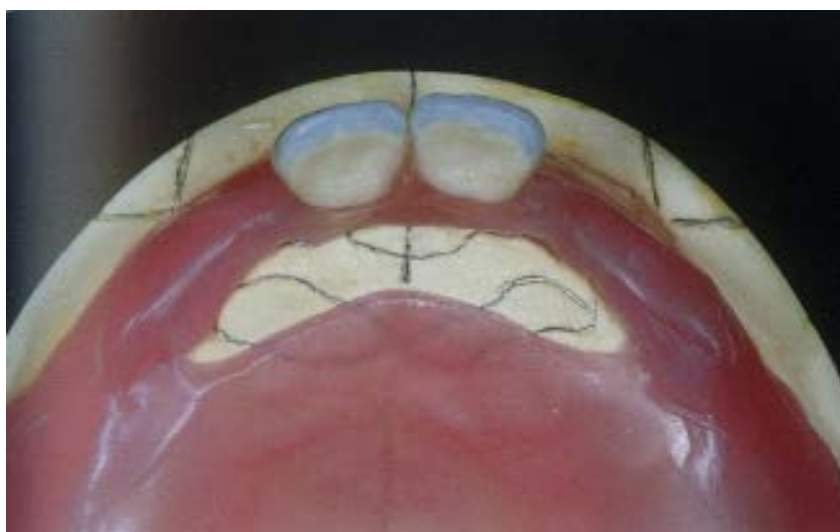

Рисунок 89. Постановка центральных резцов верхней челюсти

При этом, кромка их режущего края должна располагаться на 1-2мм ниже плоскости окклюзии, а угол наклона продольной оси по отношению к вертикальной плоскости должен составлять приблизительно  $10^\circ$ .

### ***Клыки верхней челюсти***

Если рассматривать клыки верхней челюсти со стороны режущего края, то они должны быть установлены таким образом, чтобы расстояние между вершиной небольшого бугорка, расположенного на их нёбной поверхности, и дистальным концом соответствующей большой нёбной складки составляло примерно 1мм (рис. 90).

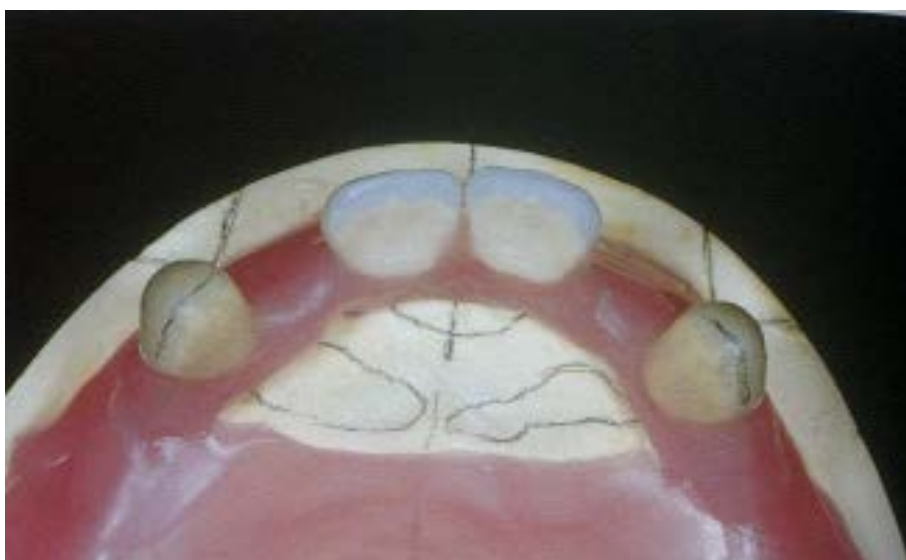

Рисунок 90. Постановка клыков верхней челюсти

На вестибулярной поверхности должны быть видны их шейки, при этом, они должны быть наклонены в сторону вестибулярной поверхности челюсти. Вершины клыков должны располагаться на 1 мм ниже плоскости окклюзии.

### ***Боковые резцы верхней челюсти***

Кромка режущего края боковых резцов верхней челюсти должна располагаться немного выше чем в центральных резцах, для формирования характерной (ступенчатой) формы линии режущего края передних зубов. На виде сбоку боковые резцы имеют угол наклона их продольной оси по отношению к вертикальной плоскости до  $15^\circ$ .

### ***Клыки нижней челюсти***

По общепринятой концепции постановки искусственных зубов, на следующем этапе осуществляется постановка клыков нижней челюсти. Клыки должны быть расположены таким образом, чтобы их вершины чётко указывали на точку контакта между боковыми резцами и клыками верхней челюсти. Это связано с тем, что в основу разработки постановки искусственных зубов была положена точечная (фисурно - бугорковая) концепция окклюзии. На виде спереди клыки нижней челюсти должны располагаться вертикально, при этом их шейки могут быть наклонены вперёд на  $5^\circ$ .

### **Естественные зубы, находятся в равновесии с жевательной мускулатурой.**

Любой зуб занимает именно ту позицию, в которой происходит уравнивание всех, воздействующих на него усилий. При этом, в мезио-дистальном направлении он надёжно опирается на поверхность соседних зубов (аппроксимальный контакт), а в вертикальном направлении на поверхность зубов - антагонистов (окклюзионный контакт). Однако помимо этого, в идеальной позиции естественные зубы находятся ещё и в состоянии равновесия с мускулатурой языка, губ и щёк.

### **Полные съёмные протезы находятся в равновесии с жевательной мускулатурой.**

Сжимающие и противодействующие им центробежные усилия, воздействующие на полные съёмные протезы со стороны жевательной мускулатуры губ и щёк и жевательной мускулатуры языка, не только стабилизируют их, но и повышают прочность фиксации в полости рта пациента. После утраты естественных зубов и установки полных съёмных протезов, их базисы вместе с искусственными зубами должны располагаться в абсолютно идентичной позиции, поскольку только в этом случае они будут находиться в состоянии, так называемого, "тонусного", мышечного равновесия. При использовании концепции "статичной постановки" искусственных зубов, жевательные зубы полных съёмных протезов рекомендуется устанавливать не по центру гребня альвеолярных отростков, а ближе к язычной поверхности челюсти, что позволяет значительно снизить вероятность их опрокидывания в процессе

эксплуатации. В тоже время это неизбежно приводит к значительному сужению внутреннего пространства и ограничению подвижности языка.

В результате, у пациента возникает ощущение дискомфорта. В отличие от этого, при использовании концепции "биофункциональной постановки" искусственных зубов, жевательные зубы нижней челюсти устанавливаются таким образом, чтобы их ямки располагались на межальвеолярной соединительной линии. В результате, в процессе смыкания челюстей нёбные бугры жевательных зубов верхней челюсти, которые должны располагаться на межальвеолярной соединительной линии, попадают в центральные ямки зубов- антогонистов.

Благодаря этому все жевательные усилия равномерно распределяются вдоль продольной оси альвеолярных отростков и передаются на костную структуру, лежащую под протезом. Кроме этого, благодаря формированию "тонусного" мышечного равновесия, жевательная мускулатура языка и щёк надёжно удерживает полные съёмные протезы в оптимальной позиции.

*Постановка жевательных зубов* осуществляется с учётом индивидуальных особенностей прикуса и строение черепа пациента с помощью специальной калотты.

#### ***Установка калотты.***

Калотту нужно закрепить в соответствующем гнезде держателя и с помощью регулирующих винтов установить её таким образом, чтобы передний край калотты опирался на вершины первых премоляров, а задняя кромка её нижней поверхности располагалась точно напротив верхней трети *Trigonum retromolare* (рис. 91, 92).

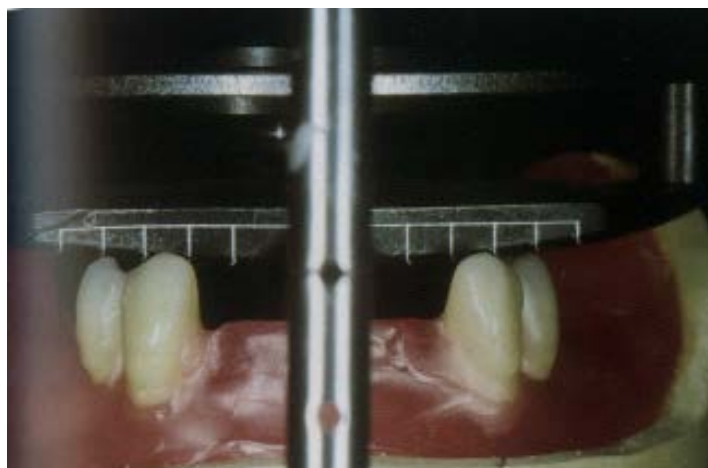


Рисунок 91. Установка калотты вид спереди

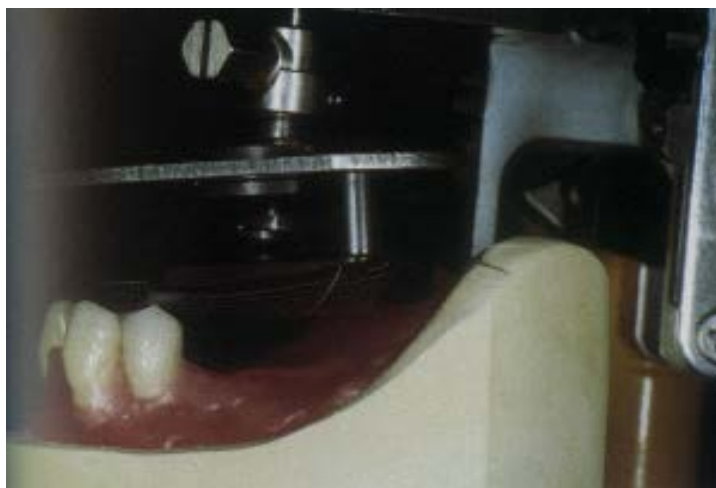

Рисунок 92. Установка калотты вид сбоку

Сначала на нижней челюсти устанавливают оба первых премоляра. По отношению к соседним клыкам они должны располагаться таким образом, чтобы между их боковыми кромками, находящимися над точкой аппроксимального контакта, образовалась небольшая выемка характерной дельтовидной формы.

***Первые моляры нижней челюсти.***

Вершины мезио-буккального, дисто-буккального и мезио-язычного бугров этих зубов должны соприкасаться с нижней поверхностью калотты. При этом у первых моляров нижней челюсти мезио-буккальные бугры, должны быть немного короче дисто-буккальных. Со стороны окклюзионной поверхности первые моляры нижней челюсти должны располагаться таким образом, чтобы их продольная фиссура проходила по середине гребня альвеолярных отростков (рис. 93).

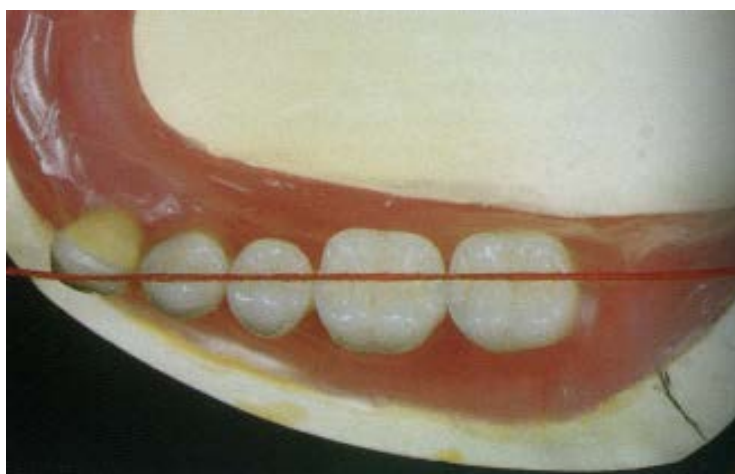

Рисунок 93. Расположение первых моляров на модели

При постановке жевательных зубов необходимо учитывать особенности не только статической, но и динамической окклюзии. В связи с этим, после установки первых моляров нижней челюсти, перед стоматологом и зубным техником стоит очень сложный вопрос, так как неправильная постановка этих зубов, может спровоцировать затруднение движения нижней челюсти вперед. На дорсальных участках зубной ряд нижней челюсти должен заканчиваться до условной границы, в которой постепенно увеличивается угол наклона её восходящей ветви (достигает критического значения  $22,5^\circ$ ). Постановку этих зубов необходимо проводить в соответствии с теми же признаками что и постановку этих моляров (рис. 94).

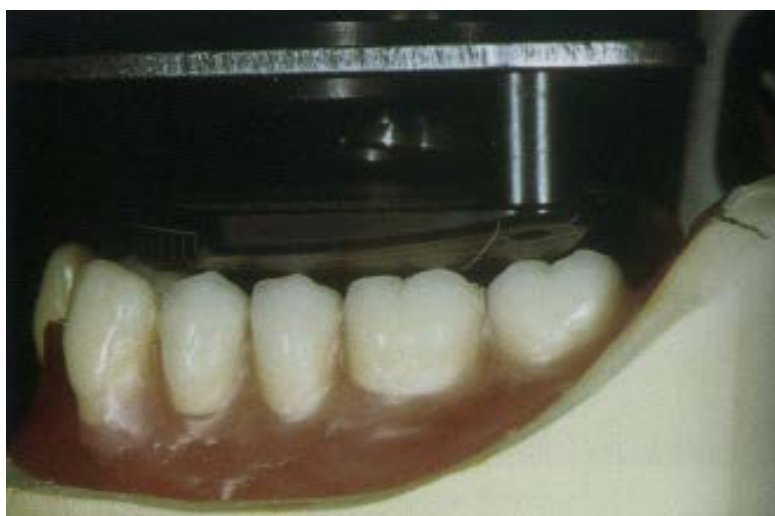


Рисунок 94. Постановка моляров нижней челюсти

### **Первые моляры верхней челюсти.**

Положение первых моляров в значительной мере определяет особенности будущего взаимного расположения челюстей и высоту прикуса. Именно поэтому при постановке искусственных жевательных зубов верхней челюсти, в первую очередь, необходимо установить первые моляры.

Дистальная поверхность заднего щечного бугра верхнего первого моляра смыкается с мезиальной поверхностью мезиобуккального бугра нижнего второго моляра. Мезиальный небный бугор верхнего первого моляра находится в фиссуре нижнего первого моляра. При этом, наибольшее значение имеет формирование нормального окклюзионного контакта в двух точках. Образование третьего

контакта имеет второстепенное значение и не оказывает существенного влияния на качество статической окклюзии (рис. 95).

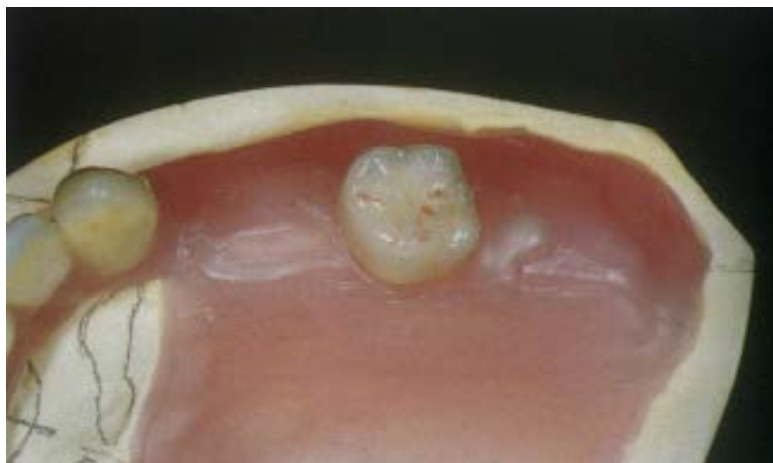

Рисунок 95. Постановка первого моляра верхней челюсти

### **Премоляры верхней челюсти.**

В сомкнутом состоянии нёбные бугры этих зубов должны располагаться в центральной ямке первых премоляров нижней челюсти. Эти зубы представляют собой единую пару зубов-антагонистов, при этом вершины щёчных жевательных бугров зубов нижней челюсти указывают на мезиальные ямки первых премоляров верхней челюсти.

Вторые премоляры верхней челюсти необходимо устанавливать таким образом, чтобы в сомкнутом состоянии нёбные жевательные бугры этих зубов располагались в дистальной ямке вторых премоляров нижней челюсти (рис. 96). Если рассматривать коронковую часть и шейки зубов, то продольные оси первых и вторых премоляров верхней челюсти должны быть немного наклонены в мезиальном направлении.

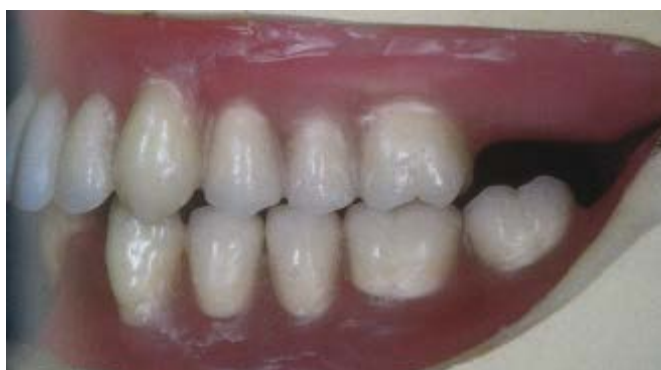

Рисунок 96. Постановка премоляров верхней челюсти



Очень важно обеспечить формирование оптимального окклюзионного контакта с зубами-антагонистами.

### **Вторые моляры верхней челюсти.**

В зависимости от угла наклона восходящей ветви и положения вторых моляров нижней челюсти, можно отказаться от постановки вторых моляров верхней челюсти или установить их таким образом, чтобы они не контактировали с зубами антагонистами.

Во всех остальных случаях постановку этих зубов необходимо проводить в соответствии с теми же принципами, что и постановку первых моляров верхней челюсти. На этом процедуру постановки боковой группы зубов можно считать завершенной (рис. 97).

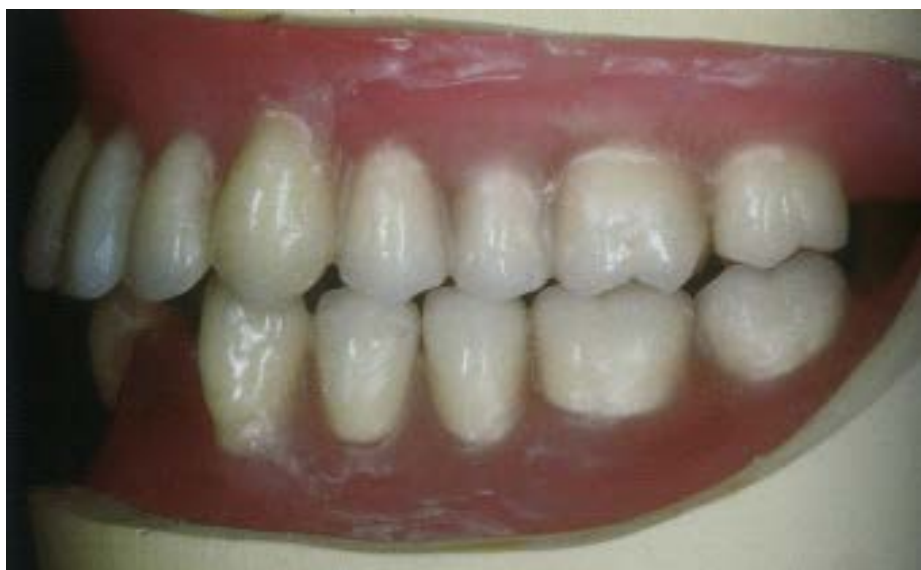

Рисунок 97. Постановка боковых зубов

### **Центральные и боковые резцы нижней челюсти.**

Основной задачей зубного техника является изготовление не "искусственных", а как можно более незаметных реставраций. Для этого резцы нижней челюсти необходимо установить, чтобы их боковые кромки частично перекрывали друг друга. Благодаря этому они гармонично сочетаются с передними зубами верхней челюсти (рис. 98).

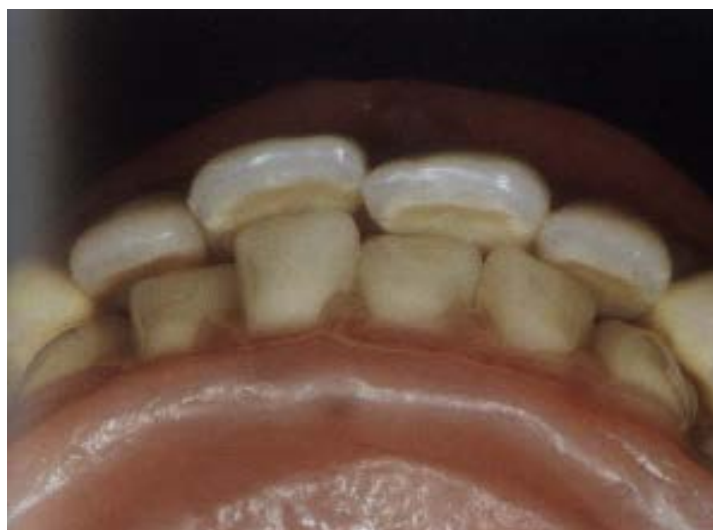

Рисунок 98. Постановка центральных и боковых резцов нижней челюсти

### **Моделирование структуры мягких тканей.**

Моделирование структуры мягких тканей необходимо осуществлять таким образом, чтобы они выглядели как можно более естественно и не требовали проведения дополнительной механической обработки, после отливки полимерного базиса. Кроме того, при моделировании структуры мягких тканей необходимо тщательно следить за тем, чтобы в них не было сквозных отверстий, глубоких борозд, которые представляют собой идеальное место для скопления налёта и образования зубного камня.

### **Шестой лабораторный этап:**

#### **Изготовление протеза**

В настоящее время для изготовления полных съёмных протезов можно использовать несколько различных технологий:

- Литьё;
- Прессование;
- Инжекция

В данном методическом пособии будет описана инъекционная технология, которая в сочетании с методикой термической полимеризации является основным технологическим процессом системы Ivoclar (рис. 99).




Рисунок 99. Инжекционная технология системы Ivoclar

### Система IVOCAR.

**Компенсация химической усадки** полимерного материала на протяжении всего процесса полимеризации, который начинается на дне кюветы и постепенно распространяется вверх. В кювету постоянно инжектируются дополнительные порции горячего материала, который заполняет все образующиеся свободные пространства.

**Компенсация термической усадки** обеспечивается за счёт использования специального гипса для изготовления рабочих моделей. В рабочем интервале температур (до 98°) величина его объёмного расширения совпадает с величиной термической усадки полимерного материала (рис. 100).

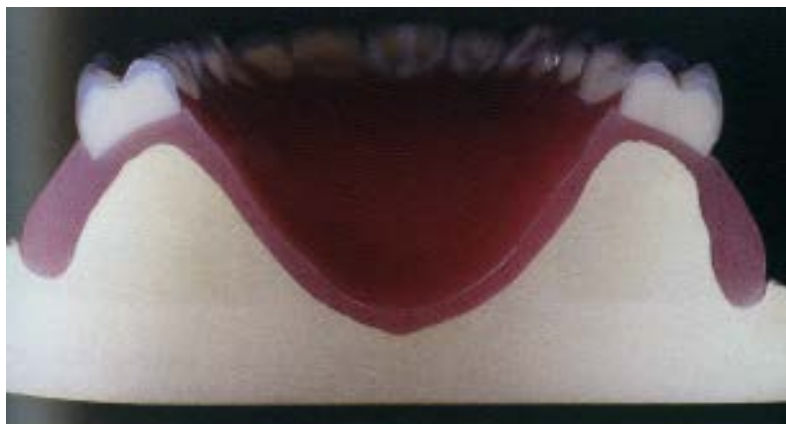

Рисунок 100. Восковый базис на модели

### **Преимущества данной технологии:**

- 1) Формирование высокоточных, хорошо присасывающихся базисов протезов;
- 2) Отсутствие эффекта повышения прикуса;
- 3) Отсутствие пор, даже в очень толстых слоях полимерного материала;
- 4) Высокая прочность соединения базиса протеза с искусственными полимерными зубами;
- 5) Возможность индивидуальной коррекции цвета базиса.

### **Технология процесса:**

- 1) **Установка рабочих моделей в кювету (рис. 101).**

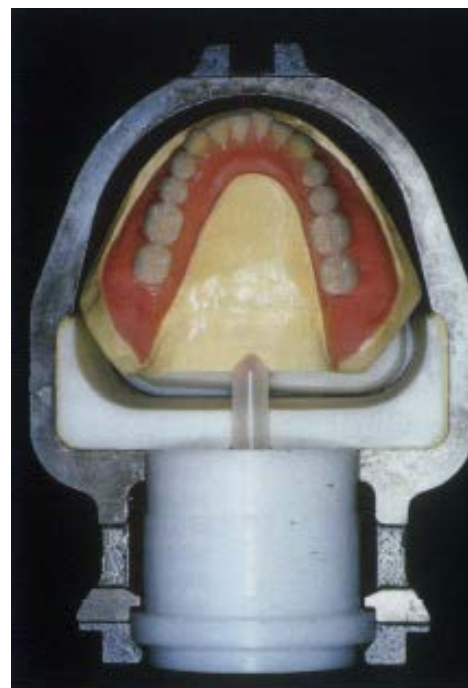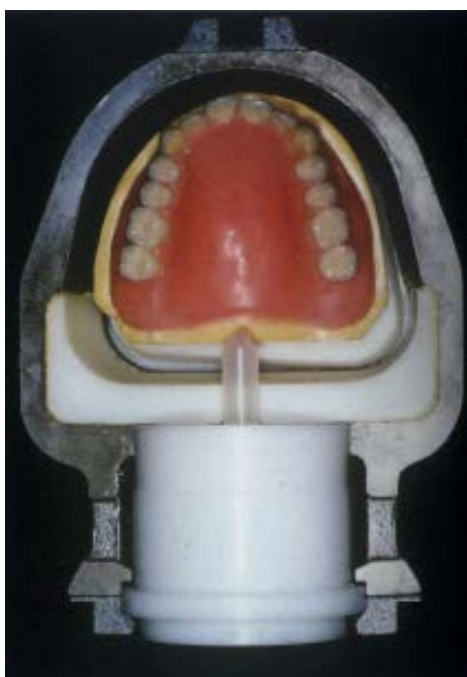


Рисунок 101. Восковые базисы с зубами на моделях установленных в кювете

Зафиксированные модели обеих челюстей с соответствующими восковыми литниками для формирования литьевых каналов для подачи полимерного материала (рис. 102).

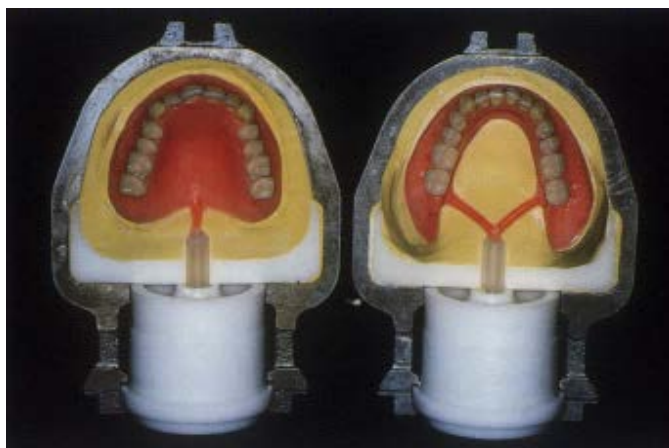


Рисунок 102. Модели обеих челюстей с соответствующими восковыми литниками для формирования литьевых каналов

**2) Нанесение изолирующего силиконового слоя (рис. 103).**

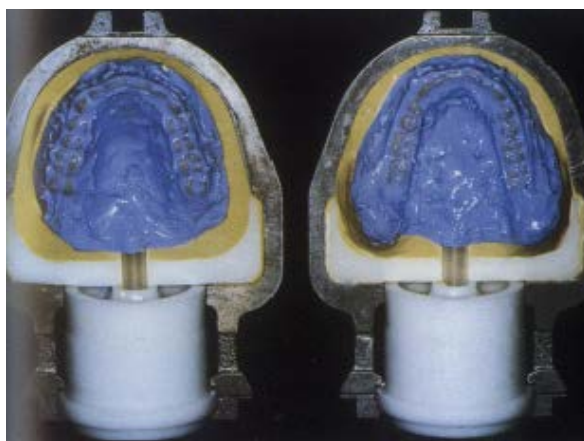


Рисунок 103. Модели обеих челюстей с изоляционным слоем

**3) Изготовление гипсовой формы.**

**4) Кипячение кювет.**

**5) Выплавление воска.**

**6) Изоляция.**

**7) Заполнение смесительной капсулы жидким мономером**

**8) Обе части кюветы вставляются в зажимную арматуру и спрессовываются друг с другом под давлением 3 тонны (рис. 104).**

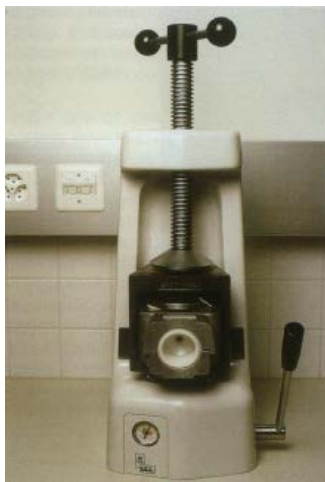

Рисунок 104. Пресс для создания давления

**9) Термическая полимеризация материала. Проводится в водяной бане, нагретой до 98°.**

**10) Охлаждение кюветы в ванночке с холодной водой.**

**11) Разделение верхней и нижней частей кюветы.**

**12) Извлечение готовых моделей верхней и нижней челюсти из кюветы.**

**13) Установка двух рабочих моделей вместе с готовыми протезами в артикулятор (рис. 105).**

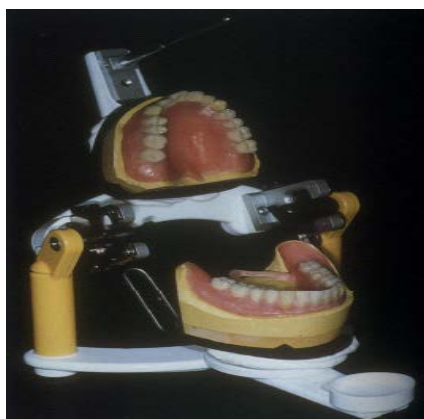

Рисунок 105. Готовые протезы на моделях в артикуляторе

## Коррекция структуры поверхности окклюзии.

Сразу после установки рабочих моделей в артикулятор, проводится контроль высоты прикуса. В сомкнутом состоянии окклюзионная (копировальная) бумага прочно удерживается между зубными рядами. При этом на поверхности искусственных зубов чётко обозначается позиция каждой точки окклюзионного контакта (рис. 106, 107).

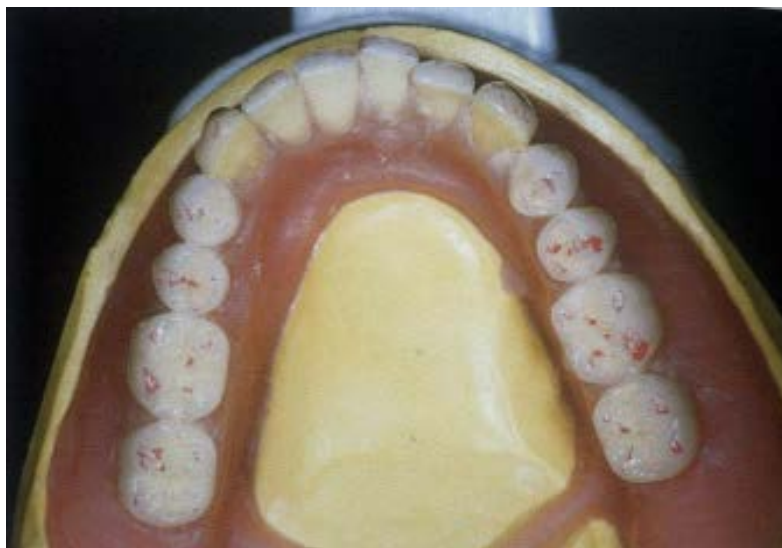

Рисунок 106. Позиция точек окклюзионного контакта нижнего зубного ряда

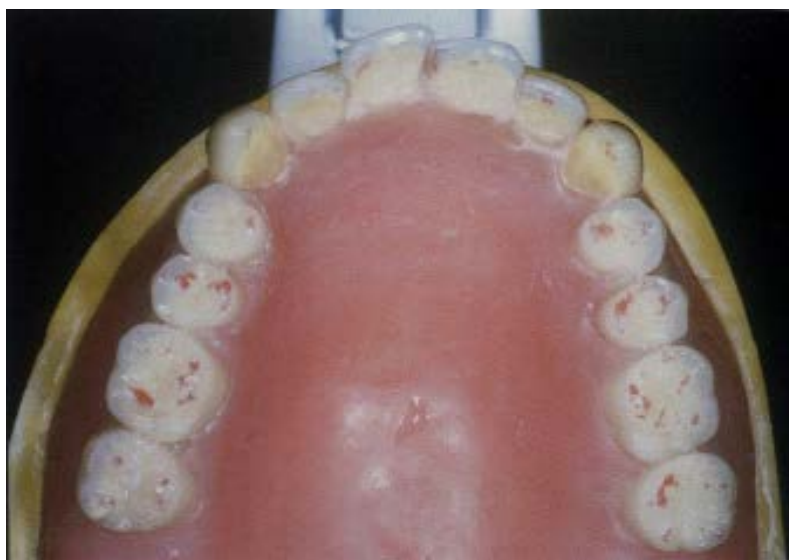

Рисунок 107. Позиция точек окклюзионного контакта верхнего зубного ряда

**Методика шлифования.** Для контроля качества окклюзионных контактов необходимо использовать копировальную бумагу трёх различных цветов:

1. Центральная статическая окклюзия: красная бумага;
2. Латеротрузия: синяя бумага;
3. Медиотрузия: зелёная бумага;

**Коррекция параметров центральной статической окклюзии:** Устранение преждевременного контакта между зубными рядами необходимо проводить не за счёт сошлифовывания бугров, а исключительно за счёт углубления фиссур (рис. 108).

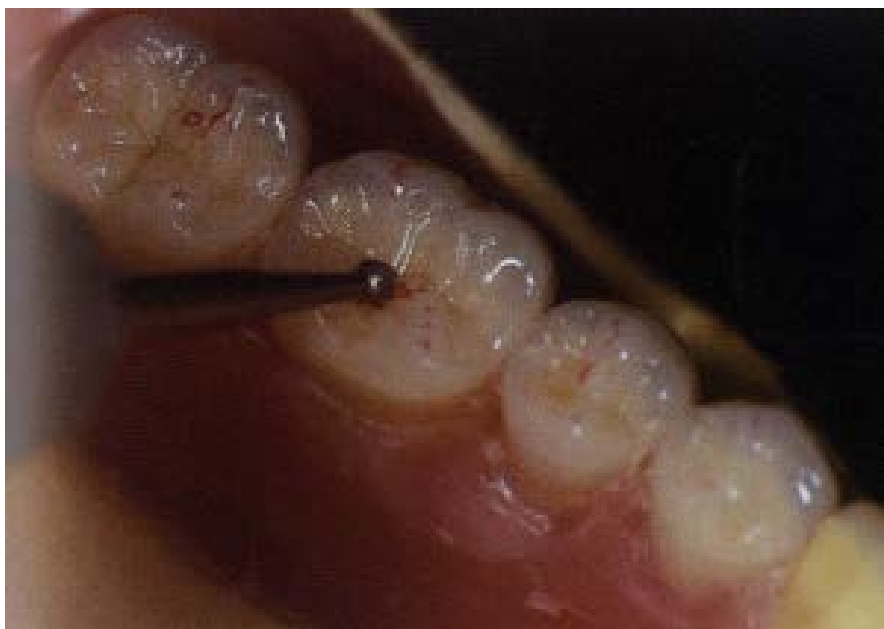

Рисунок 108. Методика устранения преждевременного контакта между зубными рядами

**Коррекция параметров латеротрузии:** при латеротрузии преждевременные контакты между зубными рядами, чаще всего, образуются на поверхности передних зубов. Таким образом, необходимо шлифование вершин клыков, кромок центральных резцов верхней и нижней челюсти, которые участвуют в ведении зубных рядов в латеротрузии (рис. 109).



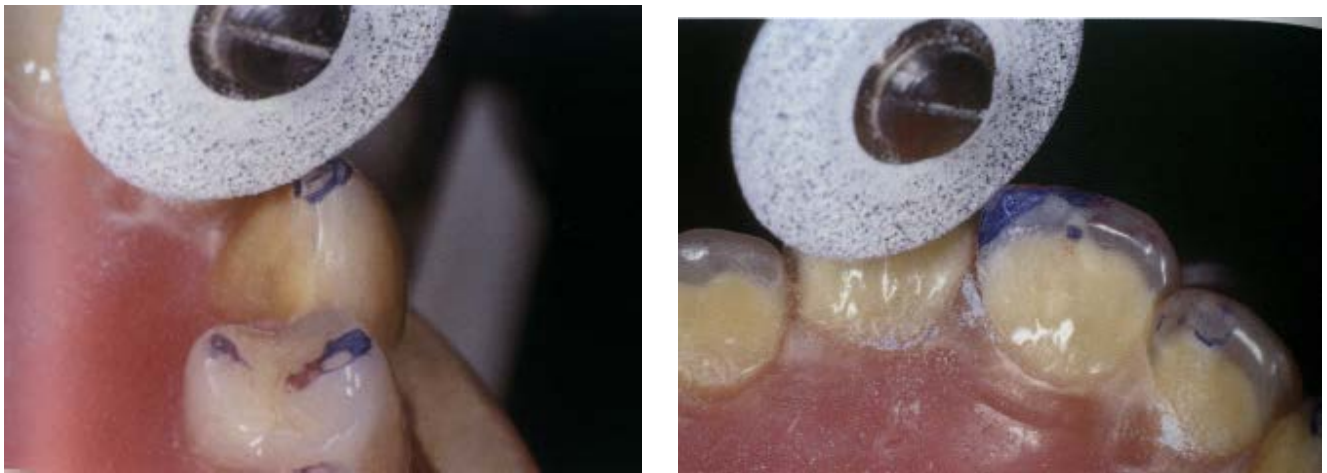

Рисунок 109. Коррекция параметров латеротрузии

Ни в коем случае нельзя сошлифовывать центральные бугры жевательных зубов, поскольку сошлифование их неизбежно приводит к снижению стабильности центральной окклюзии.

**Коррекция параметров медиотрузии:** если при медиотрузии между зубами верхней и нижней челюсти образуется область преждевременного контакта, то для её устранения необходимо аккуратно сошлифовать соответствующий участок поверхности окклюзии одного зуба нижней челюсти. В результате устранения преждевременного контакта на поверхности зуба нижней челюсти должна отпечататься очень чёткая траектория медиотрузии (рис. 110).

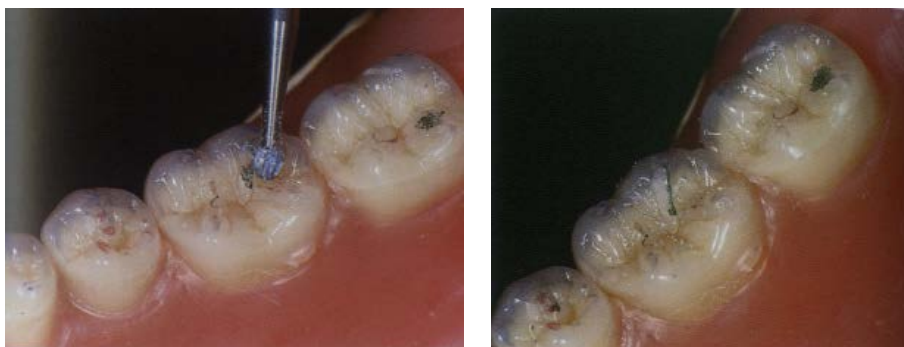

Рисунок 110. Коррекция параметров медиотрузии

**Окончательное шлифование с помощью абразивной пасты:** в процессе эксплуатации зубные ряды полных съёмных протезов, должны беспрепятственно скользить по поверхности друг друга и не способствовать ретенции пищи.

**Финишная механическая обработка и полирование:** осуществляется с помощью твердосплавных фрез, наждачной бумаги, силиконовых полировочных валиков, специальных щёток, пемзы, тканевых дисков, и универсальной полировочной пасты. На этом этапе ещё раз необходимо проверить наличие шероховатых участков, острых кромок. Все поверхности полных съёмных протезов, должны иметь абсолютно ровную и гладкую поверхность, что полностью соответствует современным гигиеническим требованиям (рис. 111).

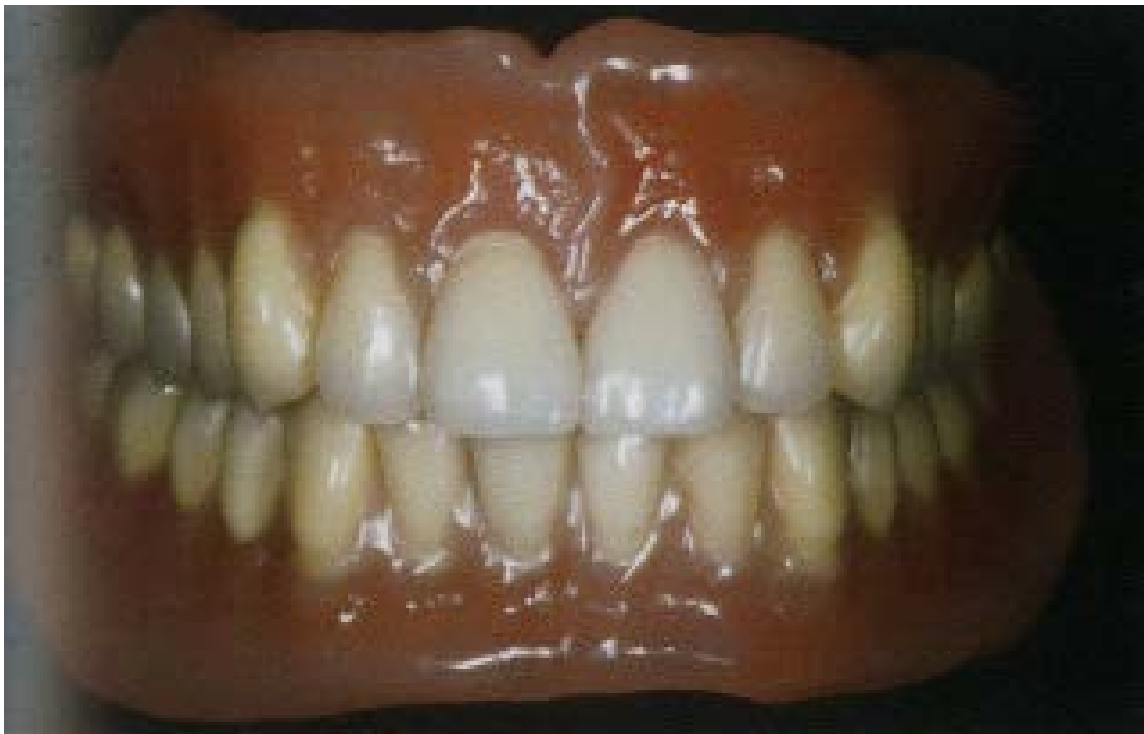

Рисунок 111. Вид готовых полных съёмных протезов

## ТЕСТЫ

Тесты к разделу частичные съемные протезы

**1. Съемный пластиночный протез с удерживающими кламмерами передает жевательное давление на:**

- 1) естественные зубы;
- 2) жевательные мышцы;
- 3) слизистую оболочку полости рта;
- 4) слизистую оболочку и естественные зубы.

**2. Требования к восковым базисам с окклюзионными валиками:**

- 1) изготовление из моделировочного воска;
- 2) плотное прилегание к протезному ложу;
- 3) соответствие границам базиса протеза;
- 4) окклюзионный валик выше и шире естественных зубов;
- 5) окклюзионный валик ниже и уже естественных зубов.

**3. Этап проверки конструкции пластиночного протеза начинают с:**

- 1) определения высоты нижнего отдела лица;
- 2) введения протеза в полость рта;
- 3) введения в полость рта восковых базисов с зубами и кламмерами;
- 4) оценки качества изготовления конструкции на гипсовой модели в окклюдаторе.

**4. Проверка конструкции съемного пластиночного протеза включает контроль:**

- 1) качества изготовления гипсовых моделей и элементов протеза;
- 2) плотности прилегания и устойчивости воскового базиса в полости рта;
- 3) постановки искусственных зубов;
- 4) качества фиксирующих элементов;
- 5) смыкания зубов в центральной окклюзии.

**5. Критериями качества съемных пластиночных протезов являются:**

- 1) плотное прилегание базиса к тканям протезного ложа;
- 2) высокая степень полировки наружной поверхности базиса протеза;
- 3) высокая степень полировки внутренней поверхности базиса протеза;

4) постановка зубов по центру альвеолярного гребня.

**6. Определите оптимальное расположение кламмерной линии на верхней челюсти:**

- A. точечное
- B. Диагональное
- C. вестибуло-оральное
- D. сагиттальное
- E. поперечное

**7. Определите виды кламмерных линий:**

- A. вертикальная, диагональная, поперечная
- B. боковая, передняя, сагиттальная
- C. сагиттальная, вертикальная, боковая
- D. поперечная, диагональная, сагиттальная
- E. диагональная, дистальная, медиальная

**8. Определите состав удерживающего кламмера:**

- A. окклюзионной накладки, ответвления
- B. ответвления, тела, окклюзионной накладки
- C. плеча, тела, отростка
- D. плеча, отростка
- E. отростка, окклюзионной накладки

**9. Дайте оценку, в чём отличие артикуляторов типа Arcon от артикуляторов типа Non – Arcon:**

- A. различные формы лицевой дуги и место расположения кондиллярной части относительно рамы артикулятора
- B. различные формы кондиллярных частей и место расположения кондиллярной части относительно резцовой линии
- C. различные методы загипсовки и место расположения кондиллярной части относительно переносного столика
- D. различные формы кондиллярных частей и место расположения кондиллярной части относительно рамы артикулятора

Е. различные формы окклюдатора и место расположения дуговой части относительно рамы артикулятора

**10. Обоснуйте типы артикуляторов:**

А. Все ответы верно

В. простые шарнирные артикуляторы

С. полностью регулируемые или универсальные

Д. среднеанатомические или линейно-плоскостные

Е. полурегулируемые

**11. Дайте оценку понятию. Угол Бенета это:**

А. Угол трансверзального реццового пути относительно сагитального двустороннего выдвигания суставных головок

В. Угол между реццовой линией и суставными головками в положении центральной окклюзии

С. Угол дистального суставного пути

Д. Угол вертикального суставного пути относительно компенсационной кривой

Е. Угол трансверзального суставного пути

**12. Определите где должен располагаться отросток удерживающего кламмера:**

А. между экватором и окклюзионной поверхностью

В. между экватором и десной

С. на вестибулярной поверхности зуба

Д. в области ската альвеолярного гребня с оральной стороны

Е. по центру альвеолярного гребня в базисе под искусственными зубами

**13. Проанализируйте. Съемный пластиночный протез с удерживающими кламмерами передает большую часть жевательного давления на:**

А. жевательные мышцы

В. слизистую оболочку полости рта

С. слизистую оболочку, естественные зубы и мышцы

Д. естественные зубы

Е. слизистую оболочку и естественные зубы

**14. Определите, чему соответствует линия, опущенная от крыла носа при нанесении ориентиров для постановки искусственных зубов:**

- A. дистальной поверхности клыка
- B. середине первого премоляра
- C. медиальной поверхности клыка
- D. постановке центральных и боковых резцов
- E. середине клыка

**15. Определите место расположения тела удерживающего кламмера:**

- A. в базисе протеза под искусственными зубами
- B. на оральной поверхности зуба
- C. на вестибулярной поверхности зуба
- D. в базисе протеза вдоль границы
- E. на апроксимальной поверхности зуба

**16. Проанализируйте, вследствие чего свободное наложение пластиночного протеза (при дефекте зубного ряда) на этапе его припасовки может быть затруднено:**

- A. завышения высоты нижнего отдела лица
- B. занижения высоты нижнего отдела лица
- C. ошибки при постановке искусственных зубов
- D. дефектов базиса при недопаковке пластмассы
- E. прилегания базисной пластмассы к шейкам зубов

**17. Определите с чего начинают этап проверки конструкции пластиночного протеза начинают:**

- A. введения протеза в полость рта
- B. введения в полость рта восковых базисов с зубами и кламмерами
- C. оценки качества изготовления конструкции на гипсовой модели в окклюдаторе
- D. медикаментозной обработки конструкции
- E. определения высоты нижнего отдела лица

**18. Определите оптимальное расположение кламмерной линии на нижней челюсти:**

- A. вестибуло-оральное
- B. поперечное
- C. сагиттальное
- D. точечное
- E. диагональное

**19. Определите преимущество пластмассовых искусственных зубов в съемном протезе перед фарфоровыми проявляется в:**

- A. механическом соединении с базисом
- B. большей цветостойкости
- C. возможности поставить зубы на приточке
- D. возможности поставить зубы при прогеническом прикусе
- E. большей твердости

Тесты к разделу полные съемные протезы

**1. Для получения функционального оттиска при полной утрате зубов применяется:**

- 1) стандартная ложка;
- 2) индивидуальная ложка.

**2. Требования, предъявляемые к припасованной индивидуальной оттисковой ложке на верхнюю челюсть:**

- 1) плотно прилегать к тканям протезного ложа;
- 2) удерживаться на челюсти при проведении функциональных проб;
- 3) строго соответствовать линии «А»;
- 4) 1+2;
- 5) 1+3;
- 6) 2+3;
- 7) 1+2+3.

**3. Требования, предъявляемые к индивидуальной оттисковой ложке на нижнюю челюсть:**

- 1) не доходить до переходной складки на 2 мм;

- 2) перекрывать щечные тяжи и уздечку языка;
- 3) плотно прилегать к тканям протезного ложа, не балансировать;
- 4) обходить щечные тяжи и уздечку языка;
- 5) перекрывать позадимолярный бугорок;
- 6) 1+2+3;
- 7) 2+3+5;
- 8) 3+4+5.

**4. Дистальный край съемного протеза при полном отсутствии зубов на верхней челюсти при ортогнатическом соотношении челюстей должен:**

- 1) перекрывать границу твердого и мягкого неба на 1 -2мм;
- 2) проходить строго по границе твердого и мягкого неба;
- 3) перекрывать границу твердого и мягкого неба на 3-5мм.

021. Граница индивидуальной ложки на нижней челюсти проходит:

- 1) на 1-2мм выше переходной складки, обходя щечные и губные слизистые тяжи;
- 2) на 2-3мм выше переходной складки, перекрывая щечные и губные слизистые тяжи;
- 3) по самому глубокому месту переходной складки, погружаясь в мягкие ткани, обходя щечные и губные слизистые тяжи.

**5. Граница съемного протеза при полном отсутствии зубов на нижней челюсти по отношению к позадимолярному (ретромюлярному) бугорку:**

- 1) перекрывает его;
- 2) не доходит до бугорка на 1мм;
- 3) не доходит до бугорка на 5мм;
- 4) располагается посередине бугорка.

**6. Базис съемного протеза при полном отсутствии зубов на нижней челюсти по отношению к челюстно-подъязычной (внутренней кривой) линии:**

- 1) не перекрывает;
- 2) заканчивается на ее уровне;
- 3) перекрывает.

**7. Припасовка индивидуальной ложки на верхней челюсти проводится с**



**помощью функциональных проб:**

- 1) широкое открывание рта;
- 2) глотательное движение;
- 3) движение языка вправо и влево;
- 4) облизывание языком верхней губы;
- 5) всасывание щек;
- 6) вытягивание вперед губ, сложенных трубочкой;
- 7) 1+2+5+6;
- 8) 2+4+5+6.

**8. Припасовка индивидуальной ложки на нижней челюсти проводится с помощью функциональных проб:**

- 1) открывание рта;
- 2) всасывание щек;
- 3) глотательное движение;
- 4) вытягивание вперед губ, сложенных трубочкой;
- 5) облизывание верхней губы;
- 6) касание кончиком языка щеки при полузакрытом рте;
- 7) высовывание языка по направлению к кончику носа;
- 8) произношение звука «А»;
- 9) 1+2+3+4+5+6+7;
- 10) 1+2+3+4+5+6+7+8.

**9. Место коррекции индивидуальной ложки на нижнюю челюсть при проведении функциональной пробы «глотание»:**

- 1) вестибулярный край между клыками;
- 2) вестибулярный край в области моляров и передней группы зубов;
- 3) язычный край в области моляров;
- 4) язычный край в области премоляров;
- 5) от позадиомолярного бугорка до челюстно-подъязычной линии.

**10. Место коррекции индивидуальной ложки на нижнюю челюсть при проведении функциональной пробы «широкое открывание рта»:**

- 1) вестибулярный край в области моляров и передних зубов;
- 2) язычный край в области моляров;
- 3) от позадимолярного бугорка до челюстно-подъязычной линии.

**11. Место коррекции индивидуальной ложки на нижнюю челюсть при проведении функциональной пробы «вытягивание вперед губ, сложенных трубочкой»:**

- 1) язычный край в области премоляров;
- 2) вестибулярный край между клыками;
- 3) язычный край на 2см от средней линии.

**12. Место коррекции индивидуальной ложки на верхнюю челюсть при проведении функциональной пробы «широкое открывание рта»:**

- 1) с вестибулярной поверхности в области верхнечелюстных бугров и моляров;
- 2) дистальный край ложки в области крылочелюстных складок;
- 3) в области фронтальных зубов.

**13. Методы определения высоты нижнего отдела лица:**

- 1) анатомический;
- 2) анатомо-физиологический;
- 3) антропометрический;
- 4) 1+2;
- 5) 2+3;
- 6) 1+2+3.

**14. Разница величин высоты нижнего отдела лица в состоянии относительного физиологического покоя и в центральной окклюзии (или центрального соотношения челюстей) составляет в среднем (мм):**

- 1) 0,5-1;
- 2) 2-4;
- 3) 5-8;
- 4) 8-10.

**15. Высота нижнего отдела лица при центральном соотношении челюстей по сравнению с высотой при относительном физиологическом покое:**

- 1) равна;
- 2) больше;
- 3) меньше.

**16. Высота окклюзионного валика на верхней челюсти (при формировании протетической плоскости) по отношению к краю верхней губы в среднем на:**

- 1) 1 -2мм выше;
- 2) 1-2мм ниже;
- 3) 3-4мм ниже;
- 4) высота валика не имеет значения.

**17. На этапе определения центрального соотношения челюстей протетическую плоскость формируют на:**

- 1) нижнем окклюзионном валике;
- 2) верхнем окклюзионном валике;
- 3) нижнем и верхнем окклюзионных валиках.

**18. Протетическая плоскость в боковых отделах параллельна линии:**

- 1) камперовской;
- 2) франкфуртской;
- 3) зрачковой.

**19. Ориентиром для постановки центральных резцов служит расположение:**

- 1) крыльев носа;
- 2) уздечки верхней губы;
- 3) линии эстетического центра лица;
- 4) фильтрума верхней губы.

**20. После проведения этапа определения центрального соотношения челюстей восковые базисы с окклюзионными валиками:**

- 1) используют для постановки искусственных зубов;
- 2) сохраняют до этапа проверки конструкции протеза;
- 3) сохраняют до полного изготовления протезов и их наложения;
- 4) переплавляют для повторного использования воска.

**21. Для проведения этапа «Определение центрального соотношения челюстей»**

**в клинику поступают:**

- 1) модели с восковыми базисами и окклюзионными валиками;
- 2) восковые базисы с окклюзионными валиками;
- 3) модели с восковыми базисами и окклюзионными валиками, зафиксированные в окклюдатор;
- 4) модели с восковыми базисами и окклюзионными валиками, зафиксированные в артикулятор.

**22. Перед фиксацией центрального соотношения челюстей создают ретенционные пункты на окклюзионных валиках:**

- 1) нижнем;
- 2) верхнем;
- 3) нижнем и верхнем;
- 4) расположение насечек не имеет значения.

**23. Для фиксации центрального соотношения челюстей разогретый воск размещают на окклюзионных валиках:**

- 1) верхнем;
- 2) нижнем;
- 3) верхнем и нижнем;
- 4) любом.

**24. Определение центрального соотношения челюстей при полном отсутствии зубов начинают с:**

- 1) оформления вестибулярного овала на верхнем окклюзионном валике;
- 2) припасовки нижнего воскового базиса с окклюзионными валиками в соответствии с высотой нижнего отдела лица;
- 3) нанесения клинических ориентиров для постановки зубов;
- 4) фиксации центрального соотношения челюстей;
- 5) формирования протетической плоскости на верхнем окклюзионном валике.

**25. При полном отсутствии зубов конструирование зубных рядов по ортогнатическому, прогеническому или прогнатическому типу обусловлено:**

- 1) необходимостью увеличения окклюзионной поверхности;

- 2) просьбой больного;
- 3) видом аппарата для конструирования зубных рядов (окклюдатор, артикулятор);
- 4) видом соотношения челюстей больного;
- 5) степенью атрофии челюстей.

**26. При полном отсутствии зубов прогенический тип постановки искусственных зубов характеризуется:**

- 1) видом гипсовки воскового базиса в кювету;
- 2) перекрестной постановкой боковых зубов;
- 3) видом используемого аппарата для фиксации моделей (окклюдатор, артикулятор);
- 4) уменьшением количества искусственных зубов в протезе верхней челюсти до 1 2;
- 5) 2+4;
- 6) 2+3+4;
- 7) 1+2+3+4.

**27. Прогенический тип постановки искусственных зубов у лиц при полном отсутствии зубов предусматривает:**

- 1) 12 зубов на верхней челюсти, 14 зубов на нижней челюсти;
- 2) по 14 зубов на верхней и нижней челюстях;
- 3) 1 2 зубов на нижней челюсти, 14 зубов на верхней челюсти.

**28. Для проведения клинического этапа «Проверка конструкции съемного протеза» из лаборатории получают:**

- 1) модели с восковыми базисами и окклюзионными валиками;
- 2) модели с восковыми базисами и искусственными зубами;
- 3) модели с восковыми базисами и искусственными зубами, зафиксированные в артикулятор;
- 4) восковые базисы с искусственными зубами;
- 5) неполированные протезы.

**29. В случае фиксации (на этапе определения центрального соотношения челюстей) смещения нижней челюсти вперед, характер соотношения зубных**

**рядов при проверке конструкции протеза:**

- 1) бугорковый контакт между антагонистами в боковых участках, щель во фронтальном участке, завышение высоты нижнего отдела лица;
- 2) фиссурно-бугорковый контакт между антагонистами, высота нижнего отдела лица в норме;
- 3) фиссурно-бугорковый контакт между антагонистами, снижение высоты нижнего отдела лица;
- 4) бугорковый контакт между антагонистами в боковом участке с одной стороны и просвет с другой, смещение центра нижнего зубного ряда, завышение высоты нижнего отдела лица.

**30. При недостаточно хорошей фиксации полного съемного протеза, обусловленной удлиненными границами базиса, необходимо:**

- 1) снять оттиск и изготовить новый протез;
- 2) провести коррекцию краев протеза;
- 3) уточнить границы протеза самотвердеющей пластмассой;
- 4) снять оттиск, используя протез, и провести перебазировку в зуботехнической лаборатории;
- 5) нанести эластичный материал на базис протеза.

**31. Срок проведения первой коррекции съемного протеза:**

- 1) на следующий день после наложения протеза;
- 2) через неделю после наложения протеза;
- 3) при появлении боли под протезом.

**32. При полном отсутствии зубов протезы с пластмассовыми зубами рекомендуется менять через:**

- 1) 2-3 года;
- 2) 4-5 лет;
- 3) 6-7 лет.

## ЭТАЛОНЫ ОТВЕТОВ

Эталоны ответов к разделу частичные съемные протезы

1 – 4; 2 – 2,3,4; 3 – 4; 4 – 1,2,3,4,5; 5 – 1,2,4,5; 6 - B; 7 - D; 8 - C; 9 - C; 10 - A; 11 - E; 12 - E; 13 - B; 14 - E; 15 - E; 16 - E; 17 - D; 18 - B; 19 - C

Эталоны ответов к разделу полные съемные протезы

1 – 2; 2 – 4; 3 – 8; 4 – 1; 5 – 1; 6 – 3; 7 – 7; 8 – 9; 9 – 5; 10 – 1; 11 – 2; 12 – 2;  
13 – 6; 14 – 2; 15 – 3; 16 – 2; 17 – 2; 18 – 1; 19 – 3; 20 – 3; 21 – 1; 22 – 2; 23 – 2;  
24 – 1; 25 – 4; 26 – 5; 27 – 1; 28 – 3; 29 – 1; 30 – 2; 31 – 1; 32 - 1

## ЛИТЕРАТУРА

### Основная литература

1. Аболмасов Н.Г., Аболмасов Н.И., Бычков В.А. Ортопедическая стоматология учебник. –М. 2011. -345с.
2. Трезубов В.Н., Щербаков А.С., Мишнев Л.М. Ортопедическая стоматология. Пропедевтика и основы частного курса. – М. 2008. -416с.
3. Трезубов В.Н., Мишнев Л.М., Незнанова Н.Ю., Фищев С.Б. Ортопедическая стоматология. Технология лечебных и профилактических аппаратов. М. 2008. - 320с.
4. Рожко М.М., Неспрядко В.П., Палийчук И.В. Зубопротезная техника. – К. Книга плюс, 2006. -250с.
5. Флис П.С. Техника изготовления съемных протезов. – К.; Медицина, 2008, -189с.

### Дополнительная литература

1. Жулев Е.Н. Частичные съемные протезы (теория, клиника и лабораторная техника). 2-е издание. Н. Новгород. – 2005. – 428с.
2. Жулев Е.Н. Металлокерамические протезы. Н.Новгород. – 2005. – 288с.
3. Лебеденко И.Ю., Перегудов А.Б., Глебова Т.Э. Телескопические и замковые крепления зубных протезов. – М.; Молодая гвардия, 2004. – 344с.
3. Лебеденко И.Ю., В.В. Еричева, Маркова Б.П. Руководство к практическим занятиям по ортопедической стоматологии для студентов 3 курса. – М.; Практическая медицина, 2007. – 432с.
4. Лебеденко И.Ю., В.В. Еричева, Маркова Б.П. Руководство к практическим занятиям по ортопедической стоматологии для студентов 4 курса. – М.; Практическая медицина, 2007. – 368с.
5. Лебеденко И.Ю., В.В. Еричева, Маркова Б.П. Руководство к практическим занятиям по ортопедической стоматологии для студентов 5 курса. – М.; Практическая медицина, 2007. – 512с.
6. Вагнер В.Д., Семенюк В.М., Чекунков О.В. Путеводитель по ортопедической стоматологии. М. – 2004. – 581с.



*Общие технические требования, предъявляемые к оттискам.*

1. Изготовление зубных протезов должно осуществляться по двум слепкам: (рабочему и вспомогательному),
2. Для изготовления одиночных коронок, мостовидных протезов, частичных съемных протезов, слепки получают с помощью стандартных ложек.
3. Для изготовления полных съемных протезов слепки для рабочих моделей получают только с помощью индивидуальных ложек.
4. Слепки из альгинатных материалов должны быть получены с помощью перфорированных ложек или с помощью ложек, окантованных лейкопластырем.
5. Отрыв слепка (альгинатного, силиконового) от ложки не допускается.
6. Слепки должны быть объемными, отражать протезное поле и прилегающие участки. Рельеф протезного поля слепков должен быть четким.
7. На гипсовых слепках допускаются: - сколы гипса шириной не более 1,0мм, по длине не более 5мм (на отдельных участках протезного поля слизистой); - мелкие поры диаметром не более 1,0мм, в количестве не более двух на поверхности зуба при изготовлении мостовидных протезов и одиночных коронок из металла; - мелкие поры диаметром не более 2,0мм в количестве не более четырех на поверхности слизистой и не более одной на поверхности зуба, прилегающего к конструкции протеза, при изготовлении - пластинчатых протезов. На зубах, подлежащих кламмерной фиксации, поры и раковины не допускаются.
8. Рабочая поверхность силиконовых слепков (для металлокерамики, бюгельных протезов) должна быть гладкой, без трещин и пор, границы уступов должны быть четко выражены.
9. Коронки или другие элементы протезов должны укладываться в слепки без перекосов и балансирования.
10. Полученные слепки должны быть заполнены гипсом в течение следующего времени: - из альгинатных материалов в течение 15 мин с момента получения – из силиконовых, термопластических, вулканизирующихся материалов в течение 2-3 часов.

*Недостатки съемных протезов:*

- низкая жевательная эффективность 30 - 40% в сравнении с несъемными протезами;
- обеспечивают только горизонтальную разгрузку пародонта так как они не имеют опоры на зубах, как мостовидные, дающие и горизонтальную и вертикальную разгрузку;
- давление передается на десну, не предназначенную для восприятия жевательного давления, следовательно идет нарушение питания кости (слизистая оболочка лишена структур, способных воспринимать жевательное давление, это давление - приложенное к слизистому покрову, вызывает нарушение кровоснабжения кости, ускоряя тем самым атрофию альвеолярных отростков);
- закрывается небо, следовательно ограничивается осознание;
- требуется длительный период адаптации;
- остаточный мономер вызывает воспалительные заболевания слизистой оболочки полости рта.

Главной особенностью пластинчатых протезов является то, что они располагаются на тканях, не приспособленных для восприятия жевательного давления. Поэтому жевательное давление не может достигать тех величин, какие имеют место при мостовидном протезировании, когда жевательное давление передается физиологическим путем - через пародонт.

*Требования к съемным частичным пластинчатым протезам*

1. При постановке пластмассовых зубов их поверхность, прилегающая к базису протеза, должна быть зачищена до исчезновения заводского блеска.
2. При обработке фарфоровых зубов, повреждения гнезд не допускаются.
3. Головки крапюнов и отростки кламмеров должны находиться в толще базиса. Расположение указанных элементов на поверхности протеза не допускается.
4. Шейки искусственных зубов должны быть закрыты базисной пластмассой, а межзубные промежутки с вестибулярной стороны должны быть освобождены от базисной пластмассы. При этом граница между зубами и базисом должна быть четкой. Допускаются открытие шейки искусственных зубов по эстетическим показаниям и указанию врача.
5. Наружная поверхность протеза должна быть гладко отполирована, а внутренняя поверхность очищена от остатков гипса и изоляционных материалов.
6. Поверхность базиса протеза не должна иметь пузырей, раковин, посторонних включений, участков недополимеризованной пластмассы.

*Ошибки режима полимеризации:*

- 1. Газовая пористость** – возникает, если начало полимеризации проходит в горячей воде, мономер в толще масс закипает, превращается в газ (образуются пузырьки внутри пластмассы), который не имеет возможности улетучиться и остается внутри.
- 2. Пористость сжатия** – при недостаточном давлении при формовке массы (ее недостаточное количество или позднее формование) вследствие чего отдельные части формы не заполняются формовочной массой и образуются пустоты (в концевых, истонченных частях конструкции).
- 3. Гранулярная** – выглядит в виде меловых полос и пятен. Она возникает как результат недостатка мономера. Мономер быстро испаряется, поверхность открытой массы высыхает, приобретает матовый оттенок.
- 4. Внутренние напряжения** – возникают когда охлаждение и отверждение происходят неравномерно в разных частях. Более тонкие части и находящиеся ближе к поверхности охлаждаются быстрее других. Внутреннее напряжение ухудшает прочность материала. Может привести к его разрушению. Чтобы предотвратить, надо охлаждение проводить медленно.
- 5. Трещины** – в результате внутреннего напряжения при небольшой нагрузке могут возникать трещины, а при увеличении нагрузки – поломки. Причиной образования трещин являются также изменение объёма, происходящее при резких температурных колебаниях, а также при водопоглощении и высыхании.

*Стадии созревания пластмассы:*

1. Гранулярная или песочная – напоминает песок смоченный водой.
2. Вязкости или тянущихся нитей – масса становится более вязкой, липкой, прилипает к инструменту, а при растягивании появляются тонкие нити.
3. Полного набухания или тестообразная – отличается хорошей пластичностью, не липнет к рукам, хорошо поддается формовке, считается, что тесто созрело.
4. Резиноподобная – упругая, не пригодна к прессованию.
5. Твёрдая.

*Требования к восковым шаблонам.*

1. Оклюзионный валик располагается строго посередине альвеолярного гребня.
2. Длина соответствует дефекту зубного ряда.
3. Высота и ширина окклюзионного валика на 1-2мм больше рядом стоящих естественных зубов.
4. Наружная и внутренняя поверхности окклюзионного валика должны без резкой границы переходить в поверхность воскового базиса, быть монолитными
5. Валик должен иметь гладкую поверхность.
6. Края воскового базиса должны быть закруглены.
7. Валик должен плотно соприкасаться с апроксимальной поверхностью естественного зуба, сохраняя его направления (во избежание его смещения).
8. Верхнечелюстной альвеолярный бугорок валиком не покрывают, а срезают по углом  $45^{\circ}$ .
9. Шаблоны должны плотно прилегать к модели, быть устойчивыми к давлению и не балансировать.

**Схема последовательности клинико-лабораторных этапов изготовления полных съемных протезов**

Врач	Техник
Анатомический оттиск/ диагностический оттиск	Изготовление анатомической модели/диагностической модели
	Изготовление индивидуальной (функциональной) ложки
Припасовка индивидуальных ложек. Снятие функциональных оттисков	Изготовление рабочих моделей с индивидуальной ложки
	Перенос рабочих (функциональных) моделей в артикулятор
Определение центрального соотношения челюстей	Изготовление прикусных шаблонов с окклюзионными валиками
Перенос моделей с функциональной кромкой в артикулятор	Перенос моделей с функциональной кромкой в артикулятор
Выбор формы и цвета зубов	Выбор формы и цвета зубов. Модельный анализ беззубых челюстей
	Постановка зубов на верхней и нижней челюсти
Припасовка восковых базисов с искусственными зубами с эстетическими корректировками	Завершение моделирования и изготовление протезов
	Реоклюдирование и предварительная шлифовка готовых протезов
Наложение полных съемных протезов. Пришлифовка и фиксация	
Окончательный контроль	

**Требования к полным съемным пластинчатым протезам**

1. При постановке пластмассовых зубов их поверхность, прилегающая к базису протеза, должна быть зачищена до исчезновения заводского блеска.
2. При обработке фарфоровых зубов, повреждения гнезд не допускаются.
3. Головки крапюнов и отростки кламмеров должны находиться в толще базиса. Расположение указанных элементов на поверхности протеза не допускается.
4. Шейки искусственных зубов должны быть закрыты базисной пластмассой, а межзубные промежутки с вестибулярной стороны должны быть освобождены от базисной пластмассы. При этом граница между зубами и базисом должна быть четкой. Допускаются открытие шейки искусственных зубов по эстетическим показаниям и указанию врача.
5. Наружная поверхность протеза должна быть гладко отполирована, а внутренняя поверхность очищена от остатков гипса и изоляционных материалов.
6. Поверхность базиса протеза не должна иметь пузырей, раковин, посторонних включений, участков недополимеризованной пластмассы.