

Патологія



Том 17, № 3(50), вересень – грудень 2020 р.

Редакційна колегія

Головний редактор – проф. В.О. Туманський
Заст. гол. редактора – проф. А.В. Абрамов
Відповідальний секретар – проф. С.І. Тертишний

чл.-кор. РАМН, проф. Н.М. Анічков (Санкт-Петербург, РФ)
д.м.н. С.І. Воротинцев (Запоріжжя)
проф. О.В. Ганчева (Запоріжжя)
проф. С.Г. Гичка (Київ)
проф. А.І. Гоженко (Одеса)
проф. О.А. Григор'єва (Запоріжжя)
проф. І.С. Давиденко (Чернівці)
проф. О.О. Дядик (Київ)
проф. М. Єлень (Вроцлав, Польща)
проф. С. М. Завгородній (Запоріжжя)
чл.-кор. НАМН України, проф. Т.Д. Задорожна (Київ)
проф. К.Д. Захаровські (Франкфурт, ФРН)
академік НАМН, чл.-кор. НАН України, проф. Д.Д. Зербіно (Львів)
чл.-кор. РАМН, проф. Л.В. Кактурський (Москва, РФ)
проф. О.М. Камишний (Запоріжжя)
проф. С.М. Киселев (Запоріжжя)
проф. А.В. Клименко (Запоріжжя)
проф. М.Ю. Колесник (Запоріжжя)
проф. Д. Контогеоргос (Афіни, Греція)
проф. Г.О. Леженко (Запоріжжя)
проф. Н.С. Михайловська (Запоріжжя)
проф. М.К. Недзьведь (Мінськ, Республіка Білорусь)
проф. С.В. Петров (Казань, РФ)
проф. Ю.О. Поспішіль (Львів)
академік НАМН, чл.-кор. НАН України, проф. О.Г. Резніков (Київ)
проф. Д.Г. Рекалов (Запоріжжя)
проф. О.С. Решетнікова (Калінінград, РФ)
академік НАМН, чл.-кор. НАН України, проф. А.М. Романенко (Київ)
проф. А.М. Романюк (Суми)
чл.-кор. НАН України, проф. Г.Г. Скібо (Київ)
проф. І.В. Сорокіна (Харків)
проф. В.О. Шаврін (Запоріжжя)
проф. І.С. Шпонька (Дніпро)

Editorial Board

Editor-in-Chief – V.O. Tumanskiy
Deputy Editor-in-Chief – A.V. Abramov
Executive secretary – S.I. Tertshnyi
N.M. Anichkov (St. Petersburg, RF)
I.S. Davydenko (Chernivtsi, Ukraine)
O.O. Dyadyk (Kyiv, Ukraine)
A.I. Gozhenko (Odesa, Ukraine)
S.H. Gychka (Kyiv, Ukraine)
O.V. Hancheva (Zaporizhzhia, Ukraine)
O.A. Hryhorieva (Zaporizhzhia, Ukraine)
M. Jeleń (Wroclaw, Poland)
L.V. Kakturskiy (Moscow, RF)
O.M. Kamyshnyi (Zaporizhzhia, Ukraine)
S.M. Kyselov (Zaporizhzhia, Ukraine)
A.V. Klymenko (Zaporizhzhia, Ukraine)
M. Yu. Kolesnyk (Zaporizhzhia, Ukraine)
G. Kontogeorgos (Athens, Greece)
G.O. Lezhenko (Zaporizhzhia, Ukraine)
N.S. Mykhailovska (Zaporizhzhia, Ukraine)
M.K. Nedzved (Minsk, Belarus)
S.V. Petrov (Kazan, RF)
Yu.O. Pospishil (Lviv, Ukraine)
M.D. Rekalov (Zaporizhzhia, Ukraine)
I.S. Reshetnikova (Kaliningrad, RF)
O.H. Reznikov (Kyiv, Ukraine)
A.M. Romanenko (Kyiv, Ukraine)
A.M. Romaniuk (Sumy, Ukraine)
V.O. Shavrin (Zaporizhzhia, Ukraine)
I.S. Shponka (Dnipro, Ukraine)
H.H. Skibo (Kyiv, Ukraine)
I.V. Sorokina (Kharkiv, Ukraine)
S.I. Vorotyntsev (Zaporizhzhia, Ukraine)
K.D. Zacharowski (Frankfurt, Germany)
T.D. Zadorozhna (Kyiv, Ukraine)
S.M. Zavhorodnyy (Zaporizhzhia, Ukraine)
D.D. Zerbino (Lviv, Ukraine)

Науково-практичний медичний журнал Запорізького державного медичного університету

Заснований у жовтні 2004 р.
Виходить один раз на 4 місяці.
Свідоцтво про реєстрацію
КВ № 20604-10404
від 27.02.2014 р.
Передплатний індекс – 95911.

Атестований

як наукове фахове видання України категорії «А», в якому можуть публікуватися результати дисертаційних робіт доктора філософії, доктора та кандидата наук. Галузь знань – охорона здоров'я (22); спеціальності: медицина – 222, педіатрія – 228, стоматологія – 221, технології медичної діагностики та лікування – 224 (наказ МОН України № 1301 від 15.10.2019 р.)

Журнал включений до

WEB OF SCIENCE™

та інші міжнародні наукометричні бази даних. Статті, що надходять до журналу, рецензуються за процедурою Double-blind.

Ліцензія Creative Commons



Рекомендовано до друку

Вченою радою ЗДМУ
протокол № 6 від 15.12.2020 р.
Підписано до друку
23.12.2020 р.

Редакція:

Начальник редакційно-видавничого відділу В.М. Миклашевський
Літературний редактор
О.С. Савеленко
Технічний редактор
Ю.В. Полупан

Адреса редакції і видавця:

69035, Україна, м. Запоріжжя,
пр. Маяковського, 26, ЗДМУ,
e-mail: med_jur@zsmu.zp.ua
<http://pat.zsmu.edu.ua>

Віддруковано

у друкарні ТОВ «Х-ПРЕСС»
69068, м. Запоріжжя,
вул. Кругова, 165/18
e-mail: xpresszp@gmail.com
Свідоцтво про державну реєстрацію
АОО №198468 від 01.07.1999 р.
Формат 60x84/8.
© Папір крейдяний, безкислотний,
Умов. друк. арк. 6. Тираж 200 прим.
Зам. № 12/20.

Pathologia

Volume 17 No. 3 September – December 2020

Scientific Medical Journal. Established in October 2004
Zaporizhzhia State Medical University

Submit papers are peer-reviewed

Maiakovskiy Avenue, 26,
Zaporizhzhia, 69035,
UKRAINE
e-mail: med_jur@zsmu.zp.ua
<http://pat.zsmu.edu.ua>

Вибір редакції

Джордж Контгеоргос

Різноманіття освіти з патології у світі та перспективи Міжнародної академії патології

Оригінальні дослідження

Захарцева Л. М., Яновицька М. О.

Пухлиноінфільтруючі лімфоцити при тричі негативних карциномах молочної залози

Серік С. А., Сердобінська-Канівець Е. М., Бондар Т. М.

Циркулювальні мікроРНК у хворих на ішемічну хворобу серця та цукровий діабет 2 типу

Солов'юк О. А., Кулинич Р. Л.

Вплив дапагліфлозину на структурно-функціональні властивості артеріальних судин у хворих на цукровий діабет 2 типу в поєднанні з ожирінням

Коваль С. М., Снігурська І. О., Юшко К. О.

Філотипи мікробиоти кишечника у хворих на артеріальну гіпертензію з абдомінальним ожирінням

Новіков Є. В., Потапенко М. С.

Вплив статинотерапії на серцево-судинне ремоделювання при артеріальній гіпертензії, що поєднана з субклінічним гіпотиреозом

Задорожна Т. Д., Коломієць О. В., Туманова Л. Є., Кирихевич С. М.

Морфологічні та імуногістохімічні особливості плацент у породіль із гіперпролактинемією в анамнезі

Труба Я. П., Лазоршинець В. В., Секелік Р. І., Дзюрий І. В., Головенко О. С.

Вибір тактики хірургічного лікування гіпоплазії дуги аорти в поєднанні з дефектом міжшлуночнової перетинки в немовлят

Клевакіна О. Ю., Анікін І. О.

Застосування ранньої неінвазивної штучної вентиляції легень у доношених новонароджених із помірною та важкою гіпоксично-ішемічною енцефалопатією

Черній В. І., Штомпель І. В.

Неінвазивний контроль споживання кисню під час інгаляційної анестезії за методом Minimal flow протягом антирефлюксних лапароскопічних утручань

Муравйов П. Т., Запорожченко Б. С., Бородаєв І. Є., Кіричнікова К. П., Шевченко В. Г., Волков В. Б., Хархурі Макрем

Вплив гіпербілірубінемії на інтенсивність болю у хворих на рак панкреатобіліарної зони протягом періопераційного періоду

Фіщенко Я. В., Рой І. В., Владимиров О. А., Кравчук Л. Д., Блонський Р. І.

Наш досвід застосування одностороннього біпортального ендоскопічного поперекового міжтілового спондилодезу (UBLIF) і заднього поперекового міжтілового спондилодезу (PLIF) у лікуванні пацієнтів зі стенозом хребетного каналу поперекового відділу хребта

Никоненко О. С., Никоненко А. О., Чмуль К. О., Осауленко В. В.

Вивчення ступеня запальної реакції атеросклеротичної бляшки коронарної артерії у хворих із порушенням метаболізму гомоцистеїну та вітаміну D

Editorial

282 George Kontogeorgos

The diversity of education in pathology worldwide and perspectives of the International Academy of Pathology

Original research

287 Zakhartseva L. M., Yanovytska M. O.

Tumor-infiltrating lymphocytes in triple negative breast cancer

295 Serik S. A., Serdobinska-Kanivets E. M., Bondar T. M.

Circulating microRNAs in patients with ischemic heart disease with type 2 diabetes mellitus

306 Soloviuk O. A., Kulynych R. L.

Effect of dapagliflozin on the structural and functional properties of arterial vessels in patients with type 2 diabetes mellitus in combination with obesity

313 Koval S. M., Snihurska I. O., Yushko K. O.

Phlotypes of intestinal microbiotes in patients with arterial hypertension and abdominal obesity

319 Novikov Ye. V., Potapenko M. S.

Influence of the statin therapy on cardiovascular remodeling in arterial hypertension, combined with subclinical hypothyroidism

325 Zadorozhna T. D., Kolomiets O. V., Tumanova L. Ye., Kylykhevych S. M.

Morphological and immunohistochemical features of placenta in postpartum women with hyperprolactinemia history

332 Truba Ya. P., Lazoryshynets V. V., Sekelyk R. I., Dziuryi I. V., Holovenko O. S.

The choice of tactic for surgical treatment of aortic arch hypoplasia with ventricular septal defect in infants

338 Klievakina O. Yu., Anikin I. O.

Use of early non-invasive artificial ventilation in full term newborns with moderate and severe hypoxic ischemic encephalopathy

344 Chernii V. I., Shtompel I. V.

Non-invasive control of oxygen consumption during inhalation anesthesia of antireflux laparoscopic interventions by the method of Minimal flow

351 Muraviov P. T., Zaporozhchenko B. S., Borodaiev I. Ye., Kirpichnikova K. P., Shevchenko V. H., Volkov V. B., Harhouri Makrem

The effect of hyperbilirubinemia on pain intensity in patients with pancreatobiliary cancer during perioperative period

356 Fishchenko Ia. V., Roy I. V., Vladymirov O. A., Kravchuk L. D., Blonskyi R. I.

Our experience with the use of unilateral biportal endoscopic lumbar interbody fusion (UBLIF) and posterior lumbar interbody fusion (PLIF) in the treatment of patients with spinal stenosis of the lumbar spine

363 Nykonenko O. S., Nykonenko A. O., Chmul K. O., Osaulenko V. V.

A study of the degree of inflammatory response of atherosclerotic plaque in the coronary artery in patients with impaired metabolism of homocysteine and vitamin D

Оригінальні дослідження

Степанов Ю. М., Завгородня Н. Ю., Завгородня О. Ю., Ягмур В. Б., Татарчук О. М., Петішко О. П.

Діагностична цінність маркерів апоптозу при неалкогольній жировій хворобі печінки в дітей

Гарматіна О. Ю., Розова К. В., Портниченко А. Г.

Гістологічні зміни гіпокампа обох півкуль головного мозку щурів ліній Wistar і SHR за умов експериментальної хронічної церебральної гіперперфузії

Токарук Н. С., Попадинець О. Г., Бедей В. І., Гришук М. І., Котик Т. Л.

Морфологія кінцевих відділів підщелепної залози щурів при цукровому діабеті

Огляди

Скляр А. І., Торяник І. І., Осолодченко Т. П., Пономаренко С. В.

Епштейна-Барр вірус і розсіяний склероз

Короленко В. В., Грузєва Т. С.

Особливості стаціонарного лікування пацієнтів із хворобами шкіри та інфекціями, що передаються статевим шляхом

Попович Ю. І., Григор'єва О. А., Таврог М. Л., Іванців О. Р., Попович Н. Р.

Лімфоїдна тканина слизової оболонки червоподібного відростка при апендициті (огляд літератури)

Клінічний випадок

Ярешко В. Г., Туманський В. О., Міхєєв Ю. О., Кіосов О. М., Стешенко А. О., Ярешко Н. О., Канакі А. В.

Клініко-морфологічна діагностика та хірургічне лікування парадуоденального панкреатиту

Журавльова Л. В., Сікало Ю. К., Олійник М. О.

Клінічний випадок вторинного остеопорозу у пацієнта з неспецифічним виразковим колітом

Original research

369 Stepanov Yu. M., Zavorodnia N. Yu., Zavorodnia O. Yu., Yahmur V. B., Tatarchuk O. M., Petishko O. P.

Diagnostic accuracy of apoptosis markers in non-alcoholic fatty liver disease in children

378 Harmatina O. Yu., Rozova K. V., Portnychenko A. H.

Histological changes in the hippocampus of both cerebral hemispheres of Wistar and SHR rats under experimental chronic cerebral hypoperfusion

384 Tokaruk N. S., Popadynets O. H., Bedei V. I., Hryshchuk M. I., Kotyk T. L.

Morphology of the submandibular gland's acini of rats in diabetes mellitus

Review

390 Skliar A. I., Torianyk I. I., Osolodchenko T. P., Ponomarenko S. V.
Epstein-Barr virus and multiple sclerosis

402 Korolenko V. V., Gruzieva T. S.

Features of inpatient treatment of patients with skin diseases and sexually transmitted infections

408 Popovych Yu. I., Hryhorieva O. A., Tavroh M. L., Ivantsiv O. R., Popovych N. R.

Mucosa-associated lymphatic tissue of the vermiform appendix in appendicitis

Case report

416 Yaresko V. H., Tumanskyi V. O., Mikheiev Yu. O., Kiosov O. M., Steshenko A. O., Yaresko N. O., Kanaki A. V.

Clinico-morphological diagnostics and surgical treatment of paraduodenal pancreatitis

423 Zhuravlyova L. V., Sikalo Yu. K., Oliinyk M. O.

Clinical case of secondary osteoporosis in patient with ulcerative colitis

Міжнародна індексація журналу / Indexing

Web of Science: <http://science.thomsonreuters.com/cgi-bin/jmlst/jlresults.cgi?PC=MASTER&ISSN=2306-8027>

Ulrich's Periodicals Directory (США)

WorldCat (США): http://www.worldcat.org/title/patologia/oclc/260006269&referer=brief_results

The National Library of Medicine (США): http://locatorplus.gov/cgi-bin/Pwebrecon.cgi?v1=1&ti=1,1&SearchArg=Pathologia&Search_Code=JALL&L=None&CNT=25&PID=gATyrKW75IFCFItXUc1ajaR9n&SEQ=20141105025042&SID=3

The National Center for Biotechnology Information: <http://www.ncbi.nlm.nih.gov/nlmcatalog/101470944>

WORLDWIDE ELIBRARY(США): <http://www.sciary.com/journal-scientific-pathology-article-77962>

getCITED (США): <http://www.getcited.org/pub/103524559>

BASE (Bielefeld Academic Search Engine) (ФНН): <http://www.base-search.net/Search/Results?lookfor=%D0%9F%D0%B0%D1%82%D0%BE%D0%BB%D0%BE%D0%B3%D1%96%D1%8F&type=all&oabooost=1&ling=1&name=&thes=&refid=dcesde&newsearch=1>

JournalTOCs (Великобританія): http://www.journaltoCs.ac.uk/index.php?action=browse&subAction=pub&publisherID=2830&journalID=29710&page=1&userQueryID=&sort=&local_page=1&sortBy=&sortCol=1

CiteFactor (США): http://www.citefactor.org/journal/index/10492/pathologia#.VDJGUWd_smg

Google Scholar (Академія): http://scholar.google.com.ua/scholar?q=%D0%B6%D1%83%D1%80%D0%BD%D0%B0%D0%BB+%D0%9F%D0%B0%D1%82%D0%BE%D0%BB%D0%BE%D0%B3%D1%96%D1%8F%2C+Pathologia&btnG=&hl=ru&as_sdt=1%2C5&as_ylo=2014&as_vis=1

Index Copernicus (Польща): <http://www.journals.indexcopernicus.com/Pathologia,p5665,3.html>

DOAJ (Великобританія): <https://doaj.org/toc/2310-1237>

Вивчення ступеня запальної реакції атеросклеротичної бляшки коронарної артерії у хворих із порушенням метаболізму гомоцистеїну та вітаміну D

О. С. Никоненко^{1,E,F}, А. О. Никоненко^{2,E,F}, К. О. Чмуль^{1,2,3,A,B,C,D},
В. В. Осауленко^{1,3,A,C,E}

¹ДЗ «Запорізька медична академія післядипломної освіти МОЗ України», ²Запорізький державний медичний університет, Україна,
³КНП «Запорізька обласна клінічна лікарня» ЗОР, Україна

A – концепція та дизайн дослідження; B – збір даних; C – аналіз та інтерпретація даних; D – написання статті; E – редагування статті;
F – остаточне затвердження статті

Підвищення рівня гомоцистеїну (ГЦ) і дефіцит вітаміну D відіграють важливу роль у прогресуванні серцево-судинних захворювань (ССЗ). Але нині в доступній медичній літературі недостатньо висвітлені питання щодо впливу гіпергомоцистеїнії (ГГЦ) і дефіциту вітаміну D на ступінь запальної реакції атеросклеротичної бляшки (АсБ), зумовлюючи необхідність детального вивчення цієї проблеми. Вважають, що запалення відіграють певну роль у патогенезі ССЗ, тому визначення маркерів запалення дають змогу поліпшити оцінювання ризику захворювань серцево-судинної системи.

Мета роботи – оцінити морфологічну картину запальних уражень атеросклеротичної бляшки коронарної артерії залежно від ступеня гіпергомоцистеїнії та рівнів гіповітамінозу D у пацієнтів з ішемічною хворобою серця.

Матеріали та методи. Проаналізували показники 26 пацієнтів, яким, крім визначення рівня гомоцистеїну та вітаміну D, виконали морфологічні дослідження атеросклеротичної бляшки з просвіту коронарних артерій. Зразки отримали під час операції аортокоронарного шунтування. Залежно від рівня ГЦ і вітаміну D пацієнтів поділили 3 групи: перша – пацієнти з нормальним рівнем гомоцистеїну (до 10 мкмоль/л) і вітаміну D (понад 30 мкмоль/л); друга – пацієнти з гіпергомоцистеїнією (10,38–40,08 мкмоль/л) і достатнім рівнем вітаміну D (понад 30 нг/мл); третя – пацієнти з гіпергомоцистеїнією (понад 10,38 мкмоль/л) і дефіцитом вітаміну D (менше ніж 30 нг/мл).

Результати. Оцінюючи морфологію АсБ, з'ясували наявність лімфоцитів і сегментоядерних нейтрофілів, що вказували на запальний процес в атеросклеротичній бляшці. Виявили позитивний кореляційний зв'язок між концентрацією ГЦ ($\gamma = 0,92$) і ступенем запальної реакції АсБ. Також встановили негативний кореляційний зв'язок між рівнем вітаміну D ($\gamma = -0,81$) і ступенем запалення АсБ. Більшість пацієнтів 2 і 3 груп дослідження мали загострення запального процесу атеросклеротичної бляшки, що підтверджено наявністю сегментоядерних нейтрофілів (7–10 сегментів у 2 мм² бляшки); це відповідає 3 ступеню запальної реакції.

Висновки. У більшості пацієнтів з ішемічною хворобою серця виявили гіпергомоцистеїнію та дефіцит вітаміну D. Гіпергомоцистеїнію та гіповітаміноз D впливають на кількісні та якісні прояви атеросклеротичного ураження бляшок. Пацієнти з вираженою гіпергомоцистеїнією та дефіцитом вітаміну D мали вираженішу запальну реакцію атеросклеротичної бляшки.

Ключові слова:

ішемічна хвороба серця, гомоцистеїн, вітамін D, гіпергомоцистеїнія, атеросклеротична бляшка, ендотеліальна дисфункція.

Патологія. 2020.
Т. 17, № 3(50).
С. 363-368

*E-mail:
olegovnakarina666@gmail.com

A study of the degree of inflammatory response of atherosclerotic plaque in the coronary artery in patients with impaired metabolism of homocysteine and vitamin D

O. S. Nykonenko, A. O. Nykonenko, K. O. Chmul, V. V. Osaulenko

Increased homocysteine (HC) levels and vitamin D deficiency play an important role in the progression of cardiovascular disease (CVD). However, to date, in medical publications, the issues of the influence of hyperhomocysteinemia (HHC) and vitamin D deficiency on the degree of the inflammatory response of atherosclerotic plaque (AsP) are insufficiently covered, which requires a detailed study of this problem. There is an opinion that inflammation contributes to the pathogenesis of CVD, therefore the identification of inflammation markers can improve the assessment of the risk of cardiovascular diseases.

The aim of the study was to assess the morphological picture of inflammatory lesions of the atherosclerotic plaque depending on the degree of hyperhomocysteinemia and levels of vitamin D deficiency in patients with coronary artery disease.

Materials and methods. The study analyzed data from 26 patients who, in addition to determining the level of homocysteine and vitamin D, underwent morphological studies of atherosclerotic plaque from the lumen of the coronary arteries. Samples were obtained during coronary artery bypass grafting. Depending on the level of HC and vitamin D, the patients were divided into 3 groups: the first group – patients with normal levels of homocysteine (up to 10 $\mu\text{mol/L}$) and vitamin D (more than 30 $\mu\text{mol/L}$); the second group – patients with hyperhomocysteinemia (10.38–40.08 $\mu\text{mol/l}$) and a sufficient level of vitamin D (more than 30 ng/ml); the third group – patients with hyperhomocysteinemia (more than 10.38 $\mu\text{mol/l}$) and vitamin D deficiency (less than 30 ng/ml).

Results. Evaluating the morphology of AsP, we were interested in the presence of lymphocytes and segmented neutrophils, indicating an inflammatory process in the atherosclerotic plaque. In our work, a positive correlation was established between

Key words:

coronary heart disease, homocysteine, vitamin D, hyperhomocysteinemia, atherosclerotic plaque, endothelial dysfunction.

Pathologia
2020; 17 (3), 363-368

the concentration of HC ($\gamma = 0.92$) and the degree of the inflammatory response of ASB. A negative correlation was also found between the level of vitamin D ($\gamma = -0.81$) and the degree of ASP inflammation. The overwhelming number of patients, both 2 and 3 groups of the study, had exacerbations of the inflammatory process of ASB, which was confirmed by the presence of segmented neutrophils (7–10 segments in 2 mm² plaques), corresponding to the 3rd degree of the inflammatory reaction.

Conclusions. Most CHD patients have high homocysteine levels and vitamin D deficiency. Hyperhomocysteinemia and hypovitaminosis D affect the quantitative and qualitative complications of atherosclerotic plaque. Patients with severe hyperhomocysteinemia and vitamin D deficiency had a more pronounced inflammatory response of atherosclerotic plaque.

Ключевые слова:

coronary heart disease, homocysteine, vitamin D, hyperhomocysteinemia, atherosclerotic plaque, endothelial dysfunction.

Патологія. 2020. Т. 17, № 3(50). С. 363-368

Изучение степени воспалительной реакции атеросклеротической бляшки коронарной артерии у больных с нарушением метаболизма гомоцистеина и витамина D

А. С. Никоненко, А. А. Никоненко, К. О. Чмуль, В. В. Осауленко

Повышение уровня гомоцистеина (ГЦ) и дефицит витамина D играют важную роль в прогрессировании сердечно-сосудистых заболеваний (ССЗ). Но в доступной медицинской литературе недостаточно освещены вопросы о влиянии гипергомоцистеинемии (ГГЦ) и дефицита витамина D на степень воспалительной реакции атеросклеротической бляшки (АсБ), что обуславливает необходимость детального изучения этой проблемы. Считается, что воспаление играет определенную роль в патогенезе ССЗ, потому определение маркеров воспаления позволит улучшить оценку риска заболеваний сердечно-сосудистой системы.

Цель работы – оценить морфологическую картину воспалительных поражений атеросклеротической бляшки в зависимости от степени гипергомоцистеинемии и уровней гиповитаминоза D у пациентов с ишемической болезнью сердца.

Материалы и методы. Проанализировали данные 26 пациентов, которым, помимо определения уровня гомоцистеина и витамина D, провели морфологические исследования атеросклеротической бляшки из просвета коронарных артерий. Образцы получены в ходе операции аортокоронарного шунтирования. В зависимости от уровня ГЦ и витамина D пациентов разделили на 3 группы: первая – пациенты с нормальным уровнем гомоцистеина (до 10 мкмоль/л) и витамина D (более 30 нг/мл); вторая – пациенты с гипергомоцистеинемией (10,38–40,08 мкмоль/л) и достаточным уровнем витамина D (более чем 30 нг/мл); третья – пациенты с гипергомоцистеинемией (более чем 10,38 мкмоль/л) и дефицитом витамина D (менее чем 30 нг/мл).

Результаты. Оценивая морфологию АсБ, определяли наличие лимфоцитов и сегментоядерных нейтрофилов, участвующих в воспалительный процесс в атеросклеротической бляшке. Установлена положительная корреляционная связь между концентрацией ГЦ ($\gamma = 0.92$) и степенью воспалительной реакции АсБ. Также обнаружена отрицательная корреляционная связь между уровнем витамина D ($\gamma = -0.81$) и степенью воспаления АсБ. Большинство пациентов 2 и 3 групп исследования имели обострения воспалительного процесса АсБ, что подтверждено наличием сегментоядерных нейтрофилов (7–10 сегментов в 2 мм² бляшки); это соответствует 3 степени воспалительной реакции.

Выводы. У большинства пациентов с ишемической болезнью сердца установлен высокий уровень гомоцистеина и дефицит витамина D. Гипергомоцистеинемия и гиповитаминоз D влияют на количественные и качественные осложнения атеросклеротической бляшки. Пациенты с выраженной гипергомоцистеинемией и дефицитом витамина D имели более выраженную воспалительную реакцию атеросклеротической бляшки.

Головний фактор розвитку ішемічної хвороби серця (ІХС) – атеросклероз, основою якого є ендотеліальна дисфункція, що призводить до структурних змін судинної стінки, як-от порушення тону, патологічного спазму або дилатації, підвищення проникності судинної стінки [1,2]. У патогенезі серцево-судинних захворювань важливу роль відіграють також маркери запалення, «ендотеліоз» та інші метаболічні зміни. Отже, особливий інтерес викликає гіпергомоцистеїнемія (ГГЦ), що спричиняє пошкодження ендотелію та формування судинної запальної реакції [3].

Виходячи з механізмів впливу гомоцистеїну (ГЦ) на атерогенез, збільшення концентрації у крові цих молекул є цитотоксичним, впливає на кількісні та якісні прояви атеросклеротичного ураження артерій. Це пошкодження стінки судин, розростання сполучної тканини, потовщення колагенових волокон, що призводить до формування атеросклеротичної бляшки. Внаслідок прогресування атеросклерозу підвищується агрегація тромбоцитів із розвитком крововиливів у бляшку, з утворенням розривів. У результаті утворюються тромби, відкладається кальцій. Встановлено позитивний зв'язок

між рівнем ГЦ і товщиною шару інтима–медіа сонної артерії, наявністю в сонних артеріях атеросклеротичних бляшок, ступенем їхнього стенозування [4–6].

Гомоцистеїн має негативний вплив на механізми, які беруть участь у регуляції судинного тону, обміну ліпідів, коагуляційного каскаду. Результати перших ретроспективних досліджень показали, що відносно невелике підвищення рівня ГЦ плазми (на 3 мкмоль/л) асоційоване зі збільшенням ризику розвитку ІХС на 49 % [7–9].

Дефіцит вітаміну D має багато несприятливих ефектів, зумовлюючи розвиток ендотеліальної дисфункції, проліферації та міграції гладеньком'язових клітин, кальцифікації стінки артерій. Отже, можна стверджувати: дефіцит вітаміну D, діючи прямо або опосередковано, чинить багато ефектів на функцію, патологію клітин і тканин, що залучені в атерогенний процес [10].

У Framingham Offspring Study (1739 учасників) виявили, що концентрація вітаміну D менше ніж 15 нг/мл була постійно пов'язана з підвищеним ризиком серцево-судинних подій. З'ясували, що 5-річна частота розвитку серцево-судинних ускладнень у пацієнтів із

гіповітамінозом D удвічі вища, ніж в осіб з адекватним запасом вітаміну D [11].

Отже, гіпергомоцистеїнемія та гіповітаміноз D негативно впливають на стінку судин і систему згортання крові, створюючи умови для прогресування атеросклерозу.

Знання основ патогенезу, клінічних проявів і характеру структурних змін (як найпоширеніших і патогенетично значущих) необхідне в навчанні для розуміння сутності патології «зсередици» та наступного застосування знань у клінічній практиці.

Мета роботи

Оцінити морфологічну картину запальних уражень атеросклеротичної бляшки коронарної артерії залежно від ступеня гіпергомоцистеїнемії та рівнів гіповітамінозу D у пацієнтів з ІХС.

Матеріали і методи дослідження

Робота виконана на кафедрі госпітальної хірургії ЗДМУ (на базі відділення кардіохірургії КНП «ЗОКЛ ЗОР») і кафедрі патологічної анатомії та судової медицини ЗДМУ.

Після отримання інформованої згоди проаналізували результати обстеження пацієнтів, в яких діагностовано ІХС.

Критерії залучення в дослідження: наявність ІХС, що зумовлювала необхідність хірургічного втручання – аортокоронарного шунтування з ендартеректомією (ЕАЕ) із коронарних артерій; визначені рівні гомоцистеїну та вітаміну D.

Дослідили 26 фрагментів атеросклеротичної бляшки з коронарних артерій. Визначили також рівень гомоцистеїну та вітаміну D для визначення ступеня запальної реакції залежно від рівня ГЦ і вітаміну D. Зразки отримали під час операції аортокоронарного шунтування. Пряму ендартеректомію з передньої міжшлуночкової артерії виконали 20 пацієнтам, ЕАЕ з ПКА – 4 хворим, ЕАЕ з ДА – 2 пацієнтам. 3-поміж пацієнтів 20 (76,9 %) чоловіків, 6 (23,1 %) жінок. Середній вік хворих – $59,20 \pm 8,54$ року.

Методика підготовки операційного матеріалу: висічені фрагменти атеросклеротичної бляшки фіксували в нейтральному 10 % розчині формаліну (рН 7,4), заливали в парафін, готували серійні гістологічні препарати завтовшки 5–7, забарвлювали гематоксиліном та еозином, пікрофуксином за ван Гізоном.

Патогістологічна діагностика кожного операційного випадку передбачала визначення наявності ділянок фіброзу, крововиливів, розривів, клітинного інфільтрату та його складу, руйнування ділянок фіброзної покривки, тромбозу тощо.

Якісну характеристику АсБ виконали з такою градацією: 1 – неускладнені бляшки; 2 – бляшки з ускладненнями (крововиливи, розриви); 3 – кальциновані бляшки [12].

Кількісна характеристика АсБ передбачала визначення клітинного інфільтрату: лімфоцитів, котрі відповідали за хронічну запальну реакцію, та нейтрофільних лейкоцитів, що вказували на загострення запального процесу в атеросклеротичній бляшці. Для визначення

ступеня запалення АсБ розрізняли 3 ступені: перший – 1–3 сегментоядерні нейтрофіли, 1 мм² бляшки та 1–2 малі лімфоцити; другий – 4–6 сегментоядерних нейтрофілів, 1 мм² бляшки та 3–4 малі лімфоцити; третій – 7–10 сегментоядерних нейтрофілів, 1 мм² бляшки та 4–8 малих лімфоцитів.

Залежно від рівнів гомоцистеїну та вітаміну D (25ОН) плазми крові хворих поділили на 3 групи:

– Перша група – 10 (38,46 %) пацієнтів (8 (80 %) чоловіків, 2 (20 %) жінки) з нормальним рівнем ГЦ (до 10 мкмоль/л) і вітаміну D (понад 30 мкмоль/л); середній вік – $59,16 \pm 7,94$ року.

– Друга група – 11 (42,30 %) пацієнтів (7 (63,63 %) чоловіків, 3 (27,27 %) жінки) з гіпергомоцистеїнемією (10,38–40,08 мкмоль/л) і достатнім рівнем вітаміну D (понад 30 нг/мл); середній вік – $58,72 \pm 9,04$ року.

– Третя група – 5 (19,23 %) пацієнтів (4 (80 %) чоловіки, 1 (20 %) жінка) з дефіцитом вітаміну D (менше ніж 30 нг/мл) і гіпергомоцистеїнемією (понад 10,38 мкмоль/л); середній вік – $59,51 \pm 8,5$ року.

Більшість даних опрацювали непараметричними методами, використовуючи програми Microsoft Excel, Statistica 13.0 (ліцензійний номер JPZ8041382130ARCN10-J). Результати наведені як середні значення ($M \pm m$), непараметричні – як Me (25 %; 75 %). Для оцінювання значущості відмінностей кількісних параметрів між двома незалежними вибірками використовували критерій Манна–Вітні. Для аналізу зв'язку використовували коефіцієнт гамма (γ), для бінарних змінних – аналіз асоціації на основі таблиць спряженості Пірсона та коефіцієнта контингенції (K) (якщо коефіцієнт понад 0,3, зв'язок підтверджений). Вірогідність відмінностей у групах визначали при рівні статистичної значущості $p < 0,05$.

Результати

Визначили ступінь запальної реакції атеросклеротичної бляшки в пацієнтів із різними рівнями гомоцистеїну та вітаміну D плазми крові, результати наведено в таблиці 1.

За результатами аналізу, у бляшках ($n = 26$) визначили структурні компоненти, що характерні для атеросклерозу: атероматозні маси, кристали холестерину, гігантські багатоядерні клітини, вогнища крововиливів, петрифікації, запальні інфільтрати (лімфоцитарні, лейкоцитарні).

Клітинну інфільтрацію у бляшці виявили у 88 % випадків, що сформували лімфоцити, які розташовувалися здебільшого периваскулярно як невеликі скупчення й інфільтрати. У деяких випадках визначили нейтрофільні лейкоцити біля кристалів холестерину. У зонах інтрамуральних гематом наявні скупчення сидерофагів із зернами гемосидерину, що свідчили про давність крововиливу. Крововиливи здебільшого множинні, формували множинні зони розшарування.

У пацієнтів 1 групи дослідження під час аналізу морфологічних змін фрагментів атеросклеротичної бляшки (АсБ) виявили такі зміни: у 5 (50 %) хворих – фрагмент АсБ із малими кристалами холестерину; у 3 (30 %) – фрагмент АсБ без запальної реакції. У 5 (50 %) пацієнтів бляшка утворена аморфними безструктурними

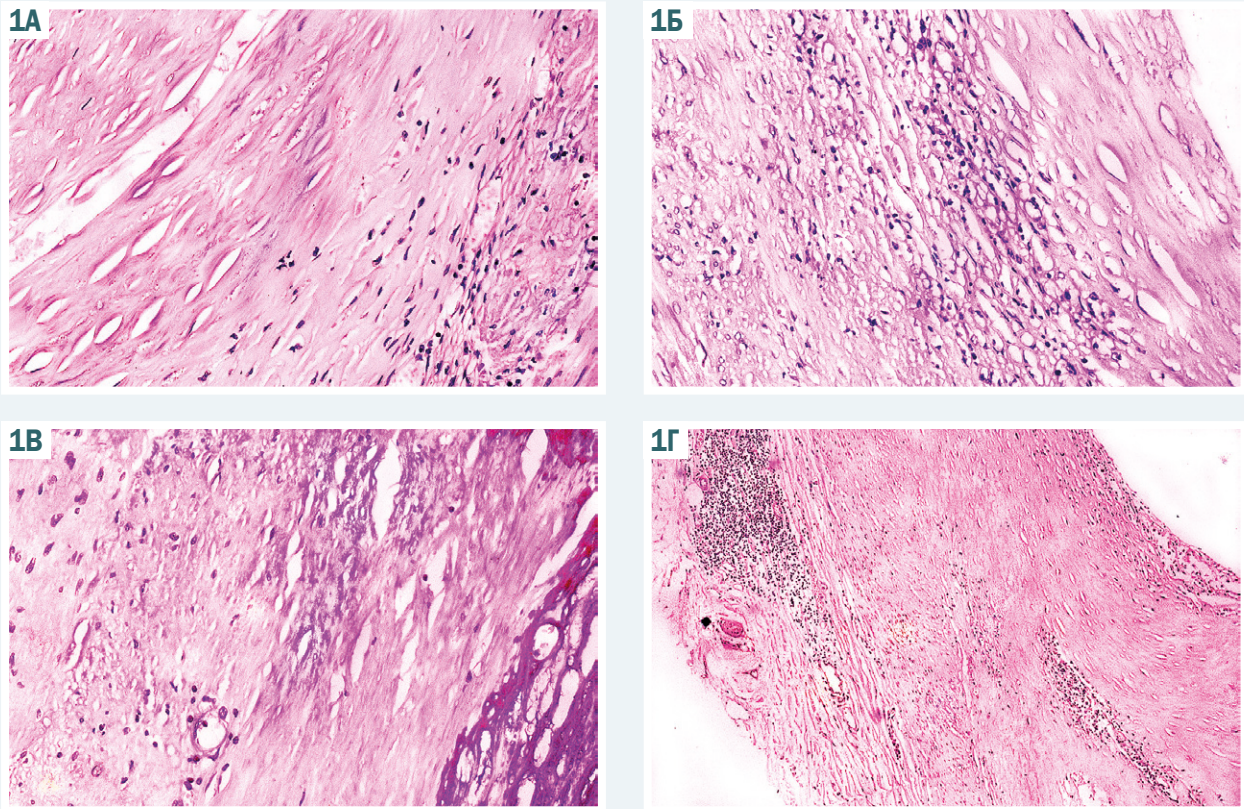


Рис. 1. А: Атеросклеротична бляшка з вогнищем запальної реакції, що складається із 1-2 малих лімфоцитів та одиночних сегментоядерних нейтрофілів; Б: Атеросклеротична бляшка з кристалами холестерину та з дифузною запальною реакцією переважно із сегментоядерних нейтрофілів та одиночних малих лімфоцитів; В: Фрагмент атеросклеротичної бляшки з вираженим кальцинозом; Г: Атеросклеротична бляшка з дифузною запальною клітинною інфільтрацією в центрі бляшки із сегментоядерних нейтрофілів та малих лімфоцитів. Забарвлення А, Б, В, Г: гематоксилином і еозином. Зб. А, Б, В, Г: $\times 400$.

Таблиця 1. Якісна та кількісна морфологічна характеристика атеросклеротичної бляшки в пацієнтів груп дослідження ($n = 26$)

Показники	1 група ($n = 10$)	2 група ($n = 11$)	3 група ($n = 5$)	ГЦ / Віт D		
				1 група	2 група	3 група
Якісна характеристика АсБ – наявність ускладнень атеросклерозу						
Неускладнені бляшки	5	1	0	$K = 0,50^*$	$K = 0,67^* / K = 0,20$	$K = 0,7^*$
Кристали холестерину	5	6	2	$K = 0,44^*$	$K = 0,47^*$	$K = 0,54^*$
Ускладнення (крововиливи, розриви)	0	6	2	0	$K = 0,47^*$	$K = 0,54^*$
Кальциноз бляшки	0	5	3	0	$K = 0,52^*$	$K = 0,44^*$
Кількісна характеристика АсБ – ступінь запальної реакції				ГЦ	Віт D	
0 ступінь	3	0	0	$\gamma = 0,92^*$	$\gamma = -0,81^*$	
1 ступінь	7	2	0			
2 ступінь	0	5	1			
3 ступінь	0	4	4			

*: статистично значущий зв'язок ($p < 0,05$).

масами з наявністю кристалів холестерину; у 7 (70 %) хворих АсБ має ознаки запальної реакції, складається з 1–2 малих лімфоцитів і поодиноких сегментоядерних нейтрофілів на 10 полів зору (рис. 1А).

У пацієнтів 2 групи дослідження (з гіпергомоцистеїнемією) встановили такі зміни: у 6 (54,5 %) АсБ із відкладенням малих і великих кристалів холестерину, ділянками крововиливу; в 1 (9,09 %) – АсБ із малими кристалами холестерину; у 5 (45,4 %) хворих виявили фрагмент АсБ бляшки з кальцинозом. У 2 (18,1 %) пацієнтів АсБ класифікована як незначна запальна реакція – 1–2 малих лімфоцитів на 10 полів зору, поодинокі сегментоядерні нейтрофіли. У 5 (45,4 %) пацієнтів

визначили запальну реакцію – наявні малі лімфоцити (6–8 на 10 полів зору) та сегментоядерні нейтрофіли (3–4 на поле зору). У 4 (36,3 %) хворих наявна АсБ із дифузною запальною реакцією, що утворена здебільшого сегментоядерними нейтрофілами (до 6–7 на 10 полів зору) і поодинокими малих лімфоцитів (рис. 1Б).

З-поміж пацієнтів 3 групи дослідження з вираженою гіпергомоцистеїнемією та дефіцитом вітаміну D у 2 (40 %) осіб виявили АсБ із відкладенням малих і великих кристалів холестерину, ділянками фіброзу, вогнищами гемосидерозу. У 3 (60 %) осіб визначили фрагмент атеросклеротичної бляшки з вираженим кальцинозом (рис. 1В).

У 80 % випадків наявна АсБ із дифузною клітинною інфільтрацією, що складалася передусім із сегментоядерних нейтрофілів (до 8 на 10 полів зору) та 3–4 малих лімфоцитів; інфільтрація розташована в центрі бляшки (рис. 1Г).

Під час аналізу асоціації на основі побудови таблиць спряженості (табл. 1) у пацієнтів 2 та 3 груп підтвердили зв'язок між рівнями ГЦ і вітаміну D із такими якісними змінами в атеросклеротичній бляшці, як розриви, крововиливи ($K = 0,47$ та $K = 0,54$ відповідно) та кальциноз ($K = 0,52$ та $K = 0,44$ відповідно). Усі кальциновані бляшки з коронарних артерій виявлені в осіб із рівнем гомоцистеїну понад 15,3 мкмоль/л.

Обговорення

У дослідженнях різних авторів, наприклад В. М. McQuillan et al. [13], встановлено зв'язок між рівнем гомоцистеїну та товщиною шару інтима-медіа сонних артерій ($r = 0,31$) і формуванням у них атеросклеротичних бляшок. Інші дослідники визначили позитивну кореляцію між рівнем ГЦ і загальним розміром бляшок ($r = 0,48$) [14].

Опубліковано результати дослідження, що присвячене вивченню взаємозв'язку між концентрацією гомоцистеїну та якісною характеристикою атеросклеротичних бляшок. За даними F. Kronenberg [15], ГЦ пов'язана з кальцифікацією периферичних артерій у хворих на хронічну ниркову недостатність. У роботі, що виконали, виявили: зі збільшенням концентрації гомоцистеїну посилюються якісні зміни атеросклеротичних бляшок із коронарних артерій.

Протягом дослідження за участю 654 пацієнтів віком 55–96 років (середній вік – 75,5 року) без ІХС встановили, що товщина інтими сонної артерії зменшувалася зі збільшенням у плазмі рівня 25(OH)D3 – одного з основних метаболітів вітаміну D ($p = 0,02$) [16].

У дослідженні, що здійснили, на відміну від наведених, враховували не тільки якісні характеристики змін атеросклеротичної бляшки, але й кількісні морфологічні зміни в ній.

Оцінюючи морфологію АсБ, з'ясували наявність лімфоцитів і сегментоядерних нейтрофілів, що вказували на запальний процес в атеросклеротичній бляшці. Виявили позитивний кореляційний зв'язок між концентрацією ГЦ ($\gamma = 0,92$) і ступенем запальної реакції АсБ. Також встановили негативний кореляційний зв'язок між рівнем вітаміну D ($\gamma = -0,81$) і ступенем запалення АсБ.

За результатами, що отримали, можна зробити висновок про наявність хронічної запальної реакції в пацієнтів усіх груп дослідження. Більшість пацієнтів 2 та 3 груп дослідження мали загострення запального процесу атеросклеротичної бляшки, що підтверджено наявністю сегментоядерних нейтрофілів (7–10 сегментів у 2 мм² бляшки); це відповідає 3 ступеню запальної реакції. Ці дані свідчать про зв'язок рівня гомоцистеїну з запальними змінами атеросклеротичної бляшки ($\gamma = 0,92$).

Отже, гіпергомоцистеїнемія та гіповітаміноз D пов'язані з кальцифікацією АсБ із коронарних артерій. Збільшення молекул ГЦ асоціюється з запальними змінами в АсБ.

Виявили зв'язок між збільшенням концентрації у крові гомоцистеїну та зменшення вітаміну D із виразністю патологічних змін в АсБ з ознаками ускладнення та кальцифікації, а також зі збільшенням ступеня запальної реакції в АсБ.

Висновки

1. Гіпергомоцистеїнемія – фактор ризику розвитку ІХС, асоційована з несприятливим перебігом коронарної хвороби.

2. Гіпергомоцистеїнемія та гіповітаміноз D впливають на кількісні (наявність клітинного інфільтрату) та якісні (наявність фіброзу, холестерину, крововиливів, розривів, кальцинозу) прояви атеросклеротичного ураження судин.

3. Пацієнти з гіпергомоцистеїнемією та дефіцитом вітаміну D мали вираженішу запальну реакцію атеросклеротичної бляшки.

Конфлікт інтересів: відсутній.

Conflicts of interest: authors have no conflict of interest to declare.

Надійшла до редакції / Received: 30.10.2020

Після доопрацювання / Revised: 27.11.2020

Прийнято до друку / Accepted: 30.11.2020

Відомості про авторів:

Никоненко О. С., д-р мед. наук, професор, ректор, ДЗ «Запорізька медична академія післядипломної освіти МОЗ України», академік НАМН України, член-кор. НАН України.

ORCID ID: [0000-0002-3903-1336](https://orcid.org/0000-0002-3903-1336)

Никоненко А. О., д-р мед. наук, професор, зав. каф. госпітальної хірургії, Запорізький державний медичний університет, Україна.

ORCID ID: [0000-0002-5720-2602](https://orcid.org/0000-0002-5720-2602)

Чмуть К. О., очний аспірант каф. госпітальної хірургії, Запорізький державний медичний університет; серцево-судинний хірург відділення кардіохірургії, КНП «Запорізька обласна клінічна лікарня» ЗОР, Україна.

ORCID ID: [0000-0003-3387-6394](https://orcid.org/0000-0003-3387-6394)

Осауленко В. В., канд. мед. наук, доцент каф. трансплантології, ендокринної хірургії з циклом серцево-судинної хірургії, ДЗ «Запорізька медична академія післядипломної освіти МОЗ України»; зав. відділення кардіохірургії, КНП «Запорізька обласна клінічна лікарня» ЗОР, Україна.

ORCID ID: [0000-0003-0634-6646](https://orcid.org/0000-0003-0634-6646)

Information about authors:

Nykonenko O. S., MD, PhD, DSc, Professor, Rector, State Institution "Zaporizhzhia Medical Academy of Postgraduate Education of Ministry of Health of Ukraine", Corr. Member of NAS of Ukraine.

Nykonenko A. O., MD, PhD, DSc, Professor, Head of the Department of Hospital Surgery, Zaporizhzhia State Medical University, Ukraine.

Chmulyk K. O., MD, Postgraduate Student of the Department of Hospital Surgery, Zaporizhzhia State Medical University; Cardiovascular Surgeon of the Department of Cardiac Surgery, Zaporizhzhia Region Clinical Hospital, Ukraine.

Osaulenko V. V., MD, PhD, Associate Professor of the Department of Transplantation, Endocrine Surgery with a Cycle in Cardiovascular Surgery, SI "Zaporizhzhia Medical Academy of Postgraduate Education of the Ministry of Health of Ukraine"; Head of the Department of Cardiac Surgery, Zaporizhzhia Region Clinical Hospital, Ukraine.

Сведения об авторах:

Никоненко А. С., д-р мед. наук, профессор, ректор, ГУ «Запорожская медицинская академия последипломного образования МЗ Украины», академик НАМН Украины, чл.-корр. НАН Украины.
 Никоненко А. А., д-р мед. наук, профессор, зав. каф. госпитальной хирургии, Запорожский государственный медицинский университет.
 Чмуть К. О., аспирант каф. госпитальной хирургии, Запорожский государственный медицинский университет; сердечно-сосудистый хирург отделения кардиохирургии, КНП «Запорожская областная клиническая больница» ЗОС, Украина.
 Осауленко В. В., канд. мед. наук, доцент каф. трансплантологии, эндокринной хирургии с циклом сердечно-сосудистой хирургии, ГУ «Запорожская медицинская академия последипломного образования МЗ Украины», зав. отделением кардиохирургии, КНП «Запорожская областная клиническая больница» ЗОС, Украина.

Список літератури

- Prognostic value of homocysteine and vitamin D for patients with ischemic heart disease and multifocal atherosclerosis / O. S. Nykonenko, K. O. Chmul, A. O. Nykonenko et al. *Запорожский медицинский журнал*. 2018. Т. 20, № 1. С. 31-35. <https://doi.org/10.14739/2310-1210.2018.1.121880>
- Скорочувальна функція міокарда лівого шлуночка при порушенні метаболізму гомоцистеїну у хворих на ішемічну хворобу серця / О. С. Ніконенко, К. О. Чмуть, А. О. Ніконенко та ін. *Вісник серцево-судинної хірургії*. 2018. № 3. С. 17-23.
- Vaziri N. D. Causal link between oxidative stress, inflammation, and hypertension. *Iranian journal of kidney diseases*. 2008. Vol. 2, Iss. 1. P. 1-10.
- Михайлова К. В. Влияние гипергомоцистеинемии на нарушения внутрисосудистого свертывания крови и клиническое течение инфаркта миокарда : дис. канд. мед. наук : 14.00.06. ГОУВПО «Российский государственный медицинский университет». Москва, 2008. 143 с.
- Соболева Е. В. Новые возможности в терапии ишемической болезни сердца. *Справочник поликлинического врача*. 2008. № 8. С. 13-15.
- Hyperhomocysteinemia but not the C677T mutation of methylenetetrahydrofolate reductase is an independent risk determinant of carotid wall thickening. The Perth Carotid Ultrasound Disease Assessment Study (CUDAS) / B. M. McQuillan, J. P. Beilby, M. Nidorf et al. *Circulation*. 1999. Vol. 99, Iss. 18. P. 2383-2388. <https://doi.org/10.1161/01.cir.99.18.2383>
- Наумов А. В., Данильчик И. В., Сарана Ю. В. Три пути реметилирования гомоцистеина. *Журнал Гродненского государственного медицинского университета*. 2016. № 2. С. 27-32.
- Скворцов Ю. И., Королькова А. С. Гомоцистеин как фактор риска развития ИБС (обзор). *Саратовский научно-медицинский журнал*. 2011. Т. 7, № 3. С. 619-624.
- Смирнова О. А. Прогностическое значение гипергомоцистеинемии у больных с различными формами ишемической болезни сердца : дис. ... канд. мед. наук : 14.00.29 / ГУ «Федеральное государственное учреждение «Российский научно-исследовательский институт гематологии и трансфузиологии Федерального агентства по высокотехнологичной медицинской помощи». Санкт-Петербург, 2008. 91 с.
- Vitamin D and Nonalcoholic Fatty Liver Disease: Bi-directional Mendelian Randomization Analysis / N. Wang, C. Chen, L. Zhao et al. *EBioMedicine*. 2018. Vol. 28. P. 187-193. <https://doi.org/10.1016/j.ebiom.2017.12.027>
- Vitamin D, Homocysteine, and Folate in Subcortical Vascular Dementia and Alzheimer Dementia / R. Moretti, P. Caruso, M. Dal Ben et al. *Frontiers in aging neuroscience*. 2017. Vol. 9. P. 169. <https://doi.org/10.3389/fnagi.2017.00169>
- Куликов В. П., Черникова И. В., Костюченко Г. И. Особенности атеросклеротического поражения сонных артерий в зависимости от концентрации в крови гомоцистеина и С-реактивного белка. *Бюллетень Сибирского отделения Российской академии медицинских наук*. 2006. № 2. С. 93-99.
- Hyperhomocysteinemia but not the C677T mutation of methylenetetrahydrofolate reductase is an independent risk determinant of carotid wall thickening. The Perth Carotid Ultrasound Disease Assessment Study (CUDAS) / B. M. McQuillan, J. P. Beilby, M. Nidorf et al. *Circulation*. 1999. Vol. 99, Iss. 18. P. 2383-2388. <https://doi.org/10.1161/01.cir.99.18.2383>
- Милевская И. В. Клиническое значение гомоцистеина у больных артериальной гипертензией : дис. ... канд. мед. наук : 14.00.06 / ГОУВПО «Самарский государственный медицинский университет». Самара, 2008. 132 с.
- Alani H., Tamimi A., Tamimi N. Cardiovascular co-morbidity in chronic kidney disease: Current knowledge and future research needs. *World journal of nephrology*. 2014. Vol. 3, Iss. 4. P. 156-168. <https://doi.org/10.5527/wjn.v3.i4.156>
- Progression of early carotid atherosclerosis is only temporarily reduced after antibiotic treatment of Chlamydia pneumoniae seropositivity / D. Sander, K. Winbeck, J. Klingelhöfer et al. *Circulation*. 2004. Vol. 109, Iss. 8. P. 1010-1015. <https://doi.org/10.1161/01.CIR.0000117232.30832.EC>

References

- Nykonenko, O. S., Chmul, K. O., Nykonenko, A. O., Osaulenko, V. V., Efimenko, & N. F. (2018). Prognostic value of homocysteine and vitamin D for patients with ischemic heart disease and multifocal atherosclerosis. *Zaporozhye medical journal*, 20(1), 31-35. <https://doi.org/10.14739/2310-1210.2018.1.121880>
- Nykonenko, A. S., Chmul, K. O., Nykonenko, A. A., Molodan, O. V., & Osaulenko, V. V. (2018). Skorochuvalna funktsiia miokarda liivoho shlunochka pry porushenni metabolizmu homotsysteinu u khvorykh na ishemichnu khvorobu sertsia [The contractive function of the myocardium of the LV in the disturbance of homocysteine metabolism in IHD patients]. *Visnyk sertsivo-sudynnoi khirurgii*, (3), 17-23. [in Ukrainian].
- Vaziri N. D. (2008). Causal link between oxidative stress, inflammation, and hypertension. *Iranian journal of kidney diseases*, 2(1), 1-10.
- Mikhailova, K. V. (2008). Vliyaniye gipergomotsisteinonii na narusheniya vnutrisosudistogo svertyvaniya krovi i klinicheskoe techeniye infarkta miokarda (Dis. kand. med. nauk) [Influence of hyperhomocysteinemia on intravascular coagulation disorders and clinical course of myocardial infarction (PhD Dissertation)]. Moscow: Russian State Medical University. [in Russian].
- Soboleva E. V. (2008). Novye vozmozhnosti v terapii ishemicheskoi bolezni serdtsa. *Spravochnik poliklinicheskogo vracha* [New possibilities in the treatment of coronary heart disease]. *Spravochnik poliklinicheskogo vracha*, (8), 13-15. [in Russian].
- McQuillan, B. M., Beilby, J. P., Nidorf, M., Thompson, P. L., & Hung, J. (1999). Hyperhomocysteinemia but not the C677T mutation of methylenetetrahydrofolate reductase is an independent risk determinant of carotid wall thickening. The Perth Carotid Ultrasound Disease Assessment Study (CUDAS). *Circulation*, 99(18), 2383-2388. <https://doi.org/10.1161/01.cir.99.18.2383>
- Naumov, A. V., Danilchik, I. V., & Sarana, Yu. V. (2016). Tri puti remetilirovaniya gomotsisteina [Three ways of homocysteine remethylation]. *Zhurnal Grodnenskogo gosudarstvennogo meditsinskogo universiteta*, (2), 27-32. [in Russian].
- Skvortsov, Yu. I., & Korolkova, A. S. (2011). Gomotsistein kak faktor riska razvitiya IBS (obzor) [Homocysteine as a risk factor of ischemic heart disease development (review)]. *Saratovskii nauchno-meditsinski zhurnal*, 7(3), 619-624. [in Russian].
- Smirnova, O. A. (2008). *Prognosticheskoe znachenie gipergomotsisteinonii u bol'nykh s razlichnymi formami ishemicheskoi bolezni serdtsa* (Dis. kand. med. nauk) [Prognostic value of hyperhomocysteinemia in patients with various forms of ischemic heart disease (PhD Dissertation)]. Russian Research Institute of Hematology and Transfusiology. [in Russian].
- Wang, N., Chen, C., Zhao, L., Chen, Y., Han, B., Xia, F., Cheng, J., Li, Q., & Lu, Y. (2018). Vitamin D and Nonalcoholic Fatty Liver Disease: Bi-directional Mendelian Randomization Analysis. *EBioMedicine*, 28, 187-193. <https://doi.org/10.1016/j.ebiom.2017.12.027>
- Moretti, R., Caruso, P., Dal Ben, M., Conti, C., Gazzin, S., & Tiribelli, C. (2017). Vitamin D, Homocysteine, and Folate in Subcortical Vascular Dementia and Alzheimer Dementia. *Frontiers in aging neuroscience*, 9, 169. <https://doi.org/10.3389/fnagi.2017.00169>
- Kulikov, V. P., Tchernikova, I. V., & Kostutchenko, G. I. (2006). Osobennosti ateroskleroticheskogo porazheniya sonnykh arterii v zavisimosti ot kontsentratsii v krovi gomotsisteina i C-reaktivnogo belka [Association between carotid artery atherosclerotic lesions and plasma homocysteine concentrations, plasma C-reactive protein concentrations]. *Bulleten Sibirskogo otdeleniya Rossiiskoi akademii meditsinskikh nauk*, (2), 93-99. [in Russian].
- McQuillan, B. M., Beilby, J. P., Nidorf, M., Thompson, P. L., & Hung, J. (1999). Hyperhomocysteinemia but not the C677T mutation of methylenetetrahydrofolate reductase is an independent risk determinant of carotid wall thickening. The Perth Carotid Ultrasound Disease Assessment Study (CUDAS). *Circulation*, 99(18), 2383-2388. <https://doi.org/10.1161/01.cir.99.18.2383>
- Milevskaya, I. V. (2008). *Klinicheskoe znachenie gomotsisteina u bol'nykh arterial'noi gipertoniei* (Dis. kand. med. nauk) [The clinical significance of homocysteine in patients with arterial hypertension (PhD Dissertation)]. Samara State Medical University. [in Russian].
- Alani, H., Tamimi, A., & Tamimi, N. (2014). Cardiovascular co-morbidity in chronic kidney disease: Current knowledge and future research needs. *World journal of nephrology*, 3(4), 156-168. <https://doi.org/10.5527/wjn.v3.i4.156>
- Sander, D., Winbeck, K., Klingelhöfer, J., Etgen, T., & Conrad, B. (2004). Progression of early carotid atherosclerosis is only temporarily reduced after antibiotic treatment of Chlamydia pneumoniae seropositivity. *Circulation*, 109(8), 1010-1015. <https://doi.org/10.1161/01.CIR.0000117232.30832.EC>