

# Запорожский медицинский журнал



Том 22, № 6(123), ноябрь – декабрь 2020 г.

## Редакционная коллегия

Главный редактор – проф. Ю.М. Колесник  
Зам. гл. редактора – проф. В.А. Визир  
Ответственный секретарь – проф. В.В. Сыволап

проф. А.В. Абрамов (Запорожье)  
проф. М.Н. Алёхин (Москва, Россия)  
академик НАМН Украины, проф. М.А. Андрейчин (Тернополь)  
проф. И.Ф. Беленичев (Запорожье)  
проф. И.Н. Бондаренко (Днепро)  
проф. Маргус Виигимаа (Таллинн, Эстония)  
проф. М.Л. Головаха (Запорожье)  
проф. М.Н. Долженко (Киев)  
проф. Н.Г. Завгородняя (Запорожье)  
акад. НАМН Украины, проф. В.Н. Запорожан (Одесса)  
проф. Луциуш Запрукто (Познань, Польша)  
проф. Марек Зентек (Вроцлав, Польша)  
проф. А.Г. Каплаушенко (Запорожье)  
проф. В.Н. Клименко (Запорожье)  
акад. НАМН Украины, проф. В.Н. Коваленко (Киев)  
проф. С.И. Коваленко (Запорожье)  
проф. С.Н. Коваль (Харьков)  
проф. А.А. Козёлкин (Запорожье)  
проф. Н.А. Корж (Харьков)  
чл.-кор. НАН, акад. НАМН Украины О.В. Коркушко (Киев)  
проф. Г.А. Леженко (Запорожье)  
чл.-кор. НАМН Украины, проф. В.Н. Лисовой (Харьков)  
проф. И.А. Мазур (Запорожье)  
проф. Кшиштоф Наркевич (Гданьск, Польша)  
проф. С.Н. Недельская (Запорожье)  
чл.-кор. НАМН Украины, проф. В.З. Нетяженко (Киев)  
акад. НАМН, чл.-кор. НАН Украины, проф. А.С. Никоненко  
проф. Петер Нильссон (Мальмё, Швеция)  
проф. Дженнаро Пагано (Неаполь, Италия)  
проф. А.И. Панасенко (Запорожье)  
чл.-кор. НАМН Украины, проф. Т.А. Перцева (Днепро)  
проф. Ю.М. Степанов (Днепро)  
проф. В.Д. Сыволап (Запорожье)  
проф. В.А. Туманский (Запорожье)  
проф. Генриетта Фаркаш (Будапешт, Венгрия)  
акад. НАМН Украины, проф. Ю.И. Фещенко (Киев)  
проф. Свапандип Сингх Чимни (Амритсар, Индия)  
проф. Яцек Шепетовски (Вроцлав, Польша)

## Editorial Board

Editor-in-Chief – Yu.M. Kolesnyk  
Deputy Editor-in-Chief – V.A. Vizir  
Executive secretary – V.V. Syvolap

A.V. Abramov (Zaporizhzhia, Ukraine)  
M.N. Alekhin (Moscow, Russia)  
M.A. Andreichyn (Ternopil, Ukraine)  
I.F. Bielenichev (Zaporizhzhia, Ukraine)  
I.M. Bondarenko (Dnipro, Ukraine)  
Swapandeep Singh Chimni (Amritsar, India)  
M.N. Dolzhenko (Kyiv, Ukraine)  
Henriette Farkas (Budapest, Hungary)  
Yu.I. Feshchenko (Kyiv, Ukraine)  
M.L. Holovakha (Zaporizhzhia, Ukraine)  
A.H. Kaplaushenko (Zaporizhzhia, Ukraine)  
V.M. Klymenko (Zaporizhzhia, Ukraine)  
O.V. Korkushko (Kyiv, Ukraine)  
N.A. Korzh (Kharkiv, Ukraine)  
S.M. Koval (Kharkiv, Ukraine)  
S.I. Kovalenko (Zaporizhzhia, Ukraine)  
V.M. Kovalenko (Kyiv, Ukraine)  
O.A. Koziolkin (Zaporizhzhia, Ukraine)  
H.O. Lezhenko (Zaporizhzhia, Ukraine)  
V.M. Lisovyi (Kharkiv, Ukraine)  
I.A. Mazur (Zaporizhzhia, Ukraine)  
Krzysztof Narkiewicz (Gdansk, Poland)  
S.M. Nedelska (Zaporizhzhia, Ukraine)  
V.Z. Netiazhenko (Kyiv, Ukraine)  
Peter M. Nilsson (Malmö, Sweden)  
O.S. Nykonenko (Zaporizhzhia, Ukraine)  
Gennaro Pagano (Naple, Italy)  
O.I. Panasenko (Zaporizhzhia, Ukraine)  
T.O. Pertseva (Dnipro, Ukraine)  
Yu.M. Stepanov (Dnipro, Ukraine)  
V.D. Syvolap (Zaporizhzhia, Ukraine)  
Jacek Szepietowski (Wroclaw, Poland)  
V.O. Tumanskyi (Zaporizhzhia, Ukraine)  
Margus Viigimaa (Tallinn, Estonia)  
V.M. Zaporozhan (Odesa, Ukraine)  
Lucjusz Zaprutko (Poznan, Poland)  
N.H. Zavhorodnia (Zaporizhzhia, Ukraine)  
Marek Ziętek (Wroclaw, Poland)

Научно-практический журнал  
Запорожского государственного  
медицинского университета

Издаётся с сентября 1999 года.  
Периодичность выхода –  
1 раз в два месяца.  
Свидетельство о регистрации  
КВ №20603-10403ПР  
от 27.02.2014 г.  
Подписной индекс – 90253.

**Аттестован** как научное  
профессиональное издание  
Украины категории «А»,  
в котором публикуются результаты  
диссертаций на соискание учёных  
степеней доктора философии,  
доктора и кандидата наук.  
Область знаний –  
охрана здоровья (22);  
специальности: медицина – 222,  
педиатрия – 228, стоматология –  
221, фармация, промышленная  
фармация – 226  
(приказ МОН Украины  
№ 1301 от 15.10.2019 г.)

Журнал включён в  
**WEB OF SCIENCE™**  
и другие международные  
научометрические базы данных.  
Статьи рецензируются  
по процедуре Double-blind.

Лицензия Creative Commons



**Рекомендован к печати**  
Учёным советом ЗГМУ,  
протокол № 5 от 24.11.2020 г.  
Подписан на печать  
07.12.2020 г.

**Редакция:**  
Начальник редакционно-  
издательского отдела  
В. Н. Миклашевский  
Литературный редактор  
О. С. Савеленко  
Технический редактор  
Ю. В. Полупан

**Адрес редакции и издателя:**  
Украина, 69035, г. Запорожье,  
пр. Маяковского, 26, ЗГМУ,  
e-mail: [med.jur@zsmu.zp.ua](mailto:med.jur@zsmu.zp.ua)  
<http://zmj.zsmu.edu.ua>

**Отпечатан**  
в типографии ООО «Х-ПРЕСС».  
69068, г. Запорожье,  
ул. Круговая, д. 165/18  
e-mail: [xpresszp@gmail.com](mailto:xpresszp@gmail.com)  
Свидетельство о госрегистрации  
АОО №198468 от 01.07.1999 г.  
Формат 60x84/8.  
© Бумага мелованная,  
бескислотная. Усл. печат. л. 6.  
Тираж 200 экз. Зак. № 11/20.

## Zaporozhye Medical Journal

Volume 22 No. 6 November – December 2020

Scientific Medical Journal. Established in September 1999  
Zaporizhzhia State Medical University

Submit papers are peer-reviewed

Maiakovskiy Avenue, 26,  
Zaporizhzhia, 69035,  
UKRAINE  
e-mail: [med.jur@zsmu.zp.ua](mailto:med.jur@zsmu.zp.ua)  
<http://zmj.zsmu.edu.ua>

## Оригинальные исследования

**Матова О. О., Міщенко Л. А., Купчинська О. Г., Сербенюк К. І.**

Трирічна динаміка структурних показників лівого шлуночка у хворих на резистентну артеріальну гіпертензію на тлі чотириккомпонентної терапії

**Ташук В. К., Мухамед Васек Аль Салама, Амеліна Т. М., Маковійчук І. О., Дінова О. П.**

Клініко-функціональні особливості перебігу стабільної стенокардії різних функціональних класів, враховуючи наявність інфаркту міокарда в анамнезі

**Буряк Р. В., Руденко К. В., Крикунов О. А.**

Віддалені результати ізолюваного медикаментозного лікування хворих на дилатаційну кардіоміопатію, що ускладнена мітральною недостатністю важкого ступеня

**Лучинець О. Ф., Лазоршинець В. В., Крикунов О. А.**

Клінічні прояви та результати реконструктивних втручань у хворих із первинною та вторинною мітральною недостатністю

**Канигіна С. М., Сиволап В. В., Потапенко М. С.**

Вегетативне забезпечення фізичних якостей витривалості, сили, швидкості у спортсменів

**Солакович С., Йогончич А., Павлович Р., Врчич М., Чович Н., Солакович Е., Скрипченко І. Т., Чаушевич Д., Дорофєєва О. Є., Яримбаш К. С.**

Дія тривалих тренувань помірної інтенсивності на мікроциркуляторні порушення та товщину інтима-медіа сонної артерії в пацієнтів після ендоваскулярного та класичного шунтування

**Клигуненко О. М., Кравець О. В., Седінкін В. А.**

Оптимізація відновлення функції кишківника при різних режимах інфузійної терапії у хворих середнього хірургічного ризику з невідкладною патологією органів черевної порожнини

**Ісаєнко О. Ю., Мінухін В. В., Рижкова Т. М., Коцар О. В.**

Комбінований вплив метаболітного комплексу *Lactobacillus rhamnosus* GG і *Saccharomyces boulardii* та амікацину на інфіковані рани в моделях *in vivo*

**Головаха М. Л., Щокін О. В., Кузнєцов Б. А.**

Порівняльний аналіз відкритої та артроскопічної операції Латарже

**Перцов В. І., Телушко Я. В., Савченко С. І.**

Гнійний артрит грудино-ключичного суглоба та його ускладнення: тактика хірургічного лікування, результати відновлення

**Гребняк М. П., Кірсанова О. В., Таранов В. В.**

Геопатогенні зони й онкологічна захворюваність населення

## Original research

**740 Matova O. O., Mishchenko L. A., Kupchynska O. H., Serbeniuk K. I.**

Three-year dynamics of left ventricular structural parameters in patients with resistant arterial hypertension on four-component therapy

**749 Tashchuk V. K., Muhamed Vasek Al Salama, Amelina T. M., Makoviichuk I. O., Dinova O. P.**

Clinical-functional peculiarities of stable angina of different functional classes considering myocardial infarction in an anamnesis

**755 Buriak R. V., Rudenko K. V., Krykunov O. A.**

Long-term results of medicamentous therapy alone in patients with dilated cardiomyopathy complicated by severe mitral insufficiency

**760 Luchynets O. F., Lazoryshynets V. V., Krykunov O. A.**

Clinical manifestations and results of reconstructive surgeries in patients with primary and secondary mitral insufficiency

**767 Kanyhina S. M., Syvolap V. V., Potapenko M. S.**

Autonomic support of endurance, strength and speed performance in athletes

**775 Solaković S., Jagončić A., Pavlović R., Vrcić M., Čović N., Solaković E., Skrypchenko I. T., Čaušević D., Dorofieieva O. Ye., Yarymbash K. S.**

Effects of moderate-intensity continuous training therapy on claudication symptoms and carotid intima-media thickness in patients after endovascular and classical bypass treatment (a pilot study)

**784 Klyhunen O. M., Kravets O. V., Sedinkin V. A.**

Optimizing restoration of intestinal function in moderate-risk surgical patients with abdominal emergencies using different infusion therapy regimens

**791 Isaienko O. Yu., Minukhin V. V., Ryzhkova T. M., Kotsar O. V.**

The combined influence of a metabolite complex of *Lactobacillus rhamnosus* GG and *Saccharomyces boulardii* with amikacin on infected wounds in models *in vivo*

**799 Holovakha M. L., Shchokin O. V., Kuznietsov B. A.**

Comparative analysis of the open and the arthroscopic Latarjet procedure

**804 Pertsov V. I., Tielushko Ya. V., Savchenko S. I.**

Sternoclavicular joint purulent arthritis and its complications: tactics of surgical treatment, results of restoration

**811 Hrebniak M. P., Kirsanova O. V., Taranov V. V.**

Geopathogenic zones and oncological morbidity of the population

## Оригинальные исследования

**Бокоч А. В., Гончарук-Хомин М. Ю., Пензелик І. В.**  
Удосконалення методу фіксації суцільнокерамічних коронок із застосуванням конструкції трансфер-шаблону

**Білокобила С. О., Рябокони О. В., Рябокони Ю. Ю., Оніщенко Н. В.**

Особливості серологічного профілю в дорослих, які хворі на кір, залежно від розвитку ускладнень

**Резніченко Н. Ю., Резніченко Ю. Г.**

Дослідження ефективності та безпечності застосування топічних кортикостероїдів у лікуванні псоріазу в підлітків і дорослих

**Хоміцький М. Є.**

Оптимізація психосоціальної реабілітації хворих на шизоафективний розлад, враховуючи типологію патоперсоналогічних трансформацій

**Мищенко М. В., Штриголь С. Ю., Лесик Р. Б., Лозинський А. В., Голота С. М.**

Скринінгове дослідження нових похідних тiazолідинону на протисудомну активність

## Обзоры

**Котвіцька А. А., Братішко Ю. С., Волкова А. В., Тарасенко Д. Ю., Посилкіна О. В., Ольховська А. Б.**

Аналіз сучасних вимог роботодавців щодо функціональних обов'язків і компетентностей фармацевтичного персоналу

**Федун І. Р., Фурдичко А. І., Ільчишин М. П., Баріляк А. Я., Ган І. В., Возний О. В.**

Вплив наркозалежності на патологію порожнини рота та особливості надання стоматологічної допомоги наркозалежним хворим (огляд літератури)

**Авраменко Н. В., Кабаченко О. В., Барковський Д. Є., Серих К. В.**

Сучасні аспекти менеджменту пацієнток із синдромом полікістозу яєчників

**Лембрик І. С., Буяк П. З.**

Сучасні погляди на поширеність і перебіг геморагічного васкуліту Шенляйн-Геноха в дітей: огляд літератури

## Клинический случай

**Завгородній С. М., Данилюк М. Б., Кубрак М. А., Щуров М. Ф.**

Шваннома шлунка (клінічний випадок)

**Макуріна Г. І., Макарчук О. І., Дмитренко І. П., Головкін А. С., Соколовська І. А., Чорненко А. С.**

Верукозна лейкоплакія червоної облямівки губ на тлі використання системи нагрівання тютюну IQOS (клінічний випадок)

## Original research

**816 Bokoch A. V., Honcharuk-Khomyn M. Yu., Penzelyk I. V.**  
Improvement of all-ceramic crowns fixation method with the use of transfer-template construction

**823 Bilokobyla S. O., Riabokon O. V., Riabokon Yu. Yu., Onishchenko N. V.**  
Characteristics of serological profile in adult measles patients depending on the development of complications

**828 Reznichenko N. Yu., Reznichenko Yu. H.**  
The effectiveness and safety study of topical corticosteroids for psoriasis in adolescent and adult population treatment

**833 Khomitskyi M. Ye.**  
Optimization of psychosocial rehabilitation of patients with schizoaffective disorder according to a typology of pathopersonological transformations

**840 Mishchenko M. V., Shtrygol S. Yu., Lesyk R. B., Lozynskyi A. V., Holota S. M.**  
Screening study of new thiazolidinone derivatives for anticonvulsant activity

## Review

**847 Kotvitska A. A., Bratishko Yu. S., Volkova A. V., Tarasenko D. Yu., Posylkina O. V., Olkhovska A. B.**  
Analysis of modern employers' requirements to responsibilities and competencies of pharmaceutical staff

**858 Fedun I. R., Furdychko A. I., Ilchyshyn M. P., Baryliak A. Ya., Han I. V., Voznyi O. V.**  
Influence of drug addiction on oral pathology and peculiarities of dental care for drug addicts (literature review)

**865 Avramenko N. V., Kabachenko O. V., Barkovskiy D. Ye., Sierikh K. V.**  
Modern aspects of management of patients with polycystic ovary syndrome

**874 Lembryk I. S., Buiak Z. P.**  
Modern views at the morbidity and course of Henoch-Schönlein purpura in children: a literature review

## Case report

**881 Zavorodnii S. M., Danyliuk M. B., Kubrak M. A., Shchurov M. F.**  
Gastric schwannoma (a case report)

**885 Makurina H. I., Makarchuk O. I., Dmytrenko I. P., Holovkin A. V., Sokolovska I. A., Chornenka A. S.**  
Verrucous leukoplakia of the red border caused by the use of IQOS heated tobacco product (a case report)

## Гнійний артрит грудино-ключичного суглоба та його ускладнення: тактика хірургічного лікування, результати відновлення

В. І. Перцов <sup>F</sup>, Я. В. Телушко <sup>\*A,B,D,E</sup>, С. І. Савченко <sup>B,C,D</sup>

Запорізький державний медичний університет, Україна

A – концепція та дизайн дослідження; B – збір даних; C – аналіз та інтерпретація даних; D – написання статті; E – редагування статті; F – остаточне затвердження статті

### Ключові слова:

грудино-ключичний суглоб, гнійний артрит, хірургічне лікування.

Запорізький медичний журнал. 2020. Т. 22, № 6(123). С. 804-810

\*E-mail: [vv\\_telushko@ukr.net](mailto:vv_telushko@ukr.net)

**Мета роботи** – удосконалення лікувально-діагностичної тактики пацієнтів із гнійним артритом грудино-ключичного суглоба.

**Матеріали та методи.** Здійснили проспективне одноцентрове дослідження, в яке залучили 30 пацієнтів із гострим гнійним артритом грудино-ключичного суглоба та його ускладненнями. Пацієнтів поділили на 2 групи за способом виконання хірургічного втручання: основна – 20 хворих, прооперовані за хірургічною тактикою, яку запропонували; контрольна – 10 осіб.

**Результати.** Причиною гнійного запалення грудино-ключичного суглоба, остеомиєліту ключиці та ребер здебільшого ( $n = 22$ ; 73,3 %) була гематогенна дисемінація мікробної інфекції на тлі супутніх захворювань. Критерії оцінювання безпосередніх результатів лікування, як-от тривалість операції, об'єм крововтрати, строки припинення ексудації та видалення дренажних трубок, час перебування в стаціонарі, динаміка змін маркерів запальної відповіді, в обох групах не мали вірогідної різниці.

Динаміка больового синдрому за ВАШ не відрізнялася на другу добу – 66,5 (65,0; 67,0) проти 64,5 (61,0; 69,0),  $p = 0,201$ . Аналогічний результат отримали на 5 добу – 49,5 (47,5; 54,0) проти 53,5 (51,0; 54,0),  $p = 0,314$ . Однак біль був вірогідно меншим в основній групі на 10 добу – 27,0 (23,5; 30,0) проти 37,5 (34,0; 39,0),  $p = 0,005$ . Повніше відновлення амплітуди рухів і вірогідно кращі функціональні результати за шкалою QuickDASH отримали в основній групі ( $p = 0,017$ ).

**Висновки.** Діагностика гнійного артриту грудино-ключичного суглоба передбачає аналіз клінічної картини захворювання та результатів променевих методів діагностики. Активна хірургічна тактика та анатомічно обґрунтований вибір місця резекції ключиці дають змогу отримати хороші безпосередні результати. Комплексний підхід до діагностики та хірургічного лікування гнійного артриту грудино-ключичного суглоба, який запропонували, сприяє отриманню кращих функціональних результатів порівняно з традиційною багатоетапною тактикою.

### Key words:

sternoclavicular joint, purulent arthritis, surgery.

Zaporozhye medical journal 2020; 22 (6), 804-810

## Sternoclavicular joint purulent arthritis and its complications: tactics of surgical treatment, results of restoration

V. I. Pertsov, Ya. V. Tielushko, S. I. Savchenko

**Aim.** To improve the treatment and diagnostic tactics in patients with sternoclavicular joint purulent arthritis.

**Materials and methods.** A prospective, single-center study was conducted which included 30 patients with acute purulent arthritis of the sternoclavicular joint and its complications. Patients were divided into 2 groups based on the operative technique: the main – 20 patients who were operated following the proposed surgical tactics, and the control – 10 patients.

**Results.** The cause of sternoclavicular joint purulent inflammation, clavicle and rib osteomyelitis was a hematogenous dissemination of microbial infection with concomitant diseases in most cases ( $n = 22$ ; 73.3 %). The criteria for the short-term treatment results assessment such as the surgery duration, total blood loss, termination of exudation and removal of drainage tubes, length of hospital stay, the dynamics of changes in the inflammatory response markers did not differ significantly between the groups.

The dynamics of pain syndrome according to VAS did not differ on the second day 66.5 (65.0; 67.0) versus 64.5 (61.0; 69.0),  $P = 0.201$ . Similar result was obtained on day 5: 49.5 (47.5; 54.0) versus 53.5 (51.0; 54.0),  $P = 0.314$ . However, pain was significantly reduced in the main group on the 10th postoperative day 27.0 (23.5; 30.0) versus 37.5 (34.0; 39.0),  $P = 0.005$ . A much more restoration of the movement amplitude and better functional outcomes on the QuickDASH scale were obtained in the main group ( $P = 0.017$ ).

**Conclusions.** Diagnosis of sternoclavicular joint purulent arthritis includes an analysis of the clinical picture of the disease and the results of radiologic imaging. Active surgical tactics and anatomically determined choice of the clavicle resection site provide good short-term results. The introduced comprehensive approach to the diagnosis and surgical treatment of sternoclavicular joint purulent arthritis facilitate obtaining better functional outcomes in comparison with traditional multi-stage tactics.

### Ключевые слова:

грудино-ключичный сустав, гнойный артрит, хирургическое лечение.

Запорожский медицинский журнал. 2020. Т. 22, № 6(123). С. 804-810

## Гнойный артрит грудино-ключичного сустава и его осложнения: тактика хирургического лечения, результаты восстановления

В. И. Перцов, Я. В. Телушко, С. И. Савченко

**Цель работы** – совершенствование лечебно-диагностической тактики у больных с гнойным артритом грудино-ключичного сустава.

**Материалы и методы.** Проведено проспективное одноцентровое исследование, в которое включены 30 пациентов с острым гнойным артритом грудино-ключичного сустава и его осложнениями. Пациентов поделили на 2 группы по способу



выполнения хирургического вмешательства: основная – 20 больных, прооперированных в соответствии с предложенной хирургической тактикой; контрольная – 10 пациентов.

**Результаты.** Причиной гнойного воспаления грудино-ключичного сустава, остеомиелита ключицы и ребер в большинстве случаев ( $n = 22$ ; 73,3 %) была гематогенная диссеминация микробной инфекции на фоне сопутствующих заболеваний. Критерии оценки непосредственных результатов лечения: продолжительность операции, объем кровопотери, сроки прекращения экссудации и удаления дренажных трубок, время пребывания в стационаре, динамика изменений маркеров воспалительного ответа – в обеих группах не имели достоверной разницы.

Динамика болевого синдрома по ВАШ не отличалась на вторые сутки – 66,5 (65,0; 67,0) против 64,5 (61,0; 69,0),  $p = 0,201$ . Аналогичный результат получен на 5 сутки – 49,5 (47,5; 54,0) против 53,5 (51,0; 54,0),  $p = 0,314$ . Однако боль достоверно меньше в основной группе на 10 сутки – 27,0 (23,5; 30,0) против 37,5 (34,0; 39,0),  $p = 0,005$ . Более полное восстановление амплитуды движений и лучшие функциональные результаты по шкале QuickDASH получены в основной группе ( $p = 0,017$ ).

**Выводы.** Диагностика гнойного артрита грудино-ключичного сустава включает анализ клинической картины заболевания и результатов лучевых методов диагностики. Активная хирургическая тактика и анатомически обусловленный выбор места резекции ключицы позволяют получить хорошие непосредственные результаты. Предложенный комплексный подход к диагностике и хирургическому лечению гнойного артрита грудино-ключичного сустава способствует получению лучших функциональных результатов в сравнении с традиционной многоэтапной тактикой.

Запальне ураження грудино-ключичного суглоба (ГКС) – рідкісне захворювання, що потребує хірургічного лікування [1,2]. Інфекція ГКС асоційована насамперед із цукровим діабетом, ін'єкційною наркотичною залежністю, лікуванням імуносупресорами, ревматичними хворобами [2–5].

На початкових етапах розвитку хвороби локальні зміни незначні, а диференційний ряд болю в ділянці суглоба включає нехірургічні захворювання [6,7]. Для діагностики використовують різні методи дослідження, передусім променеві, однак з'ясування специфічних для захворювання змін викликає певні труднощі [5,6,8,9].

Суперечливим є також ставлення до хірургічної тактики. Так, деякі автори використовують етапне лікування: консервативне – на стадії серозного запалення; розкриття капсули суглоба з дренажу гною та масованою антибактеріальною терапією. Інші дослідники схиляються до активніших резекцій ключиці, грудини та ребер [10–13]. Післяопераційне закриття рани може бути первинним [4], відтермінованим [5] і вторинним, зокрема з використанням VAC-терапії [12,13].

З огляду на локалізацію процесу та резекційні методи лікування важливі реабілітація хворих із відновленням функціональних можливостей верхньої кінцівки та запобігання розвитку хронічного запального процесу, яке тим більше потребує повторних оперативних утручань [5,11,14].

## Мета роботи

Удосконалення лікувально-діагностичної тактики в пацієнтів із гнійним артритом грудино-ключичного суглоба.

## Матеріали і методи дослідження

У проспективне одноцентрове дослідження залучили 30 пацієнтів із гострим гнійним артритом грудино-ключичного суглоба та його ускладненнями: флегмоною ший та клітковинних просторів грудної стінки, верхнім медіастинітом, хронічним остеомиєлітом ключиці та/або ребер. Показання до резекції ключиці, грудини та/або ребер: руйнування капсули суглоба, гнійна деструкція хрящової поверхні суглоба та/або кісткової тканини, хронічний запальний процес, джерелом якого є елементи суглоба.

Пацієнтів поділили на 2 групи за способом виконання хірургічного втручання: основна – 20 хворих, яких прооперували згідно з запропонованою хірургічною тактикою; контрольна – 10 осіб. За ключовими параметрами групи хворих статистично не відрізнялися (табл. 1).

Попередній аналіз віддалених (від 3 місяців до 3 років) результатів резекцій (пацієнти групи контролю) з приводу гнійного артриту грудино-ключичного суглоба та асоційованого з ним остеомиєліту грудини, ключиці та ребер показав незадовільні результати: розвиток рецидиву остеомиєліту – у 3 осіб; недостатня ефективність і тривалий термін неспецифічної протизапальної терапії після розкриття гнійника без резекції кісткових структур – у 2 хворих; функціональні обмеження рухливості верхньої кінцівки – у 3 пацієнтів; ушкодження магістральних судин на межі резекції – 1 особа. Ці фактори зумовили необхідність визначити можливості для отримання кращих результатів у цих хворих шляхом оптимізації лікувально-діагностичної тактики.

Використавши променевий (рентгенографія, комп'ютерна томографія), ультразвуковий методи дослідження, до операції встановили межі поширення запального процесу, характер і ступінь ураження навколишніх тканин та органів. У випадках загострення хронічного остеомиєліту з наявністю нориці до променевої діагностики додавали дослідження із введенням водорозчинного контрастного засобу, фістулографію для встановлення джерела запального процесу, здійснювали мікробіологічне дослідження виділень із нориці для з'ясування мікрофлори та чутливості до антибактеріальних препаратів. Протягом передопераційного обстеження всім хворим виконували клініко-біохімічне дослідження, ЕКГ, спірометрію, оцінювали анестезіологічний ризик за ASA; за наявності ознак генералізованої інфекції виконували бактеріологічне дослідження крові.

Відмінність техніки оперативного втручання у групах полягала в місці перетину ключиці під час її резекції. В основній групі це була межа між проксимальною третьою та серединою ключиці, а в контрольній – у межах проксимальної третини ключиці (рис. 1, 2) [15].

Розтин шкіри починали на 2 см назовні від середини ключиці уздовж її осі з L-подібним продовженням по середній лінії грудини до міжреберного проміжку, наступного за ураженим ребром. За наявності норицевого ходу його контрастували сумішшю розчинів діамантового

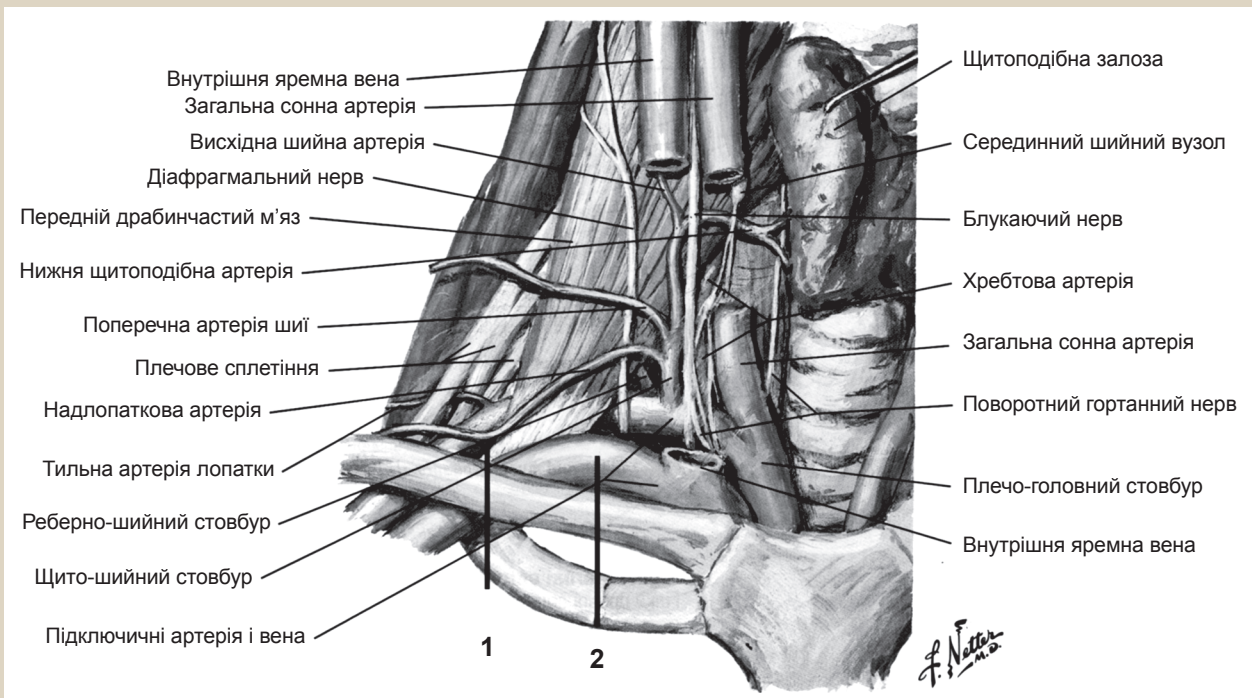


Рис. 1. Анатомія бічного трикутника шиї та ключиці (за Неттером, 2019):

1. Місце перетину ключиці в основній групі. 2. Місце перетину ключиці в контрольній групі.

Таблиця 1. Характеристика груп хворих

Показник, одиниці вимірювання	Основна група, абс. (%)	Контрольна група, абс. (%)	p
Кількість, осіб	20	10	
Вік, роки	41,0 (32,0; 66,0)	35,5 (27,0; 55,0)	0,49
Чоловіки	15 (75,0)	8 (80,0)	0,57
Супутня патологія (ІХС, гіпертонічна хвороба, ХОЗЛ), n (%)	16 (80,0)	9 (90,0)	0,45
Цукровий діабет, n (%)	9 (45,0)	4 (40,0)	0,44
Наркоманія, n (%)	7 (35,0)	5 (50,0)	0,44

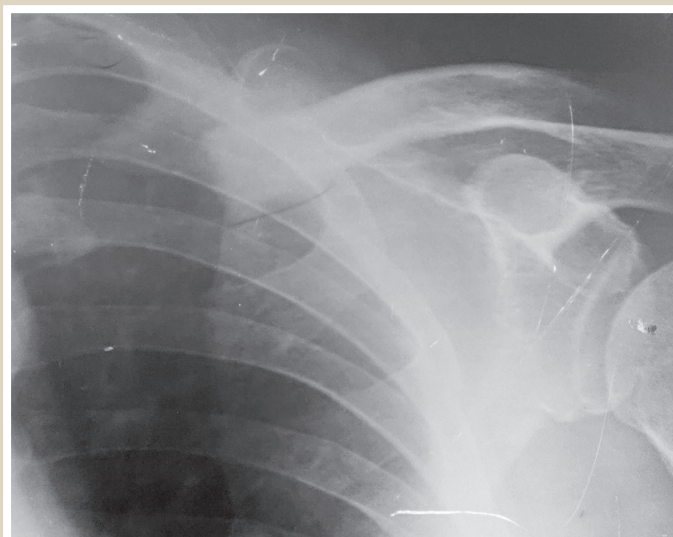


Рис. 2. Рентгенограма лівої ключиці після її резекції в середній третині.

зеленого з 3 % перекисом водню 1:5. Висічення нориці до джерела її походження виконували без розкриття просвіту. Для спрощення маніпуляцій і підвищення безпечності спочатку виконували артротомію, далі підокісно виділяли ключицю до середини, де її і перетинали.

Наступний етап – відкриття доступу до уражених передніх відрізків ребер (або першого ребра) шляхом відсічення грудинної порції великого грудного м'яза. Ребра виділяли підокісно, за необхідності перетинали в середині хрящової частини з наступною екзартикуляцією в грудино-реберних суглобах і перетином, обов'язково в кістковій частині. Довжину резекції ребра з'ясували за даними макроскопічних змін кісткового мозку та кісткової тканини на зрізі: прозорий рожевий колір і тверда кістка свідчили про відсутність запальної реакції та достатність відступу від меж вогнища. Резекцію руків'я грудини та частини тіла виконували у разі їх гнійного ураження. Межі резекції встановлювали за такими ознаками: рожевий кістковий мозок на зрізі, відсутність секвестрів і гнійних нориць. Руйнування суглобових поверхонь на грудині – обов'язковий етап резекції за відсутності макроскопічних змін грудини. Вивільнення гною з фасціальних просторів виконували протягом резекції кісток, поетапно, з промиванням антисептичними розчинами (хлоргексидин, декасан, мірамистин, перекис водню тощо).

У випадку поширення на чималу відстань від місця резекції застосовували розтини, що випереджають флегмону, потім ці розтини використовували для дренирування. Дренажні трубки з 3–4 бічними отворами встановлювали у верхньому та нижньому полюсах через контрапертури за принципом проведення проточного зрошування гнійної рани. Для закриття дефекту, що виникав після резекції кісткових структур, використовували грудну порцію

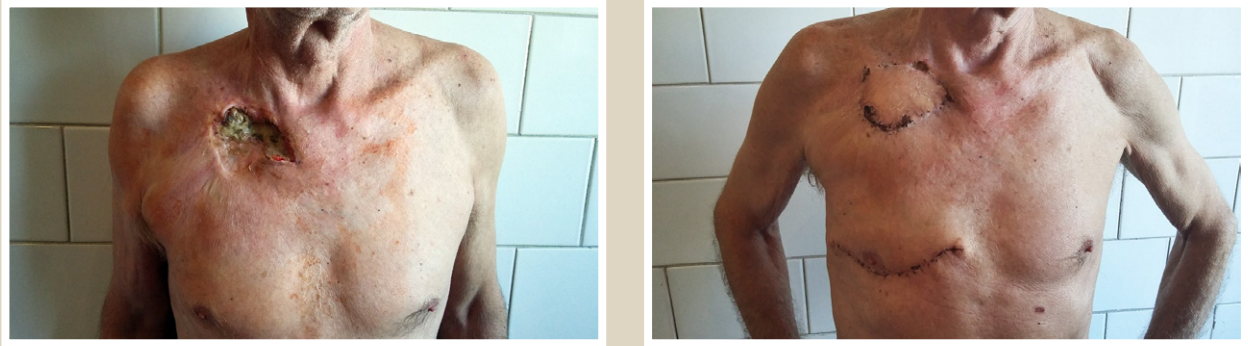

Рис. 3. Вигляд хворого до та після оперативного лікування з хронічним остеомієлітом правої ключиці та 1–2 ребер справа, норицева форма.

великого грудного м'яза. Кінці ребер, що виходять у рану, закривали окістям із попереднім введенням у губчасту тканину кістки розчину антибіотика широкого спектра. Рану зашивали наглухо після ретельного зрошування та видалення дрібних фрагментів кісток і хрящів.

В окремих занедбаних випадках для ліквідації дефекту тканин у ділянці норицевого ходу вдавалися до пластики клаптем на ніжці (рис. 3).

Інтенсивність больового синдрому визначали за візуальною аналоговою шкалою болю (ВАШ) [16]. Якщо значення цього показника становить понад 75 мм, біль вважали сильним, від 45 мм до 74 мм – помірним, від 5 мм до 44 мм – слабким. Якщо показники дорівнюють менше ніж 4 мм, вважали, що болю немає. Больовий синдром оцінювали протягом 10 днів післяопераційного періоду 4 рази на добу, для аналізу обирали середнє значення за 2, 5 і 10 добу.

Для оцінювання віддалених результатів лікування використовували обсяг рухів і відновлення функції верхньої кінцівки (через 3 місяці), рецидиви захворювання протягом спостереження тривалістю 3 роки. Для об'єктивізації відновлення функції верхньої кінцівки визначали кути рухів верхньої кінцівки, вимірюючи їх у плечовому суглобі, кількісну характеристику порушень функції верхньої кінцівки за шкалою QuickDASH [13].

Шкала QuickDASH дає змогу оцінити результати відновлення функції верхньої кінцівки у віддаленому періоді, бальний результат визначали за двома компонентами: розділ для порушень/симптомів (11 параметрів, від 1 до 5 балів) та необов'язковий спортивний/музичний або робочий модулі з високою ефективністю (4 параметри, від 1 до 5 балів). Більша кількість балів відповідає більшим розладам рухів. Хворих опитували через 3 місяці після операції, коли у пацієнтів з'являється досвід, що потрібний для відповіді на специфічні питання другого модуля (праця, ігри та специфічні рухи).

## Результати

Безпосередні результати лікування залежали від поширеності запального процесу, характеру поєднання супутніх запальних змін у середостінні, кісткових структурах ділянки, прилеглий паренхімі легень і клітковинних просторах грудної стінки. Безумовно, важливе значення мала ефективність антибактеріальної терапії відповідно до чутливості флори, що виявлена. Інформативність

бактеріологічного дослідження пов'язана з терміном, що минув від початку захворювання, та тривалістю лікування. Бактеріологічні дослідження мали позитивний результат у 4 (40 %) пацієнтів групи контролю та 11 (55 %) основної групи (*S. aureus* та/або *P. aeruginosa*). Такі результати, на нашу думку, зумовлені дією антибактеріальних препаратів, які були призначені на догоспітальному етапі, а різниця за кількістю позитивних засівів в основній групі пов'язана з активнішою хірургічною тактикою, пріоритетним використанням широкої одномоментної резекції та одночасним бактеріологічним дослідженням до призначення антибактеріального лікування.

Критерії оцінювання безпосередніх результатів лікування, як-от тривалість операції, об'єм крововтрати, термін припинення ексудації, час видалення дренажних трубок, час перебування у стаціонарі, динаміка змін маркерів запальної відповіді, не мали вірогідної різниці у групах дослідження, оскільки метод, що запропонували, не впливав на ці показники лікування (табл. 2).

Важливий параметр перебігу післяопераційного періоду – динаміка больового синдрому за ВАШ. У хворих обох груп інтенсивність болю (рис. 2), не відрізнялася на другу добу – 66,5 (65,0; 67,0) проти 64,5 (61,0; 69,0),  $p = 0,201$ . Аналогічні показники отримали на п'яту добу – 49,5 (47,5; 54,0) проти 53,5 (51,0; 54,0),  $p = 0,314$ . Відсутність статистичних відмінностей пояснюється тим, що джерелом ноцицептивної аферентації в цей період є операційна рана, а її розмір та об'єм пошкоджених тканин у групах зіставні. Після згасання запалення в ділянці рани, часткової репарації в зоні втручання та зменшення ефекту гіпералгезії, основним джерелом больової стимуляції під час збільшення навантаження стає латеральний фрагмент ключиці, що залишений. Через видалення проксимальної частки, а отже й однієї з точок фіксації ключиці, її більша змішуваність під час рухів верхньої кінцівки з боку ураження призводить до травмування навколишніх тканин, спотворює скорочення м'язів плечового поясу. Зміна місця перетину ключиці в пацієнтів основної групи менш негативно впливає на порушення обсягу руху та інтенсивність больового синдрому порівняно з показниками пацієнтів контрольної групи: на 10 добу – 27,0 (23,5; 30,0) проти 37,5 (34,0; 39,0),  $p = 0,005$ .

Вивчення віддалених результатів лікування показало відновлення амплітуди рухів і вірогідно кращі функціональні результати в основній групі за шкалою QuickDASH ( $p = 0,017$ ); у контрольній групі амплітуда



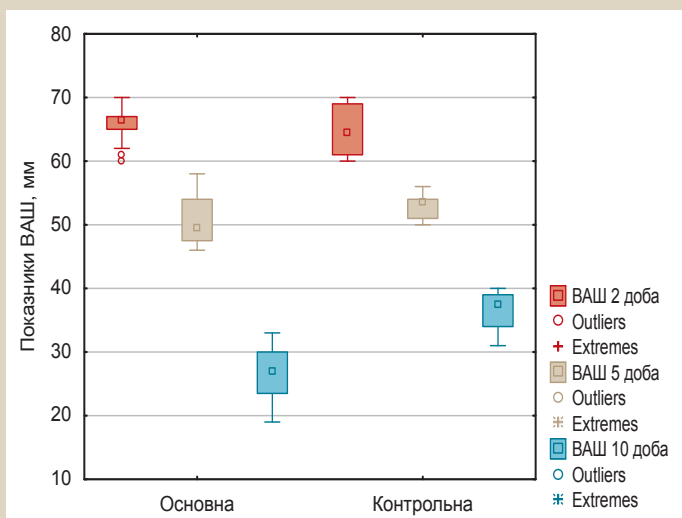


Рис. 4. ВАШ у післяопераційному періоді.

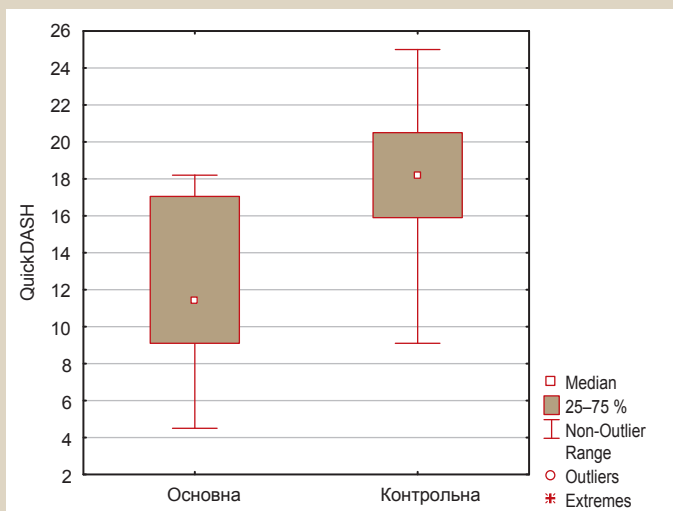


Рис. 5. Показники у групах за шкалою QuickDASH (p = 0,017).

Таблиця 2. Безпосередні результати в основній і контрольній групах

Показники, одиниці вимірювання	Основна	Контрольна	p
Тривалість операції, хв	84,5 (81,0; 87,5)	79,5 (76,0; 85,0)	0,103
Об'єм крововтрати, мл	62,5 (56,0; 69,5)	61,5 (51,0; 67,0)	0,615
Термін припинення ексудації, доба	6,0 (4,5; 8,5)	5,0 (4,0; 8,0)	0,301
Видалення дренажів, доба	6,5 (5,0; 9,0)	6,0 (5,0; 8,0)	0,495
Перебування у стаціонарі, доба	12,0 (12,0; 13,5)	14,0 (12,0; 14,0)	0,194
Лейкоцитоз, $\times 10^3/\text{мл}$	8,4 (7,8; 9,4)	9,4 (8,5; 10,1)	0,118
ШОЕ, мм/год	28,5 (24,0; 41,5)	32,5 (24,0; 35,0)	0,809
СРБ, мг/л	9,2 (6,5; 11,65)	10,9 (8,7; 12,1)	0,391
Кількість післяопераційних ускладнень, n	2 (10,0 %)	2 (20 %)	0,407

Таблиця 3. Кути рухів у плечовому суглобі

	Основна	Контрольна	p
Згинання	82,0° (78,0°; 83,0°)	77,5° (77,0°; 78,0°)	0,018
Розгинання	41,0° (39,0°; 42,0°)	37,0° (35,0°; 38,0°)	0,02
Відведення	155,5° (151,5°; 158,0°)	149,0° (148,0°; 150,0°)	0,012

рухів менша (табл. 3) та вищі показники порушення функції верхньої кінцівки (рис. 3). Менша інтенсивність больового синдрому в післяопераційному періоді сприяла ранньому початку (з 5–7 дня) повноцінної функціональної реабілітації (активні та пасивні рухи, масаж) і кращому відновленню.

Рецидив захворювання (хронічний остеомиєліт), за 3 роки спостереження в основній групі визначили в 1 (5,0 %), контрольній – 3 (30,0 %) осіб, що не мало статистично вірогідної різниці (p = 0,095). Цей факт, імовірно, пов'язаний із малими розмірами вибірки та потребує дальших досліджень. Сприятливі умови для хронізації процесу створюють і патогенез хвороби (головним чином із гематогенним поширенням інфекції), і наявність наявність супутніх захворювань, що впливають на імунний статус хворого. Цей аспект проблеми надалі потребує вивчення та впливає на якість життя в віддаленому періоді.

### Обговорення

Причиною гнійного запалення грудино-ключичного суглоба, остеомиєліту ключиці та ребер здебільшого (n = 22, 73,3 %) була гематогенна дисемінація мікробної інфекції на тлі супутніх захворювань. У 4 (13,3 %) випадках наявний взаємозв'язок із зовнішнім травматичним впливом, а в решті випадків вірогідно встановити причини захворювання не вдалося.

Розвиток захворювання в пацієнтів розпочинався повільно, з появи помірного больового відчуття у проєкції суглоба (n = 28, 93,3 %). Впродовж тижня хворі відзначали появу гіперемії (n = 27, 90,0 %), набряку (n = 20, 66,7 %), еквівалентом якого можна вважати згладження контурів і структур бічного трикутника шиї та підключичної ділянки (n = 6, 16,7 %). Обмеження рухів верхньої кінцівки впродовж 7 діб від початку захворювання відзначали 2/3 (66,7 %) хворих. З 10 до 14 доби захворювання у 22 (73,3 %) хворих клінічна картина характерна для гнійного запального процесу з ознаками інтоксикації (лихоманка, озноб, пітливість, постійний біль, який «пульсує»), спостерігали поширення процесу на навколишню клітковину міжфасціальних просторів, реактивний пульмоніт, лімфаденіт, медіастиніт. Деяко сповільнений розвиток клінічної картини спостерігали за наявності фонових захворювань: цукрового діабету (n = 13, 43,3 %), наркоманії (n = 12, 40 %). На нашу думку, це пов'язано з порушеною реактивністю організму хворого.

Рентгенологічне обстеження хворих на початку захворювання не показало (n = 19, 63,3 %) специфічні зміни в ділянці суглоба, ключиці, грудини та ребер. Тільки за наявності істотних змін на тлі тривалого запального процесу стає помітна періостальна реакція (n = 8, 26,6 %), «узурція» країв (n = 4, 13,4 %), деструкція (n = 6, 16,7 %) та кісткові секвестри (n = 3, 10,0 %), зміна конгруентності суглобових поверхонь (n = 4, 13,4 %). Таку симптоматику визначали в різному поєднанні. За наявності зовнішньої норичі (n = 6, 16,7 %) стає можливим виконання фістулографії водорозчинним контрастним засобом, що дає змогу підтвердити джерело інфекції та прогнозувати характер оперативного втручання.



Ультразвукове дослідження (УЗД) в ділянці суглоба та грудної стінки дає неспецифічну інформацію про серозну стадію захворювання ( $n = 12, 40,0 \%$ ): болючість під час доторку датчиком, набряк м'яких тканин та окістя, асиметрію товщини шкіри, що проявлялося сонографічно як гіпоехогенні смуги біля стерального кінця окістя ключиці, а також фасції прилеглих м'язів. У м'яких тканинах виявляли гіперваскуляризацію в режимі кольорового доплерівського картування. Під час компресії датчиком у проєкції суглоба спостерігали помірну болючість. Однак на цій стадії захворювання пацієнти, як правило, не звертаються до спеціаліста, і процес прогресує. Гнійна фаза запалення проявлялася сонографічно. У розпалі ( $n = 18, 60 \%$ ) захворювання УЗД може показати скупчення гною в м'яких тканинах, його поширення, істотні деструктивні зміни кісток: екссудат, що розташовується періартикулярно, стає гетероехогенним; звукопровідність субкортикальних шарів ключиці, які прилягають до суглоба, збільшується; у періартикулярних відділах ключиці виникають гіпоехогенні ділянки – тонкі поодинокі лінії, що спрямовані вздовж суглобової поверхні.

Комп'ютерна томографія (КТ) шиї та грудної клітки ( $n = 27, 90,0 \%$ ) має найінформативніший характер із чіткою локалізацією джерела, виявленням характеру та площі поширення гнійного процесу, з'ясуванням залучення сусідніх структур у плевральній порожнині та середостінні. Деяко суперечливі дані за результатами КТ виявляють у разі серозного запалення, коли наявні тільки зміни, що характеризуються як набряк періартикулярних тканин.

За даними фахової літератури, магнітно-резонансна томографія має суттєві переваги за інформативністю та специфічністю під час діагностики патології, що вивчали. Однак у клініці не було можливості виконати таке дослідження, а наявних даних недостатньо для системного аналізу в нашому дослідженні ( $n = 6, 16,7 \%$ ).

Остаточний діагноз встановлювали за результатами комплексного обстеження: загального огляду, визначення супутньої патології, результатів лабораторних і додаткових методів обстеження.

Результати дослідження дали змогу сформулювати такі положення лікувально-діагностичної програми:

- для діагностики на ранніх етапах артриту грудно-ключичного суглоба слід використовувати комплекс променевих методів діагностики, зіставляючи результати із наявними супутніми захворюваннями, анамнезом хвороби;

- оцінювання результатів променевих методів діагностики дає можливість встановити поширеність запального процесу навколо суглоба у клітковинних просторах і прилеглих ребрах, а отже планувати обсяг оперативного втручання;

- під час виконання операції слід надавати перевагу видаленню структурних елементів суглоба (суглобові поверхні) з резекцією ключиці в ділянці, що наближена до її середини, та частини руків'я груднини, у разі поширення гнійного процесу – ребер з обов'язковим повним видаленням хрящової частини;

- зменшення больового відчуття внаслідок меншої травматизації навколишніх тканин у післяопераційному періоді сприяє прискоренню реабілітації хворих

та отриманню кращих функціональних результатів у коротші терміни.

Аналіз відомостей фахової літератури та власний досвід використання консервативної тактики в лікуванні артриту грудно-ключичного суглоба, виконання розтину капсули суглоба, часткових резекцій запалених кісток та/або секвестрехтомії – переконливі докази необхідності систематизації результатів, які отримали. Встановили: крім безпосередніх ускладнень лікування (недостатня ефективність і тривалий термін неспецифічної проти-запальної терапії після розкриття гнійника без резекції кісткових структур, травмування магістральних судин у краю резекції), суттєво обмежують якість життя хворих такі відтерміновані ускладнення, як функціональне обмеження рухливості верхньої кінцівки та розвиток рецидиву остеомієліту. Саме завдяки анатомічному обґрунтуванню способу резекції ключиці, на наш погляд, вдалося запобігти травмуванню підключичних судин у післяопераційному періоді у хворих основної групи та досягти статистично вірогідно ( $p = 0,017$ ) кращого функціонального результату, зважаючи на обсяг рухів верхньої кінцівки у віддалені терміни. Спосіб, який запропонували, завдяки перетину ключиці в її середині також віддаляє кінець резекції кістки від зони гнійного запалення тканин і запобігає його інфікуванню з наступним рецидивом остеомієліту. Хоча в межах дослідження не виявили статистично достовірну різницю щодо рецидиву остеомієліту, ці відомості можна надалі перевірити на більшій кількості випадків.

Отже, активніша тактика ведення таких хворих із комплексним аналізом результатів діагностичних методів, одноетапного розширеного втручання з анатомічним і функціонально обґрунтованим обсягом операції дали змогу досягти кращого відновлення функції верхньої кінцівки з боку ураження у хворих основної групи протягом тривалого спостереження.

## Висновки

1. Діагностика гнійного артриту грудно-ключичного суглоба складається з аналізу клінічної картини захворювання та порівняння результатів променевих методів діагностики.

2. Активна хірургічна тактика та анатомічно обґрунтований вибір місця резекції ключиці дають змогу отримати хороші безпосередні результати.

3. Комплексний підхід до діагностики та хірургічного лікування гнійного артриту грудно-ключичного суглоба та його ускладнень, який запропонували, сприяє отриманню кращих функціональних результатів порівняно з традиційною багатоетапною тактикою.

**Перспективи подальших досліджень** полягають у вивченні функціональних результатів оперативного лікування та розробленні методів їхнього поліпшення на основі результатів багатоцентрових досліджень.

**Конфлікт інтересів:** відсутній.

**Conflicts of interest:** authors have no conflict of interest to declare.

Надійшла до редакції / Received: 25.05.2020

Після доопрацювання / Revised: 15.06.2020

Прийнято до друку / Accepted: 30.06.2020

**Відомості про авторів:**

Перцов В. І., д-р мед. наук, професор, зав. каф. медицини катастроф, військової медицини та нейрохірургії, Запорізький державний медичний університет, Україна.

ORCID ID: [0000-0001-9285-6938](https://orcid.org/0000-0001-9285-6938)

Телушко Я. В., канд. мед. наук, доцент каф. медицини катастроф, військової медицини та нейрохірургії, Запорізький державний медичний університет, Україна.

ORCID ID: [0000-0002-0745-6698](https://orcid.org/0000-0002-0745-6698)

Савченко С. І., канд. мед. наук, асистент каф. медицини катастроф, військової медицини та нейрохірургії, Запорізький державний медичний університет, Україна.

ORCID ID: [0000-0002-4822-2556](https://orcid.org/0000-0002-4822-2556)

**Information about authors:**

Pertsov V. I., MD, PhD, DSc, Professor, Head of the Department of Medical Catastrophes, Military Medicine and Neurosurgery, Zaporizhzhia State Medical University, Ukraine.

Tielushko Ya. V., MD, PhD, Associate Professor of the Department of Medical Catastrophes, Military Medicine and Neurosurgery, Zaporizhzhia State Medical University, Ukraine.

Savchenko S. I., MD, PhD, Assistant of the Department of Medical Catastrophes, Military Medicine and Neurosurgery, Zaporizhzhia State Medical University, Ukraine.

**Сведения об авторах:**

Перцов В. И., д-р мед. наук, профессор, зав. каф. медицины катастроф, военной медицины и нейрохирургии, Запорожский государственный медицинский университет, Украина.

Телушко Я. В., канд. мед. наук, доцент каф. медицины катастроф, военной медицины и нейрохирургии, Запорожский государственный медицинский университет, Украина.

Савченко С. И., канд. мед. наук, ассистент каф. медицины катастроф, военной медицины и нейрохирургии, Запорожский государственный медицинский университет, Украина.

**Список літератури**

- [1] Sternooclavicular Joint Infections: Improved Outcomes With Myocutaneous Flaps / B. Ali et al. *Seminars in Thoracic and Cardiovascular Surgery*. 2020. Vol. 32. Issue 2. P. 369-376. <https://doi.org/10.1053/j.semtcvs.2019.12.007>
- [2] Tapscott D. C., Benham M. D. Sternooclavicular Joint Infection. *StatPearls* [Internet]. StatPearls Publishing, 2020. URL : [https://www.ncbi.nlm.nih.gov/books/NBK551721/?report=reader#\\_NBK551721\\_pubdet](https://www.ncbi.nlm.nih.gov/books/NBK551721/?report=reader#_NBK551721_pubdet)
- [3] Opoku-Agyeman J., Matera D., Simone J. Surgical configurations of the pectoralis major flap for reconstruction of sternoclavicular defects: a systematic review and new classification of described techniques. *BMC Surgery*. 2019. Vol. 19. Issue 1. P. 136. <https://doi.org/10.1186/s12893-019-0604-7>
- [4] Reconstruction of sternoclavicular defect with completely detached pectoralis major flap / J. Opoku-Agyeman, S. Perez, A. Behnam, D. Matera. *Journal of Surgical Case Reports*. 2019. Vol. 2019. Issue 4. P. rjz122. <https://doi.org/10.1093/jscr/rjz122>
- [5] Surgical management of sternoclavicular joint septic arthritis / A. von Glinski et al. *Journal of Clinical Orthopaedics and Trauma*. 2019. Vol. 10. Issue 2. P. 406-413. <https://doi.org/10.1016/j.jcot.2018.05.001>
- [6] Kawashiri S. Y., Edo Y., Kawakami A. Early Detection of Inflammation and Joint Destruction Revealed by Ultrasound in a Patient with Sternooclavicular Septic Arthritis. *Internal Medicine*. 2019. Vol. 58. Issue 6. P. 865-869. <https://doi.org/10.2169/internalmedicine.1782-18>
- [7] MRI findings for unilateral sternoclavicular arthritis: differentiation between infectious arthritis and spondyloarthritis / B. S. Kang et al. *Skeletal Radiology*. 2019. Vol. 48. Issue 2. P. 259-266. <https://doi.org/10.1007/s00256-018-3023-4>
- [8] Sternooclavicular Joint Infection Presenting as Nonspecific Chest Pain / S. A. McAninch et al. *The Journal of Emergency Medicine*. 2018. Vol. 54. Issue 2. P. 229-231. <https://doi.org/10.1016/j.jemermed.2017.11.026>
- [9] Treatment for sternoclavicular joint infections: a multi-institutional study / A. Murga et al. *Journal of Thoracic Disease*. 2017. Vol. 9. Issue 6. P. 1503-1508. <https://doi.org/10.21037/jtd.2017.05.76>
- [10] Schipper P., Tieu B. H. Acute Chest Wall Infections. Surgical Site Infections, Necrotizing Soft Tissue Infections, and Sternooclavicular Joint Infection. *Thoracic Surgery Clinics*. 2017. Vol. 27. Issue 2. P. 73-86. <https://doi.org/10.1016/j.thorsurg.2017.01.001>
- [11] A three-stage procedure using bone transportation for the treatment of sternoclavicular infectious arthritis / H. Chen et al. *Journal of Orthopaedic Surgery and Research*. 2016. Vol. 11. Issue 1. P. 152. <https://doi.org/10.1186/s13018-016-0480-0>

- [12] Clinical Effectiveness of Negative Pressure Wound Therapy Following Surgical Resection of Sternooclavicular Joint Infection: A Case Report / M. Nguyen, S. D. Moffatt-Bruce, R. E. Merritt, D. M. D'Souza. *Cureus*. 2016. Vol. 8. Issue 10. P. e815. <https://doi.org/10.7759/cureus.815>
- [13] Surgical Management of Sternooclavicular Joint Infections / S. S. Kachala et al. *The Annals of Thoracic Surgery*. 2016. Vol. 101. Issue 6. P. 2155-2160. <https://doi.org/10.1016/j.athoracsur.2016.01.054>
- [14] Sternooclavicular joint septic arthritis with chest wall abscess in a healthy adult: a case report / Y. Tanaka et al. *Journal of Medical Case Reports*. 2016. Vol. 10. Issue 1. P. 69. <https://doi.org/10.1186/s13256-016-0856-0>
- [15] Whitlark J. D., Kirolos J. A., Jackson S. M. Simplified Method for Treating Osteomyelitis of the Sternooclavicular Joint. *The Annals of Thoracic Surgery*. 2016. Vol. 101. Issue 3. P. 1211-1212. <https://doi.org/10.1016/j.athoracsur.2015.08.053>
- [16] Behandlungsstrategie der septischen Arthritiden des Sternooclavikulargelenks / O. Kuhtin et al. *Zentralblatt für Chirurgie*. 2015. Vol. 140. Suppl. 1. P. S16-S21. <https://doi.org/10.1055/s-0034-1382922>

**References**

- [1] Ali, B., Shetty, A., Qeadan, F., Demas, C., & Schwartz, J. D. (2020). Sternooclavicular Joint Infections: Improved Outcomes With Myocutaneous Flaps. *Seminars in Thoracic and Cardiovascular Surgery*, 32(2), 369-376. <https://doi.org/10.1053/j.semtcvs.2019.12.007>
- [2] Tapscott, D. C., & Benham, M. D. (2020). Sternooclavicular Joint Infection. In: *StatPearls* [Internet]. StatPearls Publishing. [https://www.ncbi.nlm.nih.gov/books/NBK551721/?report=reader#\\_NBK551721\\_pubdet](https://www.ncbi.nlm.nih.gov/books/NBK551721/?report=reader#_NBK551721_pubdet)
- [3] Opoku-Agyeman, J., Matera, D., & Simone, J. (2019). Surgical configurations of the pectoralis major flap for reconstruction of sternoclavicular defects: a systematic review and new classification of described techniques. *BMC Surgery*, 19(1), Article 136. <https://doi.org/10.1186/s12893-019-0604-7>
- [4] Opoku-Agyeman, J., Perez, S., Behnam, A., & Matera, D. (2019). Reconstruction of sternoclavicular defect with completely detached pectoralis major flap. *Journal of Surgical Case Reports*, 2019(4), Article rjz122. <https://doi.org/10.1093/jscr/rjz122>
- [5] von Glinski, A., Yilmaz, E., Rausch, V., Koenigshausen, M., Schildhauer, T. A., Seybold, D., & Geßmann, J. (2019). Surgical management of sternoclavicular joint septic arthritis. *Journal of Clinical Orthopaedics and Trauma*, 10(2), 406-413. <https://doi.org/10.1016/j.jcot.2018.05.001>
- [6] Kawashiri, S. Y., Edo, Y., & Kawakami, A. (2019). Early Detection of Inflammation and Joint Destruction Revealed by Ultrasound in a Patient with Sternooclavicular Septic Arthritis. *Internal Medicine*, 58(6), 865-869. <https://doi.org/10.2169/internalmedicine.1782-18>
- [7] Kang, B. S., Shim, H. S., Kwon, W. J., Lim, S., Park, G. M., Lee, T. Y., & Bang, M. (2019). MRI findings for unilateral sternoclavicular arthritis: differentiation between infectious arthritis and spondyloarthritis. *Skeletal Radiology*, 48(2), 259-266. <https://doi.org/10.1007/s00256-018-3023-4>
- [8] McAninch, S. A., Smithson, C., Juergens, A. L., Collins, J. N., & Nanda, A. (2018). Sternooclavicular Joint Infection Presenting as Nonspecific Chest Pain. *The Journal of Emergency Medicine*, 54(2), 229-231. <https://doi.org/10.1016/j.jemermed.2017.11.026>
- [9] Murga, A., Copeland, H., Hargrove, R., Wallen, J. M., & Zaher, S. (2017). Treatment for sternoclavicular joint infections: a multi-institutional study. *Journal of Thoracic Disease*, 9(6), 1503-1508. <https://doi.org/10.21037/jtd.2017.05.76>
- [10] Schipper, P., & Tieu, B. H. (2017). Acute Chest Wall Infections. Surgical Site Infections, Necrotizing Soft Tissue Infections, and Sternooclavicular Joint Infection. *Thoracic Surgery Clinics*, 27(2), 73-86. <https://doi.org/10.1016/j.thorsurg.2017.01.001>
- [11] Chen, H., Ji, X., Hao, M., Zhang, Q., & Tang, P. (2016). A three-stage procedure using bone transportation for the treatment of sternoclavicular infectious arthritis. *Journal of Orthopaedic Surgery and Research*, 11(1), Article 152. <https://doi.org/10.1186/s13018-016-0480-0>
- [12] Nguyen, M., Moffatt-Bruce, S. D., Merritt, R. E., & D'Souza, D. M. (2016). Clinical Effectiveness of Negative Pressure Wound Therapy Following Surgical Resection of Sternooclavicular Joint Infection: A Case Report. *Cureus*, 8(10), Article e815. <https://doi.org/10.7759/cureus.815>
- [13] Kachala, S. S., D'Souza, D. M., Teixeira-Johnson, L., Murthy, S. C., Raja, S., Blackstone, E. H., & Raymond, D. P. (2016). Surgical Management of Sternooclavicular Joint Infections. *The Annals of Thoracic Surgery*, 101(6), 2155-2160. <https://doi.org/10.1016/j.athoracsur.2016.01.054>
- [14] Tanaka, Y., Kato, H., Shirai, K., Nakajima, Y., Yamada, N., Okada, H., Yoshida, T., Toyoda, I., & Ogura, S. (2016). Sternooclavicular joint septic arthritis with chest wall abscess in a healthy adult: a case report. *Journal of Medical Case Reports*, 10(1), Article 69. <https://doi.org/10.1186/s13256-016-0856-0>
- [15] Whitlark, J. D., Kirolos, J. A., & Jackson, S. M. (2016). Simplified Method for Treating Osteomyelitis of the Sternooclavicular Joint. *The Annals of Thoracic Surgery*, 101(3), 1211-1212. <https://doi.org/10.1016/j.athoracsur.2015.08.053>
- [16] Kuhtin, O., Schmidt-Rohlfing, B., Dittrich, M., Lampl, L., Hohls, M., & Haas, V. (2015). Behandlungsstrategie der septischen Arthritiden des Sternooclavikulargelenks. *Zentralblatt für Chirurgie*, 140(Suppl. 1), S16-S21. <https://doi.org/10.1055/s-0034-1382922>