

МИНИСТЕРСТВО ЗДРАВООХРАНЕНИЯ УКРАИНЫ
ЗАПОРОЖСКИЙ ГОСУДАРСТВЕННЫЙ МЕДИЦИНСКИЙ УНИВЕРСИТЕТ

Кафедра внутренних болезней 2

**ПОРОКИ СЕРДЦА.
ИНФЕКЦИОННЫЙ ЭНДОКАРДИТ.
ПЕРИКАРДИТЫ**

МОДУЛЬ 2

ЧАСТЬ 4

*Учебное пособие к практическим занятиям
по внутренней медицине
для студентов 5 курса медицинских факультетов*

Запорожье
2019

УДК 616.12-007(075.8)

П 59

*Утверждено на заседании Центрального методического Совета ЗГМУ
и рекомендовано для использования в образовательном процессе
(протокол №2 от «28» ноября 2019 г.)*

Рецензенты:

В. Д. Сиволап – д-р мед. наук, профессор, заведующий кафедрой внутренних болезней 1 ЗГМУ;

С. Я. Доценко - д-р мед. наук, профессор, заведующий кафедрой внутренних болезней 3 ЗГМУ.

Коллектив авторов:

В. А. Визир – д-р мед. наук, профессор кафедры внутренних болезней 2;

И. Б. Приходько – канд. мед. наук, доцент кафедры внутренних болезней 2;

А. С. Садовов – канд. мед. наук, доцент кафедры внутренних болезней 2;

И. В. Заика – канд. мед. наук, ассистент кафедры внутренних болезней 2;

А.В. Насоненко– канд. мед. наук, ассистент кафедры внутренних болезней 2.

П59

Пороки сердца. Инфекционный эндокардит. Перикардиты.
Модуль 2. Ч. 4 : учебное пособие к практическим занятиям по внутренней медицине для студентов 5 курса медицинских факультетов / В. А. Визир, И. Б. Приходько, А. С. Садовов, И. В. Заика, А. В. Насоненко – Запорожье : ЗГМУ, 2019. – 183 с.

Пособие предназначено для студентов медицинских учреждений высшего образования в качестве помощи в изучении внутренней медицины. Содержит основные вопросы диагностики и лечения заболеваний, предусмотренных учебной программой дисциплины «Внутренняя медицина» для специальностей «Лечебное дело» и «Педиатрия».

УДК 616.12-007(075.8)

©Коллектив авторов, 2019

©Запорожский государственный медицинский университет, 2019

СОДЕРЖАНИЕ

1. Врожденные пороки сердца. Приобретенные пороки сердца.
Заика И.В. 4
2. Инфекционный эндокардит Перикардиты *Насоненко А.В.* 95

Тема: Врожденные пороки сердца. Приобретенные пороки сердца.

Количество учебных часов – 3.

I. Актуальность темы.

Пороки сердца – одна из основных причин смертности среди больных всех возрастных групп из-за развития сердечной недостаточности и других осложнений, несмотря на значительные успехи в своевременной диагностике и лечении этой патологии.

В настоящее время наблюдается тенденция к возрастанию частоты врожденных пороков сердца (ВПС), особенно в развитых странах, что, по мнению большинства ученых, связано с усилением воздействия на человека неблагоприятных факторов окружающей среды (химических, физических, биологических тератогенов), которые, действуя на организм плода, вызывают формирование пороков развития. Наиболее уязвимой при этом оказывается сердечно-сосудистая система плода, обеспечивающая его гемодинамику с ранних стадий развития организма.

Около 90% ВПС возникают вследствие сочетанного воздействия наследственных факторов и факторов окружающей среды, хромосомными аномалиями обусловлены примерно 8% случаев и около 2% формируются только в результате воздействия факторов окружающей среды (физических, химических, биологических тератогенов) [1,2]. К повреждающим факторам внешней среды, способствующим формированию ВПС, относится воздействие ионизирующего излучения, алкоголя, некоторых лекарственных препаратов (противосудорожные препараты, соли лития, гормональные контрацептивы, ретиноловая кислота, препараты, влияющие на ангиотензиновую систему), бытовых и профессиональных вредностей, перенесенная во время беременности краснуха. К сожалению, на современном этапе предотвратить действие на плод генетических факторов мы не можем, однако можем и должны препятствовать тератогенным влияниям окружающей среды.

Актуальной проблемой кардиоревматологии в Украине являются также приобретенные пороки сердца (ППС), которыми страдает около 0,5-1%

населения. Несмотря на значительные успехи в профилактике их развития и ранней диагностике, по частоте среди взрослого населения они занимают третье место после гипертонической болезни и ИБС и вносят существенный вклад в ограничение и потерю трудоспособности населения страны.

II. Учебные цели занятия.

Ознакомиться (α -I):

- с основными этиологическими факторами ВПС;
- с данными о распространенности ВПС у детей и взрослых;
- с морфологическими вариантами дефектов межпредсердной и межжелудочковой перегородок;
- иметь представление о возможностях радикальной коррекции ВПС и оптимальных сроках ее проведения;
- с данными о распространенности ППС;
- с особенностями диагностики ППС;
- с возможностями консервативного лечения и хирургической коррекции ППС.

Знать (α -II):

1. Врожденные пороки сердца.

- Дефект межпредсердной перегородки (ДМПП) – определение, основные типы (первичный, вторичный), механизмы нарушения гемодинамики и развития легочной гипертензии, клиническую картину, роль неинвазивных и инвазивных методов исследования в диагностике и дифференциальной диагностике заболевания, осложнения и их профилактика, показания к хирургическому лечению, прогноз и трудоспособность.
- Дефект межжелудочковой перегородки (ДМЖП) – определение, наиболее частые морфологические варианты, механизмы нарушения гемодинамики и развития легочной гипертензии, клиническую картину, роль неинвазивных и инвазивных методов исследования в диагностике и

дифференциальной диагностике заболевания, синдром Эйзенменгера, другие осложнения и их профилактика, показания к хирургическому лечению, прогноз и трудоспособность.

- Открытый артериальный проток - определение, механизмы нарушения гемодинамики, клиническую картину, роль инструментальных методов исследования в диагностике и дифференциальной диагностике заболевания, осложнения и их профилактика, показания к хирургическому лечению, прогноз и трудоспособность.

- Коарктация аорты - определение, механизмы нарушения гемодинамики, клиническую картину, роль инструментальных методов исследования в диагностике и дифференциальной диагностике заболевания, осложнения и их профилактика, показания к хирургическому лечению, прогноз и трудоспособность.

2. Приобретенные пороки сердца.

Определение, этиология, патогенез, механизмы нарушения гемодинамики, клиническая картина, роль неинвазивных и инвазивных методов исследования в диагностике и дифференциальной диагностике заболевания, осложнения и их профилактика, лечение, показания к хирургическому лечению, прогноз и трудоспособность пациентов с наиболее часто встречающимися пороками:

1. Пороки митрального клапана.

1. Недостаточность митрального клапана.

2. Митральный стеноз.

3. Митральный порок с преобладанием недостаточности.

4. Митральный порок с преобладанием стеноза.

5. Митральный порок без четкого преобладания недостаточности или стеноза.

2. Пороки аортального клапана.

1. Недостаточность аортального клапана.

2. Стеноз устья аорты.

3. Аортальный порок с преобладанием недостаточности.

4. Аортальный порок с преобладанием стеноза.

5. Аортальный порок без четкого преобладания недостаточности или стеноза.

3. Пороки трикуспидального клапана.

1. Недостаточность трикуспидального клапана.

2. Трикуспидальный стеноз.

Уметь (α-III):

- осмотреть больного с пороком сердца, поставить и обосновать предварительный диагноз, составить план обследования, провести дифференциальный диагноз, сформулировать клинический диагноз и назначить лечение;

- провести анализ электрокардиограммы больного, сформулировать протокол заключения и интерпретировать полученные результаты;

- оценить и интерпретировать данные ультразвукового и рентгенологического исследований сердца.

- провести дифференциальную диагностику приобретенных с врожденными пороками сердца и другими заболеваниями, при которых возможна сходная аускультативная картина (анемия, тиреотоксикоз и другие заболевания с относительной недостаточностью и стенозом клапанов сердца).

III. Цели развития личности (воспитательные цели):

Деонтологические аспекты при работе врача с больным пороком сердца. Психологические проблемы у больных пороками сердца и роль врача в их психотерапевтической коррекции. Правовые аспекты и вопросы профессиональной ответственности врача в определении тактики лечения и трудоспособности пациента.

IV. Содержание темы занятия.

1. Врожденные пороки сердца

ВПС – аномалии внутриутробного развития сердца и/или магистральных сосудов, вызывающие нарушения внутрисердечной и центральной гемодинамики и приводящие к сердечной недостаточности.

ВПС наблюдаются с частотой 8 на 1000, или 1 на 125 живорожденных новорожденных. На сегодняшний день известно более 35 типов различных врожденных пороков сердца. Чаще всего встречается дефект межжелудочковой перегородки (от 30 до 50% всех ВПС), открытый артериальный проток выявляется в 10% случаев. Удельный вес дефекта межпредсердной перегородки, стеноза легочной артерии, коарктации аорты, тетрады Фалло, транспозиции магистральных сосудов, стеноза аорты и атриовентрикулярной коммуникации не превышает 5-7% по каждому из пороков. Другие ВПС регистрируются с частотой менее 1-2% (Hoffman J.E.,1991). У взрослых чаще всего встречаются небольшие дефекты межпредсердной и межжелудочковой перегородок, открытый артериальный проток и коарктация аорты.

Дефект межпредсердной перегородки (ДМПП) – врожденная аномальная коммуникация между левым и правым предсердием. У взрослых пациентов ДМПП составляет 46% среди всех ВПС [1].

Выделяют несколько основных морфологических типов ДМПП [1]:

1. **Вторичный ДМПП, или дефект овальной ямки** – наиболее частый (65-80% случаев среди всех форм ДМПП) и относительно благоприятный по течению. Этот дефект находится в области овального окна, ткань межпредсердной перегородки полностью окружает отверстие.
2. **Первичный ДМПП** – возникает при неполном слиянии эндокардиальных подушечек с первичной перегородкой, часто сочетается с расщеплением передней митральной створки. Наблюдается в 15% среди всех анатомических вариантов ДМПП.
3. **ДМПП венозного синуса**. Этот тип ДМПП локализуется в задней порции перегородки в области верхней полой вены, может сочетаться с частичным

аномальным дренажем легочных вен. Наблюдается в 10% среди всех анатомических вариантов ДМПП.

4. ДМПП коронарного синуса – дефект стенки коронарного синуса обуславливает шунтирование крови из левого предсердия в коронарный синус и впоследствии в правое предсердие. Наблюдается в 10% среди всех вариантов ДМПП.
5. Полное отсутствие межпредсердной перегородки (общее предсердие) (1%)

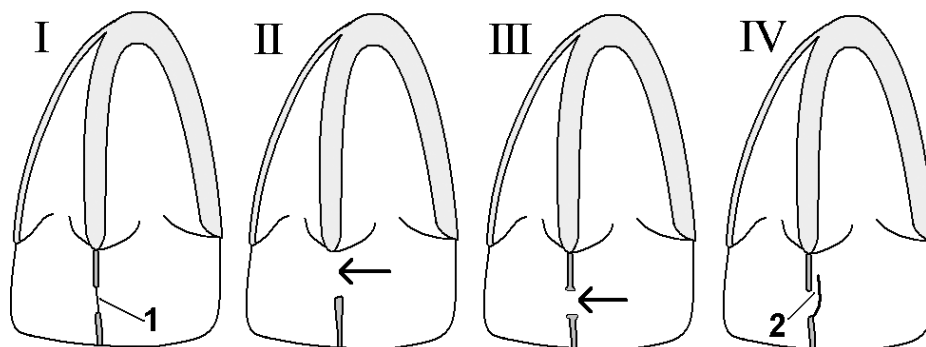


Рис. 1.1. Схемы наиболее частых типов ДМПП: I – норма; II – первичный ДМПП; III – вторичный ДМПП; IV - открытое овальное окно. 1 – овальная ямка, 2 – место возможного сброса крови при ООО.

До старшего возраста доживают дети со вторичным ДМПП.

Открытое овальное окно (ООО) не следует отождествлять с дефектом овальной ямки (вторичным ДМПП). ООО у большинства детей анатомически закрывается в течение первого полугодия жизни, но у 25-30% людей сохраняется всю жизнь. ООО не считается пороком и относится к нормальному анатомическому варианту развития перегородки. Его отличие от вторичного ДМПП состоит в том, что при истинном дефекте в области овальной ямки имеется недостаточность ткани, а при открытом овальном окне оно прикрыто тканью в виде клапана. Такой клапан открывается при повышении давления в правом предсердии до большей величины, чем в левом, с появлением сброса крови справа налево. Нарушений гемодинамики ООО не вызывает, хирургическое лечение не показано.

Изменения гемодинамики при ДМПП связаны с шунтированием крови слева-направо, т.е. артериовенозным сбросом из левого в правое предсердие,

что приводит к гиперволемии малого круга кровообращения, диастолической перегрузке и дилатации полости правого желудочка. Величина шунтирования определяется размером дефекта, релаксационных свойств левосторонних и правосторонних камер и состоянием сосудов малого круга кровообращения. Клинические симптомы дефекта чаще всего проявляются при площади отверстия более 1 см². Сразу после рождения у ребенка сохраняется высокое легочное сопротивление наряду с почти одинаковой толщиной стенок, и, соответственно, растяжимостью правого и левого желудочков в первые месяцы жизни, в результате чего сброс крови поначалу небольшой и порок какое-то время протекает бессимптомно. В дальнейшем легочное сосудистое сопротивление падает, правый желудочек становится более податливым, а стенки левого желудочка, напротив, утолщаются, их способность к диастолическому расслаблению снижается, что приводит к увеличению левоправого сброса через дефект.

Легочная гипертензия (ЛГ) при ДМПП развивается обычно в более поздние сроки, чем при других ВПС, что отчасти связывают с тем, что при этом пороке высокое давление из левого желудочка не передается напрямую в сосуды легких, как при дефекте межжелудочковой перегородки и открытом артериальном протоке. Давление в легочной артерии нарастает не из-за спазма артериол малого круга, а вследствие органических изменений в сосудах легких, ведущих к необратимой склеротической фазе ЛГ после 25-30 лет. В этой стадии развивается гипертрофия правого желудочка, повышается конечно-диастолическое давление в правом желудочке и среднее давление в правом предсердии, из-за чего сброс крови через дефект сначала уменьшается, а затем становится обратным (развивается сброс справа налево). У больных на этой стадии прогрессирует симптоматика сердечной недостаточности.

Порок встречается в 2-3 раза чаще у лиц женского пола, чем у мужчин. У детей ДМПП может протекать без каких-либо симптомов, некоторые могут даже заниматься спортом. С возрастом выявляется утомляемость, одышка при физической нагрузке, частые бронхиты. На какое-то время самочувствие детей

может субъективно улучшиться, однако после 20 лет у большинства больных состояние ухудшается, нарастает одышка, может появиться цианоз (как признак склеротической фазы легочной гипертензии и обратного сброса крови справа налево), нарушения ритма сердца.

При объективном исследовании у части больных может отмечаться бледность кожных покровов, усиленный правожелудочковый сердечный толчок в эпигастрии. Границы сердца нормальные или расширенные в обе стороны (вправо – за счет увеличенного правого предсердия, влево – из-за смещения увеличенным правым желудочком левого). При аускультации первый тон нормальный или усиленный (в точке Боткина и над трехстворчатым клапаном), характерен акцент и расщепление второго тона над легочной артерией. Основным аускультативным признаком ДМПП является систолический шум во втором-третьем межреберье слева от грудины, средней интенсивности, не очень грубый, не проводящийся за пределы сердца и уменьшающийся в положении пациента стоя. Шум возникает из-за относительного стеноза легочной артерии вследствие увеличения в ней кровотока.

В этом же месте при достаточно большом дефекте может появиться также диастолический шум относительной недостаточности клапана легочной артерии либо относительного стеноза трикуспидального клапана вследствие увеличения через него кровотока. При ДМПП, особенно вторичных, часто наблюдается пролапс митрального клапана, который может проявляться систолическими щелчками и поздним систолическим шумом на верхушке.

Наличие на верхушке усиленного первого тона и диастолического шума может быть признаком синдрома Лютембаше – сочетания ДМПП с врожденным митральным стенозом.

На ЭКГ при вторичном дефекте выявляются отклонение электрической оси сердца вправо, неполная блокада (в 85% случаев) правой ножки п. Гиса (полная блокада – редко), признаки гипертрофии правого желудочка.

На рентгенограмме изменения сердца и легких зависят от величины сброса через дефект и легочной гипертензии – от минимальных до

значительного усиления легочного рисунка за счет артериального русла, расширения тени корней легких и ветвей легочной артерии, дилатации выходного тракта правого желудочка и ствола легочной артерии, расширения сердца в поперечнике за счет правых отделов.

Эхокардиография (двухмерная с режимом цветового доплеровского картирования) позволяет определить место дефекта, его размеры, величину и направление сброса крови, оценить степень легочной гипертензии. У детей дефект хорошо визуализируется из субкостальной позиции. Для диагностики ДМПП у подростков и взрослых пациентов предпочтительней использование чрезпищеводной эхокардиографии из-за трудностей визуализации при обычной трансторакальной ЭхоКГ. Методом чрезпищеводной эхокардиографии визуализируются дефекты в области венозного и коронарного синусов. Дефекты могут быть не только одиночными, но и множественными, а также сочетаться с другими врожденными пороками сердца. В режиме двухмерной ЭхоКГ прямым признаком порока является обнаружение перерыва эхо-сигнала от МПП. Исключением является область овальной ямки, где перегородка тонкая и из-за этого может быть не видна и в норме.

Основным эхокардиографическим признаком ДМПП является регистрация в режиме цветового доплера турбулентного потока крови из одного предсердия в другое на уровне МПП. На ранних стадиях порока идет сброс крови через дефект из левого в правое предсердие, затем по мере развития легочной гипертензии направление изменяется на противоположное, справа налево. Появление праволевого сброса через дефект свидетельствует о развитии необратимой склеротической стадии легочной гипертензии (комплекс Эйзенменгера) и неоперабельности порока.

При повышении давления в легочной артерии и правых отделах сердца вследствие объемной их перегрузки возникает относительная недостаточность трикуспидального клапана, которая проявляется потоком регургитации на клапане из правого желудочка в предсердие. Измеряя скорость потока регургитации постоянным доплером, определяют систолический градиент

давления на клапане, который приблизительно равен систолическому давлению в легочной артерии (с поправкой на давление в правом предсердии).

Катетеризация сердца может быть необходима при выявлении легочной гипертензии и оценки ответа легочного сопротивления на введение вазодилататоров. Катетеризацию используют для выявления сопутствующих внутрисердечных аномалий. С целью предоперационного выявления ДМПП у детей данный метод используется редко.

Ангиокардиография по мере развития методик трансторакальной и чреспищеводной ЭхоКГ применяется реже, используется для исключения межжелудочкового дефекта, митральной регургитации и обструкции выходного тракта левого желудочка. Контрастное вещество, введенное в правую верхнюю легочную вену позволяет визуализировать первичный ДМПП и сопутствующие дефекту аномалии. Контрастное вещество, введенное в правый желудочек, очерчивает выходной тракт правого желудочка и легочные артерии. Контрастирование, проведенное через аорту или легочную артерию, может гарантировать отсутствие открытого артериального протока, коарктации аорты, аномального дренажа легочных вен. Ангиопульмонография показана больным с первичным ДМПП и подозрением на обструктивное легочное сосудистое заболевание,

Дифференциальный диагноз при вторичном ДМПП проводится с функциональным систолическим шумом и пороками, сопровождающимися легочной гипертензией: открытым артериальным протоком, дефектом межжелудочковой перегородки, изолированным стенозом легочной артерии, аномальным дренажем легочных вен, аномалией Эбштейна и триадой Фалло.

Осложнениями ДМПП являются сердечная недостаточность по правожелудочковому типу, фибрилляция предсердий, артериальная гипертензия (из-за снижения сердечного выброса и повышения сосудистого сопротивления) и чрезвычайно редко – бактериальный эндокардит.

Средняя продолжительность жизни при вторичном ДМПП составляет 36-40 лет. Вторичные дефекты размером 6 мм и менее могут спонтанно

закрываются в первые годы жизни, но если к 5 - 6-летнему возрасту этого не происходит, показана консультация кардиохирурга. Оптимальным для операции является возраст 5-10 лет. Медикаментозная терапия заключается в лечении сердечной недостаточности. Первичный ДМПП является структурным дефектом и не подвергается спонтанному закрытию, и, следовательно, требует хирургического закрытия. Наиболее часто проводится ушивание дефекта или закрытие заплатой (в случае больших размеров ДМПП).

Показания к операции:

- признаки сердечной недостаточности при неэффективности медикаментозной терапии;
- значительный артериовенозный сброс (отношение легочного к системному объему крови 1.5:1 и более);
- отставание ребенка в физическом развитии;
- обнаружение дилатации правого предсердия и правого желудочка по данным эхокардиографии [1];
- признаки легочной гипертензии.

Противопоказанием к операции является развитие обратного (веноартериального) сброса крови через дефект.

Прогноз в отношении жизни и трудоспособности наилучший у больных, оперированных без легочной гипертензии. В течение 2-3 лет после операции у них полностью нормализуются показатели гемодинамики. При поздней коррекции порока могут длительное время сохраняться и даже прогрессировать признаки легочной гипертензии (одышка при физической нагрузке, утомляемость), что еще раз подчеркивает необходимость своевременной коррекции порока.

Дефект межжелудочковой перегородки (ДМЖП) - врожденный порок развития перегородки, в результате чего формируется сообщение между левым и правым желудочками. Дефект может быть изолированной аномалией или является составной частью сложного порока сердца, например, тетрада Фалло,

полный открытый атриовентрикулярный канал, транспозиция магистральных сосудов. Первое клиническое описание ДМЖП было опубликовано Роже (Roger) в 1879г. В настоящее время под дефектом Роже понимают небольшие мышечные ДМЖП, протекающие без гемодинамических нарушений.

Дефекты могут располагаться в любой части межжелудочковой перегородки.

1. Перимембранозный ДМЖП – расположен в выходном тракте левого желудочка непосредственно под аортальным клапаном. Выделяют следующие подклассы дефекта: приточный (субтрикуспидальный) перимембранозный, отточный перимембранозный и перимембранозный мышечный. Перимембранозные дефекты составляют примерно 80% среди всех ДМЖП. Перимембранозные ДМЖП могут сопровождаться выбуханием или «аневризмой» септальной створки трикуспидального клапана, которая частично или полностью прикрывает дефект. Дефект может располагаться в предсердно-желудочковой зоне, в результате чего возникает сообщение между левым желудочком и правым предсердием. Пролабирование правой или некоронарной створки клапана аорты в область дефекта может обусловить возникновение аортальной недостаточности.

2. Инфундибулярные ДМЖП, (подлегочные отточные) дефекты составляют 5-8% изолированных ДМЖП. Эти дефекты расположены ниже клапана легочной артерии в отточной зоне правого желудочка. В 7% случаев отточные подлегочные дефекты сочетаются с аортальной регургитацией из-за пролапса правой коронарной створки аортального клапана.

3. Мышечные ДМЖП (трабекулярные) возникают на ранних стадиях формирования мышечной части перегородки, часто бывают множественными («дефект по типу швейцарского сыра»). Другими подклассами мышечного дефекта могут быть центральные, апикальные и краевые (распространяется до соединения с правожелудочковой стенкой). Мышечные дефекты составляют 5-20% изолированных ДМЖП.

4. Приточные ДМЖП (предсердно-желудочковый ДМЖП, ДМЖП в зоне эндокардиальных подушечек) расположены позади септальной створки трикуспидального клапана и составляют 8-10% изолированных септальных дефектов.

Дефекты могут быть единичными и множественными, быть изолированной аномалией или сочетаться с различными врожденными пороками. Выделяют большой ДМЖП, если его величина сходна с диаметром аорты или больше его, и небольшой, средних размеров ДМЖП, когда он меньше диаметра аорты и составляет обычно 5-15 мм.

Гемодинамические нарушения при ДМЖП обусловлены, прежде всего, шунтированием крови через дефект – слева направо. Артериальная кровь сбрасывается из левого в правый желудочек и легочную артерию, затем из легких возвращается в левое предсердие, повышая давление в нем и в легочных венах. Развивается легочная гипертензия, главное гемодинамическое осложнение ДМЖП. Развитию этого осложнения способствует возникновение спазма артериол малого круга (рефлекс Китаева), препятствующего переполнению кровью легких. Длительный спазм приводит к необратимым морфологическим изменениям сосудов легких, вследствие чего легочная гипертензия становится злокачественной и необратимой (склеротическая фаза легочной гипертензии). Повышение давления в правом желудочке сначала сопровождается уменьшением левоправого сброса через дефект, затем появляется перекрестный, а впоследствии праволевый (веноартериальный) сброс.

Такая реакция легочных сосудов (склеротическая фаза легочной гипертензии с изменением направления сброса на праволевый) носит название **реакции**, или комплекса, **Эйзенменгера**. У больных при этом появляется цианоз, т.е. происходит трансформация порока «бледного» типа в «синий» порок

Комплекс Эйзенменгера может наблюдаться при ДМЖП любой локализации, ДМПП и других ВПС. В литературе, однако, очень часто это

называют «синдромом Эйзенменгера», хотя **синдром Эйзенменгера** (описан им в 1897 г.) представляет собой субаортальный ДМЖП в сочетании со склеротической фазой легочной гипертензии, дилатацией ствола легочной артерии и гипертрофией миокарда преимущественно правого желудочка.

Клиническая картина ДМЖП определяется размером дефекта, величиной и направлением сброса крови. Небольшой дефект мышечной части межжелудочковой перегородки (болезнь Толочинова – Роже) проявляется грубым, громким систолическим шумом с максимумом в третьем-четвертом межреберьях слева от грудины. Шум сопровождается систолическим дрожанием, проводится вправо от грудины и может выслушиваться в межлопаточной области. Жалоб пациенты обычно не предъявляют, размеры сердца не увеличиваются, легочная гипертензия не развивается, имеется склонность к спонтанному закрытию дефекта. При средних и больших (более половины диаметра восходящей аорты) дефектах дети отстают в физическом развитии, часто болеют пневмониями. При осмотре определяется бледность кожных покровов, парастернальный «сердечный горб». Пальпаторно может выявляться смещение влево и вниз верхушечного толчка, усиленный сердечный толчок, систолическое дрожание в третьем-четвертом межреберьях слева. Границы сердечной тупости могут быть расширены в обе стороны, особенно влево, хотя бывает это не часто. При аускультации определяется грубый пансистолический шум с максимумом в третьем-четвертом межреберьях слева от грудины, проводящийся вправо, во втором межреберье слева от грудины выслушивается акцент и расщепление II тона, короткий протодиастолический шум относительной недостаточности клапана легочной артерии (Грехема – Стилла), обусловленный легочной гипертензией. При субаортальных дефектах в результате провисания створок клапана в левый желудочек развивается недостаточность клапана аорты.

Электрокардиограмма у больных с маленькими ДМЖП не имеет обычно каких-либо изменений. При умеренных ДМЖП может определяться гипертрофия левого желудочка либо комбинированная гипертрофия обоих

желудочков У пациентов с большим ДМЖП и равным давлением в желудочках на ЭКГ определяется гипертрофия правого желудочка, а у больных с ДМЖП и большим легочным кровотоком на ЭКГ определяется гипертрофия левого предсердия

Рентгенография не выявляет отклонений при небольшом ДМЖП, размеры сердца и сосудистый рисунок легких нормальные. При умеренном ДМЖП тень сердца увеличена, усилен сосудистый рисунок, легочная артерия расширена, в латеральной проекции видно увеличение левого предсердия. Большой ДМЖП проявляется теми же, но более выраженными признаками, с дилатацией обоих желудочков («шаровидная» конфигурация сердца) или преимущественно правого.

Эхокардиография является одним из ведущих методов в выявлении порока. Двухмерная ЭхоКГ с цветовым доплеровским картированием позволяет определить размер и локализацию ДМЖП, направление сброса крови, оценить межжелудочковый градиент, давление в правом желудочке и в легочной артерии.

Признаком порока на двухмерной ЭхоКГ является обнаружение перерыва эхо-сигнала от межжелудочковой перегородки, хотя в большинстве случаев при небольших дефектах, особенно мышечных, это затруднительно. Локация МЖП проводится из парастеральной позиции длинной и короткой оси, апикальной 4-х камерной и субкостальной позиций. В зависимости от локализации дефекта нередко требуется применение нестандартных позиций, описанных в руководствах по эхокардиографии.

Основным эхографическим признаком порока является выявление в режиме цветового доплера турбулентного систолического потока на уровне МЖП. Оценивается направление потока (слева направо или справа налево), рассчитываются объем сброса крови и давление в легочной артерии. По величине градиента давления между желудочками выделяют 2 функциональных типа ДМЖП: рестриктивный и нерестриктивный. К рестриктивным относятся дефекты с высоким систолическим градиентом

между желудочками сердца, к нерестриктивным – без существенного градиента либо с преобладанием давления в правом желудочке. Нерестриктивный дефект обусловлен либо выраженной легочной гипертензией за счет повышения сосудистого сопротивления (комплекс Эйзенменгера) либо формированием стеноза выходного отдела правого желудочка (вторичная тетрада Фалло).

Для эхокардиографической оценки давления в легочной артерии применяют несколько методов. Наиболее точный из них – определение систолического давления в легочной артерии по скорости струи регургитации на трикуспидальном клапане, как это было упомянуто в разделе о ДМЖП. Диастолическое давление в легочной артерии определяют по скорости регургитации в конце диастолы на клапане легочной артерии. При отсутствии регургитации на клапанах давление, хотя и менее точно, можно рассчитать по формулам, использующих хронометрические показатели систолы правого желудочка

Катетеризация сердца является стандартной процедурой в диагностике ДМЖП, однако с применением доплерэхокардиографии ее используют только в сложных диагностических случаях. Так, показанием к проведению катетеризации сердца является неадекватная визуализация ДМЖП, его размера, локализации и величины градиента при проведении эхокардиографии. Другим показанием для проведения катетеризации сердца является необходимость определения величины легочного артериального давления, легочного сосудистого сопротивления, сопутствующих кардиальных аномалий.

Ангиокардиография используется для диагностики множественных дефектов, однако в последнее время данный метод заменяет доплерэхокардиография.

Дифференциальный диагноз проводится с пороками, сопровождающимися высокой легочной гипертензией: открытым общим атриовентрикулярным каналом, открытым артериальным протоком с легочной гипертензией, дефектом аортолегочной перегородки и другими ВПС, а также со

стенозом легочной артерии, врожденной недостаточностью митрального клапана и стенозом аорты.

Осложнениями ДМЖП являются:

- развитие сердечной недостаточности;
- легочная гипертензия, включая комплекс (синдром) Эйзенменгера;
- присоединение инфекционного эндокардита;

Легочная гипертензия развивается у детей при больших и средних ДМЖП, до взрослого возраста доживают немногие из этих больных. Крайним выражением легочной гипертензии является комплекс Эйзенменгера. Из-за высокого давления в малом круге и сброса крови из правого в левый желудочек развивается акроцианоз, появляется симптом «барабанных палочек» и «часовых стекол». Наряду с этим может уменьшиться систолический шум и симптомы сердечной недостаточности, дети могут перестать болеть пневмониями. Такая динамика процесса может ошибочно быть расценена как улучшение, но на самом деле больной становится неоперабельным. На ЭКГ при синдроме Эйзенменгера определяется гипертрофия правых отделов сердца, при рентгенографии выявляется обеднение легочного рисунка по периферии с его усилением в прикорневой зоне (симптом «обрубленного дерева»), резкое выбухание легочной артерии. В крови отмечается выраженный эритроцитоз. В дальнейшем увеличиваются размеры сердца, прогрессирует рефрактерная к лечению сердечная недостаточность.

Инфекционный эндокардит (ИЭ) возникает обычно у детей старшего возраста и взрослых, чаще при небольших дефектах, что обусловлено высокой скоростью кровотока через дефект и большей травматизацией миокарда. ИЭ может возникнуть и после хирургической коррекции порока. Провоцирующими факторами в возникновении ИЭ являются стоматологические процедуры, гнойные поражения кожи и др.

Средняя продолжительность жизни больных при естественном течении ДМЖП составляет 23-27 лет, при небольших дефектах – около 60 лет. Благоприятным вариантом течения заболевания является спонтанное закрытие

дефекта, полное или частичное. Оно происходит в 15-60% случаев и объясняется гипертрофией межжелудочковой перегородки, формированием фиброзной ткани, сращением септальной створки трикуспидального клапана или пролабирующих створок аортального клапана. Спонтанное закрытие дефекта чаще всего наблюдается при мышечных типах (80%), перимембранозные дефекты закрываются в 35-40%, отточные ДМЖП закрываются спонтанно редко, а приточные спонтанно не закрываются вообще. Больные со спонтанным закрытием дефекта нуждаются в наблюдении врача из-за риска различных осложнений (нарушения сердечного ритма и проводимости).

Неблагоприятный прогноз течения ДМЖП связан с развитием высокой легочной гипертензии и трансформацией болезни в комплекс (синдром) Эйзенменгера. Серьезный прогноз в случае присоединения инфекционного эндокардита. Причинами смерти больных с ДМЖП, которым не проводилось оперативное лечение, являются сердечная недостаточность (чаще осложненная пневмонией или инфекционным эндокардитом), парадоксальная эмболия сосудов головного мозга, тромбоэмболия легочной артерии, разрыв аневризмы легочной артерии.

Показаниями к оперативной коррекции ДМЖП у детей первых лет жизни являются: развитие легочной гипертензии, рефрактерная сердечная недостаточность, рецидивирующие пневмонии, гипотрофия II-III ст. У детей старше 3 лет и взрослых операция показана при повышенной утомляемости, жалобах на ограничение физической активности, частых пневмониях, большом (более 40% от минутного объема малого круга) сбросе крови через дефект, сердечной недостаточности.

Операция противопоказана при высокой легочной гипертензии, обусловленной необратимыми изменениями в сосудах легких, т.е. трансформации в комплекс (синдром) Эйзенменгера.

Отдаленный прогноз и трудоспособность, как правило, хорошие при изолированных ДМЖП и своевременной коррекции порока. Толерантность к

физической нагрузке у таких больных приближается к норме. Позднее распознавание порока и поздняя его хирургическая коррекция, когда у больных в дооперационном периоде имеется высокая легочная гипертензия, ухудшают отдаленный прогноз.

Открытый артериальный проток (ductus arteriosus, боталлов проток) – сосуд, соединяющий аорту и легочную артерию и сохранивший нормальную для плода структуру после истечения срока его закрытия. Частота порока составляет 10-24% от всех ВПС, со значительным преобладанием (в 2-3 раза) девочек по сравнению с мальчиками. Открытый артериальный проток (ОАП) – необходимый для плода сосуд, через который поступает кровь в аорту. При рождении после первого вдоха появляется легочное кровообращение, необходимость в протоке отпадает, и он в течение 10 дней обычно закрывается. Аномалией (т.е. пороком) считается функционирование протока у доношенных детей сверх этого срока.

Оксигенированная кровь из аорты через ОАП поступает в легочную артерию, далее в систему малого круга кровообращения, вызывая его перегрузку, затем возвращается в левое предсердие, приводя к объемной перегрузке левых отделов сердца. Обеднение кровью большого круга кровообращения сопровождается недостаточной перфузией органов и тканей (порок «бледного» типа) и снижением диастолического давления пропорционально величине сброса крови через ОАП. Перегрузка малого круга приводит к развитию легочной гипертензии. Величина сброса крови через ОАП зависит от его диаметра, градиента давления между аортой и легочной артерией, соотношения сосудистого сопротивления малого и большого кругов кровообращения и угла отхождения протока от аорты.

Клиническая картина зависит от величины и направления сброса крови через проток. При широком протоке, когда сброс крови большой, клиническая картина манифестирует вскоре после рождения: дети отстают в физическом развитии, жалуются на слабость, утомляемость, одышку при физической нагрузке, часто болеют простудными заболеваниями и пневмониями. При

небольших размерах протока течение заболевания длительное время может быть бессимптомным, проявляясь в пубертатном периоде или позже (роды, значительные физические перегрузки, занятия спортом). Постепенно разворачивается клиническая картина, обусловленная нарастанием легочной гипертензии и развитием сердечной недостаточности.

Осмотр больного с большим размером протока выявляет бледность кожных покровов, при развитии высокой легочной гипертензии – цианоз, часто формируется сердечный горб. Основным диагностическим симптомом является систолодиастолический шум скребущего («машинного») тембра во втором межреберье слева от грудины, проводящийся в межлопаточную область. У детей раннего возраста, а также при развитии легочной гипертензии диастолический компонент шума может отсутствовать. У взрослых интенсивность шума меньше, может определяться шум относительной недостаточности митрального клапана, обусловленный дилатацией левого желудочка, в то время как мезодиастолический шум определяется редко.

Пульс у больных с ОАП высокий, быстрый, определяется пульсация сосудов шеи, капиллярный пульс. Диастолическое давление снижено (вплоть до нулевого при большом левом сбое) при нормальном или умеренно повышенном систолическом давлении. При небольшом сбое этих изменений может не быть.

Осложнения ОАП:

- сердечная недостаточность;
- развитие высокой легочной гипертензии;
- инфекционный эндартериит (чаще при небольших размерах протока);
- развитие аневризмы протока и ее разрыв;
- развитие аневризмы легочной артерии (у взрослых).

ОАП часто сочетается с другими ВПС – коарктацией аорты, ДМЖП и другими, что изменяет аускультативную картину и требует для верификации диагноза данные эхокардиографии и других инструментальных исследований.

Электрокардиограмма при небольшом ОАП не изменена. Большой шунт через проток проявляется признаками гипертрофии левого желудочка, а легочная гипертензия – гипертрофией обоих желудочков.

Рентгенография грудной клетки при большом лево-правом шунте через проток выявляет дилатацию легочных вен, легочной артерии, левого предсердия и левого желудочка. Может определяться выступающая восходящая аорта. Рентгенологические показатели обычно нормальные, если отношение легочной циркуляции к системной не превышает 2:1. У взрослых пациентов может обнаруживаться кальцификация в области протока.

Эхокардиография является стандартным методом диагностики открытого артериального протока. Визуализация протока осуществляется из супрастернального доступа или в парастернальной позиции короткой оси на уровне клапана аорты. В классических случаях открытый артериальный проток соединяет ствол или левую ветвь легочной артерии с аортой непосредственно под левой подключичной артерией. Если отсутствуют сопутствующие кардиальные аномалии, доплерэхокардиография выявляет в стволе легочной артерии турбулентный поток из аорты. При большой величине лево-правого шунта регистрируется постоянный поток из дуги аорты в артериальный проток в диастолу и обратный поток крови в нисходящей аорте. Определяется дилатация левого предсердия, размеры левого желудочка обычно нормальные, с увеличением шунта левый желудочек дилатируется.

Дифференциальный диагноз проводится с:

- ДМЖП с аортальной недостаточностью;
- дефектом аортолегочной перегородки;
- коронарной фистулой с легочным стволом или правым желудочком;
- разрывом аневризмы синуса Вальсальвы.

Средняя продолжительность жизни при естественном течении ОАП составляет 39 лет. Даже при небольших размерах ОАП сокращает жизнь больному из-за возможных осложнений (пневмонии, инфекционный

эндартериит, разрыв аневризмы и др.), что подтверждает важность своевременной коррекции порока.

Лечение. Во всех случаях выявленный неосложненный изолированный ОАП подлежит закрытию сразу после установления диагноза. Недоношенным детям с ОАП лечение начинают с внутривенного введения (в три приема) индометацина или ибупрофена, которые вызывают спазм протока и тем самым способствуют его облитерации. Коррекция порока чаще всего заключается в катетерной окклюзии протока боталлоклюдерами различной величины и конструкции (кольца Gianturco и др.) чрескожным доступом (через бедренную вену) без торакотомии. Если к этой процедуре имеются противопоказания, проводится перевязка протока шелковыми лигатурами с доступом посредством торакотомии.

Консервативное лечение порока состоит в использовании препаратов для профилактики и лечения сердечной недостаточности и других осложнений, прежде всего инфекционного эндартериита.

Прогноз после коррекции порока, проведенной до развития легочной гипертензии, в отношении жизни и трудоспособности хороший, пациенты ведут обычный образ жизни, без ограничений занимаются физкультурой. Благоприятен прогноз у больных, прооперированных на ранних стадиях легочной гипертензии, до развития в сосудах необратимых изменений. Прогноз у больных, оперированных в более поздние сроки либо неоперированных, сомнителен из-за возможного прогрессирования легочной гипертензии или других осложнений. Прогноз на стадии высокой необратимой легочной гипертензии неблагоприятен.

Коарктация аорты (КА)– врожденное сужение аорты, чаще всего в месте перехода дуги аорты в ее нисходящую часть, дистальнее отхождения левой подключичной артерии. Порок составляет 5-8% от общего числа ВПС, среди больных значительно (в 2-5 раз) больше мужчин, чем женщин.

В 50% случаев наблюдается ассоциация порока с другими кардиальными и экстракардиальными сосудистыми аномалиями: с двустворчатым аортальным

клапаном (85%), ДМЖП, ОАП, ДМПП и др. У 5-10% пациентов встречаются аневризмы мозговых сосудов по типу ягоды (berry aneurysms), что может стать причиной субарахноидального кровоизлияния.

По анатомическим особенностям выделяют 3 варианта КА:

1. Изолированная КА.
2. КА в сочетании с ОАП:
 - постдуктальная (ниже отхождения протока);
 - юктадуктальная (на уровне протока);
 - преддуктальная (артериальный проток расположен ниже коарктации).
3. КА в сочетании с другими ВПС.

Дистальнее коарктации часто наблюдается расширение аорты и истончение ее стенки (постстенотическое как результат травматизации турбулентным потоком крови). С возрастом может расширяться восходящая аорта из-за повышенного в ней давления.

Гемодинамика. Изолированная КА приводит к артериальной гипертензии выше места сужения (верхняя половина туловища) и к гипоперфузии органов и тканей ниже коарктации (нижняя половина туловища, брюшная полость, почки). Одной из основных причин формирования артериальной гипертензии, кроме механической обструкции, является активация ренин-ангиотензин-альдостероновой системы вследствие гипоперфузии почек. Попытки нормализовать в этих случаях артериальное давление выше коарктации назначением ИАПФ, АРАП и других препаратов могут приводить к дальнейшему ухудшению перфузии нижних отделов тела и усугублять повреждение почек. Артериальная гипертензия выше коарктации инициирует процессы ремоделирования сердца (развитие гипертрофии левого желудочка) и сосудов. Механизмом компенсации порока является развитие коллатеральных сосудов между верхней и нижней половинами туловища в обход КА, что проявляется дилатацией и извитостью межреберных и других артерий.

При сочетании КА с ОАП у детей при постдуктальной коарктации кровь под большим давлением сбрасывается через ОАП в легочную артерию с

ранним развитием легочной гипертензии. Предуктальная коарктация в зависимости от соотношения давления в аорте и легочной артерии может сопровождаться как артериовенозным, так и веноартериальным сбросом крови через проток. Последний проявляется дифференцированным цианозом (есть на руках, нет на ногах) - клиническим признаком предуктальной КА.

Клиническая картина определяется анатомическими изменениями, возрастом и сочетанием с другими ВПС. Дети отстают в физическом развитии, часто отмечается диспропорция телосложения – лучшее развитие плечевого пояса на фоне общей задержки роста. Отмечаются повышенная утомляемость, головные боли, головокружения, обмороки. У взрослых, кроме того, могут быть жалобы на носовые кровотечения, боли в области сердца, слабость и боли в ногах, судороги в мышцах ног, зябкость стоп. У женщин возможны нарушения менструального цикла, бесплодие. У больных иногда могут быть гипертонические кризы

При осмотре больного с изолированной КА отмечается хорошее развитие мышц верхней половины туловища при относительной гипотрофии мышц нижних конечностей. Ноги на ощупь холодные, пальпаторно может быть выявлена повышенная пульсация межреберных артерий. Верхушечный толчок усилен, перкуторно определяется расширение границ сердца. Сзади в межлопаточной области, спереди под левой ключицей [1] или на основании сердца по левому краю грудины[2] выслушивается грубый продолжительный систолический шум, акцент II тона над аортой. Патогномичным симптомом КА является напряженный пульс на руках и его ослабление вплоть до полного отсутствия на ногах. Артериальное давление (АД) на руках повышено. Нормальное соотношение АД на руках и на ногах нарушено в сторону его снижения на ногах (ниже, чем на руках или одинаковое). При этом в основном снижается систолическое АД (небольшое пульсовое давление на ногах – признак коарктации аорты). АД необходимо измерять на обеих руках, потому что иногда (5%) КА сочетается с аномальным отхождением правой подключичной артерии ниже места коарктации, АД в этих случаях повышено

только на левой руке. Артериальная гипертензия, выявленная случайно, длительное время часто бывает единственным проявлением порока. С 20-30-летнего возраста развивается сердечная недостаточность, что является неблагоприятным прогностическим признаком.

На ЭКГ отмечается гипертрофия левого желудочка.

На рентгенограмме могут выявляться некоторое увеличение размеров сердца влево, расширение восходящей аорты, узурация нижних краев ребер из-за давления расширенных и извитых межреберных артерий.

Эхокардиография является одним из основных инструментальных методов диагностики КА и выявления сопутствующих ей аномалий и ВПС. Непосредственно место сужения выявляется на двухмерной ЭхоКГ из супрастернальной позиции, в режимах цветового и импульсного доплера здесь определяется высокоскоростной турбулентный поток. Наилучшие результаты дает чреспищеводная ЭхоКГ. Тяжесть порока оценивается в режиме постоянного доплера по градиенту давления до и после сужения. Дистальнее коарктации в брюшной аорте определяется измененный скоростной профиль кровотока со сниженной систолической волной и отсутствием нормальной ретроградной волны в раннюю диастолу.

Катетеризация сердца позволяет определить тяжесть коарктации и анатомию дуги аорты, включая участки гипоплазии, выявить сопутствующие внутрисердечные аномалии. Метод используется для подтверждения диагноза, если с помощью доплерэхокардиографии не удастся детально выявить морфологические параметры порока и его гемодинамическую значимость. Катетеризация сердца применяется при выполнении некоторых видов коррекции порока (баллонная аортопластика рекоарктации).

Дифференциальный диагноз. КА часто проходит под маской вегетососудистой дистонии, артериальной гипертензии неясного генеза. КА – одна из причин симптоматической артериальной гипертензии, и потому требует дифференциального диагноза с другими симптоматическими артериальными

гипертензиями и гипертонической болезнью. Кроме того, дифференциальный диагноз следует проводить с ДМЖП и стенозом аорты.

Осложнениями КА являются:

- инфекционный энтерит в месте сужения, иногда с вовлечением клапана аорты;
- неврологические осложнения (геморрагический инсульт, церебральные сосудистые кризы);
- разрыв аорты или аневризмы синуса Вальсальвы;
- развитие сердечной недостаточности.

По данным литературы, средняя продолжительность жизни больных при естественном течении порока составляет 35 лет. Основными причинами смерти неоперированных больных являются сердечная недостаточность, инфекционный энтерит, разрыв аорты или аневризмы ее синуса, инсульт.

Показанием к операции является гемодинамически значимая КА, когда систолический градиент давления на верхних и нижних конечностях превышает 50 мм рт ст.[2]. У детей оптимальным сроком для операции является 5-6-летний возраст. Если сужение аорты в этом возрасте не превышает половины диаметра аорты, то риск рекоарктации минимален. Риск рекоарктации высокий, если суженный участок больше 50%. Значительный прогресс хирургической техники позволяет проводить устранение коарктации с момента ее выявления, если одним из клинических признаков порока является артериальная гипертензия. Операция может быть проведена в более поздние сроки при небольшой обструкции, если диагноз порока установлен и за пациентом проводится регулярное наблюдение.

Хирургическая коррекция. Существует три варианта хирургической коррекции порока: создание анастомоза конец в конец, аортопластика с использованием заплаты и аортопластика с пластикой левой подключичной артерии. Методы хирургической коррекции могут комбинироваться и модифицироваться в зависимости от варианта сужения. Например, левая подключичная артерия может быть использована в качестве заплаты, когда ее

имплантируют в область гипоплазированной аорты, тем самым добиваются ее расширения. Для увеличения диаметра поперечной дуги при ее гипоплазии может быть использовано расширенное сшивание конец в конец с использованием нисходящей аорты. Техника операции варьирует в зависимости от возраста пациента, размеров коарктации, сопутствующих аномалий и анатомии аортальной дуги.

У оперированных больных, как правило, отдаленный прогноз хороший, выживаемость больных через 15 лет составляет 83-89%. Если больной оперирован в раннем детском возрасте, частым осложнением является рекоарктация аорты. Для ее устранения используют методику баллонной аортопластики (баллонного расширения аорты). В старших возрастных группах возможно сохранение (у 10-60% больных) после операции артериальной гипертензии, требующей применения в дальнейшем антигипертензивных средств. Коарктация аорты является «пожизненным» заболеванием: пациенты до и после хирургической коррекции нуждаются в постоянном контроле артериального давления, возникновения рекоарктации и сопутствующих аномалий. Кроме того, пациенты нуждаются в постоянной профилактике инфекционного эндаертериита.

2. Приобретенные пороки сердца

Приобретенные пороки сердца (ППС) заболевания, в основе которых лежат морфологические и/или функциональные нарушения клапанного аппарата (створок клапанов, фиброзного кольца, хорд, папиллярных мышц), развившиеся в результате острых или хронических заболеваний и травм, нарушающие функцию клапанов и вызывающие изменения внутрисердечной гемодинамики.

Недостаточность клапанов характеризуется регургитацией, т.е. обратным током крови за счет неполного смыкания створок и возникает в результате их сморщивания, укорочения, перфорации или расширения фиброзного клапанного кольца, деформации или отрыва хорд и папиллярных

мышц. В некоторых случаях недостаточность клапанов развивается в результате нарушения функции клапанного аппарата, в частности папиллярных мышц.

Стеноз (сужение) клапанных отверстий характеризуется уменьшением площади выходного отверстия, что приводит к затруднению опорожнения полости сердца и увеличению градиента давления между отделами сердца.

Более половины всех приобретенных пороков сердца приходится на поражения митрального клапана и около 10–20% — аортального клапана.

При формулировке диагноза ППС трехстепенная классификация степеней выраженности порока (незначительный, умеренный, выраженный) по Н.М. Мухарлямову (1978) в настоящее время не считается приемлемой, предлагается следующая:

I. Этиология: ревматическая; неревматическая (с уточнением)

II. Локализация (клапан): митральный; аортальный; трехстворчатый; легочной артерии.

III. Характер поражения клапана: стеноз; недостаточность; комбинированный порок клапана.

IV. Стадии: I, II, III, IV, V.

Основные положения рекомендаций по диагностике и лечению клапанной болезни (приобретенных пороков) сердца

Категории рекомендаций

Класс I – наличие доказательств и/или единства мнений экспертов в отношении того, что данный метод диагностики или вид лечения целесообразный и эффективный.

Класс II – наличие противоречивых доказательств и/или расхождения во мнениях экспертов о пользе/эффективности метода диагностики или лечения:

IIa – преобладают доказательства и/или мнения экспертов о пользе и эффективности;

IIb – польза и эффективность недостаточно подтверждены доказательствами и/или мнениями экспертов.

Класс III – наличие доказательств и/или единства мнений экспертов в отношении того, что данный метод диагностики или вид лечения не являются полезными и эффективными, а в ряде случаев могут быть вредными.

Уровни доказательности рекомендаций

A – рекомендации базируются на результатах не менее 2 рандомизированных клинических исследований;

B – рекомендации базируются на результатах одного рандомизированного клинического исследования и/или метаанализа нерандомизированных исследований;

C – рекомендации базируются на общем мнении экспертов и/или результатах небольших исследований, ретроспективных исследований и регистров.

Диагностика:

Эхокардиография является ключевым методом как для подтверждения диагноза клапанной болезни сердца, так и оценки тяжести и прогноза. При оценке тяжести клапанной болезни сердца необходимо проверять последовательность между различными эхокардиографическими измерениями также, как и с анатомией, и механизмами клапанной болезни сердца. Также необходимо проверять последовательность с клинической оценкой.

При митральной регургитации и митральном стенозе проводится трансторакальная эхокардиография с целью точной оценки морфологии клапана, что важно при отборе кандидатов для хирургического восстановления клапана и перкутанной митральной комиссуротомии.

Оценка тяжести клапанной болезни сердца должна включать комбинированную оценку площади клапанного отверстия и показателей, зависящих от скорости кровотока. Количественная оценка тяжести

регургитации не должна полагаться полностью на единственном показателе, но требует интегрального подхода.

Эхокардиография должна включать всестороннюю оценку всех клапанов, восходящей аорты и индексов величины и функции левого желудочка. Размеры левого желудочка необходимо индексировать к площади поверхности тела.

Эхокардиографические критерии для определения клапанной регургитации: интегративный подход (адаптированный от Lancellotti и др)

Показатели	Аортальная регургитация	Митральная регургитация	Трикуспидальная регургитация
Качественные			
Морфология клапана	Аномальный/большой дефект створок	Разрыв папиллярной мышцы/большой дефект створок	Аномальный/большой дефект створок
Цветной поток регургитации	Большой поток в центральных потоках, переменный в эксцентрических потоках*	Очень большой центральный поток или эксцентрическое струйная прилипание, завихрение с достижением задней стенки левого предсердия	Очень большой центральный или эксцентрический отраженный*
Поток регургитации при постоянно-волновой (CW) доплерографии	Узкий	Узкий/треугольной формы	Узкий/треугольной формы с ранним пиком (пик <2 м/с в массивной TR)
Другое	Голодиастолический аортальный поток в нисходящем отделе аорты (EDV > 20 см/с)	Большая зона конвергенции потока *	-
Полуколичественные			
Vena contracta ширина (мм)	>6	≥7 (> 8 для двухпроекционной)	≥7*
Восходящий поток	-	Реверсивный систолический поток в легочных венах	Реверсивный систолический поток в печеночной вене
Входящий поток	-	Е-волна доминирует ≥ 1,5 м / с	Е-волна доминирует ≥ 1 м/с
Другое	Половина давления <200 мс †	TVI митрал / TVI аорта > 1,4	Радиус PISA > 9 мм ††

Количественный		Первичные	Вторичные ††	
Эффективная площадь отверстия регургитации (EROA)	≥30	≥40	≥20	≥40
Объем регургитации (мл/бит)	≥60	≥60	≥30	≥45
Расширение сердечных камер /сосудов	Левый желудочек	Левый желудочек, левое предсердие	Правый желудочек, правое предсердие, нижняя полая вена	

*На пределе Найквиста 50-60 см / с.

† Период полураспада давления сокращается с увеличением диастолического давления в левом желудочке, при сосудорасширяющей терапии и у пациентов с расширенной аортой или увеличенной в аорте регургитацией.

‡ В среднем между апикальными четырех- и двухкамерными позициями.

§ Если нет других причин систолического снижения (фибрилляция предсердий, повышенное давление предсердий).

¶ При отсутствии других причин повышенного давления левого предсердия и митрального стеноза.

** При отсутствии других причин повышенного давления правого предсердия.

†† Исходный уровень Найквиста предельного сдвига 28 см / с.

‡‡ Различные пороговые значения используются во вторичном МР, где EROA > 20 мм² и объем регургитации > 30 мл идентифицируют подгруппу пациентов с повышенным риском сердечных событий.

СW, непрерывная волна; EDV, конечная диастолическая скорость; EROA, эффективная зона регенерирующего отверстия; LA, левое предсердие; LV, левый желудочек; PISA, проксимальная площадь поверхности изовальюты; RA, правое предсердие;

RV, правый желудочек; R vol, объем регургитации; TR, трикуспидальная регургитация; TVI, интеграл с временной скоростью.

Эхокардиография должна включать всестороннюю оценку всех клапанов, восходящей аорты и индексов величины и функции левого желудочка. Размеры левого желудочка необходимо индексировать к площади поверхности тела.

Чреспищеводная эхокардиография должна применяться, когда затруднено использование трансторакальной эхокардиографии или для исключения тромбоза левого предсердия перед проведением перкутанной митральной комиссуротомии или при дисфункции протеза или подозрении на

эндокардит. Она должна применяться во время операции для мониторинга результатов операции на клапане или при сложных вмешательствах.

Нагрузочные тесты полезны для выявления объективных признаков у пациентов без клинических симптомов. Нагрузочные тесты рекомендованы у истинно бессимптомных больных с аортальным стенозом.

Стресс-эхокардиография с низкими дозами добутамина оправдана при аортальном стенозе с нарушенной функцией левого желудочка для выявления редких случаев псевдотяжелого аортального стеноза от действительно тяжелого аортального стеноза. Также этот тест может определить наличие сократительного резерва (увеличение $> 20\%$ ударного объема). Использование стресс-теста для определения ишемической болезни сердца (ИБС), связанной с тяжелой клапанной болезнью сердца, не проводится из-за низкой диагностической значимости.

Компьютерная томография (КТ)

Предварительные данные показывают, что КТ позволяет точно определить выраженность кальциноза клапанов с высокой воспроизводимостью результатов. В специализированных центрах спиральную КТ можно использовать для исключения ИБС у пациентов с низким риском атеросклероза.

Магнитнорезонансная томография не показана при клапанной болезни сердца в рутинной клинической практике. Она может быть использована как альтернативный подход в случаях, когда эхокардиография не выполнима.

Видеофлюороскопия

Видеофлюороскопия особенно полезна для оценки механической дисфункции запирающего элемента искусственного клапана.

Коронаровентрикулография широко показана для определения сопутствующего поражения венечных артерий при планировании хирургического вмешательства. Катетеризация сердца проводится только в ситуациях, когда неинвазивная оценка недостаточна или противоречит клиническим проявлениям.

Биомаркёры

Сывороточный уровень натрийуретического пептида В-типа (BNP) имеет отношение к функциональному классу СН по классификации NYHA, особенно при аортальном стенозе и митральной регургитации. Натрийуретический пептид может иметь значение для стратификации риска и определения сроков вмешательства, особенно у бессимптомных пациентов.

Показания для коронарорентрикулографии у больных с клапанной болезнью сердца	Класс
До хирургического вмешательства на клапанах у больных с тяжелой клапанной болезнью сердца и любым из следующего: анамнез ИБС <ul style="list-style-type: none">• подозрение на ишемию миокарда*• дисфункция левого желудочка• у мужчин старше 40 лет и женщин в период постменопаузы• 1 сердечно-сосудистого риска	IC
Если подозревается, что ИБС является причиной тяжелой митральной регургитации (ишемической митральной регургитации)	IC

*- боль в груди, патологические неинвазивные тесты.

Решение о вмешательстве у больного с клапанной болезнью сердца основано на индивидуальной стратификации риска. С этой целью применяется мультивариантная шкала, например Euroscore.

Определение факторов риска по системе Euroscore

Фактор риска	Характеристика	Баллы
Возраст	< 60 лет	0
	60-64	1
	65-69	2
	70-74	3
	75-79	4
	80-84	5
	85-89	6
	90-94	7

	≥ 95	
Пол	Женский	1
Хроническое заболевание легких	Длительное использование бронходилататоров или глюкокортикоидов в связи с заболеванием легких	1
Поражение экстракардиальных артерий	Перебегающая хромота, окклюзия сонных артерий или стеноз $> 50\%$, предыдущая или планируемая операция на брюшном отделе аорты, артериях нижних конечностей или сонных артериях	2
Неврологические нарушения	Существенно нарушающие повседневную активность больного	2
Предыдущие вмешательства на сердце	Требующие вскрытия перикарда	3
Сывороточный креатинин	> 200 мкмоль/л до операции	2
Активный эндокардит	Требующий терапии антибиотиками на момент операции	3
Критическое предоперационное состояние	Желудочковая тахикардия, состояние после фибрилляции желудочков и реанимационных мероприятий, предоперационный массаж сердца, предоперационная ИВЛ, предоперационная инотропная поддержка, ВАБК или острая почечная недостаточность (анурия или олигоурия < 10 мл/час)	3
Нестабильная стенокардия	Стенокардия покоя, требующая внутривенного введения нитратов по дороге в операционную	3

Дисфункция левого желудочка	средней тяжести (фракция выброса левого желудочка 30-50%)	1
	тяжелая (фракция выброса левого желудочка 30-50%)	3
Недавний инфаркт миокарда	< 90 сут.	2
Легочная гипертензия	Систолическое давление в легочной артерии > 60 мм рт. ст.	2
Необходимость в проведении операции по неотложным показаниям	В течение дня после обращения больного	2
Необходимость выполнения других процедур (операций), кроме АКШ	Больших процедур (операций) на сердце, не связанных с АКШ	2
Операция на грудном отделе аорты	При патологии восходящего отдела, дуги или нисходящего отдела аорты	3
Постинфарктный разрыв межжелудочковой перегородки	-	4

Решение должно также быть основано с учетом продолжительности жизни, качества жизни и т.д. у больных старшего возраста. Возраст сам по себе не является противопоказанием для проведения хирургического вмешательства.

Недостаточность митрального клапана (НМК) — неспособность левого предсердно-желудочкового клапана препятствовать обратному движению крови из левого желудочка в левое предсердие во время систолы желудочков сердца. Митральную недостаточность регистрируют у 50% больных с различными пороками сердца. В чистом виде НМК — редкое

заболевание. У детей наблюдают значительно чаще, чем у взрослых. Часто сочетается с митральным стенозом или пороками клапанов аорты. Среди наиболее часто встречаемых поражений клапанов сердца митральная регургитация занимает второе место после аортального стеноза. Органическая митральная регургитация включает все причины, при которых аномалия клапана является первичной причиной болезни, в отличие от ишемической и функциональной митральной регургитации, которая является следствием заболеваний левого желудочка.

Этиология. Различают две формы митральной недостаточности: органическую и функциональную (вторичную). Органическая недостаточность характеризуется сморщиванием и укорочением створок клапана, отложением в них кальция и поражением подклапанных структур. Наиболее частыми ее причинами являются:

- ревматизм (около 75% случаев);
- инфекционный эндокардит;
- атеросклероз;
- ревматоидный артрит;
- системные заболевания соединительной ткани.

Функциональная (вторичная) митральная недостаточность не является пороком, а обусловлена нарушением структуры и функции клапанного аппарата (фиброзного кольца, папиллярных мышц, хорд) при неизмененных створках самого клапана. Причинами функциональной недостаточности митрального клапана являются:

1. Заболевания левого желудочка ЛЖ, сопровождающиеся его выраженной гемодинамической перегрузкой, расширением фиброзного кольца митрального клапана и дисфункцией клапанного аппарата:

- артериальные гипертензии;
- аортальные пороки сердца (“митрализация”);
- дилатационная кардиомиопатия (ДКМП);

- ИБС, особенно постинфарктный кардиосклероз и др.

В этих случаях неизменные или малоизмененные створки клапана не смыкаются полностью во время систолы желудочков вследствие значительного увеличения диаметра фиброзного кольца и гипотонии папиллярных мышц. Эту форму функциональной недостаточности митрального клапана часто называют “относительной митральной недостаточностью”, или “митрализацией” того или иного заболевания ЛЖ (например, “митрализация” аортального порока сердца).

2. Пролабирование митрального клапана— избыточное систолическое выбухание (выпячивание) одной или обеих створок клапана в полость левого предсердия ЛП, сопровождающееся митральной регургитацией и возникающее в результате аномального удлинения сухожильных нитей у больных с так называемыми дисплазиями соединительной ткани.

3. Дисфункция папиллярных мышц вследствие ишемии, некроза или кардиосклероза (ИБС, острый ИМ, постинфарктный кардиосклероз, миокардиты и др.), ведущая к развитию вторичного пролабирования митрального клапана, сопровождающегося митральной регургитацией.

4. Разрыв хорд или папиллярных мышц вследствие острого ИМ, инфекционного эндокардита, травмы сердца и др. — причина развития острой недостаточности митрального клапана.

5. Обструктивная форма гипертрофической кардиомиопатии (ГКМП), сопровождающаяся патологическим систолическим движением (“открытием”) передней створки митрального клапана.

6. Первичный “идиопатический” кальциноз фиброзного кольца, митрального клапана, хорд и папиллярных мышц.

Гемодинамика: Клиническая картина недостаточности НМК определяется в первую очередь объемом обратного тока крови из ЛЖ в ЛП, что, в конечном счете, может приводить к развитию нескольких важных гемодинамических последствий данного порока.

Гипертрофия и дилатация левого предсердия и левого желудочка. В результате неполного смыкания створок митрального клапана кровь во время

систола ЛЖ устремляется не только в аорту, но и в ЛП. Во время диастолы в ЛЖ возвращается избыточный объем крови. Таким образом, левое предсердие и желудочек испытывают постоянную перегрузку объемом. Длительное воздействие на сердце этого гемодинамического фактора приводит к развитию дилатации ЛП и ЛЖ.

Снижение эффективного сердечного выброса — второе важнейшее следствие НМК. В тяжелых случаях объем крови, выбрасываемой в аорту, может достигать всего 50% от общей величины ударного объема ЛЖ, что приводит к значительному снижению эффективного сердечного выброса.

При выраженной НМК и большой величине митральной регургитации повышается давление в ЛП и венах малого круга кровообращения и дальнейшему застою в них. Развивается пассивная («застойная») легочная гипертензия

При длительном течении заболевания и выраженной гипертрофии и дилатации левых отделов сердца постепенно снижается сократительная функция ЛЖ и формируется *левожелудочковая недостаточность*. Со временем формируется *гипертрофия и дилатация ПЖ*, а при тяжелом течении заболевания появляются признаки правожелудочковой недостаточности с застоем крови в большом круге кровообращения. Все же такое течение заболевания встречается достаточно редко и в большинстве случаев преобладает картина объемной перегрузки левых отделов сердца и невыраженного венозного застоя крови в легких. Так как компенсация приходится на самый мощный отдел сердца – левый желудочек, то период компенсации длительный, порок является гемодинамически благоприятным.

Клиническая картина и диагностика. В течении НМК условно выделяют три периода: компенсации, лёгочной венозной гипертензии и правожелудочковой недостаточности. Клиническая картина недостаточности митрального клапана определяется величиной митральной регургитации, наличием или отсутствием застоя крови в легких и функциональным

состоянием ЛЖ. НМК ревматической этиологии характеризуется длительным и постепенным прогрессированием клинических проявлений заболевания.

Жалобы. В период компенсации бессимптомное течение можно наблюдать в течение нескольких лет. При появлении клинических симптомов у пациентов наиболее частые жалобы — одышка (98%), быстрая утомляемость (87%). У пациентов в поздних стадиях — симптомы застоя в большом круге кровообращения (отёки, увеличение печени, симптом Плеша, набухание шейных вен).

Объективное исследование. При небольшой степени НМК внешние проявления этого порока сердца отсутствуют. Для гемодинамически значимого дефекта клапана, сопровождающегося легочной гипертензией и снижением эффективного сердечного выброса, характерно появление *акроцианоза* (цианоза губ, кончика носа, пальцев и т.д.). В поздних стадиях возможно возникновение *ортопноэ* (сидячее или полусидячее положение в постели) свидетельствует о возникновении левожелудочковой недостаточности и значительном застое крови в малом круге кровообращения, правожелудочковой недостаточности: *отеки на ногах, набухание шейных вен, увеличение живота в объеме за счет асцита (редко).*

У большинства больных с НМК преобладает эксцентрическая гипертрофия (гипертрофия + дилатация) левых отделов сердца, характерная для их объемной перегрузки. *Верхушечный толчок* в связи с этим становится усиленным, разлитым и смещается влево, кнаружи от левой срединно-ключичной линии. При выраженной НМК и присоединении левожелудочковой недостаточности верхушечный толчок может достигать передней подмышечной линии и опускаться вниз в VI межреберье.

При перкуссии наиболее характерно смещение *левой границы* относительной тупости сердца влево за счет дилатации ЛЖ. *Верхняя граница* относительной тупости смещается вверх, как правило, лишь при выраженной дилатации ЛП. В тяжелых случаях, при развитии дилатации ПЖ, к описанным

изменениям границ сердца может присоединяться смещение вправо *правой границы* относительной сердечной тупости и правого контура сердца.

Аускультация сердца позволяет выявить важнейшие аускультативные НМК:

1. Ослабление I тона на верхушке или даже его исчезновение, обусловленные отсутствием герметичности ЛЖ во время фазы изоволюмического сокращения желудочка (отсутствие периода замкнутых клапанов). По мере развития легочной гипертензии появляется акцент и расщепление II тона на легочной артерией.

2. Систолический шум на верхушке — возникает в результате турбулентной струи регургитации крови из ЛЖ в ЛП, убывающий, связан с I тоном, проводится в левую подмышечную область или по левому краю грудины (в зависимости от направления струи регургитации). Шум лучше выслушивается в положении пациента лежа на левом боку.

3. Патологический III является характерным признаком НМК. Его появлению способствует увеличенное количество крови, поступающее из левого предсердия (ударный объем плюс объем регургитации).

Артериальное давление чаще всего *нормально*. В более тяжелых случаях при снижении эффективного сердечного выброса наблюдается тенденция к *уменьшению систолического и пульсового АД* при сохранении диастолического АД на нормальных или слегка повышенных цифрах.

На ЭКГ определяются признаки гипертрофии и перегрузки левых отделов сердца, в первую очередь левого желудочка, а в поздней стадии заболевания и правых отделов сердца.

На рентгенограммах сердца у больных с НМК выявляются признаки дилатации ЛЖ и ЛП. В прямой проекции важным рентгенологическим признаком расширения ЛЖ является удлинение *нижней дуги левого контура* сердца в прямой проекции. Верхушка сердца при этом смещается влево или влево и вниз, сглаживается “талиа” сердца. В левой передней косой проекции задний контур тени сердца, образованный ЛЖ, отклоняется еще более кзади,

сужая ретрокардиальное пространство. В левой боковой проекции, увеличенный ЛЖ перекрывает тень нижней полой вены, а в правой передней косой проекции — сужает ретростернальное пространство. Как было сказано выше, наиболее ранним рентгенологическим признаком дилатации ЛП является сужение ретрокардиального пространства при исследовании с контрастированным пищеводом, который при дилатации ЛП отклоняется кзади по дуге большого радиуса.

ЭхоКГ в доплеровских режимах выявляет основной признак НМК - турбулентный **систолический поток регургитации** за створками митрального клапана в левом предсердии. Степень регургитации обычно определяют по ее величине, условно разделяя по длинной оси полость левого предсердия на 4 отдела. К примеру, если струя регургитации занимает первые 2 отдела, то регургитация II степени и т.д. На двухмерной ЭхоКГ определяется:

- Фиброз и утолщение створок (при ревматизме, инфекционном эндокардите).
- Дилатация полостей левого желудочка и предсердия.

На одномерной ЭхоКГ определяются признаки объемной перегрузки левого желудочка (увеличение систолической экскурсии его стенок, дилатация полости), умеренная дилатация левого предсердия.

Катетеризация полостей сердца проводится в отдельных случаях при необходимости перед протезированием клапана.

Левая вентрикулография определяет наличие и степень регургитации по степени заполнения левого предсердия за одно сокращение контрастом, введённым в левый желудочек.

Стадии течения порока.

I стадия – компенсации. Минимальный обратный ток крови через левое предсердно-желудочковое отверстие, нарушений гемодинамики практически нет. Клинически оказывается небольшой систолический шум на верхушке сердца, незначительное увеличение левого предсердия. При ЭХОКГ – незначительная (до 1+) регургитация на митральном клапане. Хирургическое лечение не показано.

II стадия – субкомпенсации. Наблюдается при более значительной недостаточности, когда обратный ток крови в левое предсердие растет. Нарушения гемодинамики приводят к дилатации левого предсердия и гипертрофии левого желудочка. Компенсация нарушений гемодинамики, которая осуществляется левым желудочком, является эффективной и стойко сохраняется. В отличие от митрального стеноза, отек легких наблюдается очень редко. Физическая активность больных незначительно ограничена, поскольку сохранена возможность повышения минутного объема сердца и одышка возникает лишь при значительной физической нагрузке. Отмечается средней интенсивности систолический шум на верхушке сердца. Рентгенологически – определяется увеличение и усиление пульсации левых отделов сердца. На ЭКГ определяется отклонение электрической оси сердца влево, в некоторых случаях – признаки перегрузки левого желудочка. При ЭХОКГ регургитация на митральном клапане в пределах 2+. Хирургическое лечение не показано.

III стадия – правожелудочковой декомпенсации. Наступает при значительной регургитации крови в левое предсердие. Перерастяжение левого желудочка приводит к его дилатации. Периодически наступает декомпенсация сердечной деятельности, которая устраняется медикаментозной терапией. При физической нагрузке возникает одышка, но менее выраженная, чем при стенозе. Грубый систолический шум на верхушке иррадиирующий в подмышечный участок. Отмечается выраженная пульсация грудной стенки в области сердца. На ЭКГ – признаки гипертрофии левого желудочка. Рентгенологически определяется значительное увеличение размеров левых отделов сердца. «Второй барьер», как правило, не выраженный, в результате чего нет значительного увеличения легочной артерии. При ЭХОКГ регургитация на митральном клапане больше чем 2+. Показано хирургическое лечение.

IV стадия – дистрофическая. Характеризуется появлением стойкой правожелудочковой недостаточности. При осмотре наблюдается усиление верхушечного толчка, пульсация венозных сосудов на шее. При аускультации

кроме грубого систолического шума, обусловленного митральной недостаточностью, нередко наблюдаются шумы, связанные с дилатацией фиброзных колец и появлением недостаточности трехстворчатого клапана. На ЭКГ на фоне признаков гипертрофии левого или обоих желудочков – может появляться фибрилляция предсердий и другие нарушения ритма. При рентгенологическом исследовании сердце значительно расширено; отмечается застой крови в малом кругу кровообращения. Могут наблюдаться разной выраженности нарушения функции печени и почек. Показано хирургическое лечение.

V стадия – терминальная. Отвечает III клинической стадии сердечной недостаточности, тяжелые необратимые изменения внутренних органов (печени, почек), асцит. Хирургическое лечение не показано.

Лечение. Бессимптомная легкая и умеренная НМК не требует лечения. При бессимптомном течении тяжелой компенсированной НМК показаны ингибиторы АПФ. При умеренной НМК с наличием симптомов и нормальном сердечном выбросе показано хирургическое лечение. Если позволяет состояние митрального клапана (необызвествленный, подвижный пролабирующий клапан), то операцией выбора является его пластика; пластика также показана при митральной недостаточности, вызванной дилатацией митрального кольца, разрывом хорды или задней створки, а также перфорацией створки при эндокардите.

Показания к операции при тяжелой хронической митральной регургитации, обусловленной органическим поражением клапана

Показания	Класс
"Симптомные" пациенты с фракцией выброса (ФВ) левого желудочка > 30% и конечно-систолическим размером (КСР) < 55 мм	IV
"Бессимптомные" пациенты с дисфункцией левого желудочка (КСР > 45 мм* и/или ФВ левого желудочка < 60%	IC
"Бессимптомные" пациенты с сохраненной функцией левого	IIaC

желудочка и фибрилляцией предсердий (ФП) или легочной гипертензией (систолическое давление в легочной артерии > 50 мм рт. ст. в состоянии покоя	
Пациенты с тяжелой дисфункцией левого желудочка (ФВ левого желудочка <30% и/или КСР > 55 мм)*	IIaC
"Бессимптомные" пациенты с сохраненной функцией левого желудочка, высокой вероятностью стойкого эффекта клапано-сберегающей операции с низким риском хирургического вмешательства	IIbB
Пациенты с тяжелой дисфункцией левого желудочка (ФВ левого желудочка <30% и/или КСР > 55 мм)*, рефрактерные к медикаментозной терапии с низкой вероятностью выполнения клапано-сберегающей операции, без тяжелых сопутствующих заболеваний	IIbC

Степень тяжести определяют на основании данных клинического и ЭхоКГ исследований.

*Допускаются более низкие значения у пациентов с астеническим телосложением.

Лечение бессимптомных больных остается областью различных противоречий, где показания к хирургическому лечению зависят от стратификации риска, возможности восстановления клапана.

Медикаментозная терапия

Антикоагулянтная терапия с целевым уровнем международного нормализованного отношения (МНО) в пределах 2-3 рекомендуется пациентам с митральной регургитацией в случаях персистирующей или пароксизмальной фибрилляцией предсердий (ФП) или в случае системной эмболии в анамнезе или при наличии тромба в левом предсердии, а также в первые 3 мес после пластики митрального клапана.

Вазодилататоры, включая ингибиторы АПФ, не рекомендованы у больных с хронической митральной регургитацией без сердечной недостаточности или артериальной гипертензии.

В случае острой митральной регургитации уменьшить наполнение левого желудочка можно с помощью нитратов и диуретических средств. Нитропруссид уменьшает постнагрузку и снижает фракцию регургитации. Инотропная поддержка необходима в случае гипотензии.

При тяжелой митральной регургитации сохранение синусового ритма после кардиоверсии маловероятно до тех пор, пока не будет проведено хирургическое лечение. При возникновении у таких больных фибрилляции предсердий необходимо контролировать частоту сокращений сердца.

Периодичность повторных обследований

Бессимптомным пациентам с умеренной митральной регургитацией и сохраненной функцией левого желудочка клиническое обследование можно выполнять ежегодно, эхокардиографическое – каждые 2 года.

Бессимптомные больные с тяжелой митральной регургитацией и сохраненной функцией левого желудочка должны обследоваться каждые 6 мес, эхокардиографию необходимо выполнять ежегодно. Такие больные должны быть проинструктированы об обязательном обращении к врачу при появлении каких-либо изменений состояния.

Ишемическая митральная регургитация является распространенной патологией, которая, однако, часто остается нераспознанной у больных с острой или хронической ИБС.

Показания к операции при хронической ишемической митральной регургитации

Показания	Класс
Пациенты с тяжелой митральной регургитацией, фракция выброса левого желудочка > 30%, подлежащие АКШ	IC
Пациенты с умеренной митральной регургитацией, подлежащие	IIaC

АКШ, при возможности пластики клапана	
"Симптомные" пациенты с тяжелой митральной регургитацией, фракция выброса левого желудочка < 30% с возможностью проведения реваскуляризации	IIaC
Пациенты с тяжелой митральной регургитацией, фракция выброса левого желудочка > 30% без возможности проведения реваскуляризации, рефрактерные к медикаментозному лечению и без тяжелой сопутствующей патологии	IIbC

При выраженном утолщении хорд предпочтительнее протезирование митрального клапана. К послеоперационным осложнениям относятся:

- Тромбоэмболии.
- Атриовентрикулярная блокада.
- Вторичный инфекционный эндокардит протезов.
- Дистрофические изменения биологических протезов и необходимость в повторном протезировании.

Прогноз. Порок митрального клапана без хирургической коррекции приводит к усугублению хронической сердечной недостаточности. Хирургическое лечение улучшает выживаемость и переносимость нагрузки.

Митральный стеноз. (МС) - сужение левого предсердно-желудочкового отверстия, которое препятствует току крови из левого предсердия в желудочек во время диастолы желудочков. Частота митрального стеноза в различных странах значительно колеблется соответственно распространенности ревматизма. В нашей стране и странах Востока она значительно выше, чем в Западной Европе и США, — соответственно 50-80 и 5 на 100 000 населения. По данным Н.М.Амосова и Я.А.Бендета, "чистый", или превалирующий, митральный стеноз составляет 83,2% случаев митральных и 62,4 % всех приобретенных пороков сердца; 2/3 больных с митральным стенозом — женщины.

Этиология. Основной причиной приобретенных пороков сердца является ревматизм, несмотря на то, что у половины таких больных в анамнезе отсутствуют явные ревматические атаки, сомнений в ревматическом происхождении порока не должно быть. Значительно реже причиной является атеросклероз, затяжной септический эндокардит.

Патологическая анатомия. Характерны значительные фиброзные изменения клапанного аппарата в виде слияния комиссур, утолщения и кальциноза створок и кольца. Часто отмечаются утолщение, слияние и укорочение сухожильных хорд.

Гемодинамика. Первичным нарушением гемодинамики является сужение митрального отверстия, которое образует так называемый 1-й барьер. Это приводит к повышению давления в левом предсердии, усилению и удлинению его систолы. Дальнейшее повышение давления в легочных венах вызывает раздражение барорецепторов и вызывает рефлекторное сужение артериол (рефлекс Китаева, который является защитным и предохраняет легочные капилляры от чрезмерного повышения давления и выпотевания жидкой части крови в просвет альвеол). Артериальный спазм, вызванный включением этого рефлекса, вызывает активную (или артериальную) легочную гипертензию, достигающую 180-200 мм рт.ст. В последующем длительный спазм приводит к пролиферации и склерозированию артериальной стенки, функциональным, а затем и органическим изменениям легочных артериол. Включение второго барьера вызывает резкое увеличение нагрузки на правый желудочек, повышение в нем давления и выраженную компенсаторную гипертрофию. Затрудняется опорожнение правого предсердия: оно работает с перегрузкой и в результате развивается его дилатация. По мере того, как исчерпываются компенсаторные возможности правого желудочка, возникает его дилатация и застой крови на путях его притока, то есть в большом круге кровообращения. Выраженная дилатация правого желудочка вызывает развитие относительной недостаточности трехстворчатого клапана, а высокая легочная артериальная гипертензия — недостаточность клапанов легочной артерии.

Клиническая картина.

Жалобы: одышка — самая частая причина обращения к врачу.. Одышка при нагрузке возникает, когда площадь отверстия клапана уменьшается вдвое ($< 2,0 \text{ см}^2$), и прогрессирует по мере дальнейшего усугубления стеноза. Жалобы на ортопноэ и ночные приступы сердечной астмы возникают при длительно существующем митральном стенозе, приводящем к легочной гипертензии и правожелудочковой недостаточности. При выраженном застое в венах малого круга кровообращения возникает кровохарканье. Присоединившаяся тахикардия существенно ухудшает состояние больного. Пациенты отмечают повышенную утомляемость, мышечную слабость, тяжесть в правом подреберье, диспепсические расстройства, боли в области сердца.

Физикальное исследование. В стадии развернутых клинических проявлений заболевания при осмотре больные занимают вынужденное положение (ортопноэ). Характерный признак тяжелого митрального стеноза — *facies mitralis* (синюшно-красный цвет щек) возникает в результате уменьшения сердечного выброса и повышения ОПСС. При высокой легочной гипертензии может определяться усиленная пресистолическая пульсация шейных вен. Характерен *pulsus diferens* (разный пульс на лучевых артериях на конечностях) вследствие сдавления левой подключичной артерии растянутым левым предсердием. Часто пульс малый из-за низкого МОК и аритмичный при развитии фибрилляции предсердий.

При осмотре и пальпации грудной клетки верхушечный толчок резко ослаблен или не определяется, так как левый желудочек оттесняется кзади гипертрофированным правым. Пульсация правого желудочка во время систолы хорошо заметна под мечевидным отростком и усиливается на вдохе вследствие увеличения его наполнения. Характерно диастолическое дрожание - "кошачье мурлыканье" — в области верхушки, которое лучше определяется в положении на левом боку после физической нагрузки при задержке дыхания на выдохе. Оно возникает вследствие низкоамплитудных колебаний крови при прохождении через суженное митральное отверстие.

При аускультации сердца выявляется:

- усиленный, хлопающий, I тон. Он обусловлен ограниченным наполнением кровью левого желудочка, вследствие чего находящиеся на значительном расстоянии друг от друга к началу систолы створки митрального клапана проходят большой путь при смыкании и вследствие гиперкинетического сокращения желудочка движутся быстрее;
- акцент II тона над легочной артерией возникает вследствие легочной гипертензии;
- Лучше всего выслушивается над верхушкой сердца или в четвертом межреберье слева у края грудины в положении лежа на левом боку на выдохе;
- диастолический шум, который следует за тоном открытия митрального клапана.

Усиленный, хлопающий, I тон акцент II тона над легочной артерией и щелчок открытия митрального клапана (OS) формирует так называемый ритм перепела.

Чем тяжелее стеноз, тем большую часть диастолы занимает шум. Вначале выслушивается пресистолический или протодиастолический шум, при более выраженном стенозе — протодиастолический убывающий с пресистолическим усилением, при тяжелом стенозе — шум, занимающий всю диастолу. Убывающий ("декрещендо") характер шума объясняется уменьшения градиента диастолического давления при опорожнении левого предсердия. Часто шум удается выслушать над очень ограниченным участком грудной клетки. Шум выслушивают в положении лежа на левом боку. Шум усиливается при нагрузке (приседания, приподнимание ног). Другие шумы: шум недостаточности клапана легочной артерии (шум Грэма Стилла) указывает на тяжелую легочную гипертензию. Шум трикуспидальной регургитации возникает при вторичной правожелудочковой недостаточности или ревматическом поражении трехстворчатого клапана.

На ЭКГ определяются признаки гипертрофии левого предсердия и правого желудочка. Частым осложнением МС является развитие фибрилляции предсердий.

На ФКГ регистрируются:

- увеличение амплитуды I тона на верхушке сердца (соотношение I к II тону в норме здесь от 1,5:1 до 2:1, при МС более 2:1);
- удлинение интервала $Q - I$ тон более 0,06 с. Чем длиннее этот интервал, тем выше давление в левом предсердии и более выражен митральный стеноз;
- тон открытия митрального клапана (OS) через 0,06-0,12с после II тона. Длительность интервала Пт – OS тем меньше, чем тяжелее стеноз;
- диастолический шум вслед за тоном открытия митрального клапана.

При рентгенологическом исследовании при небольшом и умеренном митральном стенозе размеры сердца не увеличены. Оно приобретает характерную митральную конфигурацию со сглаженной "талией" вследствие: 1) увеличения левого предсердия, которое лучше всего определяется в боковой проекции, где вызывает отклонение контрастированного пищевода по дуге малого радиуса; 2) выбухания ствола легочной артерии в связи с легочной гипертензией. При выраженном митральном стенозе присоединяется увеличение всех камер и сосудов, находящихся перед суженным клапанным отверстием правых желудочка, предсердия и верхней поллой вены.

Эхокардиография выявляет следующие признаки МС:

- уменьшение площади митрального отверстия (в норме 4-8см²) на двухмерной ЭхоКГ, уменьшение амплитуды открытия створок;
- однонаправленное П-образное движение створок на одномерной эхограмме
- диастолический прогиб передней створки на двухмерной ЭхоКГ
- дилатация левого предсердия, в более поздних стадиях – правого желудочка;
- повышение трансмитрального градиента давления (по данным доплерэхокардиографии).

Катетеризацию сердца и ангиокардиографию используют для оценки выраженности стеноза, легочной гипертензии и функции желудочков в тех случаях, когда это затруднено при эхокардиографии, а также для уточнения характера сопутствующих поражений, в частности митральной регургитации, пороков аортального клапана и атеросклероза коронарных артерий у больных старших возрастных групп.

Дифференциальная диагностика проводится с тиреотоксикозом, вторичным дефектом межпредсердной перегородки, осложненным правожелудочковой недостаточностью, миксомой левого предсердия, шумом Флинта той же локализации при неизменном митральном клапане у больных с выраженной аортальной недостаточностью.

Основными осложнениями МС являются:

1. отек легких (как результат острой сердечной недостаточности в случаях выраженной легочной гипертензии);
2. фибрилляция предсердий; (фактором, вызывающим ее возникновение, является дилатация левого предсердия);
3. тромбоэмболии большого круга кровообращения (их источником являются тромбы, образующиеся в дилатированном левом предсердии, особенно в его ушке; чаще поражаются сосуды мозга (1-е место по частоте), почек, селезенки, кишечника и конечностей);
4. высокая легочная гипертензия и правожелудочковая недостаточность;
5. ТЭЛА: отмечается в основном в далеко зашедших стадиях заболевания, источником тромбов являются глубокие вены нижних конечностей, правое предсердие и желудочек;
6. инфекционный эндокардит.

Стадии (по А. Н. Бакулеву и Е. А. Дамиру, с уточнениями):

I стадия – компенсации. Жалоб нет, но выявляются признаки митрального стеноза (типичный пресистолический шум при аускультации). На ЭКГ – признаки перегрузки левого предсердия (P-mitrale); рентгенологически – незначительное увеличение левого предсердия и диаметра легочной артерии.

При ЭХОКГ площадь митрального отверстия больше чем 2 см^2 . Хирургическое лечение не показано.

II стадия – легочного застоя. Жалобы на одышку при физической нагрузке. Появляются признаки гипертензии в малом кругу кровообращения с нередким развитием осложнений: кашлем, кровохарканьем, приступами удушья, отеком легких. Работоспособность ограничена. Правожелудочковой декомпенсации нет. При аускультации – типичные признаки митрального стеноза; акцент II тона над легочной артерией. Рентгенологически – увеличение левого предсердия, легочной артерии, застой в легких. На ЭКГ – «P- mitrale», у части больных – признаки гипертрофии правого желудочка. При ЭХОКГ – площадь митрального отверстия $1,5 - 2 \text{ см}^2$; однонаправленное но II-образное движение створок митрального клапана. Хирургическое лечение показано (митральная комиссуротомия).

III стадия – правожелудочковой недостаточности. Характеризуется стойкой гипертензией в малом кругу кровообращения с образованием «второго барьера», усилением работы правого желудочка и развитием его недостаточности. Склерозирование легочных сосудов, уменьшения легочного кровотока приводят к урежению или исчезновению приступов сердечной астмы и отека легких. Предыдущие объективные данные дополняются большей выраженностью одышки, бледностью кожи, цианозом, непереносимостью физических нагрузок, признаками правожелудочковой декомпенсации, ростом венозного давления, значительным расширением полостей правых отделов сердца, ЭКГ – признаки гипертрофии правого желудочка. При ЭХОКГ площадь митрального отверстия составляет $1 - 1,5 \text{ см}^2$. Хирургическое лечение показано.

IV стадия – дистрофическая. Характеризуется выраженными нарушениями кровообращения в малом и большом кругах кровообращения. Прогрессируют склеротические процессы в легочных сосудах. Размеры сердца значительно увеличены за счет предсердий и правого желудочка, дилатация правого желудочка приводит к относительной недостаточности трехстворчатого

клапана. Последующая дилатация правого желудочка приводит к повышению венозного давления, появляется застой крови в печенке, сосудах нижних конечностей, отеки. Расстройства периферического кровообращения, гипоксия обуславливают нарушение функции паренхиматозных органов. Важным признаком этой стадии является возникновение фибрилляции предсердий, которая влечет значительное ухудшение гемодинамики. При рентгенологическом исследовании отмечается последующее увеличение тени сердца, усиления легочного рисунка, расширения корней легких. Во многих больных при ЭХОКГ наблюдается кальциноз клапана, тромбоз левого предсердия, площадь митрального отверстия составляет менее 1 см². Хирургическое лечение возможно.

V стадия – терминальная. Она характеризуется тяжелыми расстройствами кровообращения, которые отвечают III клинической стадии сердечной недостаточности с необратимыми дегенеративными изменениями внутренних органов, асцитом, атрофией мускулатуры. На ЭКГ – глубокие дистрофические изменения миокарда, разнообразные нарушения ритма сердца. Хирургическое лечение не показано.

Тактика при тяжелом митральном стенозе

Противопоказаниями для чрескожной митральной комиссуротомии являются:

- площадь митрального отверстия больше 1,5 см²
- тромб левого предсердия;
- умеренная и тяжелая митральная регургитация;
- тяжелая или бикомиссуральная кальцификация;
- тяжелое сопутствующее поражение аортального клапана или тяжелый комбинированный стеноз и недостаточность трехстворчатого клапана;
- сопутствующая ИБС, требующая проведения аортокоронарного шунтирования.

Перкутанная митральная комиссуротомия показана у больных, имеющих симптомы. Поскольку существует небольшой, но определенный

риск, свойственный комиссуротомии, истинно бессимптомные больные обычно не являются кандидатами для процедуры, кроме случаев риска тромбоэмболии или декомпенсации гемодинамики в виде тяжелой легочной гипертензии или планировании беременности у таких больных.

Хирургическое вмешательство у бессимптомных больных проводится очень редко и в основном у пациентов с высоким риском осложнений и при наличии противопоказаний к перкутанной митральной комиссуротомии.

Медикаментозная терапия

Применяются диуретики, β -адреноблокаторы или снижающие частоту сокращений сердца антагонисты кальциевых каналов.

Антикоагулянтная терапия с целевым уровнем МНО 2,5–3 показана пациентам с постоянной или пароксизмальной фибрилляцией предсердий. Пациентам с синусовым ритмом антикоагулянты рекомендованы при наличии в анамнезе указания на эмболию или тромб в левом предсердии (рекомендации класса IC) и в случаях выявления при чреспищеводной эхокардиографии плотного спонтанного эхо-контрастирования или у больных с увеличенным левым предсердием (диаметр > 50 мм).

Кардиоверсия не показана перед хирургическим вмешательством у пациентов с тяжелым митральным стенозом, поскольку обычно не восстанавливает синусовый ритм на продолжительное время. Если фибрилляция предсердий возникла недавно и левое предсердие только немного увеличено, кардиоверсию проводят сразу после успешного хирургического вмешательства.

Периодичность повторных обследований

Бессимптомные пациенты с клинически значимым митральным стенозом, которые не подлежат хирургическому вмешательству, должны наблюдаться ежегодно с проведением клинического и эхо-кардиографического исследований и с более длительными интервалами при меньшей степени митрального стеноза.

Прогноз. Хирургическая коррекция порока существенно улучшает прогноз. Наилучший эффект достигается при ранней операции у больных молодого возраста без признаков ревматического поражения миокарда и с небольшой давностью повышения ЛСС. Устранение митрального стеноза приводит к большему или меньшему обратному развитию изменений легочных артериол в зависимости от эффективности хирургической коррекции и давности легочной гипертензии, которое может продолжаться до 2 лет после операции. Десятилетняя выживаемость после замены митрального клапана, независимо от использованного протеза, составляет около 50 %.

Профилактика всех приобретенных пороков сердца заключается в профилактике ревматического эндокардита.

Сочетанный митральный порок. При ревматизме митральный порок сердца в большинстве случаев формируется как сочетанный с преобладанием в одних случаях стеноза, в других — недостаточности либо с одинаково выраженными гемодинамическими нарушениями, свойственными стенозу и недостаточности. Во всех случаях миокард левого предсердия испытывает повышенную нагрузку как сопротивлением, так и объемом, а миокард левого желудочка — нагрузку объемом, тем большую, чем больше объем митральной регургитации, т.е. чем значительнее преобладание недостаточности митрального клапана.

Сочетанный митральный порок сердца в клинической практике встречается значительно чаще, чем изолированный митральный стеноз или митральная недостаточность. Ревматическое поражение двустворчатого клапана при этом характеризуется наличием как сращений створок клапана, так и их сморщиванием и деформацией, что проявляется стенозом клапана в диастолу желудочков и его недостаточностью в систолу. Изменения гемодинамики при этом определяются степенью порока и преобладанием стеноза или недостаточности.

При преобладании стеноза левого предсердно-желудочкового отверстия определяется усиленный и разлитой сердечный толчок обусловленная правожелудочковой гипертрофией и дилатацией. При перкуссии сердца имеет

место смещение правой и верхней границ относительной тупости. Аускультация сердца, наряду с типичной мелодией митрального стеноза (ритм перепела), позволяет выявить систолический шум на верхушке, проводящийся в левую подмышечную область.

При преобладании недостаточности митрального клапана и умеренном стенозе левого предсердно-желудочкового отверстия (площадь отверстия 2–3 см²) клиническая картина характеризуется наличием выраженной гипертрофии и дилатации ЛЖ и ЛП, систолическим шумом на верхушке и существенно менее значительными признаками легочной гипертензии и правожелудочковой недостаточности.

На ЭКГ, наряду с признаками значительной гипертрофии левого предсердия и ПЖ, выявляются признаки умеренной гипертрофии ЛЖ.

Рентгенологически, кроме увеличения размеров ПЖ и ЛП, отмечаются закругление верхушки и увеличение размеров ЛЖ.

ЭхоКГ выявляет как признаки МС (уменьшение площади митрального отверстия), так и регургитацию на клапане. В отличие от «чистого» стеноза, будет отмечаться дилатация полости левого желудочка.

Дифференциальный диагноз иногда проводят с теми же заболеваниями, что и при изолированных митральном стенозе или митральной недостаточности.

Прогноз, как и при изолированных пороках митрального клапана, зависит от степени и темпов прогрессирования гемодинамических нарушений, развития осложнений, а также от частоты и тяжести повторных ревматических атак. Трудоспособность больных ограничивается рано.

Недостаточность клапана аорты.

Этиология. Основной причиной развития порока (до 80% случаев) является ревматизм. Второе место принадлежит атеросклерозу, далее следует инфекционный эндокардит. Сифилитическая природа порока не имеет особого значения ввиду успешного лечения больных сифилисом в последние годы. Определенное значение имеет недостаточность аортального клапана при

артериальной гипертензии, аневризме восходящей части аорты, включая расслаивающую аневризму.

Патологическая анатомия. Морфологические изменения обнаруживаются преимущественно в соединительной ткани клапана аорты: створки укорачиваются и деформируются, края их утолщаются, свободный край может подворачиваться, створка часто провисает. Все эти изменения приводят к несмыканию створок во время диастолы.

При инфекционном эндокардите недостаточность клапана возникает вследствие перфорации, разрыва створок или разрушения их свободного края. После острого инфекционного процесса деформация может продолжаться вследствие рубцового сморщивания и обызвествления. Левый желудочек увеличен, отмечается его гипертрофия и дилатация полости, масса сердца достигает 1000-1300 г. При гистологическом исследовании обнаруживаются воспалительные и дегенеративные изменения.

Нарушения гемодинамики. Недостаточность аортального клапана характеризуется значительными нарушениями центральной и периферической гемодинамики, которые обусловлены регургитацией крови в левый желудочек во время диастолы через измененный клапан. Возврат части крови в левый желудочек во время диастолы ведет к его объемной перегрузке и развитию дилатации. Объем возвратившейся крови зависит от величины клапанного дефекта. При дефекте площадью около $0,5\text{см}^2$ в левый желудочек возвращается от 2 до 5 л минутного объема крови, что составляет 50%. Необходимое капиллярное давление поддерживается за счет укорочения диастолического периода и вследствие того, что капилляры наполняются только в период систолы. В поддержании компенсации кровообращения при недостаточности аортального клапана имеет значение активное изменение тонуса периферических сосудов: преходящее его снижение в период систолы и повышение во время диастолы. По мере истощения функциональных резервов левого желудочка и повышения в нем диастолического давления нарастает его дилатация, присоединяется относительная недостаточность митрального

клапана («митрализация» аортального порока) с последующей легочной гипертензией. Большое значение в развитии недостаточности левого желудочка имеет и недостаточное коронарное кровообращение, которое возникает вследствие низкого диастолического давления и несоответствия обычного коронарного кровотока увеличившейся массе миокарда.

Клиническая картина. Клиническое течение во многом зависит от темпов формирования и величины дефекта клапана. В стадии компенсации субъективные ощущения обычно отсутствуют. Одышка возникает вначале при значительной физической нагрузке, а затем по мере развития левожелудочковой недостаточности — в покое и напоминает сердечную астму. Некоторые больные ощущают сердцебиение, головокружение. Приблизительно у 50% больных с недостаточностью аортального клапана атеросклеротической или сифилитической этиологии ведущим симптомом бывает стенокардия.

Для выраженной недостаточности аортального клапана характерны периферические симптомы, обусловленные большими перепадами давления в сосудистом русле: бледность кожных покровов, отчетливая пульсация сонных артерий («пляска каротид»), пульсация височных и плечевых артерий, синхронное с пульсацией сонных артерий сотрясение головы (симптом Мюссе), пульсирующее сужение зрачков (симптом Ландольфи), капиллярный пульс — ритмичное изменение интенсивности окраски небного язычка и миндалин (симптом Мюллера), ногтевого ложа (симптом Квинке).

При пальпации определяется высокий и скорый пульс (пульс Корригана), усиленный и разлитой верхушечный толчок. Перкуторно границы сердца расширены влево.

При аускультации выявляют ослабление I и особенно II тона сердца, диастолический шум (с максимальным выслушиванием его в месте прикрепления четвертого ребра к груди, в положении сидя с наклоном вперед), обусловленный обратным током крови из аорты в левый желудочек. Шум начинается сразу за II тоном, нередко заглушая его, постепенно ослабевает к концу диастолы. При перфорации створок шум приобретает

звонящий, «музыкальный» оттенок. С развитием сердечной недостаточности признаки порока становятся менее выраженными, интенсивность и длительность диастолического шума уменьшается.

Над крупными сосудами выслушивается двойной тон Траубе, при надавливании стетоскопом на подвздошную артерию в области пупартовой связки возникает двойной шум Дюрозье. Систолическое артериальное давление чаще повышено до 160-180 мм рт. ст., а диастолическое - резко снижено - до 50-30 мм рт. ст.

Электрокардиограмма при умеренно выраженном пороке может быть нормальной. При выраженной аортальной недостаточности отмечаются отклонение электрической оси сердца влево, признаки гипертрофии левого желудочка, чаще в сочетании с измененной конечной частью желудочкового комплекса (уплощение, инверсия зубца Т, снижение сегмента ST) в тех же отведениях.

На фонокардиограмме регистрируется диастолический шум, который следует сразу за аортальными осцилляциями II тона и может занимать всю диастолу.

Рентгенологическое исследование выявляет увеличение сердца: левый желудочек массивный, удлинённый, с закругленной верхушкой. Восходящая часть аорты расширена, выступает по правому контуру тени сердца, по левому контуру определяется расширенная дуга аорты. Сердце приобретает аортальную конфигурацию.

Эхокардиография является важным методом в диагностике аортальной недостаточности и позволяет в доплеровских режимах выявить основной признак порока – поток регургитации на клапане из аорты в левый желудочек. По его величине определяют степень регургитации:

1. только у створок клапана;
2. до краев створок митрального клапана;
3. до края папиллярных мышц;
4. на всю полость левого желудочка

Кроме того, ЭхоКГ выявляет деформацию створок клапана, дилатацию полостей сердца, в первую очередь левого желудочка. В М-режиме выявляются гиперкинез стенок левого желудочка, иногда диастолическое трепетание передней митральной створки.

Катетеризация правых отделов позволяет определить уровень легочно-капиллярного давления. Катетеризация левых отделов сердца обнаруживает увеличение амплитуды пульсового давления. При аортографии определяется выраженная регургитация из аорты в левый желудочек.

Стадии порока.

I стадия - компенсации. Характеризуется начальными симптомами порока при отсутствии жалоб. При ЭХОКГ – незначительная (в пределах 1+) регургитация на аортальном клапане. Хирургическое лечение не показано.

II стадия – скрытой сердечной недостаточности. Проявляется умеренным снижением работоспособности при выраженных клинических признаках порока. Отмечаются характерные физикальные данные: увеличение пульсового давления. При рентгенологическом обследовании – умеренное увеличение и усиление пульсации левого желудочка. На ЭКГ – признаки умеренной гипертрофии левого желудочка. При ЭХОКГ – регургитация на аортальном клапане в пределах 2+. Хирургическое лечение не показано.

III стадия – субкомпенсации. Характеризуется значительным снижением физической активности, приступами ангинозной боли. Усиленная пульсация сонных артерий («пляска каротид»), минимальное артериальное давление обычно составляет менее половины максимального. При рентгенологическом обследовании – дилатация и усиленная пульсация левого желудочка и аорты. Диастолический шум. На ЭКГ – признаки выраженной гипоксии миокарда и гипертрофии левого желудочка, при ЭХОКГ – значительная (3+ и больше) регургитация на аортальном клапане. Показано хирургическое лечение.

IV стадия – декомпенсации. Проявляется выраженной одышкой и приступами ангинозной боли при незначительной физической нагрузке, определяется выраженная дилатация сердца, которая часто влечет

относительную митральную недостаточность, последующее ухудшение функции миокарда, прогресс коронарной недостаточности. Наблюдаются выраженные расстройства кровообращения, которые проявляются сердечной астмой, увеличением печени и др. Медикаментозное лечение и постельный режим способствуют лишь временному улучшению состояния больных. Показано хирургическое лечение.

V стадия – терминальная. Характеризуется тяжелой прогрессирующей недостаточностью левого и правого желудочков, глубокими дегенеративными изменениями внутренних органов (периферические отеки, асцит, трофические расстройства). Медикаментозная терапия не эффективна. Хирургическое лечение не показано.

Прогноз. Больные с умеренными дефектами аортального клапана и небольшими нарушениями внутрисердечной гемодинамики десятилетиями сохраняют хорошее самочувствие и работоспособность. Однако развитие декомпенсации кровообращения обычно означает окончание этого благополучного периода. Иногда течение внезапно осложняется отеком легких вследствие левожелудочковой недостаточности. В среднем от времени появления субъективных симптомов до летального исхода проходит 6,5 года. Быстро формируется недостаточность кровообращения у больных с отрывом створки или обширными разрушениями клапана при инфекционном эндокардите, средняя продолжительность жизни таких больных не превышает 1 года. Более благоприятно протекает недостаточность аортального клапана атеросклеротической этиологии, редко ведущая к большим дефектам створок клапана.

Лечение. Специфических консервативных методов лечения аортальной недостаточности нет, развивающуюся сердечную недостаточность лечат, используя общепринятые методы.

На хирургическое лечение следует направлять всех больных с аортальной недостаточностью. Абсолютных противопоказаний к операции нет, исключая

терминальные стадии сердечной недостаточности. При своевременно проведенной операции отдаленные результаты хорошие.

Показания к лечению при клапанной болезни сердца нативных клапанов

Аортальная регургитация может возникать вследствие различных причин. Наиболее частой причиной аортальной регургитации являются заболевания корня аорты и двухстворчатый аортальный клапан.

Показания к операции

При хронической аортальной регургитации цель операции – избежать систолической дисфункции левого желудочка и/или осложнений аорты.

Показания к операции при аортальной регургитации

Показания	Класс
Тяжелая аортальная регургитация	
Наличие симптомов (одышка, II, III, IV ФК NYHA или стенокардия)	IB
Фракция выброса левого желудочка в состоянии покоя < 50% без симптомов	IB
Наличие показаний к АКШ, операции на восходящей аорте или другом клапане	IC
Значительное увеличение левого желудочка при фракции выброса левого желудочка в состоянии покоя > 50% без симптомов	
конечно- диастолический размер > 70 мм	IIaC
конечно- диастолический размер > 50 мм (или > 25 мм/м ²)	IIaC
Аортальная регургитация любой степени тяжести	
Патология корня аорты с максимальным диаметром аорты:	
≥ 45 мм у пациентов с синдромом Марфана	IC
≥ 50 мм у пациентов с двухстворчатым аортальным клапаном	IIaC
≥ 55 мм у других пациентов	IIaC

Степень тяжести аортальной регургитации определяют на основании данных клинического и ЭхоКГ исследований.

У "бессимптомных" пациентов перед операцией гемодинамические параметры необходимо измерять несколько раз и качественно.

Медикаментозная терапия

Роль вазодилататоров у бессимптомных больных без артериальной гипертензии или застойной сердечной недостаточности не доказана. У больных с синдромом Марфана β -адреноблокаторы должны применяться до и после операции. У пациентов с тяжелой АР β -адреноблокаторы следует применять очень осторожно, поскольку удлинение диастолы увеличивает объем регургитации.

У пациентов с хронической тяжелой аортальной регургитацией и сердечной недостаточностью при наличии противопоказаний к хирургическому вмешательству или в случаях стойкой послеоперационной дисфункции левого желудочка препаратами выбора являются ингибиторы ангиотензин-превращающего фермента (АПФ).

Профилактику инфекционного эндокардита и повторных ревматических атак проводят, как и при других приобретённых пороках сердца.

Стеноз устья аорты

Этиология. Аортальный стеноз – наиболее частый порок клапана в Европе и Северной Америке. Большинство случаев приходится на кальцифицирующий аортальный стеноз у лиц зрелого и пожилого возраста (2–7 % популяции, в возрасте старше 65 лет). Второй наиболее частой причиной порока, преобладающей у лиц молодого возраста, является врожденная патология. Ревматический аортальный стеноз в настоящее время встречается редко.

Патологическая анатомия. Вследствие ревматического поражения створки аортального клапана утолщаются и уплощаются, этим процессам способствует появление фиброзных наложений на желудочковой стороне клапана, а также разрастание ткани клапана вследствие механического раздражения

интенсивным кровотоком. Свободные края створок спаиваются, что приводит к постепенному сужению аортального отверстия, которое начинается у места прикрепления клапанных листков к фиброзному кольцу и распространяется к центру. Вследствие завихрения тока крови по обе стороны клапанов на желудочковой поверхности клапана происходит отложение пластин фибрина, которые фиксируются на комиссурах, образуя мостики, связывающие створки клапана между собой и стенкой аорты. Стенозированное отверстие может иметь треугольную, щелевидную или округлую форму и располагается чаще эксцентрично. Миокард левого желудочка гипертрофируется, в нем развиваются дистрофические изменения — белковое и жировое перерождение мышечных волокон, а в дальнейшем — диффузный и очаговый склероз.

Нарушения гемодинамики. Площадь отверстия аорты в норме составляет 2,5-3,5см². При уменьшении площади отверстия возникает перегрузка левого желудочка давлением. Компенсация при аортальном стенозе осуществляется преимущественно за счет изометрической гиперфункции и гипертрофии левого желудочка, удлинения фазы изгнания, чем длительное время обеспечивается неизменный минутный объем крови. Из-за повышенного внутрижелудочкового давления нарастает гипертрофия левого желудочка, степень выраженности которой пропорциональна тяжести стеноза и длительности заболевания, масса миокарда достигает при этом 1200 г и более (в норме 250-300 г).

Постепенно, по мере декомпенсации порока, полость левого желудочка расширяется, развивается дилатация. Декомпенсация функции левого желудочка означает начало развития бивентрикулярной сердечной недостаточности. Появление застоя и гипертензии в малом круге кровообращения относится к поздним признакам порока, правые отделы сердца вовлекаются в патологический процесс при «митрализации» порока и развитии легочной гипертензии.

Клиническая картина. При небольших анатомических изменениях аортального клапана больные жалоб не предъявляют и многие годы сохраняют

достаточно высокую трудоспособность, могут выполнять работу, сопряженную с большими физическими нагрузками, и даже заниматься спортом. Более выраженное препятствие кровотоку из левого желудочка увеличивает силу сердечных сокращений, и больные начинают ощущать сердцебиение. Гемодинамические нарушения, обусловленные снижением сердечного выброса, проявляются утомляемостью, головокружением и обмороками. Часто наблюдаются приступы стенокардии напряжения, вызванные несоответствием коронарного кровотока метаболическим потребностям гипертрофированного левого желудочка. С декомпенсацией порока ведущими становятся жалобы на одышку при физической нагрузке. Неадекватная физическая нагрузка может спровоцировать отек легких. Появление приступов сердечной астмы в сочетании с приступами стенокардии рассматривают как прогностически неблагоприятный признак.

При осмотре отмечают бледность кожных покровов. При легкой и умеренной степени стеноза пульс и артериальное давление остаются в пределах нормы, при выраженном стенозе пульс малый и медленный, систолическое и пульсовое давление снижено. Верхушечный толчок мощный, разлитой, приподнимающий, смещен вниз и влево. В области рукоятки грудины приложенная ладонь ощущает выраженное систолическое дрожание. Перкуторные границы относительной сердечной тупости смещены влево и вниз (до 20 мм и более). Аускультативно во втором межреберье справа от грудины определяется ослабление II тона, а также систолический шум, проводящийся во все точки сердца, на сосуды шеи, преимущественно вправо и на спину, пик его во второй половине систолы. Иногда шум выслушивается на расстоянии (дистанционный шум).

Изменения на электрокардиограмме зависят от степени изменений в мышце левого желудочка. На ранних стадиях развития порока ЭКГ может быть без изменений. По мере прогрессирования стеноза определяются признаки гипертрофии левого желудочка в виде увеличенной амплитуды зубцов комплекса QRS в соответствующих отведениях, чаще в сочетании с измененной

конечной частью желудочкового комплекса. В поздних стадиях порока на ЭКГ могут отмечаться изменения, указывающие на перегрузку миокарда левого предсердия. Нередко регистрируются различной степени нарушения предсердно-желудочковой проводимости - от удлинения интервала P—Q до полной AV-блокады.

Фонокардиография выявляет высокоамплитудный систолический шум, не связанный с I тоном (голосистолический), ромбовидной или веретенообразной формы, уменьшение амплитуды аортальных осцилляций II тона, в ряде случаев возможно появление парадоксального расщепления или раздвоения II тона (т.е. аортальные осцилляции II тона следуют за пульмональными из-за удлинения систолы ЛЖ, а не наоборот, как в норме).

Рентгенологическое исследование на ранних этапах выявляет умеренное расширение сердца влево и удлинение дуги левого желудочка с закруглением верхушки. При длительном течении порока и выраженном сужении отверстия аорты сердце имеет типичную аортальную конфигурацию. При развитии относительной недостаточности митрального клапана, то есть при «митрализации» порока отмечается увеличение размеров левого предсердия и появление рентгенологических признаков застоя в малом круге кровообращения.

ЭхоКГ позволяет выявить следующие признаки:

- утолщение и деформация створок;
- наличие высокоскоростного турбулентного потока за створками клапана (скорость потока более 1,5 м/с) и определить градиент давления на клапане, отражающий степень стеноза;
- уменьшение площади устья аорты, снижение амплитуды открытия створок клапана менее 1,5 см;
- гипертрофия левого желудочка.

Катетеризация левых отделов сердца производится с целью предоперационной верификации диагноза и прямого измерения градиента

давления между ЛЖ и аортой, который косвенно характеризует степень сужения аортального отверстия:

- при *незначительном* стенозе (площадь аортального отверстия от 1,3 см² до 2 см²) градиент давления не превышает 30 мм рт. ст.;
- при *умеренном* стенозе (площадь аортального отверстия от 0,75 см² до 1,3 см²) градиент давления составляет от 30 до 50 мм рт. ст.;
- при *выраженном* стенозе (площадь отверстия менее 0,75 см²) градиент давления превышает 50–60 мм рт. ст.

Симптоматика аортального стеноза сходна с клинической картиной ряда сердечно-сосудистых заболеваний. Необходимо дифференцировать систолический шум при аортальном стенозе и шум при коарктации аорты, стенозе устья легочной артерии, обструктивной гипертрофической кардиомиопатии.

Течение порока.

I стадия – полной компенсации. Жалобы отсутствуют, порок проявляется лишь при аускультации, при ЭХОКГ – определяется небольшой градиент систолического давления на аортальном клапане в пределах 26-30 мм рт. ст. Хирургическое лечение не показано.

II стадия – скрытой сердечной недостаточности. Больные жалуются на повышенную утомляемость, одышку при физической нагрузке, головокружение. Рядом с аускультативными признаками наблюдаются рентгенологически и ЭКГ признака гипертрофии левого желудочка. При ЭХОКГ – умеренный градиент систолического давления на аортальном клапане (до 50 мм рт. ст.). Показано хирургическое лечение.

III стадия – относительной коронарной недостаточности. Жалобы на боль стенокардитического характера, прогрессирующую одышку. Могут возникать головокружение и потеря сознания при физической нагрузке. Наблюдается существенное увеличение размеров сердца, преимущественно за счет левого желудочка. На ЭКГ – выражены признаки гипертрофии левого желудочка,

гипоксии миокарда, связанные с относительной недостаточностью коронарного кровообращения гипертрофированной сердечной мышцы. При ЭХОКГ – градиент систолического давления более 50 мм рт. ст. Показано хирургическое лечение.

IV стадия – выраженной левожелудочковой недостаточности. Характеризуется последующим прогрессом тех же жалоб. Могут возникать головокружение и потеря сознания при физической нагрузке. Периодически возникают приступы пароксизмальной одышки ночью, сердечной астмы, возникает отек легких, увеличение печени. При рентгенологически исследовании – увеличение не только левого желудочка, но и других отделов сердца, а также застойные явления в легких. По данным ЭКГ отмечаются тяжелые нарушения коронарного кровообращения, часто фибрилляция предсердий. При ЭХОКГ на фоне значительного ухудшения показателей сократительной функции левого желудочка – определяется значительный градиент систолического давления на аортальном клапане, часто кальциноз клапана. Пастельный режим и медикаментозная терапия у части больных могут способствовать временному улучшению состояния. Хирургическое лечение в большинстве случаев невозможно, вопрос решается индивидуально, с учетом эффективности предоперационной медикаментозной терапии.

V стадия – терминальная. Характеризуется прогрессирующей недостаточностью левого и правого желудочков. Резко выражены все субъективные и объективные признаки порока. Общее клиническое состояние очень тяжелое, лечение не эффективно. Хирургическое вмешательство не проводится.

Прогноз. Аортальный стеноз характеризуется длительным периодом компенсации, больные могут выполнять тяжелую физическую работу, часто не подозревая о наличии порока. При возникновении декомпенсации быстро развивается сердечная недостаточность, часто с приступами сердечной астмы и ангинозными болями, прогноз заболевания резко ухудшается. Средняя продолжительность жизни после появления выраженных симптомов

бивентрикулярной сердечной недостаточности не превышает 1 года. Считается, что при появлении обмороков, стенокардии или левожелудочковой недостаточности продолжительность жизни ограничивается 2- 4 годами. Смерть наступает от хронической недостаточности кровообращения, а также внезапно вследствие коронарной недостаточности или фибрилляции желудочков (14-18 % случаев), не всегда удается устранить у больного отек легких.

Лечение. Специфических консервативных методов лечения аортального стеноза нет, развивающуюся сердечную недостаточность лечат, используя общепринятые методы. Основное лечение заключается в хирургической коррекции порока – протезировании аортального клапана.

Показания к операции

Показания к протезированию аортального клапана при аортальном стенозе

Показание	Класс
Тяжелый аортальный стеноз при любых симптомах	IV
Тяжелый аортальный стеноз при показаниях для АКШ, операции на восходящем отделе аорты или другом клапане	IC
Тяжелый аортальный стеноз с систолической дисфункцией левого желудочка (фракция выброса левого желудочка < 50%), не связанной с другими причинами, если нет симптомов	IC
Тяжелый аортальный стеноз с появлением симптомов во время пробы с физической нагрузкой	IC
Тяжелый аортальный стеноз со снижением АД во время пробы с физической нагрузкой, по сравнению с его исходным уровнем, если нет симптомов	IIaC
Умеренный аортальный стеноз* при показаниях для АКШ, операции на восходящем отделе аорты или другом клапане	IIaC
Тяжелый аортальный стеноз с умеренно выраженным кальцинозом	IIaC

аортального клапана и увеличением пиковой скорости S 0,3 м/с в год, если нет симптомов	
Аортальный стеноз с низким градиентом давления на аортальном клапане (< 40 мм рт. ст.) и дисфункцией левого желудочка при сохранении инотропного резерва	IIaC
Тяжелый аортальный стеноз с резко выраженной гипертрофией левого желудочка (> 15 мм), не связанной с артериальной гипертензией, если нет симптомов	IIbC

* Умеренный аортальный стеноз – это аортальный стеноз с площадью клапанного отверстия 1,0–1,5 см² (0,6–0,9 см²/м² площади поверхности тела) или средним градиентом давления на аортальном клапане 30–50 мм рт. ст. при неизменном кровотоке через клапан. При оценке тяжести аортального стеноза необходимо, однако, учитывать также данные клинического обследования.

Раннее протезирование аортального клапана строго рекомендуется всем пациентам с симптомами и тяжелым аортальным стенозом, являющимся тем не менее кандидатами для хирургического вмешательства. При наличии среднего градиента давления на аортальном клапане > 40 мм рт. ст. теоретически нет нижнего предела фракции выброса для хирургического вмешательства. Лечение больных с низким кровотоком и низким градиентом аортального стеноза (значительно сниженной фракцией выброса и средним градиентом менее 40 мм рт.ст.) более противоречиво. Хирургическое вмешательство проводится у больных с доказанным резервом сократимости.

Баллонную вальвулопластику можно рассматривать как «переходной мост» к хирургической операции у гемодинамически нестабильных пациентов с высоким риском оперативного вмешательства (рекомендации класса IIb, C) или у пациентов с симптомным тяжелым аортальным стенозом, которым требуется неотложное некардиальное хирургическое вмешательство (рекомендации класса IIb, C).

Медикаментозная терапия

Модификация атеросклероза, факторов риска должна быть обязательно рекомендована в соответствии с рекомендациями по вторичной профилактике атеросклероза.

У пациентов, которым не показано оперативное вмешательство при наличии признаков сердечной недостаточности, можно использовать сердечные гликозиды, диуретики, ингибиторы АПФ или блокаторы рецепторов ангиотензина II. В таких случаях следует избегать применения β -адреноблокаторов.

В случаях умеренного или выраженного кальциноза клапана и пиковой скорости аортального потока > 4 м/с при начальном обследовании пациентов необходимо обследовать каждые 6 мес для оценки симптомов, изменений толерантности к физической нагрузке или показателей эхокардиографии. Если пиковая скорость по сравнению с предыдущим обследованием увеличилась ($> 0,3$ м/с в год), необходимо принимать решение об оперативном вмешательстве. При отсутствии изменений и симптомов рекомендованы повторные клиническое обследование каждые 6 месяцев и эхокардиография – каждые 6–12 мес.

Сочетанный аортальный порок сердца

Ревматический аортальный порок сердца чаще всего представляет собой сочетание клапанного стеноза устья аорты и недостаточности аортального клапана. Створки клапана при этом утолщены, ригидны и сращены между собой, что приводит к неполному их раскрытию во время систолы желудочков (аортальный стеноз). Одновременно наблюдается сморщивание и деформация створок, поэтому во время диастолы они смыкаются неплотно, что приводит к диастолической регургитации крови из аорты в ЛЖ (недостаточность клапана аорты). Изменения гемодинамики и клинические проявления аортального порока сердца складываются из признаков, характерных для обоих изолированных пороков сердца.

При преобладании стеноза устья аорты у больных, как правило, отсутствуют признаки усиленной пульсации артерий, характерной для

недостаточности аортального клапана (не определяется симптом Квинке, отсутствуют “пляска каротид” и усиленная пульсация других крупных артерий. Аускультация сердца, помимо грубого голосистолического ромбовидного шума, проводящегося на сосуды шеи, выявляет мягкий нежный диастолический шум, начинающийся сразу после II тона. Шум локализуется во II межреберье и точке Боткина и проводится к верхушке.

Преобладание недостаточности аортального клапана при аускультации сердца можно заподозрить, когда помимо диастолического шума, во II межреберье справа от грудины и точке Боткина выслушивается грубый голосистолический шум, проводящийся на сосуды шеи. Этот шум следует отличать от мягкого функционального убывающего систолического шума, часто выслушиваемого при изолированной недостаточности аортального клапана.

При оценке изменений АД и пульса о преобладании недостаточности свидетельствуют скачущий пульс, низкое диастолическое, при значительно увеличенном пульсовом АД. О преобладании стеноза следует думать в случаях снижения систолического давления при небольшом снижении диастолического (малое увеличение пульсового АД).

При рентгенологическом исследовании можно выявить выраженную пульсацию восходящей части аорты и левого контура сердца, не свойственную аортальному стенозу.

Верифицировать сочетанный аортальный порок позволяет ЭхоКГ по наличию признаков как стеноза аорты (уменьшение площади отверстия и высокий систолический градиент давления на клапане), так и недостаточности клапана (струя регургитации крови в диастолу из аорты в ЛЖ).

Недостаточность трикуспидального клапана Причиной изолированной недостаточности трикуспидального клапана, которая относится к числу очень редких пороков, могут быть септический эндокардит (иногда ведущий к перфорации створки или обрыву сухожильной хорды), злокачественный карциноид тонкой кишки. Ревматические пороки

трикуспидального клапана практически всегда формируются на фоне митральных, аортальных или митрально-аортальных пороков. При этом органический порок встречается втрое реже, чем относительная трикуспидальная недостаточность, которая осложняет течение пороков митрального клапана и может быть результатом также легочной гипертензии другой природы (хроническое легочное сердце, первичная легочная гипертензия) или поражений миокарда правого желудочка (миокардит, инфаркт, кардиосклероз).

Гемодинамические нарушения, связанные с систолической регургитацией крови из правого желудочка сердца в правое предсердие, и соответствующие компенсаторные механизмы во многом сходны с таковыми в левых отделах сердца при митральной недостаточности. Регургитация крови создает перегрузку объемом для правых желудочка и предсердия, обуславливая их дилатацию. Диастолическое давление в правом желудочке и среднее давление в правом предсердии, а также системное венозное давление при трикуспидальной недостаточности повышены. Из-за ограниченных компенсаторных возможностей тонкостенного правого предсердия рано возникают системная венозная гипертензия и развернутая картина правожелудочковой недостаточности.

Клинические проявления и течение. С начала декомпенсации порока течение болезни характеризуется быстро прогрессирующим нарастанием правожелудочковой сердечной недостаточности. Появляются никтурия, гипостатические отеки, нарастающие к вечеру (обычно на стопах, голенях), тяжесть в правом подреберье (из-за увеличения печени), боли в эпигастрии (при застойном гастрите), увеличение живота (развитие асцита) и, наконец, инспираторная одышка, что связано с уменьшением емкости легких из-за оттеснения диафрагмы вверх асцитом и появлением гидроторакса..

При осмотре и пальпации определяют сердечный толчок, упругую пульсацию стенки правого желудочка под мечевидным отростком, пульсацию шейных вен (положительный венный пульс), экстенсивную пульсацию

увеличенной печени (исчезает при развитии выраженного фиброза). У больных с декомпенсированным пороком выражен акроцианоз; шейные вены в полугоризонтальном и даже вертикальном (при значительной венозной гипертензии) положении тела набухшие; отмечаются видимые отеки на ногах, признаки асцита, иногда гидроторакса. Кожа приобретает желтоватый оттенок, температура кистей и стоп снижена. Границы относительной сердечной тупости резко расширены вправо (за счет дилатации правого предсердия).

Аускультативно определяются ослабление I тона сердца и основной признак трикуспидальной недостаточности — голосистолический шум у основания мечевидного отростка, отчетливо усиливающийся на высоте вдоха (симптом Риверо-Корвалло).

На ЭКГ выявляются признаки гипертрофии правых отделов сердца. ЭхоКГ позволяет определить состояние створок, наличие вегетаций и степень регургитации на клапане (оценка аналогична митральной регургитации), косвенно оценить повышение центрального венозного давления по диаметру нижней полой вены и степени спадения ее на вдохе.

Дифференциальный диагноз в основном проводят с относительной недостаточностью трикуспидального клапана, что во многих случаях весьма трудно осуществить даже в условиях стационара. Об органическом характере трикуспидальной недостаточности при наличии пороков других клапанов (кроме клапана легочного ствола) позволяет думать диспропорция между гемодинамическими проявлениями недостаточности трикуспидального клапана и уровнем давления в легочном стволе. Длительное пребывание больного на постельном режиме и энергичное медикаментозное лечение могут на какое-то время уменьшить аускультативную симптоматику относительной трикуспидальной недостаточности, тогда как симптоматика органического порока, наоборот, усиливается.

Показания к оперативному вмешательству

Оперативное вмешательство на трехстворчатом клапане обычно проводят при вмешательстве на других клапанах, если неэффективно медикаментозное лечение.

При недостаточности трехстворчатого клапана время выполнения хирургического лечения и оптимальная методика окончательно не определены в основном из-за малочисленности и противоречивости имеющихся данных (см. таблицу).

Показания к операции при заболеваниях трехстворчатого клапана

Показания	Класс
Тяжелая недостаточность трехстворчатого клапана у пациентов, подлежащих хирургическому лечению клапанов левых отделов сердца	IC
Тяжелая первичная недостаточность трехстворчатого клапана с наличием симптомов, несмотря на медикаментозную терапию, без тяжелой правожелудочковой недостаточности	IC
Тяжелый стеноз трехстворчатого клапана (\pm недостаточность трехстворчатого клапана) с наличием симптомов, несмотря на медикаментозную терапию*	IC
Тяжелый стеноз трехстворчатого клапана (\pm недостаточность трехстворчатого клапана) у пациентов, подлежащих хирургическому лечению клапанов левых отделов сердца*	IC
Умеренная органическая недостаточность трехстворчатого клапана у пациентов, подлежащих хирургическому лечению клапанов левых отделов сердца	IIaC
Умеренная вторичная недостаточность трехстворчатого клапана с дилатированным кольцом (> 40 мм) у пациентов, подлежащих хирургическому лечению клапанов левых отделов сердца	IIaC
Тяжелая недостаточность трехстворчатого клапана с наличием симптомов после выполнения хирургического лечения на левых	IIaC

отделах сердца, при отсутствии миокардиальной, клапанной недостаточности левых отделов сердца или наличие правожелудочковой недостаточности при отсутствии тяжелой легочной гипертензии (систолическое давление в легочной артерии > 60 мм рт. ст.)	
Тяжелая изолированная недостаточность трехстворчатого клапана в сочетании с минимальными симптомами или их отсутствием и прогрессивной дилатацией или ухудшением функции правого желудочка	ШвС

* Перкутанное вмешательство может быть применено на первых этапах, если стеноз трехстворчатого клапана изолирован.

Прогноз. Трудоспособность утрачивается рано. Течение трикуспидальной недостаточности характеризуется довольно быстрым развитием декомпенсации порока, усугубление которой сопровождается и нарастанием рефрактерности к лечению. Особенно тяжело протекает относительная трикуспидальная недостаточность, возникшая в результате декомпенсации других пороков (чаще всего митрального порока) вследствие легочной гипертензии. Ее появление свидетельствует о начале тяжелой необратимой недостаточности сердца.

Стеноз правого атриовентрикулярного отверстия (трикуспидальный стеноз). Приобретенный трикуспидальный стеноз всегда имеет ревматическую природу и за редчайшим исключением представляет собой один из компонентов комбинированных многоклапанных ревматических пороков сердца.

Гемодинамические нарушения связаны с нагрузкой сопротивлением правого предсердия. Градиент достигает максимума в конце систолы желудочков и постепенно снижается в период диастолы; при отсутствии мерцательной аритмии (она, как правило, наблюдается у таких больных) возможно пресистолическое повышение градиента в период сокращения предсердий. На величину градиента давления влияют те же факторы, что и при митральном стенозе, а также фазы дыхания: увеличение во время вдоха и

уменьшение во время выдоха. Поскольку возможность развития компенсаторной гипертрофии в тонкостенном миокарде правого предсердия ограничена, оно рано дилатируется; в венах большого круга кровообращения возникают гипертензия и застой крови.

Клинические проявления и течение. В период компенсации порока больные могут не предъявлять никаких жалоб. До появления застойной недостаточности кровообращения могут отмечаться утомляемость, склонность к головокружениям, обморокам при физической нагрузке.

Объективно выявляются акроцианоз и некоторая желтушность кожи, набухание шейных вен и их пульсация при синусовом ритме (связана с систолой предсердий). Границы относительной сердечной тупости резко расширены вправо (за счет растянутого правого предсердия), но признаки гипертрофии правого желудочка имеются только при сочетании трикуспидального стеноза с недостаточностью или с пороками других клапанов сердца (прежде всего митрального).

Аускультативно иногда определяются усиление I тона, ослабление II тона над легочным стволом сердца и тон открытия трикуспидального клапана над нижней частью грудины громкость которого, как и шума, возрастает на вдохе. По левому краю грудины в нижней ее части или над мечевидным отростком выслушивается диастолический шум, усиливающийся на вдохе, при синусовом ритме имеющий пресистолическое усиление. В большинстве случаев выявляется мерцательная аритмия, при которой протодиастолический шум затухающий.

На ЭКГ выявляются нарушения ритма (фибрилляция предсердий), определяются признаки гипертрофии правого предсердия, удлинение интервала PQ.

Рентгенологически определяют значительное увеличение правого предсердия, изменение атриовазального угла, расширение верхней полой вены.

ЭхоКГ выявляет повышенный градиент давления на клапане, дилатацию левого предсердия, нижней полой вены и печеночных вен, отсутствие спадения НПВ на вдохе.

Дифференциальный диагноз осуществляется прежде всего с митральным стенозом, имеющим сходную аускультативную картину. Однако диастолический шум при митральном стенозе никогда не проводится в область аускультации трикуспидального клапана; ни он, ни тон открытия митрального клапана не имеют столь выраженной зависимости от фаз дыхания, как соответствующие шум и тон при трикуспидальном стенозе. Сужение правого атриовентрикулярного отверстия с симптоматикой трикуспидального стеноза иногда обусловлено опухолями (миксома, саркома) или тромбом правого предсердия (реже правого желудочка). Дифференциальный диагноз в этих случаях невозможен без широкого использования дополнительных методов исследования (эхографии, вентрикулографии и др.).

Течение трикуспидального стеноза характеризуется ранним возникновением мерцательной аритмии с последующим быстрым прогрессированием застойной сердечной недостаточности. В этот период жалобы больных аналогичны описанным при трикуспидальной недостаточности. В стадии декомпенсации порока нередким осложнением является флеботромбоз, который может стать причиной тромбоэмболии легочных артерий.

V. Перечень контрольных вопросов.

К теме «Врожденные пороки сердца»

1. Какой морфологический тип ДМПП встречается у взрослых?
2. Что такое открытое овальное окно?
3. Чем отличается открытое овальное окно от дефекта в области овальной ямки (вторичного ДМПП)?
4. Какой из отделов сердца в наибольшей степени подвержен объемной перегрузке и дилатации при ДМПП?

5. В каком возрасте при неоперированном ДМПП обычно развивается необратимая стадия легочной гипертензии?
6. Назовите основные признаки ДМПП, выявляемые при объективном исследовании.
7. Какие изменения на ЭКГ бывают обычно при ДМПП?
8. Какую информацию при ДМПП дает ЭхоКГ?
9. В каких случаях применяют катетеризацию сердца при ДМПП?
10. С какой патологией проводится дифференциальный диагноз при ДМПП?
11. Назовите основные осложнения ДМПП.
12. Какой возраст является оптимальным для оперативной коррекции ДМПП?
13. Показания к операции при ДМПП.
14. Критерии «большого» и «небольшого» ДМЖП.
15. Какие камеры сердца в наибольшей степени испытывают объемную перегрузку?
16. Что такое комплекс (синдром) Эйзенменгера?
17. Какие признаки ДМЖП выявляются при объективном исследовании?
18. Какие изменения на рентгенограмме могут быть при ДМЖП?
19. Что дает ЭхоКГ при ДМЖП?
20. В каких случаях проводится катетеризация сердца при ДМЖП?
21. С какой патологией проводится дифференциальный диагноз при ДМЖП?
22. Основные осложнения ДМЖП.
23. В каких случаях возможно спонтанное закрытие дефекта?
24. Какие ДМЖП спонтанно не закрываются?
25. Противопоказания к операции при ДМЖП.
26. Какие факторы ухудшают отдаленный прогноз после хирургической коррекции ДМЖП?
27. В течение какого времени после рождения происходит у большинства доношенных детей закрытие артериального протока?
28. Какие камеры сердца в первую очередь испытывают объемную перегрузку при ОАП?

29. Какие признаки выявляются при осмотре больного с ОАП?
30. Опишите данные аускультации больного ОАП.
31. Перечислите основные осложнения ОАП.
32. Какие изменения выявляются на рентгенограмме грудной клетки при большом лево-правом сбросе крови через ОАП?
33. Какие изменения при ОАП выявляет эхокардиография?
34. С какой патологией проводится дифференциальный диагноз при ОАП?
35. В каких случаях при ОАП показана хирургическая коррекция?
36. Какой прогноз у оперированных и неоперированных больных при ОАП?
37. Что такое коарктация аорты? Дайте определение.
38. Как часто КА сочетается с другими врожденными аномалиями?
39. Какие основные причины развития артериальной гипертензии при КА?
40. Какие особенности гемодинамики при сочетании КА с ОАП?
41. Основные жалобы больных с изолированной КА.
42. Какие признаки выявляются при объективном исследовании больного с КА?
43. Какие изменения на ЭКГ отмечаются при КА?
44. Какие характерные изменения при КА могут быть выявлены на рентгенограмме?
45. Что выявляет ЭхоКГ при КА?
46. В каких случаях проводится катетеризация сердца при КА?
47. Назовите основные осложнения КА.
48. Какой прогноз у неоперированных больных при КА?
49. Какие показания к операции при КА?
50. Какой прогноз и какие могут быть осложнения у оперированных больных при КА?.

К теме «Врожденные пороки сердца»

К теме «Приобретенные пороки сердца»:

1. Что такое приобретенные пороки сердца?
2. Какие основные причины ведут к развитию приобретенных пороков сердца?

3. Какие жалобы могут предъявлять больные с приобретенными пороками сердца и чем эти жалобы обуславливаются?
4. На основании каких основных признаков, выявляемых при обследовании больного, основывается распознавание приобретенных пороков сердца?
5. Назовите основные принципы лечения больных с приобретенными пороками сердца.
6. Понятие стеноза и недостаточности левого АВ-отверстия.
7. Этиология, патогенез приобретенных митральных пороков сердца.
8. Клиническая картина приобретенных митральных пороков сердца.
9. Лабораторно-инструментальные методы исследования больных с приобретенными митральными пороками сердца.
10. Лечение больных с приобретенными митральными пороками сердца.
11. Осложнения приобретенных митральных пороков сердца.
12. Понятие стеноза и недостаточности правого АВ-отверстия.
13. Этиология, патогенез приобретенных пороков сердца трехстворчатого клапана.
14. Клиническая картина приобретенных трехстворчатых пороков сердца.
15. Лабораторно-инструментальные методы исследования больных с приобретенными трехстворчатыми пороками сердца.
16. Лечение больных с приобретенными трехстворчатыми пороками сердца.
17. Осложнения приобретенных трехстворчатых пороков сердца.
18. Понятие стеноза и недостаточности клапана легочной артерии.
19. Этиология, патогенез приобретенных пороков сердца клапана легочной артерии.
20. Клиническая картина приобретенных пороков сердца клапана легочной артерии.
21. Лабораторно-инструментальные методы исследования больных с приобретенными пороками сердца клапана легочной артерии.
22. Лечение больных с приобретенными пороками сердца клапана легочной артерии.

23. Осложнения у больных с приобретенными пороками сердца клапана легочной артерии.
24. Понятие стеноза и недостаточности аортального клапана.
25. Этиология, патогенез приобретенных пороков сердца аортального клапана.
26. Клиническая картина приобретенных пороков сердца аортального клапана.
27. Лабораторно-инструментальные методы исследования больных с приобретенными пороками сердца аортального клапана.
28. Лечение больных с приобретенными пороками сердца аортального клапана.

Осложнения у больных с приобретенными пороками сердца аортального клапана.

Тесты для самоконтроля

К теме «Врожденные пороки сердца»

1. Какой из типов ДМПП встречается обычно у взрослых?:
 - A. Первичный ДМПП
 - B. Вторичный ДМПП
 - C. ДМПП венозного синуса
 - D. ДМПП коронарного синуса
 - E. Полное отсутствие межпредсердной перегородки

2. Укажите основной аускультативный признак ДМПП:
 - A. систолич. шум у основания мечевидного отростка
 - B. диастолич. шум на верхушке
 - C. систолич. шум в 2-3 межреберье слева от грудины
 - D. систолич. шум в 3-4 межреберье слева от грудины
 - E. систолодиастолический шум во 2 межреберье слева от грудины

3. Синдром Эйзенменгера включает следующие признаки, за исключением:

- A. Наличие ДМЖП.
- B. Наличие левоправого сброса крови через дефект.
- C. Необратимая «склеротическая» фаза легочной гипертензии.
- D. Дилатация ствола легочной артерии.
- E. Гипертрофия миокарда правого желудочка.

4. Синдром Лютембаше – это:

- A. сочетание ДМЖП с врожденным митральным стенозом
- B. сочетание ДМЖП с врожденным стенозом легочной артерии
- C. сочетание ДМПП с врожденным митральным стенозом
- D. сочетание ДМПП с врожденным стенозом легочной артерии
- E. развитие обратного праволевого сброса крови через септальные дефекты.

5. Основным аускультативным признаком ДМЖП является:

- A. систолодиастолический шум во 2 межреберье слева от грудины
- B. систолич. шум в 2-3 межреберье слева от грудины
- C. систолич. шум в 3-4 межреберье слева от грудины
- D. систолич. шум у основания мечевидного отростка
- E. диастолич. шум на верхушке

6. Спонтанное закрытие ДМЖП может наблюдаться при следующих типах дефектов, за исключением:

- A. приточных
- B. отточных
- C. мышечных
- D. перимембранных
- E. при всех перечисленных случаях.

7. Основным аускультативным признаком открытого артериального протока является:

- A. систолич. шум у основания мечевидного отростка
- B. диастолич. шум на верхушке
- C. систолодиастолический шум во 2 межреберье слева от грудины
- D. систолич. шум в 3-4 межреберье слева от грудины
- E. систолодиастолический шум в 3-4 межреберье слева от грудины

8. Основным эхокардиографическим признаком открытого артериального протока является:

- A. турбулентный поток в дуге аорты
- B. турбулентный ретроградный поток в дуге аорты
- C. турбулентный антероградный поток в стволе легочной артерии
- D. турбулентный ретроградный поток в стволе легочной артерии
- E. дилатация правого желудочка

9. Для коарктации аорты характерны следующие осложнения, за исключением:

- A. инфекционный эндартериит
- B. сердечная недостаточность
- C. развитие высокой легочной гипертензии
- D. церебральные сосудистые кризы;
- E. разрыв аневризмы синуса Вальсальвы

10. Что из перечисленного является показанием к хирургической коррекции коарктации аорты?

- A. развитие высокой легочной гипертензии
- B. церебральные сосудистые кризы;
- C. градиент давления на верхних и нижних конечностях более 50 мм рт. ст.
- D. развитие сердечной недостаточности
- E. инфекционный эндартериит

К теме «Приобретенные пороки сердца»

1. Больная жалуется на шум в ушах, который усиливается при физической нагрузке. АД 150/80 мм.рт.ст., выслушивается диастолический шум над аортой. На рентгенограмме выявлено: тень сердца аортальной конфигурации, увеличена дуга аорта и левый желудочек. Легочной рисунок не изменен. Пульсация аорты усилена. Данная ситуация наиболее характерна для:

- А. Митральный стеноз
- В. Гипертоническая болезнь
- С. Атеросклероз аорты
- Д. Аортальная недостаточность
- Е. Митральная недостаточность

2. Для аортальной недостаточности характерно увеличение какого из отделов сердца:

- А. Правого желудочка
- В. Правого предсердия
- С. Левого предсердия
- Д. Левого желудочка
- Е. Верхней полой вены

3. К какой степени стеноза относятся данные результаты: площадь клапана 0,9 см², средний градиент давления 50 мм.рт.ст, скорость потока 5 м/с

- А. Стеноз отсутствует
- В. Легкая степень
- С. Средняя степень
- Д. Тяжелая степень
- Е. Средне-тяжелая степень

4. В анамнезе у пациента ревматизм на протяжении 3 лет. При аускультации выслушивается ослабление I тона на верхушке, акцент II тона на легочной артерии, систолический шум на верхушке. Какое поражение сердца можно предположить?

- А. Дефект межжелудочковой перегородки
- В. Трикуспидальная недостаточность
- С. Митральный стеноз
- Д. Митральная недостаточность

Е. Стеноз левого атриовентрикулярного отверстия

5. Пациент с детства страдает ревматической болезнью. При физикальном обследовании выявлено: пульсация сонных артерий, высокий верхушечный толчок. Левая граница сердца определяется в 4 межреберье на 2 см левее срединно-ключичной линии. Во 2 межреберье справа от грудины и в точке Боткина – систолический шум, сразу после второго тона – шум убывающего характера, занимающий первую треть диастолы. Какой порок у данного больного:

А. Аортальная недостаточность.

В. Комбинированный порок (митральный стеноз и аортальная недостаточность).

С. Сочетанный митральный порок (стеноз и недостаточность).

Д. Комбинированный порок (аортальный стеноз и митральная недостаточность).

Е. Сочетанный аортальный порок (стеноз и недостаточность).

6. Для какого порока характерна данная картина: «хлопающий» 1 тон, акцент и расщепление 2 тона на легочной артерии, тон открытия митрального клапана и диастолический шум на верхушке сердца с пресистолическим усилением.

А. Трикуспидальная недостаточность

В. Стеноз аортального клапана

С. Митральная недостаточность

Д. Аортальная недостаточность

Е. Стеноз митрального клапана

7. Как характеризуется пульс при аортальном пороке сердца?

А. Нитевидный

В. Быстрый и высокий

С. Малый, мягкий

Д. Медленный, твёрдый

Е. Редкий, аритмичен

8. Для какого заболевания характерно данное описание: признаки синдрома Марфана, визуально определяется «пляска каротид». При аускультации выслушивается парастернально справа во 2 межреберье диастолический шум. АД 165/ 50 мм.рт.ст., пульс 90/мин. На ЭхоКГ – диастолический размер левого желудочка 7,0 см.

- A. Митральный стеноз
- B. Митральная недостаточность
- C. Аортальный стеноз
- D. Аортальная недостаточность
- E. Незаращение аортального протока

9. У больного, который длительное время болел ангиной, лечение было неадекватным. При аускультации выслушивается ослабление 1 тона, систолический шум на верхушке сердца, акцент 2 тона на легочной артерии. Для какого заболевания характерны эти симптомы?

- A. Недостаточность трикуспидального клапана
- B. Недостаточность аортального клапана
- C. Стеноз устья аорты
- D. Митральный стеноз
- E. Недостаточность митрального клапана

10. Выявление на ЭхоКГ П-образного однонаправленного движения створок клапана, характерно для:

- A. Митральной недостаточности
- B. Аортального стеноза
- C. Митрального стеноза
- D. Аортальной недостаточности
- E. Трикуспидальной недостаточности

11. К какой стадии митрального стеноза относится следующее: размеры сердца увеличены за счет предсердий и правого желудочка, возникновение фибрилляций предсердий. На рентгенограмме увеличение тени сердца, усиление легочного рисунка, расширение корней легких. На ЭхоКГ кальциноз клапана, тромбоз левого предсердия, площадь митрального отверстия менее 1 см².

- A. Компенсация
- B. Терминальная
- C. Правожелудочковая недостаточность
- D. Легочной застой
- E. Дистрофическая

12. К какой стадии аортальной недостаточности относится: увеличение пульсового давления. На рентгенограмме умеренное увеличение и усиление

пульсации левого желудочка. На ЭКГ умеренная гипертрофия левого желудочка. На ЭхоКГ регургитация на аортальном клапане в пределах 2+.

- A. Субкомпенсации
- B. Компенсации
- C. Скрытой сердечной недостаточности
- D. Декомпенсации
- E. Терминальная

13. На рентгенограмме выявлено признаки расширение левого желудочка и левого предсердия, удлинение нижней дуги левого контура сердца. Верхушка сердца смещается влево и вниз, сглаживается талия сердца. Для какой патологии характерно данное описание?

- A. Недостаточность трикуспидального клапана
- B. Стеноз митрального клапана
- C. Недостаточность аортального клапана
- D. Стеноз аортального клапана
- E. Недостаточность митрального клапана

14. При физикальном осмотре пациент занимает вынужденную позу (ортопноэ., синюшно-красный цвет щек, усиленная пульсация шейных вен. Верхушечный толчок ослаблен. Пульс на лучевых артериях разный, малого наполнения. При аускультации 1 тон усилен, хлопающий. Акцент 2 тона над легочной артерией. Какую патологию можно предположить?

- A. Аортальный стеноз
- B. Митральный стеноз
- C. Митральная недостаточность
- D. Аортальная недостаточность
- E. Трикуспидальная недостаточность

15. Что является противопоказанием для чрескожной митральной комиссуротомии

- A. Кальцификация створок средней степени
- B. Площадь митрального отверстия меньше 1 см²
- C. Тромб левого предсердия
- D. Гипертоническая болезнь 1 степени
- E. Планирование беременности у больной

16. Нормальная площадь митрального клапана составляет 4.0 - 5.0 см². При каких цифрах сужения митрального клапана появляются первые симптомы митрального стеноза?

А. Менее 1,5 см²

В. Менее 2,5 см²

С. Менее 4,0 см²

Д. Менее 3,5 см²

Е. Менее 3,0 см²

17. Для какого порока сердца характерен шум Грехема-Стилла?

А. Трикуспидальная недостаточность

В. Аортальный стеноз

С. Митральная недостаточность

Д. Аортальная недостаточность

Е. Митральный стеноз

18. Что характерно при стенозе митрального клапана?

А. Сниженное давление в правом желудочке

В. Увеличенное наполнение левого желудочка

С. Увеличенный сердечный выброс

Д. Повышенное давление в левом предсердии

Е. Градиент давления между левым желудочком и аортой

19. Какие препараты необходимо принимать пожизненно после проведения протезирования сердечного клапана?

А. Сердечные гликозиды

В. Прямые антикоагулянты

С. Антибиотики

Д. Непрямые антикоагулянты

Е. Диуретики

20. Нормальное систолическое давление в легочной артерии составляет

А. 60-70 мм.рт.ст

В. 45-50 мм.рт.ст

С. 10-15 мм.рт.ст

D. 25-30 мм.рт.ст

E. 100-120 мм.рт.ст

21. На рентгенограмме выявлено: тень сердца аортальной конфигурации, увеличена дуга аорта и левый желудочек. Легочной рисунок не изменен. Пульсация аорты усилена. Данная ситуация наиболее характерна для:

A. Митральная недостаточность

B. Гипертоническая болезнь

C. Атеросклероз аорты

D. Митральный стеноз

E. Аортальная недостаточность

22. При аускультации выслушивается ослабление I тона на верхушке, акцент II тона на легочной артерии, систолический шум на верхушке. Какое поражение сердца можно предположить?

A. Дефект межжелудочковой перегородки

B. Трикуспидальная недостаточность

C. Митральный стеноз

D. Митральная недостаточность

E. Стеноз левого атриовентрикулярного отверстия

23. Левая граница сердца определяется в 4 межреберье на 2 см левее срединно-ключичной линии. Во 2 межреберье справа от грудины и в точке Боткина – систолический шум, сразу после второго тона – шум убывающего характера, занимающий первую треть диастолы. Какой порок у данного больного:

A. Аортальная недостаточность.

B. Комбинированный порок (митральный стеноз и аортальная недостаточность).

C. Сочетанный митральный порок (стеноз и недостаточность).

D. Комбинированный порок (аортальный стеноз и митральная недостаточность).

E. Сочетанный аортальный порок (стеноз и недостаточность).

24. При аускультации выслушивается ослабление I тона, систолический шум на верхушке сердца, акцент II тона на легочной артерии. Для какого заболевания характерны эти симптомы?

A. Недостаточность трикуспидального клапана

- В. Недостаточность аортального клапана
- С. Стеноз устья аорты
- Д. Митральный стеноз
- Е. Недостаточность митрального клапана

25. Пациент занимает вынужденную позу (ортопноэ., синюшно-красный цвет щек, усиленная пульсация шейных вен. Верхушечный толчок ослаблен. Пульс на лучевых артериях разный, малого наполнения. При аускультации 1 тон усилен, хлопающий. Акцент 2 тона над легочной артерией. Какую патологию можно предположить?

- А. Аортальный стеноз
- В. Митральный стеноз
- С. Митральная недостаточность
- Д. Аортальная недостаточность
- Е. Трикуспидальная недостаточность

VI. Литература.

VI. Литература.

К теме «Врожденные пороки сердца»

Основная:

1. Белозеров Ю.М. Детская кардиология. МНИИ педиатрии и детской хирургии МЗ РФ. Персональный сайт профессора Белозерова Ю.М. www.ybelozerov.ru
2. Руководство по кардиологии/под ред. В.Н. Коваленко. –К.: МОРИОН, 2008. - С. 921-940.

Дополнительная:

3. Воробьев А.С., Бутаев Т.Д. Клиническая эхокардиография у детей и подростков: Руководство для врачей. – СПб.: Специальная Литература, 1999. – 423с.

К теме «Приобретенные пороки сердца»

Основная:

1. Внутренние болезни: руководство к практическим занятиям по факультетской терапии: учеб. пособие / под ред. В.И. Подзолкова. – М.: ГЭОТАР-Медиа, 2010. – 640 с.
2. The Merck Manual. Руководство по медицине. Диагностика и лечение./гл. ред. Марк Х. Бирс; пер. с англ. под ред. А. Г. Чучалин. – Литтерра, 2011. – 3695 с.
3. Кардиология. Клинические лекции / Под ред. Е.Васильева, А. Шлектор. – АСТ, Астрель : 2008 г. – 768 с.
4. Мухин Н.А. Пропедевтика внутренних болезней: учебник / Н.А. Мухин, В.С. Моисеев. – 2-е изд., доп. перераб. – М.: ГЭОТАР-Медиа, 2012.
5. Рекомендации Европейского общества кардиологов (ESC, 2017) по клапанным порокам сердца – 53 с.
6. www.tdmu.edu.te.ua: **Приобретенные пороки сердца**

Дополнительная:

1. Окорочков А.Н. Диагностика болезней внутренних органов. Т. 9. Диагностика болезней сердца и сосудов. Перикардиты. Инфекционный эндокардит. Проплап

митрального клапана. Приобретенные пороки сердца /А.Н. О कोरोков. – М.: Медицинская литература, 2009. – 432 с.

2. Горохова Светлана Георгиевна. Диагноз при сердечно-сосудистых заболеваниях (формулировка, классификации): практическое руководство / С.Г. Горохова. – 2-е изд., испр. и доп. – М.: ГЭОТАР-Медиа, 2010. – 208 с.

3. Приобретенные пороки сердца (4 – издание). / Под ред. Маколкина В.И. - ГЭОТАР – МЭД , 2008 г. – 192 с.

Тема: Инфекционный эндокардит. Перикардиты

Количество учебных часов – 3.

1. Актуальность темы.

Первое описание инфекционного эндокардита (ИЭ) относится, вероятно, к 1646 г., когда Lozare Riviere описал повреждение эндокарда при злокачественной лихорадке. ИЭ является серьезной медицинской и социальной проблемой, что обусловлено:

- возрастом распространенности ИЭ в последние 3–4 десятилетия, обусловленным постарением населения, широким использованием инвазивных методов лечения и диагностических исследований, увеличением количества оперативных вмешательств на сердце (прежде всего имплантаций искусственных клапанов) и применением кардиостимуляторов и кардиовертеров-дефибрилляторов, увеличением числа больных, находящихся на гемодиализе, нарастающим количеством внутривенных наркоманов и ВИЧ-инфицированных больных;
- значительными трудностями ранней диагностики ИЭ, особенно у больных с его первичными формами, при которых правильный диагноз при первом обращении к врачу ставится в 19–34 % случаев, а средние сроки его установления составляют 1,5–2,0 и более месяца, что объясняется широкой вариабельностью как инфекционных агентов, приводящих к развитию заболевания, так и клинических проявлений;
- сохраняющейся высокой летальностью, несмотря на существенные достижения в диагностике и применение мощных антибактериальных средств;
- отсутствием широкомасштабных контролируемых исследований, посвященных изучению эффективности различных лечебных подходов (фармакологических и хирургических), а также выбору контингента лиц, нуждающихся в проведении первичной и вторичной профилактики заболевания.

Эпидемиология ИЭ. За последние пять десятилетий существенно изменился

эпидемиологический профиль ИЭ, прежде всего в индустриально развитых странах. Если до 50–60-х гг. ИЭ в молодом и среднем возрасте наблюдался у больных с ревматическим поражением клапанного аппарата сердца и с врожденными пороками сердца, то в настоящее время удельный вес заболевания существенно увеличился у пожилых (особенно при дегенеративных поражениях клапанного аппарата), у больных сахарным диабетом 2-го типа, при пролапсе митрального клапана, а также без поражений клапанов. Прогрессивно нарастает количество больных с внутрисердечными искусственными материалами (протезированные клапаны, кардиостимуляторы, кардиовертеры-дефибрилляторы), больных с терминальной стадией почечной недостаточности, получающих диализную терапию, а также число внутривенных наркоманов и ВИЧ-инфицированных лиц, которые относятся к группам высокого риска развития ИЭ. Частота ИЭ значительно различается в различных странах и составляет 3–10 случаев на 100 000 человеко-лет, что в определенной мере объясняется различными методологическими подходами, используемыми в эпидемиологических исследованиях. В целом в экономически развитых странах наблюдается существенное прогрессирующее увеличение частоты ИЭ с возрастом: у лиц старше 70 лет он составляет 14,5 случая на 100 000 человеко-лет. По данным большинства эпидемиологических исследований, ИЭ чаще болеют мужчины, соотношение мужчин и женщин >2:1.

Перикардит встречается при многих заболеваниях внутренних органов, являясь или их осложнением, или одним из клинических проявлений болезни. Нередко перикардит приобретает самостоятельное значение и его клинические проявления и гемодинамические нарушения выходят на первый план в клинической картине болезни, тогда как остальные симптомы имеют второстепенное значение.

Признаки активного или перенесенного в прошлом перикардита обнаруживают на аутопсиях в 3-4% случаев. Женщины младшего и среднего возраста болеют перикардитом в 3 раза чаще, чем мужчины. Из инфекционных

перикардитов наиболее распространены туберкулезные и вирусные. Перикардит возникает у 1-2% больных пневмонией (чаще при правосторонней ее локализации). В целом доля инфекционных перикардитов, в прошлом превосходивших по частоте асептические в несколько раз, уменьшилась с началом применения антибиотиков примерно до половины всех перикардитов, но возросла частота уремического, постинфарктного и опухолевого перикардита.

II. Учебные цели занятия.

Ознакомиться (α -I):

- с основными этиологическими факторами ИЭ;
- с данными об эпидемиологии ИЭ;
- с факторами, способствующими возникновению ИЭ;
- иметь представление о возможностях медикаментозной и хирургической коррекции ИЭ;
- иметь представление об эпидемиологии перикардитов, клинικο-морфологических вариантах перикардитов, методах верификации диагноза, тампонаде сердца при перикардитах, проведении пункции перикарда, ее диагностическом и лечебном значении, хирургических методах лечения перикардитов.

Знать (α -II):

○ определение, этиологию и патогенез, особенности течения в зависимости от возбудителя, клиническую картину, диагностические критерии, значение лабораторных методов и эхокардиографического исследования в диагностике и дифференциальной диагностике заболевания, осложнения и их профилактику, лечение, режимы антибактериальной терапии, показания к хирургическому лечению, первичную и вторичную профилактику, прогноз и трудоспособность.

○ определение, основные этиологические факторы перикардитов,

патогенетические механизмы прогрессирования заболевания, классификацию, особенности течения перикардитов в зависимости от этиологии, клинического варианта, роль клинических, лабораторных, инструментальных методов исследования в диагностике заболевания, осложнения и их профилактика, прогноз, особенности дифференцированной терапии и алгоритмы лечения перикардитов.

Уметь (а -III):

- провести объективное обследование больного ИЭ;
- оценить наличие клинических проявлений общего инфекционного заболевания и поражения сердца;
- определять диагностические критерии ИЭ;
- оценить данные лабораторных и инструментальных методов исследования;
- провести дифференциальную диагностику заболевания;
- определить план рациональной антибактериальной терапии;
- оказать неотложную помощь при развитии осложнений ИЭ.
- провести клиническое обследование больного с перикардитом, установить и обосновать предварительный диагноз, составить план обследования, провести дифференциальный диагноз, оценить и интерпретировать результаты лабораторных и инструментальных методов обследования, сформулировать и обосновать клинический диагноз, назначить рекомендованное лечение.

III. Цели развития личности (воспитательные цели):

Обсудить деонтологические аспекты при работе врача с больным инфекционным эндокардитом и перикардитом. Психологические проблемы и вопросы снижения качества жизни у пациента с инфекционным эндокардитом и перикардитом, роль врача в их коррекции. Правовые аспекты и вопросы профессиональной ответственности врача в определении тактики лечения и трудоспособности пациента.

IV. Содержание темы занятия.

Инфекционный эндокардит

ИЭ (код МКБ 10: I33) - заболевание инфекционной природы с первичной локализацией возбудителя на эндокардиальной поверхности (клапанов сердца, пристеночном эндокарде), эндотелии аорты и крупных сосудов, а также на внутрисердечных искусственных материалах (протезированные клапаны, электрокардиостимулятор, имплантированный кардиовертер-дефибриллятор).

Этиология и патогенез. ИЭ – полиэтиологическое заболевание, потенциальными возбудителями которого могут быть до 128 разновидностей микроорганизмов. Среди них преобладают стрептококки, энтерококки и стафилококки, выявляемые при рутинном бактериологическом исследовании в 85% случаев ИЭ.

ИЭ, обусловленный стрептококками и энтерококками.

Оральная (ранее *viridans*) форма стрептококка представляет группу микроорганизмов, включающую *S.sanguis*, *S.salivarius*, *S.mutans* и *Gemella morbillorum*. Почти всегда стрептококки этой группы чувствительны к пенициллину. Следует выделить группу стрептококков, включающую *S.milled*, или группу *S.anginosus* (*S.anginosus*, *S.intermedins* и *S.constellatus*), так как им присуще формирование абсцессов и гематогенная диссеминация. *S.bovis*, контаминирующие кишечник, чувствительны к пенициллину, подобно оральным стрептококкам. К энтерококкам, вызывающим ИЭ, относятся *E.faecalis*, *E.faecium* и *E.durans*.

ИЭ, обусловленный стафилококком.

Традиционно *S.aureus* считается ведущим патогеном, вызывающим развитие эндокардита нативных клапанов. *S.aureus* обычно чувствителен к оксациллину. Коагулазонегативный стафилококк (КНС), вызывающий развитие ИЭ протезированных клапанов, резистентен к оксациллину. В недавно проведенных исследованиях показано, что *S.aureus* может вызвать ИЭ протезированных клапанов, а КНС — нативных клапанов.

Другие возбудители ИЭ.

- Грамотрицательные бациллы группы НАСЕК (*Haemophilus parainfluenzae*, *H. arophilus*, *H. paraphrophilus*, *H. influenzae*, *Actinobacillus actinomycete micomitans* и др.), а также бруцелла и грибы относятся к инфекционным агентам, вызывающим развитие ИЭ. При этом результаты посева крови отрицательные.

- Еще одна группа инфекционных агентов состоит из таких внутриклеточных бактерий, как *Coxiella burnetii*, *Bartonella*, *Chlamydia*, составляющих около 5% среди всех случаев ИЭ. У таких больных всегда наблюдается отрицательный результат посева крови, а диагноз устанавливается на основании серологических тестов клеточных культур или генной аппликации.

- Нормальный эндотелий клапанов и другой локализации резистентен к колонизации и инфицированию. Развитие ИЭ является результатом комплексного взаимодействия между циркулирующими патогенами и поврежденным эндотелием. Целый ряд факторов, включая механическое повреждение, обусловленных турбулентным движением крови, электродами или катетерами, а также воспалением (например, ревматический кардит) или дегенеративными изменениями у пожилых, ассоциируется с развитием воспаления, формированием микроязв и микротромбов. Нарушение целостности эндотелия запускает нормальные процессы заживления, включающие экспозицию экстрацеллюлярных матриксных протеинов, продукцию тканевого фактора, депозицию фибрина и тромбоцитов на поверхности эндотелия, что приводит к формированию абактериального тромботического эндокардита, являющегося высоким фактором риска адгезии микроорганизмов, их колонизации и развития ИЭ. Локальное эндотелиальное воспаление, индуцирующее экспрессию интегринов семейства β_1 эндотелиальными клетками, может также способствовать развитию ИЭ. Интегрины, являющиеся трансмембранными протеинами, способны присоединять экстрацеллюлярные детерминанты к клеточному цитоскелету.

Интегрины семейства β_1 присоединяют циркулирующий фибронектин к эндотелиальной поверхности. В то же время *S.aureus* и некоторые другие патогены, вызывающие ИЭ, несут на своей поверхности фибронектинсвязывающие протеины. Следовательно, когда активированные эндотелиальные клетки присоединяют фибронектин, они создают адгезивную поверхность для циркулирующих стафилококков и других патогенов. Адгезированные стафилококки активно проникают в эндотелиальные клетки клапанов, где они персистируют и «спасаются» от защитных механизмов организма и антибиотиков, размножаются и распространяются на соседние отделы сердца и близлежащие органы. Таким образом, существует по меньшей мере два сценария развития первичного инфицирования клапана: первый включает физическое повреждение эндотелия с последующим инфицированием поврежденной поверхности, второй — развитие ИЭ на неповрежденной эндотелиальной поверхности при инфицировании *S.aureus* и некоторыми другими патогенами.

- *Роль транзиторной бактериемии.* Слизистые десен, рта, глотки, желудочно-кишечного тракта, уретры всегда содержат различную микрофлору. В процессе физиологической активности (жевание, чистка зубов), при локальных воспалениях, а также различных инвазивных лечебных и диагностических вмешательствах наблюдается транзиторная бактериемия. Важным фактором в патогенезе ИЭ является бактериемия. При этом риск инфицирования клапанного аппарата зависит от продолжительности и интенсивности бактериемии, частоты ее эпизодов, вида микроорганизмов и их способности поражать клапаны, а также особенностей защитных механизмов организма. В связи с этим важное место в профилактике ИЭ должны занимать гигиенические мероприятия в ротовой полости, а также проведение инвазивных диагностических процедур и лечебных внутривенных инфузий по строгим показаниям.

- *Пролиферация бактерий в вегетациях.* Микроорганизмы, адгезируемые к вегетациям, стимулируют дальнейшую депозицию фибрина и тромбоцитов на

их поверхности. В связи с этим в вегетациях интенсивно размножаются патогены.

Классификация (Украинская ассоциация кардиологов, 2007).

I. *Активность процесса: активный, неактивный.*

II. *Эндокардит нативных клапанов:*

- 1) первичный;
- 2) вторичный (приобретенный порок сердца, врожденный порок сердца, травма, инородные тела).

III. *Эндокардит протезированного клапана.*

Локализация:

- аортальный клапан;
- митральный клапан;
- трикуспидальный клапан;
- клапан легочной артерии;
- эндокард предсердий или желудочков.

VI. *Возбудитель (грамположительные, грамотрицательные микроорганизмы, L-формы бактерий, риккетсии, грибы).*

V. *Осложнения.*

VI. *Сердечная недостаточность (0 – III стадия, I – IV ФК).*

Классификация (Европейское общество кардиологов, 2009).

I. *По локализации инфекции, наличию или отсутствию интракардиальных искусственных материалов:*

- левосторонний ИЭ нативных клапанов (ИЭНК);
- левосторонний ИЭ протезированных клапанов (ИЭПК):
 - а) ранний ИЭПК: ≤ 1 года после операции;
 - б) поздний ИЭПК: ≥ 1 года после операции;
- правосторонний ИЭ;
- ИЭ у пациентов с водителем ритма или кардиовертером-дефибриллятором.

II. По условиям развития:

- ИЭ, связанный с медицинскими вмешательствами:
 - а) нозокомиальный — проявления ИЭ наблюдаются более чем за 48 часов после поступления в стационар;
 - б) ненозокомиальный — проявления ИЭ наблюдаются менее чем за 48 часов после поступления в стационар у лиц с ранее проводимыми медицинскими или инвазивными диагностическими вмешательствами:
 - 1) лица, получающие амбулаторное лечение или внутривенные (в/в) инфузии, гемодиализную или в/в химиотерапию в сроки менее 30 дней до начала ИЭ;
 - 2) госпитализированные в отделения интенсивной терапии менее чем за 90 дней до начала ИЭ;
 - 3) резиденты домов престарелых;
- Внебольничный - ИЭ, развившийся у лиц, находящихся в коллективах. Его проявления начинаются менее чем за 48 часов до поступления в стационар при отсутствии каких-либо предшествующих медицинских и диагностических вмешательств;
- ИЭ, развившийся у внутривенных наркоманов, не имеющих других источников инфицирования.

III. Активный ИЭ:

- персистирующая лихорадка и положительный результат посева крови;
- активные воспалительные изменения, выявленные на операции;
- пациент по-прежнему получает антибактериальную терапию;
- гистопатологические признаки активности ИЭ.

IV. Повторный эпизод ИЭ:

- Рецидив: повторные эпизоды ИЭ, вызванного тем же микроорганизмом, менее чем через 6 месяцев после первого эпизода;
- Реинфекция:
 - а) инфекция, вызванная другим микроорганизмом;
 - б) повторный эпизод ИЭ, вызванного тем же микроорганизмом, более чем

через 6 месяцев.

Клиническая картина.

ИЭ следует подозревать в следующих клинических ситуациях:

- 1) новый регургитационный шум в сердце;
- 2) тромбоэмболия неизвестного происхождения;
- 3) сепсис неизвестного происхождения (особенно в случаях, ассоциированных с инфекционными агентами, часто выявляемыми при ИЭ);
- 4) наличие лихорадки — наиболее частое проявление ИЭ в следующих ситуациях:
 - интракардиальные искусственные материалы (протезированные клапаны, кардиостимуляторы, имплантированные кардиовертеры-дефибрилляторы, хирургические заплаты);
 - ИЭ в анамнезе;
 - приобретенные или врожденные пороки сердца;
 - другие факторы риска (состояние иммунодефицита, частые в/в инфузии различных лекарственных препаратов);
 - недавние инвазивные медицинские или диагностические вмешательства, ассоциируемые с бактериемией;
 - наличие застойной сердечной недостаточности;
 - вновь возникшие нарушения проводимости;
 - положительный посев крови на наиболее частый патоген ИЭ или положительные результаты серологического исследования на хроническую лихорадку Q (микробиологические данные могут предшествовать кардиальным симптомам);
 - сосудистые или иммунологические феномены: тромбоэмболии, пятна Рота, точечные кожные гемorragии, поражения Janeway, узелки Ослера;
 - очаговые неспецифические неврологические симптомы;
 - наличие легочных тромбоэмболий/инfiltrаций (правосторонний ИЭ);
 - наличие периферических абсцессов различной локализации (почки,

селезенка, головной мозг, спинной мозг).

Клинические проявления ИЭ характеризуются многообразием, что обусловлено возможным вовлечением в патологический процесс всех органов и систем. Ведущими патологическими процессами при ИЭ являются:

- 1) инфекционное поражение клапанов или прилежащих к нему отделов, или имплантированного искусственного клапана;
- 2) эмболизация;
- 3) инфекционные метастатические процессы, обусловленные персистирующей бактериемией;
- 4) клинические проявления, являющиеся результатом иммунопатологических процессов.

Важное место в своевременной диагностике ИЭ отводится тщательно собранному анамнезу с обязательным выяснением факторов риска:

- наличие приобретенных или врожденных пороков сердца;
- имплантированных искусственных материалов;
- предшествующих в/в инфузий (особенно введение наркотиков);
- инструментальные инвазивные исследования (фиброгастроскопия, цистоскопия, ангиография и др.);
- оперативные вмешательства;
- гнойные процессы различной локализации (фурункулез, панариций, паронихий, абсцессы);
- диализные процедуры (гемодиализ, перитонеальный диализ);
- иммунодефицитные состояния, перенесенный ранее ИЭ.

В ряде случаев ИЭ развивается среди полного здоровья без указаний на наличие вышеперечисленных факторов риска. Приблизительно в 80 % случаев имеют место предшествующие поражения клапанного аппарата различного генеза или врожденные пороки сердца; у 15–20 % больных предшествует экстракция зуба или другие стоматологические вмешательства (преимущественно стрептококковая инфекция); у 20–30 % больных с энтерококковым ИЭ имеет место инфекция мочевой системы или инвазивные

процедуры на мочеполовой системе.

ИЭ болеют лица обоих полов (мужчины примерно в два раза чаще) в различных возрастных группах.

Интервал между вмешательствами, ведущими к бактериемии, и симптомами ИЭ довольно вариабелен и нередко составляет около двух недель.

Время установления диагноза ИЭ от первоначальных проявлений заболевания широко колеблется (от нескольких дней до месяцев), что зависит от вида патогена, возраста пациента, особенностей клинических проявлений, своевременного проведения необходимых диагностических тестов и ряда других факторов.

У подавляющего большинства больных уже на начальных этапах заболевания развивается комплекс конституциональных симптомов: лихорадка ремиттирующего характера (более высокая температура днем и вечером), озноб, потливость (особенно в ночное время), артралгии, миалгии, анорексия, исхудание. Иногда развиваются септические артриты.

Лихорадка может отсутствовать приблизительно у 10 % больных: у пожилых, лиц с тяжелой сердечной или почечной недостаточностью или иммунодефицитом, а также у принимающих к моменту заболевания антибиотики.

Поражение сердца

Прежде всего включает поражения створок клапанного аппарата, ведущие к развитию недостаточности, проявляющиеся регургитацией крови на вовлеченных в патологический процесс клапанах, что клинически проявляется появлением систолических шумов (при ИЭ митрального или трехстворчатого клапанов) или диастолических (протодиастолических) шумов при ИЭ аортального и пульмонального клапанов. При ИЭ чаще поражаются митральный и аортальный клапаны, реже — трикуспидальный и редко — пульмональный клапан.

- Абсцессы миокарда чаще наблюдаются при ИЭ протезированных клапанов. Они могут локализоваться на любых участках сердца, но чаще

— в перивальвулярных районах.

- Нарушения ритма и проводимости могут быть результатом отрыва вегетаций и их эмболизаций в коронарные артерии. Их частота довольно широка (от 3 до 25 %) в разных сообщениях.
- Миокардиты часто ассоциируются с абсцедированием миокарда и могут быть одной из причин развития сердечной недостаточности.
- Перикардиты чаще наблюдаются при стафилококковых ИЭ и являются результатом бактериемии или распространения инфекции из миокарда (прорыв из миокардиальных абсцессов).

Спленомегалия выявляется у 40–60 % больных ИЭ и ассоциируется с продолжительностью заболевания.

Поражение кожи и слизистых оболочек:

- Петехии (встречаются у 10-15% больных). Излюбленной локализацией является конъюнктив (пятна Лукина-Либмана), слизистая оболочка щек и мягкого неба, дистальные отделы конечностей и туловища. Обычно петехии появляются группами, через 2-3 дня бледнеют и исчезают без следа.
- Линейные геморрагии под ногтевой пластинкой пальцев рук и ног (обнаруживаются примерно у 20% больных ИЭ, преимущественно с его подострой формой). Располагаются в продольном направлении, не достигая края ногтя, и имеют 1-2 мм в длину.
- Узелки Ослера (встречаются у 10-15% больных с современным подострым ИЭ и менее чем у 10% больных с его острой формой). Представляют собой болезненные подкожные узелки, обычно множественные, диаметром 2-5 мм, которые локализуются на «подушечках» пальцев рук и ног, реже в области thenar и hypothenar. Кожа над ними гиперемирована. У некоторых больных появлению этих узелков может предшествовать чувство жжения в кончиках пальцев. Узелки Ослера обычно исчезают через 2-3 дня.
- Пятна Дженуэя (встречаются примерно у 10% больных). Имеют вид красных макул на коже ладоней и подошв, которые напоминают узелки Ослера, отличаясь от них главным образом отсутствием болезненности.

- Пятна Рота (встречаются редко – в 10% случаев). Это микроинфаркты сетчатки, обусловленные воспалением ее мелких артериол. Имеют вид красных пятен с неровными контурами и бледным центром.

Спленомегалия выявляется у 40–60 % больных ИЭ и ассоциируется с продолжительностью заболевания.

Отдельного обсуждения требует целый ряд экстракардиальных клинических проявлений ИЭ, которые нередко определяющих характер течения и прогноз заболевания. Ряд авторов обозначает эти клинические проявления как осложнения. Сердечная недостаточность, системные эмболии, неконтролируемая персистирующая инфекция являются такими проявлениями.

Сердечная недостаточность

Сердечная недостаточность (СН) является одним из наиболее частых и серьезных проявлений ИЭ и развивается в 50–60 % случаев (чаще всего при ИЭ аортального клапана (АК) — 29 % и несколько реже при ИЭ митрального клапана (МК) — 20 %). Ведущими причинами развития СН являются развитие тяжелой митральной и аортальной недостаточности, интракардиальных фистул и реже, при обструкции клапанных отверстий, крупные вегетации. Клапанная регургитация обусловлена перфорацией створок. У части больных развитие СН обусловлено миокардитом. Клинические проявления СН включают одышку, кардиальную астму, отек легких, кардиогенный шок. Развитие СН при ИЭ является предиктором госпитальной и 6-месячной летальности (особенно при несвоевременном протезировании пораженных клапанов). Терапией выбора является имплантация искусственных клапанов.

Системные эмболии

Системные эмболии являются одним из частых и серьезных клинических проявлений ИЭ и обусловлены миграцией кардиальных вегетаций. Частота системных эмболий составляет 20–50 %. Однако при своевременной и адекватной антибактериальной терапии риск заметно снижается до 6–21 %. При левостороннем ИЭ наиболее частыми мишенями эмболий являются головной мозг, селезенка и почки. При правостороннем ИЭ нативных клапанов, а также

ИЭ искусственных водителей ритма наблюдается легочная эмболия. Одним из серьезных проявлений эмболий головного мозга являются инсульты. К факторам риска эмболий относятся крупные и мобильные вегетации, наличие вегетаций на МК, увеличение или уменьшение вегетаций при проведении антибактериальной терапии, инфицировании клапанов *S.aureus*, *Streptococcus bovis*, *Candida spp.*, мультивальвулярный ИЭ, системные эмболии в анамнезе. Среди этих факторов наиболее серьезными являются размеры и мобильность вегетации. Наиболее высокий риск эмболий — при размере вегетаций ≥ 10 –15 мм. Риск эмболий остается высоким в первые дни проведения антибактериальной терапии и в последующем снижается, хотя при персистенции вегетаций (инфекции) сохраняется. Одним из лечебных подходов в превентировании эмболий является оперативное вмешательство.

Персистирующая неконтролируемая инфекция

Персистирующая инфекция является одной из серьезнейших проблем при ИЭ. Нередко при проведении специфической антибактериальной терапии происходит нормализация температуры тела. Персистенция лихорадки может быть обусловлена рядом причин, включающих перивальвулярное распространение инфекции, неадекватную антибактериальную терапию, резистентные патогены, локальную неконтролируемую инфекцию, системную эмболию, экстракардиальную локализацию инфекции, серьезные побочные эффекты антибиотиков. Перивальвулярные осложнения включают формирование абсцессов, псевдоаневризм и фистул. Перивальвулярные абсцессы развиваются при аортальном ИЭ (10–40 %), при нативном вальвулярном ИЭ и очень часто — при протезированном ИЭ (56–100 %). Формирование абсцессов является динамическим процессом, начиная с утолщения стенки аорты и распространяясь с формированием фистул. Псевдоаневризмы и фистулы являются тяжелыми осложнениями ИЭ и часто ассоциируются с тяжелыми вальвулярными и перивальвулярными поражениями. Наиболее часто фистулы развиваются при ИЭ, вызванном *S.aureus*. Несмотря на оперативные вмешательства, остается высокой

госпитальная летальность при их развитии. Из других осложнений, обусловленных интракардиальным распространением инфекции, выделяют развитие септального внутрикардального дефекта, полного атриовентрикулярного блока и острого коронарного синдрома. Периваскулярное распространение инфекции следует предположить при персистенции лихорадки или развитии атриовентрикулярной блокады на фоне интенсивной антибактериальной терапии. В связи с этим при персистирующей неконтролируемой инфекции необходимо динамическое проведение не только эхокардиографии, но и электрокардиографии. Наличие локальной неконтролируемой инфекции является показанием для раннего оперативного вмешательства. Таким образом, клинические ситуации, включающие СН, системную эмболию и неконтролируемую персистирующую инфекцию, должны рассматриваться как состояния, при которых в лечебной тактике важное место занимает оперативное вмешательство.

Неврологические клинические проявления ИЭ

Неврологические проявления ИЭ наблюдаются в 20–40 % случаев ИЭ и обусловлены главным образом эмболиями вегетаций. Их клинический спектр обширен и включает ишемические и геморрагические инсульты, транзиторные ишемические атаки, «тихий» церебральный эмболизм, симптоматические или бессимптомные инфицированные аневризмы, абсцессы мозга, менингит, токсическую энцефалопатию, судорожные припадки. Среди микроорганизмов, ассоциирующихся с неврологическими осложнениями, ведущее место занимает *S.aureus*. Развитие неврологических осложнений является предиктором неблагоприятного прогноза.

Инфицированные аневризмы

Инфицированные (микотические) аневризмы (ИА) являются результатом септических артериальных эмболий в интралюминальное пространство или *vasa vasorum*, или распространения инфекции через сосудистую интиму. Наиболее часто ИА локализуются интракраниально. Их клинические проявления довольно variabelны и включают фокальный неврологический

дефицит, головную боль, спутанность сознания, припадки. Разрывы аневризмы ассоциируются с крайне неблагоприятным прогнозом. При аневризмах крупного размера или их разрывах показано хирургическое вмешательство.

Поражение почек при ИЭ

Поражение почек при ИЭ характеризуется широким спектром и включает инфаркты и абсцессы почек, развитие гломерулонефритов (ГН) (мезангиопролиферативного или фокально-сегментарного), клинические проявления которого характеризуются протеинурией различной выраженности (от минимальной до большой), гломерулярной гематурией, цилиндрурией, ранним и прогрессирующим повышением уровня креатинина крови и снижением скорости клубочковой фильтрации. Частота развития ГН остается малоизученной, так как для его реальной диагностики необходимо прижизненное морфологическое исследование почек (ПМИП), проведение которого у большинства больных сопряжено с высоким риском различных осложнений. В единичных сообщениях, посвященных ПМИП, отмечается картина мезангиопролиферативного или фокально-сегментарного ГН. Развитие ГН ассоциируется с неблагоприятным прогнозом и развитием терминальной стадии почечной недостаточности, требующей проведения заместительной почечной терапии (гемо- или перитонеальный диализ, трансплантация почки). Серьезной проблемой является развитие острого повреждения почек, частота которого достигает 30 %. Его развитие носит мультифакторный характер и включает тяжелые гемодинамические нарушения, обусловленные СН, септическим шоком или послеоперационным состоянием, нефротоксическим эффектом антибиотиков, нефротоксическими эффектами контрастных агентов, используемых в диагностических целях, инфарктами и абсцессами почек. В части случаев острое повреждение почек носит обратимый характер, но прогрессирует в хроническое повреждение почек с развитием почечной недостаточности.

Мышечно-скелетные осложнения

У больных ИЭ часто наблюдаются артралгии, миалгии, боль в спине.

Примерно в 14 % случаев развиваются периферические артриты. При стрептококковом ИЭ нередко развивается пиогенный спондилит, наличие которого требует проведения длительной антибактериальной терапии.

Абсцессы селезенки

При ИЭ часто наблюдаются эмболии селезенки, но при этом развитие абсцессов наблюдается редко. Наличие абсцессов является показанием для длительной антибактериальной терапии, при отсутствии эффекта которой, а также при крупных абсцессах и разрывах селезенки необходима спленэктомия.

Правосторонний ИЭ

Частота правостороннего ИЭ составляет 5–10 % в его структуре. Среди больных с правосторонним ИЭ преобладают внутривенные наркоманы. Развитие правостороннего ИЭ также наблюдается у больных с врожденными пороками сердца, имплантированными водителями ритма или кардиовертерами-дефибрилляторами, а также у лиц с центральными венозными катетерами. Истинная частота правостороннего ИЭ неизвестна, однако наблюдается существенное увеличение случаев ИЭ у внутривенных наркоманов. При правостороннем ИЭ чаще поражается трикуспидальный клапан и значительно реже — пульмональный клапан. Доминирующим патогеном является *S.aureus* (в 60–90 % случаев), а также у части больных — *Pseudomonas aeruginosa*, другие грамотрицательные микроорганизмы, грибы, энтерококки, стрептококки и полимикробные инфекции.

Обычными клиническими проявлениями правостороннего ИЭ являются персистирующая лихорадка, бактериемия, множественные септические пульмональные эмболии, проявляющиеся болью и дискомфортом в грудной клетке, кашлем, кровохарканьем. Легочные септические эмболии могут осложняться легочными инфарктами, абсцессами, пневмотораксом и эмпиемой плевры. При выраженной недостаточности трехстворчатого клапана или значительном сужении отверстия трехстворчатого клапана, а также высоком давлении в легочной артерии при объективном исследовании на 3-й створке выслушивается пансистолический шум, усиливающийся на вдохе (симптом

Риверо-Корвалло), определяются положительный венный пульс, экспансивная пульсация печени. Как и в случае с левосторонним ИЭ, ведущее место в диагностике поражения трехстворчатого и пульмонального клапанов занимает эхокардиографическое исследование.

ИЭ при врожденных пороках сердца

В последние десятилетия наблюдается увеличение распространенности врожденных пороков сердца (ВПС) среди детей и взрослых. Частота развития ИЭ при ВПС, по данным различных авторов, в 15–140 раз выше, чем в общей популяции. Риск развития ИЭ невысок при дефекте межпредсердной перегородки и существенно выше при дефекте межжелудочковой перегородки (особенно при ассоциации с аортальной недостаточностью). Среди микроорганизмов, вызывающих развитие ИЭ при ВПС, преобладают стрептококки и стафилококки. Клиническая картина при этом мало отличается от таковой у лиц с приобретенными пороками сердца, однако чаще наблюдается правосторонний ИЭ.

ИЭ при беременности

Частота ИЭ при беременности низкая ($\approx 0,006\%$). Обычно он развивается у женщин с предшествующим заболеванием сердца или у внутривенных наркоманок. При этом имеет место высокая материнская (33 %) и детская (29 %) смертность. Летальность преимущественно обусловлена развитием сердечной недостаточности или тромбоэмболическими осложнениями.

Диагностические критерии ИЭ

Важное место в диагностике ИЭ отводится модифицированным критериям Дьюка, базирующимся на клинических, эхокардиографических и микробиологических данных, которые следует использовать в тесной связи с полноценной клинической оценкой больного. Чувствительность и специфичность критериев Дьюка составляют около 80 %.

Модифицированные критерии диагностики ИЭ Дьюка, адаптированные J. Li

Большие критерии:

1. Положительные посевы (культуры) крови при ИЭ:

- типичные для ИЭ микроорганизмы, установленные в двух пробах крови: *Viridans streptococci*, *Streptococcus bovis*, группа НАСЕК, *S.aureus* или внебольничные штаммы энтерококка при отсутствии первичного инфекционного очага; или
- персистирующее наличие микроорганизмов, характерных для ИЭ, при неоднократных посевах крови: по меньшей мере две положительные пробы, проведенные с 12-часовым интервалом, или все три, или ≥ 4 отдельных проб (с первой и последней пробами по меньшей мере в течение одного часа); или
- однократный положительный посев крови на *Coxiella burnetii* и титр антител IgG фазы 1 ≥ 800 .

2. Доказательства эндокардиального поражения:

- наличие характерных для ИЭ эхокардиографических признаков (вновь возникшие нарушения функции (несмыкание) створок протезированного клапана);
- вновь возникшая вальвулярная регургитация.

Малые критерии:

1. Предрасположенность: предшествующие заболевания сердца, частые в/в инфузии, в/в наркомания;
2. Лихорадка (повышение температуры тела выше 38°C);
3. Сосудистые феномены: артериальная эмболия, септические полиморфные инфаркты, микотические аневризмы, интракраниальные геморрагии, конъюнктивальные геморрагии, пятна Дженуэя;
4. Иммунологические феномены: гломерулонефрит, узелки Ослера, пятна Рота, ревматоидный фактор;
5. Микробиологические доказательства: положительная культура крови, не соответствующая большим критериям, или наличие серологических тестов активности инфекции, вызванной микроорганизмами, характерными для ИЭ.

В 2015 г. критерии ИЭ были пересмотрены Европейским обществом кардиологов, внесенные изменения касаются визуализационных методов и

отмечены в таблице курсивом.

Модифицированные критерии Дьюка с дополнениями European Society of Cardiology 2015

Большие критерии	
Положительная культура крови для ИЭ	
a.	Типичные микроорганизмы, соответствующие ИЭ, полученные из двух отдельно взятых культур крови: <ul style="list-style-type: none">• <i>Viridans streptococci</i>, <i>Streptococcus gallolyticus (bovis)</i>, группа HACEK, <i>Staphylococcus aureus</i> или• внебольничный энтерококк при отсутствии первичного очага инфекции или
b.	Микроорганизмы, соответствующие ИЭ, полученные из постоянно положительной культуры крови: <ul style="list-style-type: none">• две и более положительные культуры из образцов крови, взятых с интервалом больше 12 часов или• все три или большая часть 4-х отдельно взятых культур крови (с первым и последним образцом, полученных с интервалом в 1 ч и более) или
c.	Единичная положительная культура крови на <i>Coxiella burnetii</i> или титр антител IgG 1 фазы >1:800
Методы визуализации, позитивные для ИЭ	
a.	Позитивная эхокардиограмма для ИЭ: <ul style="list-style-type: none">• вегетация• абсцесс, псевдоаневризма, внутрисердечная фистула• перфорация или аневризма клапана• новая частичная несостоятельность протезированного клапана.
b.	<i>Аномальная активность вокруг места имплантации искусственного клапана, обнаруженная с помощью ПЭТ/КТ с 18F-ФДГ (только если протез был установлен более трех месяцев назад) или с помощью радиоактивно меченых лейкоцитов при выполнении ОФЭКТ/КТ.</i>
c.	<i>Выраженное паравальвулярное поражение, определяемое с помощью КТ.</i>
Малые критерии	
1.	Предрасположенность, такие как предшествующее состояние сердца или инъекционное применение наркотиков.
2.	Лихорадка, определяемая как температура выше 38° С.
3.	Сосудистые явления (<i>включая диагностированные только с помощью методов визуализации</i>): массивные артериальные эмболии, септические легочные инфаркты, инфекционные (микотические) аневризмы, внутрисердечные кровоизлияния, конъюнктивальные кровоизлияния и пятна Джемсуэя.
4.	Иммунологические проявления: гломерулонефрит, узелки Ослера, пятна Рота и ревматоидный фактор.
5.	Микробиологические признаки: положительная культура крови, не соответствующая большому критерию, отмеченному выше, или серологические признаки активной инфекции с возбудителем, соответствующим ИЭ.
Диагноз ИЭ считается окончательным при наличии:	
2 больших критериев или	Диагноз ИЭ считается возможным при наличии:
1 большого и 3 малых критериев или	1 большого и 1 малого критерия или
5 малых критериев	3 малых критериев

Примечание: курсивом выделены дополнения European Society of Cardiology

Сокращения: ¹⁸F-ФДГ — ¹⁸F-фтордезоксиглюкоза, HACEK — *Haemophilus, Aggregatibacter, Cardiobacterium, Eikenella, Kingella*, ИЭ — инфекционный эндокардит, КТ — компьютерная томография, ОФЭКТ — однофотонная эмиссионная компьютерная томография, ПЭТ — позитронно-эмиссионная томография.

Особенности течения ИЭ в зависимости от возбудителя.

Streptococcus viridans. Начало заболевания чаще постепенное, течение – подострое или затяжное. В связи с относительно невысокой вирулентностью возбудителей в большинстве случаев поражаются измененные клапаны. Хотя их разрушение может быть значительным, оно развивается сравнительно медленно, а образование внутрисердечных, как и внесердечных абсцессов не характерно. Поражение почек обычно незначительное и не сопровождается их недостаточностью. Если антибактериальная терапия начата до развития осложнений, прогноз, как правило, благоприятный.

Staphylococcus aureus. Частота встречаемости ИЭ, ассоциированного с этим возбудителем, значительно возросла и составляет около 25% всех случаев эндокардита. Ему особенно подвержены наркоманы и больные с протезированными клапанами сердца. Стафилококковый эндокардит развивается уже в первые дни bacteriemia, зачастую на неизмененных

клапанах и у большинства больных протекает как острый. При этом на первый план выступают общеинфекционные проявления, а признаки поражения сердца вначале отсутствуют, что затрудняет постановку диагноза. Характерно быстрое разрушение клапанов и поддерживающих их структур с развитием выраженной митральной или аортальной недостаточности, нередко с образованием внутрисердечных абсцессов, фистул и перикардита, которые требуют раннего хирургического лечения. Характерны также экстракардиальные абсцессы, в том числе, головного мозга, септический артрит, остеомиелит, микотические аневризмы, а также поражение почек. Летальность достигает 85%.

Streptococcus faecalis. Энтерококковый эндокардит возникает в большинстве случаев после диагностических или лечебных манипуляций на органах мочеполовой системы и пищеварительном тракте, а также у наркоманов. Заболевание протекает чаще остро, с поражением неизмененных клапанов и в связи с резистентностью к антибиотикам имеет тяжелое течение. Часто наблюдаются гнойные осложнения. Летальность достигает 50%.

НАСЕК (*Haemophilus, Actinobacillus, Cardiobacterium, Eikenella, Kingella*). Встречается относительно редко, ассоциируется с подострым (затяжным) течением ИЭ. Вегетации часто достигают значительных размеров и вызывают рецидивирующие эмболии крупных сосудов. Во многих случаях инфицирования *Haemophilus* и *Cardiobacterium* результаты посева крови отрицательные. *Pseudomonas* и микрофлора толстой кишки - *E. coli*, *Klebsiella* и *Serratia* – чаще вызывают острый инфекционный эндокардит.

Грибковый эндокардит развивается медленно, в течение нескольких недель и даже месяцев. Поскольку шум в сердце появляется относительно поздно, кожные проявления и лейкоцитоз не характерны, а результаты посева крови обычно негативны, диагностика заболевания представляет значительные трудности. Важное значение приобретает учет факторов риска, к которым относятся:

- наличие в сердце чужеродного материала, прежде всего, протеза клапана;
- длительная антибиотикотерапия;

- ятрогенная иммуносупрессия (прием глюкокортикоидов и/или цитостатиков);
- наличие злокачественного новообразования;
- низкий нутритивный статус;
- инъекционная наркомания;
- пролонгированная госпитализация.

Для грибкового эндокардита характерна рецидивирующая эмболия крупных периферических артерий фрагментами вегетаций, которые достигают больших размеров. Установлению диагноза помогают выявление характерных для грибковой инфекции переднего увеита и хориоретинита и результаты гистологического и микробиологического исследования материала, полученного при эмболэктомии, биопсии пораженной кожи (при кандидозе и аспергиллезе), ротоглотки (при гистиоплазмозе), а также исследования мочи (при гистиоплазмозе).

Диагностическая программа. Обязательные исследования:

1. Пятикратные бактериологические исследования крови до назначения эмпирической антибактериальной терапии или исследования эмболов периферического артериального русла в случаях эмболэктомии.
2. Эхокардиография (ЭхоКГ): трансторакальная и чреспищеводная для инфекционного эндокардита нативного и оперированного клапана.
3. Электрокардиография (ЭКГ), фонокардиография, рентгенография органов грудной полости.
4. Лабораторные обследования: общий анализ крови, общий анализ мочи, биохимический анализ крови, анализ крови на антигены к вирусным гепатитам и вирус иммунодефицита человека (ВИЧ).

Дополнительные исследования:

1. Компьютерная томография головного мозга при наличии перенесенного нарушения мозгового кровообращения, воспаления оболочек мозга, подозрении на абсцесс головного мозга, сотрясение головного мозга.
2. Компьютерная томография брюшной полости при подозрении на абсцесс

селезенки, почек и подозрении на тромбоз селезенки.

3. Фиброгастроуденоскопия - при наличии гастрита или язвы желудка, двенадцатиперстной кишки.

Микробиологическая диагностика ИЭ

Положительные посевы крови остаются краеугольным камнем в диагностике ИЭ и дают возможность определить чувствительность патогенов к антибактериальной терапии. Для выявления возбудителя достаточно трех проб (включая по меньшей мере одну аэробную и одну анаэробную), содержащих по 10 мл крови, полученной из периферической вены в стерильных условиях. Следует избегать забора из загрязненного центрального венозного катетера из-за высокой вероятности получения ложноположительных результатов (чаще всего - стафилококковой инфекции). При ИЭ бактериемия почти всегда персистирующая, в связи с чем нет необходимости в заборе на высоте лихорадки, так как фактически все пробы (или большинство из них) положительные. Поэтому при наличии одной положительной пробы следует с осторожностью подходить к постановке диагноза ИЭ. Хотя ИЭ редко вызывается анаэробами, пробы крови должны инкубироваться как в аэробных, так и в анаэробных условиях для выявления таких патогенов, как *Bacteroides* или *Clastridium*.

Серологические исследования

Серологические исследования крови проводят при подозрении на ИЭ в случаях стойко отрицательных результатов посева крови для обнаружения антител к антигенам относительно редких возбудителей - *Coxiella burnetti*, пситтаккоза и некоторых грибов.

Гистологические/иммунологические исследования

Морфологическое исследование резецированной ткани клапанов или эмболических фрагментов остается золотым стандартом в диагностике ИЭ, а также идентификации патогена посредством специальных окрашиваний препарата и использования иммунологических технологий, а следовательно, назначения адекватной антибактериальной терапии.

Молекулярные биологические методики

Полимеразная цепная реакция (ПЦР) позволяет быстро устанавливать патогены у больных с ИЭ, трудно выявляемые при рутинных методиках. Хотя ПЦР рассматривается в качестве большого диагностического критерия ИЭ, нет основания считать, что данная методика вытеснит из клинической практики общедоступную и информативную методику, каковой является посев крови (гемокультура). Проведение ПЦР показано для исследования ткани клапанов или эмболов у больных ИЭ при отрицательных посевах крови.

Эхокардиография

Трансторакальная и трансэзофагеальная эхокардиография (ТТЭ и ТЭЭ соответственно) рассматривается как фундаментальный инструмент в диагностике ИЭ и оценке эффективности терапии. При подозрении на ИЭ эхокардиография должна проводиться незамедлительно. Роль эхокардиографии в диагностике ИЭ представлена в табл. 1.

Таблица 1

Роль эхокардиографии в диагностике ИЭ

А. Диагноз
1. ТТЭ рекомендована как диагностическая процедура первой линии при диагностике ИЭ.
2. ТЭЭ рекомендуется пациентам с высокой клинической вероятностью ИЭ и нормальными результатами ТТЭ.
3. Повторение ТТЭ/ТЭЭ рекомендовано через 7-10 суток в случае первично негативных данных исследования, если клиническая вероятность ИЭ остается высокой.
4. ТЭЭ может быть проведена у большинства взрослых пациентов с подозрением на ИЭ даже в случае позитивных данных ТТЭ в связи с большей эффективностью и специфичностью данного метода для диагностики абсцессов и определения размеров вегетаций.
5. ТЭЭ не показана больным с негативным результатом качественно проведенной ТТЭ и низкой клинической вероятностью ИЭ.

Б. Последующее наблюдение во время лечения

1. Повторение ТТЭ и ТЭЭ рекомендовано при подозрении на вновь возникшие осложнения (новый шум, эмболия, персистирующая лихорадка, СН, абсцесс, атриовентрикулярная блокада).
2. Повторение ТТЭ и ТЭЭ рекомендовано при лечении больных с неосложненным ИЭ для выявления вновь возникших скрытых осложнений и наблюдения за размерами вегетаций. Время и методика (ТТЭ или ТЭЭ) повторного исследования зависят от исходных данных, типа микроорганизма, первоначального ответа на проводимую терапию.

В. Интраоперационная эхокардиография

Интраоперационная эхокардиография рекомендована во всех случаях ИЭ, требующего оперативного лечения.

Г. Последующее наблюдение при завершении терапии

ТТЭ рекомендована при завершении антибиотикотерапии для оценки морфофункционального состояния сердца и клапанов

Основным эхокардиографическим критерием ИЭ являются вегетации, абсцессы и нарушения в работе искусственных клапанов. Чувствительность ТТЭ в диагностике ИЭ составляет 40–63 %, а ТЭЭ - 90–100 %.

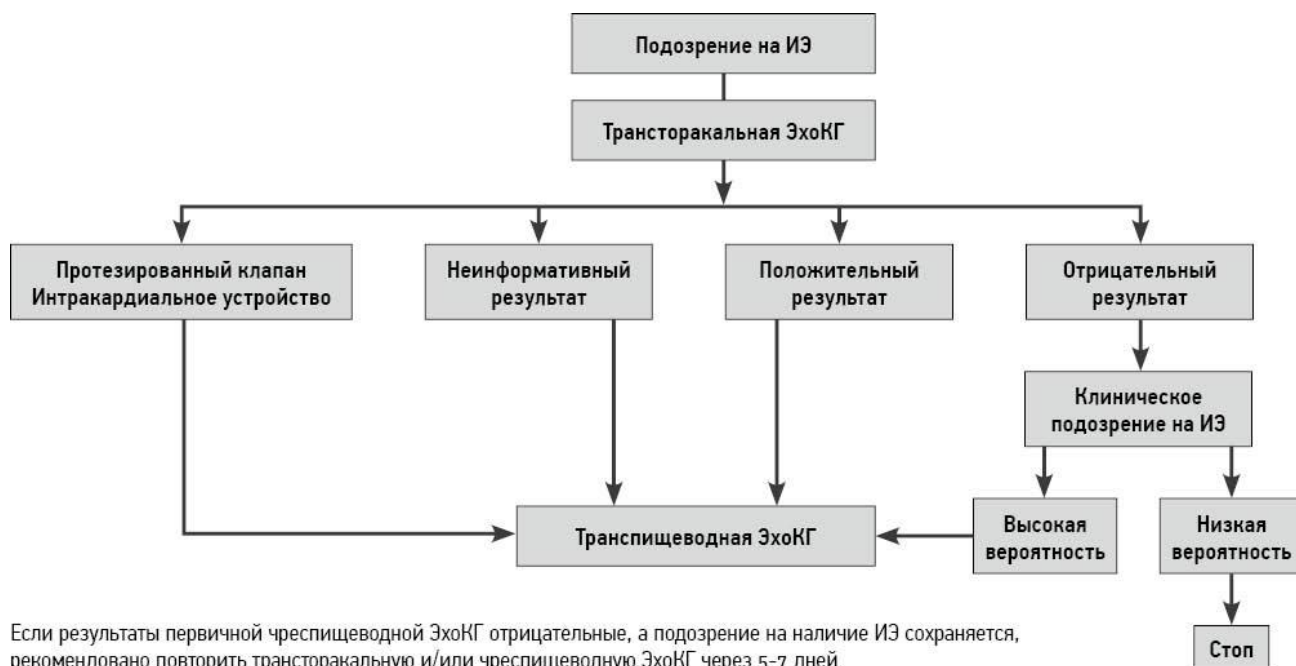


Схема 1. Показания к ЭхоКГ при подозрении на ИЭ

Эхокардиографическая диагностика ИЭ затруднительна у больных с имплантированными искусственными материалами. Идентификация вегетаций сложна у лиц с предшествующими тяжелыми органическими поражениями клапанного аппарата (ревматические пороки сердца, особенно при кальцификации клапанных структур, дегенеративные кальцифицированные поражения, пролапс митрального клапана), а также при очень маленьких вегетациях (≤ 2 мм).

Образования, напоминающие вегетации при ИЭ, наблюдаются при миксоматозных и дегенеративных поражениях клапанов, системной красной волчанке (эндокардит Либмана - Сакса), ревматоидном артрите, первичном антифосфолипидном синдроме, вальвулярном тромбозе, опухолевых процессах (марантический эндокардит, разрыв хорд, маленькие интракардиальные опухоли (фиброэластома), что следует учитывать при диагностике ИЭ.

Часто сложно идентифицировать маленькие абсцессы, особенно на ранних стадиях заболевания, в постоперационном периоде, а также у больных с протезированными клапанами (особенно митральным). В табл. 2 показаны анатомические и эхокардиографические характеристики, присущие ИЭ.

Таблица 2

Анатомические и эхокардиографические характеристики

Характеристики	Хирургические/ аутопсийные	Эхокардиографические
Вегетации	Инфицированные массы, прикрепленные к эндокардиальным структурам или имплантированным искусственным материалам	Осциллирующие или неосциллирующие интракардиальные массы на клапанах или других интракардиальных структурах или имплантированном интракардиальном материале
Абсцессы	Перивальвулярные	Утолщенные негомогенные

	полости с некротическим и гнойным материалом, не соединяющиеся с кардиоваскулярными полостями	перивальвулярные плотные или осциллирующие участки
Псевдоаневризмы	Перивальвулярные полости, соединенные с кардиоваскулярными полостями	Пульсирующие перивальвулярные эхосвободные участки с М-поток, устанавливаемым в цветовом доплеровском режиме
Перфорации	Нарушение целостности эндокардиальной ткани	Нарушение целостности эндокардиальной ткани с постоянным потоком через нее, устанавливаемым в цветовом доплеровском режиме
Фистулы	Сообщения между двумя соседними участками через перфорацию	Наличие постоянного потока между двумя соседними полостями через перфорацию
Клапанные аневризмы	Мешковидные выпячивания вальвулярной ткани	Мешковидные выпячивания вальвулярной ткани
Развитие недостаточности протезированных клапанов вследствие нарушения смыкания	Нарушения смыкания створок протезированных клапанов	Паравальвулярная регургитация на протезированных митральных клапанах

створок		
---------	--	--

Дифференциальный диагноз проводится с заболеваниями (синдромами), наиболее важными из которых являются: лихорадка неясной этиологии (ЛНЭ), ревматоидный артрит с системными проявлениями, острая ревматическая лихорадка, системная красная волчанка, узелковый периартериит, неспецифический аортоартериит, антифософолипидный синдром, инфекционные заболевания, протекающие с лихорадкой, сыпью и спленомегалией (генерализованная форма сальмонеллёза, бруцеллёз), злокачественные новообразования (неходжинские лимфомы, лимфогранулематоз), сепсис. Инфекционный эндокардит должен быть включен в алгоритм диагностического поиска у всех больных с ЛНЭ. Лихорадка неясной этиологии является клиническим синдромом, основным проявлением которого является повышение температуры тела, причину которой установить не удаётся. Для ЛНЭ характерен четырёхкратный (или более) подъём температуры свыше $38,3^{\circ}\text{C}$ в течение 3 недель. Инфекционные заболевания являются наиболее частой причиной ЛНЭ (23-36 %), вклад системных васкулитов остается прежним (20-28 %). Доля онкологических заболеваний и системных васкулитов уменьшилась до 7-31 %. В последние десятилетия количество ИЭ, абсцессов брюшной полости и заболеваний гепатобилиарной зоны в структуре ЛНЭ существенно снизилось, а туберкулёз и цитомегаловирусной инфекции увеличилось. Основными причинами ЛНЭ являются туберкулёз, гнойный холецистохолангит, пиелонефрит, абсцессы брюшной полости, септический тромбофлебит вен таза, инфекции вызванные вирусами (цитомегаловирусом, вирусом Эпштейна-Барра, ВИЧ), лимфомы, лейкемия, метастазы рака яичников. Системная красная волчанка, ревматоидный артрит, заболевания соединительной ткани, перемежающийся артериит, ювенильный ревматоидный артрит у взрослых (болезнь Стилла) и васкулиты могут протекать под видом ЛНЭ. Причинами ЛНЭ (17-24 %) могут быть лекарственная лихорадка, тромбоэмболия лёгочной артерии, воспалительные заболевания тонкой кишки,

саркоидоз. У взрослых в 10 % случаев причина ЛНЭ остается невыясненной. Наиболее частыми причинами ЛНЭ у людей пожилого возраста являются лейкоemia, лимфомы, абсцессы, туберкулёз и артериит височных артерий. Приведем дифференциальный диагноз ИЭ с некоторыми заболеваниями:

Острая ревматическая лихорадка (ОРЛ). ОРЛ, которая характеризуется поражением суставов, формированием пороков сердца. Проблема ранней диагностики ОРЛ в последние несколько десятилетий связана с тем, что не всегда развивается полный симптомокомплекс заболевания. Нередко наблюдается изолированное поражение сердца или суставов. После первых атак развиваются полиартриты, после повторных – артралгии. Уменьшилась частота рецидивов заболевания. Тем не менее, ОРЛ чаще развивается у подростков и молодых людей. Для неё характерны асимметричные мигрирующие полиартриты, вальвулит, поражение миокарда, нарушение проводимости и ритма сердца. Повышение титра антител к бета-гемолитическому стрептококку характерно для ОРЛ, так как возбудителем ИЭ является зеленящий стрептококк. Высокочувствительными признаками ОРЛ являются: молодой возраст больных, поражение миокарда, нарушение ритма и проводимости, кольцевая эритема, повышение титра антистрептококковых антител. Для ИЭ характерны множественные тромбозы, эмболии (ТЭО), гепатоспленомегалия, пневмония, плевриты, септическое и/или иммуннокомплексное поражение печени, почек. Определяется выраженный лейкоцитоз, гипохромная анемия, значительное увеличение концентрации иммуноглобулинов, ЦИК в крови. Эхокардиографические признаки поражения сердца представлены МВ, регургитацией, перфорацией и/или отрывом створок клапанов, абсцессами миокарда. В ходе УЗИ органов брюшной полости определяются признаки инфекционно-токсического гепатита, спленомегалии, нефрита. В состав положительной гемокультуры чаще входят золотистый, эпидермальный стафилококк, зеленящий стрептококк, энтерококки, грибы рода *Candida*, *Aspergillus*.

Ревматоидный артрит (РА) с системными проявлениями. Для этого

заболевания характерно развитие эрозивно-деструктивных поражений суставов и ревматоидного эндокардита (50-60%). Для подострого ИЭ характерно развитие иммуннокомплексной патологии, а также поражение опорно-двигательного аппарата (23-60%), проявляющееся артралгиями, артритами, тендинитами, энтезопатиями, дисцитом поясничного отдела позвоночника. В 40-50% случаев клиническое течение РА проявляется гектической лихорадкой, повреждением клапанов, нарушением ритма и проводимости сердца. Однако у большинства больных РА с недостаточностью аортального и митрального клапанов заболевание имеет бессимптомное и относительно благоприятное клиническое течение. Для системных проявлений РА специфичны фиброзирующий альвеолит, лимфаденопатия, аутоиммунный тиреоидит, синдром Рейно, ревматоидные узлы, синдром Шегрена, которые не встречаются при ИЭ.

Системная красная волчанка (СКВ). Сходство клинических и лабораторных проявлений ИЭ и СКВ значительно затрудняет проведение дифференциальной диагностики. С одинаковой частотой встречаются лихорадка, полисерозит, миокардит, васкулиты, гломерулонефрит. В случае формирования (30-45%) тромботического неинфекционного эндокардита возникают затруднения при трактовке ультразвуковой картины поражения клапанов. Тем не менее, при ИЭ чаще развивается деструктивная пневмония, а при СКВ – сосудистые поражения лёгких в виде пульмонитов. Отсутствие выраженной деструкции клапанов и регургитации, наличие отрицательной гемокультуры и положительного эффекта от применения преднизолона и цитостатиков подтверждает СКВ.

Злокачественные новообразования. Достаточно сложен дифференциальный диагноз ИЭ со злокачественными новообразованиями, особенно у людей пожилого возраста. Высокая лихорадка часто отмечается при гипернефроме, опухолях толстого кишечника, поджелудочной железы. В то же время у пожилых людей нередко встречается грубый систолический шум митральной регургитации как следствие хронической ишемической болезни

сердца. Нередко выслушивается протодиастолический шум аортальной регургитации атеросклеротического генеза. У таких больных при наличии опухоли наблюдается анемия, ускорение СОЭ. В подобных ситуациях, прежде чем остановиться на диагнозе ИЭ, необходимо искать опухоль, применяя все современные диагностические методы. Следует иметь в виду, что у больных пожилого и старческого возраста возможно сочетание ИЭ и опухоли. Лимфомы, лимфогранулематоз начинаются с гектической лихорадки, ознобов, обильного потоотделения, похудания. Для клиники неходжинских лимфом свойственно одинаково частая лимфаденопатия как всех лимфатических узлов, так и отдельных их групп. Первыми симптомами являются увеличение одной (50%) или двух (15%) групп лимфатических узлов, генерализованная лимфаденопатия (12%), признаки интоксикации (86-94%). В анализах крови – лейкоцитоз (7,5-11 %) и/или лейкопения (12-20%), лимфоцитоз (18-22%), увеличение СОЭ (13,5-32%). Диагноз верифицируется на основании данных гистологического исследования лимфоузлов. Диагностическими критериями лимфогранулематоза являются: наличие в лимфатических узлах клеток Березовского-Штейнберга (100%), первоначальное увеличение лимфатических узлов шеи, средостения, подмышечных ямок (80-90%), лихорадка волнообразного характера (60-72 %), кожный зуд (33%), нейтрофилёз с абсолютной лимфоцитопенией (25%), умеренная нормохромная анемия (8-15%).

Инфекционные заболевания. При проведении дифференциального диагноза ИЭ с инфекционными заболеваниями, протекающими с лихорадкой, сыпью и спленомегалией, необходимо верифицировать сальмонеллёз и бруцеллёз. Септическая форма сальмонеллёза является наиболее тяжёлой формой заболевания. Характеризуется острым течением, лихорадкой с большими суточными размахами, повторными ознобами и обильным потоотделением. Нередко образуются метастатические гнойные очаги в желчном пузыре, шейных лимфоузлах, головном мозге, реже - в эндокарде, аорте. Диагноз устанавливают при выделении сальмонелл из гноя вторичного

очага и/или из крови в первые дни болезни. Бруцеллёз относится к группе зоонозов с хроническим течением. Характерно хорошее самочувствие у больных бруцеллёзом на фоне высокой лихорадки (до 40-41⁰С), генерализованной лимфаденопатии, выраженной лейкопении, нормальной СОЭ. Главным отличием заболевания является отсутствие метастатических очагов воспаления в органах.

Лечение ИЭ

Успех лечения ИЭ базируется на эрадикации микроорганизмов антимикробными препаратами. По показаниям проводится хирургическое удаление инфицированного материала или дренирование абсцесса. Роль защитных механизмов организма в эффективности антимикробной терапии ограничена. Этим объясняется более высокая эффективность бактерицидных лечебных режимов по сравнению с бактериостатической терапией, что продемонстрировано в эксперименте и в клинических исследованиях.

Аминогликозиды проявляют синергизм с ингибиторами клеточной стенки (т.е. β-лактамами и гликопептидами) относительно бактериальной активности и благоприятны для уменьшения продолжительности лечения (т.е. при оральных стрептококках) и решения эрадикационных проблем (т.е. *Enterococcus* spp.).

В табл. 3–7 представлены стратегические подходы к антибактериальной терапии при ИЭ, вызванных различными патогенами, а также при особых клинических ситуациях, рекомендуемые экспертами Европейской ассоциации кардиологов (2009 г.).

Таблица 3

Антибиотикотерапия ИЭ, вызванного оральными стрептококками и стрептококками группы D

Антибиотик	Дозировки и путь введения	Длительность, недели
Штаммы, полностью чувствительные к пенициллину (МПК < 0,125 мг/л)		
Стандартное лечение		
Пенициллин G или	12-18 млн ед/сут в/в в 6 приемов	4

Амоксициллин или	100-200 мг/кг/сут в/в в 4-6 приемов	4
Цефтриаксон	2г/сут в/в или в/м в один прием	4
Двухнедельное лечение		
Пенициллин G или	12-18 млн ед/сут в/в в 6 приемов	2
Амоксициллин или	100-200 мг/кг/сут в/в в 4-6 приемов	2
Цефтриаксон	2г/сут в/в или в/м в один прием	2
Цефтриаксон в сочетании с гентамицином	3 мг/кг/сут в/в или в/м в один прием	2
Цефтриаксон в сочетании с нетилмицином	4-5 мг/кг/сут в/в в один прием	2
У пациентов с аллергией на β- лактамы		
Ванкомицин	30 мг/кг/сут в/в в 2 приема	4
Штаммы, частично чувствительные к пенициллину (МПК = 0,125-2 мг/л)		
Стандартное лечение		
Пенициллин G или	24 млн ед/сут в 6 приемов	4
Амоксициллин в сочетании с	200 мг/кг/сут в/в в 4-6 приемов	4
Гентамицином	3 мг/кг/сут в/в или в/м в 1 прием	2
У пациентов с аллергией на β - лактамы		
Ванкомицин в сочетании с	30 мг/кг/сут в/в в 2 приема	4
Гентамицином	3 мг/кг/сут в/в или в/м в один прием	2

Таблица 4

Антибиотикотерапия ИЭ, вызванного Staphylococcus spp.

Антибиотик	Дозировки и путь введения	Длительность, недели
Нативные клапаны		
Метициллинчувствительные стафилококки		

Флуклоксациллин или	12 г/сут в 4-6 приемов	4-6
Оксациллин в сочетании с		
Гентамицином	3 мг/кг/сут в/в или в/м в 2-3 приема	3-5 сут
При аллергии на пенициллин или инфицировании метициллинрезистентными стафилококками		
Ванкомицин в сочетании		
с	30 мг/кг/сут в/в в 2 приема	4-6
Гентамицином	3 мг/кг/сут в/в или в/м в 2-3 приема	3-5 сут
Протезированные клапаны		
Флуклоксациллин или	12 г/сут в 4-6 приемов	> 6
Оксациллин в сочетании с		> 6
Рифампицином и	1200 мг/сут в 2 приема	> 6
Гентамицином	3 мг/кг/сут в/в или в/м в 2-3 приема	2
При аллергии на пенициллин, инфицировании метициллинрезистентными стафилококками		
Ванкомицин в сочетании		
с	30 мг/кг/сут в/в в 2 приема	> 6
Рифампицином и	1200 мг/сут в/в или per os в 2 приема	> 6
Гентамицином	3 мг/кг/сут в/в или в/м в 2-3 приема	2

Таблица 5

Антибиотикотерапия ИЭ, вызванного *Enterococcus spp.*

Антибиотик	Дозировки и путь введения	Длительность, недели
Бета-лактамы - и гентамицинчувствительные стрептококки		
Амоксициллин в сочетании с	200 мг/кг/сут в/в в 4-6 приемов	4-6
Гентамицином	3 мг/кг/сут в/в или в/м в 2-3 прием	4-6
Ампициллин в сочетании с	200 мг/кг/сут в/в в 4-6 приемов	4

Гентамицином или	3 мг/кг/сут в/в или в/м в 2-3 приема	4-6
Ванкомицин в сочетании с	30 мг/кг/сут в/в в 2 приема	6
Гентамицином	3 мг/кг/сут в/в или в/м в 2-3 приема	6

Таблица 6

Антибиотикотерапия ИЭ при отрицательных посевах крови

Патоген	Предполагаемая терапия	Результаты лечения
<i>Brucella</i> spp.	Доксициклин (200мг/сут) + Ко-тримоксазол (900 мг/12 ч) + Рифампицин (300-600 мг/сут) > 3 мес. per os	Лечение считается успешным при снижении титра антител до <1:60
<i>Coxiella burnetii</i> (лихорадка Q)	Доксициклин (200 мг/сут) + гидроксихлорохин (200-600 мг/сут) per os или Доксициклин (200 мг/сут) + Хинолон (офлоксацин, 400 мг/сут) per os (лечение > 18 мес.	Лечение считается успешным при титре IgG <1:200, IgM и IgA <1:50
<i>Bartonella</i> spp.	Цефтриаксон (2 г/сут) или Ампициллин (амоксициллин, 12 г/сут) в/в или доксициклин (200 мг/сут) per os 6 нед.+ Гентамицин (3мг/кг/сут) или нетилмицин в/в (3 нед)	Ожидается успешное лечение у >90% пациентов
<i>Legionella</i> spp.	Эритромицин (3г/сут) в/в 2 нед; далее per os 4 нед. + Рифампицин (300-1200 мг/сут) или цiproфлоксацин (1,5 г/сут) 6 нед per os.	Оптимальное лечение не известно, из-за высокой чувствительности должны быть включены хинолоны
<i>Mycoplasma</i> spp.	Новейшие фторхинолоны (>6 мес.)	Оптимальное лечение не известно
Tropheryma	Ко-тримоксазал + пенициллин G (1,2	Длительная терапия,

Whipplei (агент болезни Уиппла)	млн. ед./сут.) и стрептомицин (1 г/сут. в/в 2 нед.) затем ко-тримоксазол per os (1 год) или доксициклин (200 мг/сут) + гидроксихлорохин (200-600 мг/сут per os > 18 мес	оптимальная длительность не известна
--	---	--

Таблица 7

**Предполагаемые режимы антибиотиков для начальной эмпирической
терапии ИЭ (до или без идентификации инфекционного агента)**

Антибиотик	Дозировка и путь введения	Длительность, недели	Комментарии
Нативные клапаны			
Ампициллин + сульбактам или	12 г/сут в/в в 4 приема	4-6	Пациентам с ИЭ при отрицательных посевах крови лечение должно проводиться совместно со специалистом по инфекционным болезням
Амоксициллин + клавуланат в сочетании с	12 г/сут в/в в 4 приема	4-6	
гентамицином	3 мг/кг/сут в/в в 2 приема	4-6	
Ванкомицин в сочетании с	30 мг/кг/сут в/в в 2 приема	4-6	Для пациентов не переносящих β- лактамы
Гентамицином в сочетании с	3 мг/кг/сут в/в в 2 приема	4-6	

Ципрофлоксацином	100 мг/сут перорально в 2 приема или 800мг/сут в/в в 2 приема	4-6	Ципрофлоксацин не является универсально активным для Bartonella spp. Добавление доксициклина является вариантом выбора, если вероятно наличие атипичной микрофлоры
Протезированные клапаны (ранний период – до 12 месяцев после операции)			
Ванкомицин в сочетании с	30 мг/кг/сут в/в в 2 приема	6	При отсутствии клинического ответа должна быть рассмотрена возможность хирургического вмешательства и, возможно. Расширения спектра антибиотиков для грамотрицательной флоры
Гентамицином в сочетании с	3 мг/кг/сут в/в или в/м в 2-3 приема	2	
Рифампицином	1200 мг/сут перорально в 2		

	приема		
Протезированные клапаны (поздний период ≥ 12 месяцев после операции) – те же подходы, что и при нативных клапанах			

Эмпирическая терапия

Лечение ИЭ должно быть начато незамедлительно. Перед назначением антибиотиков необходимо взять три пробы крови с интервалом 30 минут для изучения культуры.

Первоначальный подход к эмпирической терапии определяется рядом ситуаций, включающих:

- получал ли больной перед началом эмпирической антибактериальной терапии антибиотики;
- инфицированы ли нативные или протезированные клапаны (в последнем случае установить сроки протезирования).

Установить локальную эпидемиологическую обстановку (особенно резистентность к антибиотикам).

Грибы

Грибы наиболее часто наблюдаются при ИЭПК, у внутривенных наркоманов и у лиц с иммунодефицитом. Преобладают *Candida* и *Aspergillus* spp. Прогноз неблагоприятный - летальность достигает 50 %. Для лечения применяют амфотерицин В в дозе 1 мг/кг в виде продолжительной в/в инфузии. Комбинация с 5-флуцитозином (флуконазолом) оказывает синергический эффект *in vitro*. Однако *in vivo* не получено преимущества комбинированной терапии в сравнении с монотерапией амфотерицином, в связи с чем сочетанное применение антимикотиков не рекомендуется. Грибковый эндокардит плохо поддается лечению. В связи с высокой летальностью на фоне терапии антимикотическими агентами в 100% случаев показано хирургическое лечение - протезирование искусственного клапана.

Показания к оперативному вмешательству на нативных клапанах:

- остро возникшая аортальная или митральная регургитация и сердечная

недостаточность;

- доказанные перивальвулярные осложнения (локальная неконтролируемая инфекция);
- персистенция инфекции после 7-10 дней адекватной антибактериальной терапии;
- инфекция, вызванная микроорганизмами, резистентными к антибактериальной терапии (грибы, *Brucella* spp., *Coxiella* spp., *Staphylococcus lugdunensis*, *Enterococcus* spp. с высокой устойчивостью к гентамицину, грамотрицательные микроорганизмы);
- подвижные вегетации размером более 10 мм до или на протяжении первой недели антибактериального лечения;
- повторные эмболические эпизоды, несмотря на соответствующую антибактериальную терапию;
- обструктивные вегетации.

Показания к оперативному вмешательству на протезированных клапанах:

- ранний ИЭПК;
- гемодинамически значимая дисфункция протезированных клапанов;
- доказанные перивальвулярные осложнения;
- персистенция инфекции после 7-10 дней адекватной антибактериальной терапии;
- повторные эмболические эпизоды, несмотря на соответствующую антибактериальную терапию;
- обструктивные вегетации.

Профилактика ИЭ

В Рекомендациях экспертов Европейской ассоциации кардиологов (2009 г.), упоминаемых ранее, подвергнуты ревизии ранее предлагаемые лечебные подходы, направленные на профилактику ИЭ, что представлено ниже:

1. Частота бактериемии после различных дентальных процедур широко варьирует (от 10 до 100 %) в различных сообщениях, что связано с различными вмешательствами и диагностическими тестами. Причем риск развития

бактериемии существенно выше у лиц с плохим гигиеническим состоянием полости рта.

2. Критическая оценка преимуществ и недостатков профилактики:

- риск развития ИЭ после различных дентальных процедур в общей популяции составляет 1:14 000 000 и 1:95 000 у больных с ранее перенесенным ИЭ соответственно. Эти данные демонстрируют, что для профилактики единственного случая ИЭ необходимо проведение антибактериальной терапии у неоправданно большого количества лиц;
- только в минимальном проценте случаев антибактериальная профилактика ИЭ оправдана. При развитии ИЭ следует искать другие (не дентальные) источники бактериемии;
- применение антибиотиков ассоциируется с небольшим риском анафилаксии. Не опубликовано ни одного случая фатальной анафилаксии после применения амоксициллина для профилактики ИЭ;
- широкое необоснованное применение антибиотиков сопряжено с высоким риском развития резистентных микроорганизмов.

3. Недостаточная доказательная база, касающаяся эффективности профилактики ИЭ.

Исследования, посвященные оценке эффективности антибиотикопрофилактики в предотвращении или снижении уровня бактериемии у людей после дентальных процедур, довольно противоречивы. Не получено убедительных доказательств, демонстрирующих, что снижение продолжительности или частоты бактериемии после любой медицинской процедуры уменьшает риск развития ИЭ.

Концепция эффективности антибиотической профилактики не изучена ни в одном проспективном рандомизированном исследовании, а длительное время предположения об ее эффективности базировались на малообоснованных мнениях экспертов, экспериментальных исследованиях, гипотезах и противоречивых результатах клинических наблюдений.

1. Больные с очень высоким риском развития ИЭ. Они включают три

группы пациентов:

а) больные с протезированными клапанами или интракардиальным искусственным материалом: эти больные характеризуются высоким риском развития ИЭ, высокой летальностью при его развитии и более частым развитием осложнений при нативных клапанах и аналогичных патогенах;

б) больные с ранее перенесенным ИЭ, также имеющие высокий риск повторного развития ИЭ с высокой летальностью и серьезными осложнениями по сравнению с первым эпизодом ИЭ;

в) больные с врожденным пороком сердца (особенно со сложными цианотическими пороками, а также имеющие паллиативные шунты или искусственный протезный материал). После хирургического вмешательства таким больным рекомендуется 6-месячная антимикробная профилактика до наступления эндотелизации протезного материала.

Антибактериальная профилактика (АБП) не рекомендуется при пороках нативных клапанов, включая бicuspidальный аортальный клапан, пролапс митрального клапана и кальцифицированный аортальный стеноз.

Возможность проведения антибиотикопрофилактики необходимо рассмотреть только для пациентов с самым высоким риском ИЭ.

Таблица 8

Состояния, при которых имеется высокий риск развития ИЭ и которые требуют АБП при выполнении процедур, ассоциированных с высоким риском бактериемии

Рекомендации	Класс реком.	Уровень доказат.
АБП должна проводиться у пациентов с высоким риском возникновения ИЭ при: – установке клапанных протезов или протезных материалов, используемых для клапанной коррекции; – эпизодах ИЭ в анамнезе; – наличии врожденных пороков сердца (ВПС): <ul style="list-style-type: none">• ВПС «синего» типа;• ВПС, скорректированных с помощью протезного материала (хирургически или чрескожно), в течение 6 мес после	IIa	C

процедуры либо пожизненно при наличии остаточных дефектов резидуального шунта или клапанной регургитации		
Профилактика антибиотиками не рекомендуется при всех других формах клапанной или врожденной патологии сердца	III	C

Антибиотикопрофилактика не рекомендуется при других пороках нативных клапанов или врожденных пороках сердца.

2. Процедуры высокого риска.

Таблица 9

Рекомендации по профилактике ИЭ у пациентов высокого риска в соответствии с видом медицинских вмешательств

Рекомендации	КР	УД
Стоматологические процедуры		
АБП показана при проведении манипуляций на десне или периапикальной области зубов, а также при повреждении слизистой оболочки полости рта	IIa	C
АБП не рекомендована при местной анестезии неинфицированных тканей, лечении поверхностного кариеса, удалении швов, зубной рентгенодиагностике, установке и коррекции съемных протезов или брекетов, выпадении молочных зубов, травме губ и слизистой рта	III	C
Вмешательства на дыхательном тракте		
АБП не показана при медицинских вмешательствах на дыхательном тракте, включая бронхоскопию или ларингоскопию, трансназальную или эндотрахеальную интубацию	III	C
Процедуры на желудочно-кишечном и мочеполовом тракте, чреспищеводная эхокардиография (ЭхоКГ)		
АБП не рекомендована при гастроскопии, колоноскопии, цистоскопии, родах (как естественным путем, так и при кесаревом сечении) или чреспищеводной ЭхоКГ	III	C
Манипуляции на коже и мягких тканях		
АБП при этих процедурах не назначается	III	C

А. Дентальные процедуры.

Процедуры высокого риска включают манипуляции на деснах или

периапикальных регионах зубов, или перфорациях оральных слизистых, или вмешательствах на зубных каналах (профилактика должна проводиться только в случаях, указанных ниже). Ведущими целевыми патогенами при этом являются стрептококки. В табл. 10 суммированы основные режимы антибиотикопрофилактики, рекомендуемые при дентальных процедурах. Фторхинолоны и гликопептиды не рекомендуются в связи с неизвестной их эффективностью и потенциальной индукцией резистентности.

Таблица 10

Рекомендации по профилактике при стоматологических вмешательствах у больных группы высокого риска

Ситуация	Антибиотик	Одна доза за 30-60 мин. до процедуры
Аллергии на пенициллин или ампициллин нет	Амоксициллин или ампициллин	2 г перорально или в/в
Аллергия на пенициллин или ампициллин	Клиндамицин	600 мг перорально или в/в

Б. Другие процедуры высокого риска.

Не представлено убедительных доказательств, что бактериемия, возникающая при бронхопульмональных, гастроинтестинальных, мочеполовых, дерматологических процедурах, может вести к развитию ИЭ. В связи с этим профилактика ИЭ не рекомендуется при проведении вышеперечисленных процедур.

В то же время в ряде ситуаций, представленных ниже, показана антибиотикопрофилактика:

- респираторные процедуры. Больные, подвергающиеся инвазивным процедурам на респираторном тракте с целью лечения установленной инфекции (т.е. дренаж абсцесса), должны получать антибактериальную терапию, включающую антистафилококковый пенициллин или цефалоспорин. Ванкомицин или другие соответствующие антибиотики следует назначать при установленной инфекции или подозрении на инфицирование

метициллинрезистентным штаммом *S.aureus* (MRSA);

- гастроинтестинальные или урогенитальные процедуры — в случае установленной инфекции или проводимой антибактериальной терапии для предотвращения раневой инфекции или сепсиса, ассоциированных с гастроинтестинальными или урогенитальными процедурами, у больных, представлено ниже. Показано включение в антибактериальный режим агентов, активных против энтерококков, т.е. ампициллина, амоксициллина или ванкомицина. Ванкомицин следует назначать только больным, которые не переносят β -лактамы;
- дерматологические или мышечно-скелетные процедуры — больным, представленным ниже, подвергающимся хирургическим процедурам, с инфицированием кожи, развитием абсцессов, при этом показано включать в терапевтический режим агенты, активные против стафилококков или β -гемолитических стрептококков, т.е. антистафилококковый пенициллин или цефалоспорины. Ванкомицин или клиндамицин могут быть использованы больным, толерантным к β -лактамам;
- кардиальные или васкулярные хирургические вмешательства. При проведении имплантации протезированного клапана или интраваскулярного протезирования показана предоперационная профилактика антибиотиками в связи с высоким риском развития инфекции и ее осложнений. Наиболее частые микроорганизмы, развивающиеся при этих процедурах, — это коагулазонегативные стафилококки и *S.aureus*;
- пирсинги и татуировки. Возможность развития ИЭ у лиц с высоким риском существует при этих процедурах (особенно проводимых без соблюдения надлежащей асептики).

Рекомендации по профилактике ИЭ у пациентов высокого риска в зависимости от типа манипуляции

А. Стоматологические процедуры.

Профилактическое применение антибиотиков рекомендовано при всех стоматологических процедурах с вовлечением ткани десны или

периапикальной области зуба, либо сопровождающихся повреждением слизистой оболочки ротовой полости.

Профилактическое применение антибиотиков не рекомендовано при введении местного анестетика в неинфицированные ткани, удалении швов, рентгеновском исследовании зубов, постановке или удалении простодонтических или ортодонтических устройств или скоб.

Профилактика также не рекомендована при выпадении молочных зубов, а также травме губ или слизистой оболочки полости рта.

Б. Манипуляции на дыхательных путях.

Профилактическое применение антибиотиков не рекомендовано при манипуляциях на дыхательных путях, включая бронхоскопию или ларингоскопию, трансназальную или эндотрахеальную интубацию.

В. Гастроинтестинальные и урогенитальные процедуры.

Профилактическое применение антибиотиков не рекомендовано при гастроскопии, колоноскопии, цистоскопии и трансэзофагеальной эхокардиографии.

Г. Кожа и мягкие ткани.

Профилактическое применение антибиотиков не рекомендовано при любых манипуляциях.

Командное лечение

В связи с широким разнообразием клинических проявлений и осложнений, приводящих к поражению различных органов и систем, ИЭ требует командного лечения в специализированном медицинском центре (табл. 9). Этот подход предусматривает участие врачей различных специальностей: кардиологов, кардиохирургов, инфекционистов, микробиологов, невропатологов, нейрохирургов, а также использование таких методов диагностики, как ЭхоКГ, магнитно-резонансная томография (МРТ), мультиспектральная компьютерная томография (МСКТ), радионуклидная визуализация.

Таблица 9

Рекомендации по направлению пациентов с ИЭ в специализированный медицинский центр

Рекомендации	Класс рекомендаций	Уровень доказательности
Лица с осложненным ИЭ на раннем этапе должны быть направлены в специализированный медицинский центр, располагающий хирургическим оборудованием и командой врачей, специализирующихся на лечении эндокардита. Команда должна включать инфекциониста, микробиолога, кардиолога, эксперта в области визуализационных исследований, кардиохирурга и (при необходимости) эксперта по ВПС	IIa	B
Больным неосложненным ИЭ, которые проходят лечение в неспециализированном медицинском центре, рекомендована ранняя и неоднократная консультация врачей специализированного центра и (при необходимости) личное посещение этого центра	IIa	B

Прогноз и трудоспособность

Несмотря на существенные достижения в диагностических технологиях (широкое клиническое использование ТТЭ, ТЭЭ, КТ, МРТ), улучшения антимикробной селекции и мониторинга антимикробной терапии, а также параллельные успехи в хирургических подходах, морбидность и летальность при ИЭ остаются высокими. Так, один из пяти больных умирает при первой госпитализации в клинику; 10-летняя выживаемость составляет 60–90 %, а 15–20-летняя летальность — около 50 %.

Определенным объяснением этому является изменение спектра патогенов и их вирулентности, изменение удельного веса лиц с высоким риском развития ИЭ (старение населения, увеличение числа внутривенных наркоманов и лиц с иммунодефицитом, а также существенное повышение числа больных с наличием синтетических материалов в сердце и сосудах (протезированные клапаны, искусственные водители ритма, кардиовертеры-дефибрилляторы, сосудистые протезы). Кроме того, серьезной проблемой остаются трудности диагностики и запоздалая диагностика ИЭ, а следовательно — несвоевременная терапия, а также сложности в прогнозировании характера течения, развития

обострений, установлении исхода ИЭ и неадекватность антимикробной терапии.

В связи с этим представляются важными своевременная диагностика больных ИЭ и проведение адекватной антимикробной терапии, позволяющей у части больных достигнуть нормализации температуры и отчетливого улучшения общего состояния. Обычно у таких больных прогноз благоприятный. В то же время персистирующая лихорадка является неблагоприятным прогностическим фактором и часто требует хирургического вмешательства.

В многочисленных исследованиях изучены факторы риска неблагоприятного исхода ИЭ:

1) клинические особенности больного:

- пожилой возраст;
- ИЭПК;
- коморбидность (сахарный диабет, сердечная недостаточность, почечная недостаточность, печеночная недостаточность, хроническое обструктивное заболевание легких и др.);

2) наличие осложнений ИЭ:

- рецидивы (обострения, реинфекция);
- перианулярное распространение инфекции;
- септические метастазы (абсцессы);
- сердечная недостаточность;
- тромбоэмболические осложнения;

3) эхокардиографические критерии:

- перианулярные осложнения;
- тяжелая левосторонняя клапанная регургитация;
- тяжелая недостаточность трехстворчатого клапана;
- низкая фракция выброса левого желудочка;
- легочная гипертензия;
- вегетации > 1 см;

- дисфункция клапанного протеза.

Среди наиболее частых осложнений, влияющих на отдаленный прогноз ИЭ, выделяют рецидивы заболевания, развитие сердечной недостаточности и необходимость протезирования клапанов.

При наличии значимых поражений клапанов и/или развитии ЗСН больные направляются на МСЭК в связи со стойкой утратой трудоспособности.

Перикардиты

Перикардит — это инфекционное или неинфекционное (асептическое) воспаление висцерального и париетального листков перикарда.

Этиология. Причинами острых перикардитов являются многочисленные инфекционные и неинфекционные агенты. Острый перикардит независимо от этиологии может быть сухим, фибринозным или экссудативным.

Из числа инфекционных перикардитов чаще встречаются вирусные перикардиты, являющиеся осложнением вирусной инфекции (вирусов ЕСНО, Коксаки и др.) и бактериальные перикардиты, осложняющие течение инфекционного эндокардита, сепсиса, пневмонии, туберкулезные и других заболеваний.

В последние годы все чаще в клинической практике встречаются различные неинфекционные (асептические) перикардиты.

Этиологический диагноз перикардита нередко представляет большие трудности, особенно при инфекционном воспалении серозной оболочки сердца. В то же время клиническая симптоматика, характер нарушений гемодинамики и прогноз перикардитов различного генеза во многом определяются клинико-морфологической формой заболевания.

Классификация

Этиологическая классификация перикардитов

1. Инфекционный перикардит

- вирусный (вирусы Коксаки, ЕСНО, Эпштейна-Барра, эпидемического паротита, ветряной оспы, краснухи, иммунодефицита человека

цитомегаловирус и др.),

- бактериальный (*Streptococcus pneumoniae*, *Neisseria meningitidis*, *Haemophilus*, *Borrelia*, *Mycobacterium tuberculosis* и др.),

- грибковый (*Candida*, *Histoplasma* и др.),

- паразитарный (*Entamoeba histolytica* и др.).

2. *Перикардит, развивающийся при системных аутоиммунных заболеваниях:* системной красной волчанке, ревматоидном артрите, склеродермии, дерматомиозите и др).

3. *Перикардит, развивающийся при (ауто)иммунных процессах 2-го типа:* ревматизм, постинфарктный синдром, аутореактивный (хронический) перикардит.

4. *Перикардит или перикардальный выпот, возникающие при заболеваниях сердца или смежных органов:* острый инфаркт миокарда (эпистенокардитический перикардит), миокардит, аневризма аорты, инфаркт легкого, пневмония, заболевания пищевода, гидроперикард при застойной сердечной недостаточности, паранеопластический перикардит.

5. *Перикардит, возникающий при метаболических нарушениях:* почечная недостаточность, микседема, болезнь Аддисона, диабетический кетоацидоз, холестеринный перикардит, беременность.

6. *Травматический перикардит:* при прямом повреждении перикарда (проникающая травма грудной клетки, перфорация пищевода, инородные тела в полости перикарда) и при непрямом повреждении перикарда (непроникающая травма грудной клетки, облучение органов средостения).

7. *Опухолевые заболевания перикарда:* при первичных; вторичных (метастатических) опухолях – при раке легкого, молочной железы, раке желудка, меланоме и др.

8. *Идиопатический перикардит.*

Клинико-морфологическая классификация перикардитов

I. Острые перикардиты (менее 6 недель от начала заболевания):

1. Катаральный

2. Сухой, или фибринозный.
3. Выпотной, или экссудативный (серозный, серозно-фибринозный, гнойный, геморрагический):
 - без тампонады сердца;
 - с тампонадой сердца.

II. Подострые перикардиты (от 6 недель до 6 месяцев от начала заболевания) :

1. Выпотной, или экссудативный.
2. Слипчивый, или адгезивный.
3. Сдавливающий, или констриктивный:
 - без тампонады сердца;
 - с тампонадой сердца.

III. Хронические перикардиты (более 6 месяцев от начала заболевания):

1. Выпотной, или экссудативный.
2. Слипчивый, или адгезивный.
3. Сдавливающий, или констриктивный.
4. Сдавливающий с обызвествлением («панцирное сердце»):
 - без тампонады сердца;
 - с тампонадой сердца.

Классификация перикардитов

- острый перикардит (продолжительностью <4 недель);
- подострый перикардит (продолжительность >4-6 недель и <3 мес без ремиссии);
- рецидивирующий перикардит (рецидив после документированного первого эпизода острого перикардита и бессимптомного периода ≥ 4 -6 недель);
- хронический перикардит (продолжительность >3 мес).

Острый перикардит – воспалительный перикардиальный синдром с/без перикардиального выпота.

Всем пациентам с подозрением на острый перикардит рекомендовано проведение электрокардиографии (ЭКГ), трансторакальной эхокардиографии

(ЭхоКГ), рентгенографии грудной клетки, а также оценки маркеров воспаления (С-реактивный белок – СРБ) и повреждения миокарда (креатинфосфокиназа, тропонин). Указанные рекомендации имеют класс и уровень доказательств IС.

Острый перикардит диагностируется *при наличии ≥ 2 из 4 критериев:*

- перикардальная боль в грудной клетке;
- перикардальные шумы;
- вновь возникшие элевация сегмента ST/депрессия сегмента PR на ЭКГ;
- перикардальный выпот (новый или нарастающий).

Дополнительными подтверждающими признаками острого перикардита служат: повышение маркеров воспаления (повышенные уровни СРБ, скорость оседания эритроцитов, лейкоцитоз) и доказательства воспаления перикарда, полученные с помощью визуализирующих методов (КТ, МРТ).

Течение острого перикардита				
	Вирусный	Бактериальный	Грибковый	Аутоиммунный
спонтанная ремиссия	Частая	не встречается	не встречается	редкая
частота рецидивов	30–50 %	редкая	Частая	частая (>25 %)
смертность в случае отсутствия лечения	зависит от типа вируса и развития тампонады	100 %	85 %	смерть в случае нелеченной тампонады
сдавливание	Редкое	частое	Частое	редкое

Маркеры высокого риска специфической этиологии и осложнений во время наблюдения (рецидивы, тампонада, констрикция):

1) **большие факторы:** лихорадка >38 °С, подострое начало (в течение дней или недель), большой объем выпота (сепарация листков перикарда в диастолу >20 мм), тампонада сердца, неэффективность АСК или НПВП в течение ≥ 1 недели;

2) **малые факторы:** ассоциация перикардита с миокардитом, иммунодепрессия, травма, прием пероральных антикоагулянтов. Наличие ≥ 1 из вышеприведенных факторов риска (больших или малых) означает высокий риск. У лиц без факторов риска, но с неполным ответом на НПВП,

констатируют средний риск. У больных низкого риска, отсутствуют факторы риска, а ответ на противовоспалительное лечение полный.

Патогенез. В большинстве случаев острый перикардит начинается с ограниченного катарального, а затем фибринозного воспаления, чаще всего локализующегося в устье крупных сосудов. Образующийся при этом в небольшом количестве воспалительный выпот, содержащий большое количество фибриногена, подвергается обратному всасыванию. Жидкие фракции выпота эффективно «отсасываются» через лимфатические сосуды, а нити фибрина откладываются на висцеральном и париетальном листках перикарда, несколько ограничивая их движение друг относительно друга и придавая им шероховатый складчатый вид. Ограниченный фибринозный перикардит, не сопровождающийся накоплением в полости перикарда сколько-нибудь заметных количеств экссудата, получил название сухого перикардита. Это наиболее частая форма острого перикардита.

В последующем, если происходит тотальное вовлечение в воспалительный процесс сердечной сорочки, нарушается обратное всасывание экссудата и он начинает накапливаться в большом количестве в полости перикарда. В этих случаях говорят о выпотном, или экссудативном перикардите. Воспалительный выпот может быть серозным, серозно-фибринозным, гнойным или геморрагическим. Чаще всего выпотной перикардит следует за стадией сухого фибринозного перикардита и лишь в некоторых случаях минует эту стадию (например, при развитии тотальных аллергических, туберкулезных или опухолевых перикардитов). Воспалительная жидкость вначале располагается в ниже-диафрагмальной и задне-базальной частях полости перикарда, а затем распространяется на всю полость. В отдельных случаях объем жидкости может достигать 1-2л.

Если перикардиальный выпот накапливается очень быстро, растяжения наружного листка перикарда, адекватного увеличенному объему воспалительной жидкости, не происходит, и давление в полости перикарда существенно возрастает. Это приводит к сдавлению камер сердца и резкому

уменьшению диастолического наполнения желудочков, развивается тампонада сердца. Тампонада сердца – это декомпенсированная фаза его сдавления, обусловленного накоплением выпота и повышением давления в полости перикарда. При тампонаде сердца никогда не бывает застоя крови в легких. Это объясняется тем, что при внешнем сдавлении сердца прежде всего нарушается диастолическое наполнение правого желудочка, возникает застой крови в венах большого круга кровообращения, тогда как в легочную артерию поступает сравнительно малый объем крови. В результате уменьшается величина преднагрузки на ЛЖ, его ударный выброс и нарушается перфузия периферических органов и тканей, тогда как давление наполнения ЛЖ остается нормальным или пониженным. Кроме того, при тампонаде сердца, как правило, наблюдается выраженное сдавление полых вен, которое еще больше усугубляет нарушения кровообращения.

В дальнейшем (подострая стадия), по мере стихания воспалительного процесса, экссудат рассасывается, а в листках перикарда разрастается грануляционная ткань, которая затем замещается соединительнотканными волокнами. Если этот продуктивный процесс сопровождается образованием выраженных соединительнотканых спаек между листками перикарда, говорят о так называемом адгезивном (слипчивом) перикардите.

Иногда рубцовая ткань облитерирует всю полость перикарда, стягивает висцеральный и париетальный листки, что, в конечном счете, приводит к выраженному сдавлению сердца. Такой исход выпотного перикардита получил название констриктивного, или сдавливающего перикардита.

Основной причиной тяжелых гемодинамических расстройств у больных констриктивным перикардитом является выраженное нарушение диастолического наполнения обоих желудочков, обусловленное наличием преграды, создаваемой на пути диастолического потока крови ригидным перикардом. В отличие от тампонады сердца при констриктивном перикардите наполнение желудочков происходит в очень короткий промежуток времени, сразу после открытия атриовентрикулярных клапанов. Как только объем

желудочка достигает своего предела, обусловленного ригидным перикардом, наполнение желудочков внезапно прекращается. Таким образом, при констриктивном перикардите желудочки наполняются кровью в течение очень короткого времени — в период ранней диастолы; все остальное время такого наполнения не происходит.

Нарушение диастолического наполнения камер сердца приводит к трем основным гемодинамическим следствиям:

Наконец, в некоторых случаях в рубцово измененном перикарде откладывается кальций и происходит обызвествление перикарда, который превращается в ригидный, плотный, малоподвижный мешок (панцирь), окружающий сердце («панцирное сердце»). «Панцирное сердце» — это вариант сдавливающего перикардита, при котором происходит обызвествление перикарда, который превращается в ригидный, плотный, малоподвижный мешок (панцирь), окружающий сердце.

Диагностика острого перикардита. Диагностические вмешательства, которые применяются обязательно (показания класса I): аускультация, ЭКГ, анализы крови (СОЭ, С-реактивный белок, ЛДГ, число лейкоцитов – маркеры воспаления; уровень тропонина I и МВ-фракции КФК - маркеры повреждения миокарда), рентгенологическое исследование грудной клетки.

1. Диагностические вмешательства, которые применяются обязательно при тампонаде сердца (показания класса I), по усмотрению врача при больших или рецидивирующих выпотах либо при недостаточной информативности предыдущего исследования (показания класса II а), а также при небольших выпотах (показания класса II в) – перикардиоцентез с дренированием полости перикарда (результаты полимеразной цепной реакции и гистохимического анализа позволяют определить этиопатогенез перикардита.

2. Диагностические вмешательства, которые применяются при недостаточной информативности предыдущего обследования или по усмотрению врача (показания класса II а): компьютерная томография, магнитно-резонансная томография, перикардиоскопия и биопсия перикарда.

Схема диагностики острого перикардита

Метод	Характерные признаки
Обязательные диагностические мероприятия (показание класса I)	
Аускультация	Шум трения перикарда (одно-, двух- и трёхфазный)
Электрокардиография*	Стадия I: подъём вогнутого сегмента ST в передних и задних отведениях, отклонения сегмента PR противоположны полярности зубца P. Ранняя стадия II: соединение ST возвращается к изолинии, отклонение интервала PR сохраняется. Поздняя стадия II: зубцы T постепенно сглаживаются, начинается их инверсия. Стадия III: генерализованная инверсия зубцов T. Стадия IV: восстановление исходных характеристик ЭКГ, наблюдавшихся до развития перикардита.
Эхокардиография	Выпот типов В-D (по классификации Horowitz). Признаки тампонады сердца
Анализ крови	а) определение СОЭ, уровня С-реактивного белка и лактатдегидрогеназы, числа лейкоцитов (маркеры воспаления); б) уровень тропонина I (определяется у 30-50% больных) и МВ-фракции креатинфосфокиназы (маркеры повреждения миокарда).
Рентгенограмма грудной клетки	Изображение сердца может варьировать от нормального до появления силуэта "бутылки с водой". В ходе исследования можно выявить сопутствующие заболевания легких и органов средостения.
Обязательные диагностические мероприятия при тампонаде сердца, по усмотрению врача при больших или рецидивирующих выпотах либо при недостаточной информативности предыдущего обследования, а также при небольших выпотах	
Перикардиоцентез с дренированием полости перикарда	Результаты полимеразной цепной реакции и гистохимического анализа позволяют определить этиопатогенез перикардита (инфекционного или опухолевого).
Диагностические мероприятия по усмотрению врача или при недостаточной информативности предыдущего обследования	
Компьютерная томография	Выпоты, состояние пери- и эпикарда.
Магнитно-резонансная томография	Выпоты, состояние пери- и эпикарда.
Перикардиоскопия, биопсия перикарда	Установление специфической этиологии.

Примечание: * — характерные изменения выявляются в отведениях I, II, aVL, aVF и V₃-V₆. Сегмент ST всегда снижен в aVR, часто в V₁ и иногда — в V₂. Если ЭКГ впервые применяется в III стадии, результаты не позволяют отличить перикардит от диффузного повреждения миокарда, перегрузки обоих желудочков или миокардита. Диагноз перикардита вероятен, если в отведении V₆ высота расположения точки J составляет >25% высоты вершины зубца T (при принятии за изолинию сегмента PR).

Сухой перикардит

Клиническая картина острого перикардита во многом определяется характером и тяжестью основного заболевания, которое осложняется воспалением сердечной сорочки (вирусная или кокковая инфекция, туберкулез, диффузные заболевания соединительной ткани, аллергические реакции, инфаркт миокарда и т.д.). Тем не менее, у больных с острым перикардитом различного генеза можно обнаружить некоторые общие проявления заболевания, которые позволяют заподозрить воспалительное поражение листков перикарда.

Нередко кардиальным симптомам острого инфекционного (вирусного или бактериального) перикардита предшествуют неспецифические проявления воспалительного синдрома: небольшое повышение температуры тела, познабливание, недомогание, боли в скелетных мышцах.

Боль в области сердца является основным симптомом сухого перикардита, хотя обнаруживается не во всех случаях заболевания. Обычно больные жалуются на тупые, однообразные, не слишком интенсивные боли, которые локализуются за грудиной или слева от нее и иррадиируют в обе руки, трапециевидные мышцы, в эпигастральную область. В большинстве случаев

боли появляются и нарастают постепенно, могут несколько ослабевать после приема анальгетиков, но затем возобновляются снова и длятся часами и сутками.

В других случаях боли могут быть достаточно интенсивными, напоминая приступ стенокардии или даже ангинозный статус при инфаркте миокарда.

Наиболее характерными особенностями перикардальной боли являются:

- постоянный, длительный и однообразный характер боли;
- связь с положением тела (боли усиливаются в положении лежа на спине и ослабевают в вертикальном положении);
- связь с дыханием и кашлем (усиление при глубоком вдохе, и кашле);
- отсутствие купирующего эффекта нитроглицерина.

Следует все же помнить, что при туберкулезных, уремических и опухолевых перикардитах боли в области сердца могут отсутствовать совсем или быть слабо выраженными.

Иногда больные жалуются на сухой кашель, одышку, сердцебиения, дисфагию, которые носят преимущественно рефлекторный характер.

При наличии болевого синдрома нередко обращает на себя внимание вынужденное сидячее положение больного в постели, которое несколько уменьшает соприкосновение друг с другом воспаленных листков перикарда, и боль в области сердца становится менее интенсивной. Отмечается также поверхностное частое дыхание.

При осмотре, пальпации и перкуссии сердца никаких специфических признаков сухого перикардита обычно выявить не удастся. В редких случаях, при более распространенном и выраженном воспалении листков перикарда, пальпаторно над областью сердечной тупости можно ощутить слабое низкочастотное дрожание — своеобразный эквивалент шума трения перикарда.

При сухом перикардите тоны сердца не изменены. Основным аускультативным признаком заболевания является шум трения перикарда. Шум имеет непостоянный характер, синхронен с фазами сердечной деятельности, но не всегда совпадает с ними, начинаясь в систоле и заканчиваясь в диастоле.

Начало заболевания проявляется нежным, ограниченным по протяжению шумом, возникающим обычно на высоте боли. Такой шум трудно отличим от короткого систолического шума. Увеличение фибринозных наложений формирует классический характер шума трения перикарда. Он становится грубым, жестким, высокочастотным, напоминающим скрип снега под ногами или трение листков бумаги друг о друга. В половине случаев к двухкомпонентному шуму (систола предсердий и желудочков) присоединяется третий компонент шума в период раннего диастолического наполнения желудочков.

Шум трения перикарда при сухом перикардите отличается следующими особенностями:

- выслушивается исключительно в зоне абсолютной тупости сердца и нигде не проводится;
- непостоянен и может меняться в течение суток;
- трение перикарда усиливается при усилении контакта висцерального и париетального листков при:
 - в вертикальном и наклоненном вперед положении пациента;
 - при максимальном выдохе;
 - при надавливании фонендоскопом на грудную стенку.

Следует помнить, что отсутствие при аускультации шума трения перикарда еще не исключает диагноз сухого перикардита.

Артериальный пульс и АД при сухом перикардите практически не изменяются.

Диагностика

Лабораторные данные неспецифичны. Возможен лейкоцитоз, сдвиг формулы крови влево, увеличение СОЭ, повышение содержания серомукоида, С-реактивного протеина, гипергаммаглобулинемия и т.д. Определяют также уровень тропонина I и МВ-фракции КФК (маркеры повреждения миокарда)

Электрокардиографические изменения при остром перикардите обусловлены сопутствующим повреждением субэпикардальных слоев

миокарда, что выражается в вогнутом смещении сегмента RS-T выше изолинии. В отличие от субэпикардального (или трансмурального) повреждения миокарда при ИБС, когда эти изменения выявляются, как правило, лишь в нескольких электрокардиографических отведениях, при острых перикардитах подъем сегмента RS-T регистрируется в большинстве стандартных, усиленных однополюсных отведений от конечностей и в нескольких грудных отведениях. Это обусловлено тем, что при остром перикардите, как правило, имеет место большая площадь поражения, затрагивающая многие участки сердечной мышцы. Кроме того, в отличие от инфаркта миокарда при острых перикардитах обычно имеет место конкордантный (однонаправленный) подъем сегмента RS-T, т.е. не наблюдается дискордантного смещения сегмента ниже изолинии в отведениях, активные электроды которых расположены над участками миокарда, противоположными субэпикардальному повреждению.

Через несколько дней сегмент RS-T возвращается к изолинии и в этих же отведениях начинают формироваться отрицательные зубцы T, что указывает на нарушение процесса реполяризации в субэпикардальных участках миокарда.

Следует помнить также, что возникновение острого перикардита обычно не сопровождается появлением патологических зубцов Q. Появление выпота в полости перикарда (экссудативный перикардит) может сопровождаться значительным снижением вольтажа всех зубцов ЭКГ. Кроме того, при острых перикардитах на ЭКГ можно выявить признаки синусовой тахикардии, а также различных нарушений ритма и проводимости.

В большинстве случаев при ограниченном сухом (фибринозном) перикардите на ЭхоКГ каких-либо специфических признаков заболевания обнаружить не удастся. Если имеется более распространенное и выраженное воспаление перикарда выявляется утолщение листков перикарда, иногда небольшое расхождение листков (сепарация) и появление между ними узкого эхонегативного пространства, что свидетельствует о наличии в полости перикарда очень небольшого количества экссудата.

Экссудативный перикардит

Клиническая картина. Если экссудат в полости перикарда накапливается медленно и тампонада сердца не развивается, клинические проявления болезни могут ограничиться, в основном, признаками воспалительного синдрома. Больные с инфекционным экссудативным перикардитом жалуются на лихорадку, ознобы, симптомы интоксикации.

В самом начале заболевания (стадия сухого перикардита) могут отмечаться боли в области сердца, однако по мере накопления экссудата и расхождения листков перикарда боли уменьшаются и исчезают. Тем не менее, многие больные все же отмечают сохраняющееся ощущение тяжести в области сердца («камень на сердце»).

Могут появиться симптомы, связанные со сдавлением близлежащих органов:

- трахеи («лающий» кашель);
- пищевода (нарушение проглатывания пищи — дисфагия);
- легких (одышка);
- возвратного гортанного нерва (осиплость голоса) и т.п.

Хотя перечисленные симптомы могут встречаться при любых формах выпотного перикардита, все же они более характерны для случаев, сопровождающихся тампонадой сердца.

У больных с тампонадой сердца, обусловленной экссудативным перикардитом, в клинической картине обычно преобладают симптомы, связанные с уменьшением венозного притока крови к сердцу и низким сердечным выбросом:

- прогрессирующая общая слабость и неспособность больных выполнять даже минимальные физические нагрузки;
- сердцебиение (тахикардия рефлекторного происхождения);
- головокружение, а в тяжелых случаях — преходящие нарушения сознания, указывающие на недостаточную перфузию головного мозга;
- нарастающая одышка.

Дальнейшее нарастание давления в полости перикарда и критическое снижение сердечного выброса приводят к возникновению мучительных приступов резкой слабости, сопровождающихся тахикардией, одышкой, падением АД, нитевидным пульсом, профузным холодным потом, нарушениями сознания, снижением диуреза, т.е. признаками кардиогенного шока. Нередко у больных появляется страх смерти.

Наконец, при медленном прогрессировании тампонады сердца и длительном ее существовании нарастают признаки венозного застоя в большом круге кровообращения, причем увеличение печени и появление асцита обычно предшествуют возникновению периферических отеков. При этом больные предъявляют следующие жалобы:

- боли в правом подреберье, связанные с увеличением размеров печени;
- увеличение живота в объеме (асцит);
- диспепсические явления, похудание и анорексия, обусловленные венозным застоем в портальной системе и нарушением функции органов брюшной полости.
- появление отеков нижних конечностей.

При больших объемах перикардиального выпота больные нередко занимают вынужденное положение в постели. Они сидят в постели, туловище наклонено вперед, и как бы застывают в позе глубокого поклона. Иногда больные встают на колени, упираясь лбом и плечами в подушку (поза Брейтмана). Такое положение уменьшает сдавление экссудатом устья верхней полой вены и частично разгружает бассейн этой вены, способствуя небольшому увеличению венозного притока крови к сердцу.

Отличительным признаком тампонады сердца является выраженное набухание югулярных вен и значительное уменьшение их пульсации, вызванные увеличением ЦВД и высоким внутривнутриперикардиальным давлением, которое препятствует наполнению правых отделов сердца и, соответственно, опорожнению полых вен.

Характерны бледность кожных покровов, нередко в сочетании с

диффузным серым цианозом, похолодание конечностей. При возникновении приступов резкой слабости, сопровождающихся падением АД, частым нитевидным пульсом, появляется липкий холодный пот и другие симптомы, свойственные кардиогенному шоку.

Отечный синдром, обусловленный нарушением венозного притока крови к сердцу, сдавлением полых вен и повышением ЦВД, обычно появляется у больных с хронической тампонадой сердца. В этих случаях у больных можно выявить:

- болезненность в правом подреберье и увеличение размеров печени, особенно левой доли, вследствие сдавления нижней полой вены;
- наличие свободной жидкости в брюшной полости (асцит);
- отеки на стопах и голени.
- изредка развивается отек одной из рук (чаще левой), сопровождающийся расширением вен и цианозом; такая односторонняя отечность может быть вызвана сдавлением безымянной вены.

При осмотре грудной клетки иногда можно заметить некоторое выбухание передней грудной стенки в прекардиальной области, а также легкую отечность кожи и подкожной клетчатки в области сердца (перифокальная воспалительная реакция). Верхушечный толчок ослаблен или не пальпируется совсем.

В типичных случаях границы сердца расширены во все стороны, причем почти над всей поверхностью сердца определяется абсолютно тупой перкуторный звук. При этом создается впечатление резко расширенной абсолютной тупости сердца, которая в нижних отделах практически совпадает с границами относительной тупости.

Конфигурация сердца приобретает своеобразную треугольную или трапециевидную форму. Причем границы сердечной тупости изменяются в зависимости от положения тела больного. В положении лежа сердечная тупость принимает более округлую форму. В положении сидя или стоя сердечная тупость еще больше расширяется в области нижних межреберий, тогда как во II-III межреберьях ее размеры уменьшаются.

В начальных стадиях заболевания (стадия сухого перикардита) над областью абсолютной тупости сердца может выслушиваться шум трения перикарда. Однако по мере накопления в полости перикарда экссудата шум трения перикарда исчезает из-за отсутствия контакта между перикардальными листками.

Следует подчеркнуть, что при сравнительно небольшом или умеренном количестве экссудата у больного можно иногда выслушать непостоянный шум трения перикарда, слышимый только при определенном положении тела больного и быстро исчезающий при его изменении. Шум, например, улавливается иногда только при запрокидывании головы назад (симптом Герке) или во время глубокого вдоха (симптом Потена).

В результате смещения сердца кзади тоны сердца становятся слышимыми медиальнее верхушечного толчка, а в нижнее-левых отделах сердечной тупости они резко ослаблены.

При отсутствии признаков сдавления (тампонады) сердца АД может быть не изменено. Тенденция к снижению систолического и пульсового АД указывает на возможные гемодинамические нарушения, связанные со сдавлением крупных вен (уменьшение преднагрузки) или развивающуюся тампонаду сердца.

Отличительной особенностью экссудативного перикардита, осложненного тампонадой сердца, является парадоксальный пульс. Этот феномен заключается в значительном (более 10-12 мм рт. ст.) снижении систолического АД во время вдоха. Возникновение этого важного диагностического признака объясняют следующим образом. При тампонаде сердца, которая закономерно сопровождается уменьшением размеров его камер, ПП и ПЖ очень чутко реагируют на фазы дыхания. Как известно, во время вдоха за счет возникновения отрицательного давления в плевральной полости происходит увеличение венозного возврата крови к правым отделам сердца; их кровенаполнение несколько возрастает, что приводит к неизбежному увеличению диастолических размеров этих камер сердца. Во время выдоха,

наоборот, приток крови к правым отделам сердца уменьшается и давление в них быстро падает до уровня давления в полости перикарда и даже ниже него. В результате ПЖ иПП во время выдоха спадаются (коллабируют).

При исследовании легких обращает на себя внимание отсутствие влажных хрипов и других признаков застоя крови в системе малого круга кровообращения, несмотря на наличие у больных с тампонадой сердца нарастающей одышки. При исследовании органов брюшной полости у больных с хронической тампонадой сердца – гепатомегалия, асцит.

Диагностика

Лабораторные данные такие же как и при сухом перикардите.

На ЭКГ, зарегистрированной у больного с тампонадой сердца, выявляются признаки, свойственные больным с экссудативным перикардитом:

- низкий вольтаж ЭКГ;
- относительно кратковременный подъем сегмента RS-T в нескольких отв.;
- неспецифические изменения зубца Т (сглаженность, инверсия).

В некоторых случаях при наличии тампонады сердца можно обнаружить феномен электрической альтернации (изменения амплитуды) комплекса QRS за счет смещения сердца, как бы «плавающего»- внутри воспалительной жидкости. Более специфичным для тампонады сердца является полная электрическая альтернация — изменения амплитуды зубца Р, комплекса QRS и зубца Т.

Рентгенологическое исследование. При накоплении в полости перикарда небольшого количества экссудата (менее 200-300 мл) рентгенологическая картина может оказаться практически нормальной.

При значительном выпоте в полости перикарда отмечают увеличение тени сердца, сглаживание сердечного контура, исчезновение «тали» сердца. Тень сосудистого пучка становится короткой. При изменении положения тела контуры сердца также изменяются. Характерна ослабленная пульсация контура тени сердца, тогда как пульсация аорты остается достаточно интенсивной.

Считают, что треугольная форма тени сердца возникает при длительно существующем хроническом выпоте, поскольку наружный листок перикарда при этом теряет свою эластичность, становится ригидным.

При рентгенологическом исследовании у больных с тампонадой сердца обращает на себя внимание также нормальный легочный рисунок и отсутствие признаков застоя крови в легких.

Высокой информативностью обладает метод компьютерной рентгеновской томографии.

Эхокардиограмма. При наличии патологического выпота в полости перикарда, превышающего нормальный объем серозной жидкости (около 30-50 мл), на эхокардиограмме обнаруживают разделение листков перикарда с образованием эхо негативного пространства за задней стенкой ЛЖ, а при большом количестве жидкости – и спереди камер сердца. Движение париетального листка перикарда при этом уменьшается или исчезает совсем, а экскурсия эпикардиальной поверхности сердца возрастает (гиперкинезия эпикарда). Данный признак служит косвенным подтверждением жидкости в полости перикарда.

Количественное определение объема выпота в полости перикарда с помощью ЭхоКГ затруднено, хотя считается, что 1 см эхонегативного пространства между листками перикарда соответствует 150-400 мл.

Эхокардиографическое исследование позволяет диагностировать некоторые ранние признаки формирующейся тампонады сердца: уменьшение коллабирования на вдохе нижней полой вены, изменение объемов полостей желудочков в зависимости от фаз дыхания, диастолический коллапс ПЖ, когда его свободная стенка соприкасается с МЖП, значительное повышение давления в ПЖ, ПП.

Катетеризация полостей сердца. По мере нарастания тампонады сердца происходит в полости перикарда, среднего давления в правом предсердии, диастолического давления в желудочках сердца и давления заклинивания в легочной артерии. Это один из характерных, хотя и неспецифических,

признаков тампонады сердца.

Пункция полости перикарда. Пункция полости перикарда у больных экссудативным перикардитом, в том числе осложненным тампонадой сердца, проводится с диагностической и лечебной целями. Основными показаниями к проведению пункции являются:

- нарастающие симптомы тампонады сердца (обычно пункция проводится экстренно, по жизненным показаниям, с целью эвакуации жидкости и уменьшения сдавления сердца);
- подозрение на гнойный экссудативный перикардит;
- отсутствие тенденции к рассасыванию экссудата (затяжное течение выпотного перикардита);
- уточнение природы выпотного перикардита.

Диагностическая пункция позволяет провести:

- оценку физико-химических свойств перикардиального выпота;
- цитологическое исследование клеточного состава выпота;
- бактериологическое исследование;
- иммунологические тесты.
- Изучение физических свойств полученной жидкости позволяет, прежде всего, дифференцировать экссудат от накопления в полости перикарда жидкости воспалительного генеза (транссудата).

Транссудат при гидроперикарде прозрачен, содержание белка в нем не превышает 30 г/л, плотность ниже 1,018, проба Ривальта отрицательная.

Воспалительный экссудат отличается более высоким содержанием белка (более 30 г/л), более высокой удельной плотностью (больше 1,018) и положительной пробой Ривальта. Важное диагностическое значение имеет характер экссудата (серозный, фибринозный, гнойный, геморрагический), который нередко можно оценить макроскопически.

Цитологическое и бактериологическое исследование полученной жидкости проводят с целью уточнения природы выпотного перикардита. Так, преобладание в пунктате нейтрофилов характерно для гнойных экссудатов,

возбудителями которых являются стрептококки, пневмококки, грамотрицательные бактерии и др., а высокое содержание лимфоцитов характерно, например, для туберкулезных перикардитов.

При подозрении на заболевания соединительной ткани, жидкость исследуют на наличие антинуклеарных антител и LE-клеток.

Пункция перикарда противопоказана при значительных нарушениях в системе гемостаза и геморрагическом синдроме.

Констриктивный перикардит

Клиническая картина. Клинические проявления констриктивного перикардита связаны с перечисленными выше гемодинамическими нарушениями. В типичных случаях характерно наличие так называемой «триады Бека»:

- высокого венозного давления;
- асцита;
- «малого тихого сердца».

Скорость формирования развернутой клинической картины констриктивного перикардита колеблется от 1 месяца до нескольких лет с момента возникновения выпотного перикардита.

У больных констриктивным перикардитом довольно рано появляются симптомы, связанные с низким сердечным выбросом: слабость, быстрая утомляемость, сердцебиения (тахикардия) и т.п. Вначале только во время физической нагрузки, а затем и в покое.

К этим симптомам вскоре присоединяется одышка, возникающая, как правило, при физической нагрузке. В покое ощущение нехватки воздуха выражено слабо. Причиной возникновения одышки является снижение объема крови, поступающей в легочную артерию, что приводит к изменению перфузионно-вентиляционных соотношений в легких и нарушению газового состава крови. Эти явления усугубляются на фоне физической нагрузки, что связано, главным образом, с развивающейся тахикардией, выраженным укорочением диастолы и критическим уменьшением диастолического

наполнения желудочков и сердечного выброса.

Характерно, что в отличие от сердечной недостаточности, одышка при констриктивном перикардите, как правило, не нарастает в горизонтальном положении больного, т.е. отсутствуют признаки ортопноэ.

Повышение венозного давления и связанный с этим застой крови в венозном русле большого круга кровообращения сопровождаются жалобами на увеличение живота в объеме (асцит), чувство тяжести в правом подреберье (гепатомегалия). Позже появляются отеки на ногах. Диспепсические явления (анорексия и др.), а также снижение массы тела объясняются, прежде всего, нарушением функции печени.

В далеко зашедших случаях заболевания обращают на себя внимание выраженное похудание больного и цианоз. При значительном сдавлении устья верхней полой вены лицо становится одутловатым, шея выглядит утолщенной, отечной, кожа лица и шеи приобретает выраженную цианотическую окраску, вены шеи набухшие. Отек и цианоз распространяются на голову и плечи. Такой симптомокомплекс, получивший название «воротник Стокса», свидетельствует о существенном нарушении кровотока по верхней полой вене

Несмотря на одышку, усиливающуюся при физической нагрузке, больные обычно занимают горизонтальное положение в постели, лежат низко, без подушечки, хотя при этом резко усиливаются цианоз и одутловатость лица. Это отличает больных с констриктивным перикардитом от пациентов с бивентрикулярной недостаточностью, которые, как известно, стремятся занять вертикальное положение (ортопноэ).

Самый характерный и постоянный внешний признак констриктивного перикардита, выявляемый при объективном исследовании, - это выраженный асцит и гепатомегалия, являющиеся следствием надпеченочной портальной гипертензии. Последняя развивается не только в результате повышения ЦВД, но и вследствие сдавления печеночных вен у места их прохождения через париетальный листок сердечной сумки. Печень увеличена значительно, особенно ее левая доля. Печень плотная, болезненная при пальпации. К другим

проявлениям портальной гипертензии относятся развитие венозных коллатералей (портокавальных анастомозов) на передней брюшной стенке и спленомегалия.

Следует подчеркнуть, что асцит и выраженная гепатомегалия обычно предшествуют появлению отеков на ногах, что также является очень характерным признаком констриктивного перикардита. Часто именно эти два симптома (асцит и гепатомегалия) преобладают в клинической картине заболевания, напоминая клинические проявления цирроза печени («псевдоцирроз» Пика).

Так же как и при тампонаде сердца, несмотря на значительные гемодинамические нарушения и наличие одышки, признаков застойных явлений в легких у больных констриктивным перикардитом выявить, как правило, не удастся.

Важными признаками констриктивного перикардита являются расширение и набухание шейных вен, сохраняющееся даже после интенсивной терапии диуретиками. При этом, в отличие от случаев тампонады сердца, хорошо заметна пульсация вен, в частности, их диастолический коллапс (симптом Фридрейха).

Констриктивный перикардит, пожалуй, единственное заболевание, при котором ЦВД достигает столь высоких значений (200-300 см. вод. ст.). Причем венозное давление и, соответственно, набухание шейных вен заметно увеличиваются на вдохе (симптом Куссмауля). Известно, что при констриктивном перикардите объем диастолического наполнения строго лимитирован перикардальным рубцом, окружающим сердце. Поэтому усиление венозного притока крови к крупным венам не сопровождается более активным расслаблением камер сердца, и венозное давление еще больше возрастает на вдохе.

При пальпации сердца верхушечный толчок, как правило, обнаружить не удастся, отсутствует и эпигастральная пульсация. При глубоком вдохе иногда может определяться необычное систолическое западение или втяжение нижней

части грудины и межреберных промежутков. Этот феномен указывает на наличие спаек между наружным листком перикарда и передней стенкой грудной клетки и диафрагмой.

Границы сердца в большинстве случаев не расширены. Интересно, что при перемене положения тела (например, при повороте больного на левый бок), границы сердца не смещаются, поскольку неподвижный рубцовый панцирь, в который заключено сердце, фиксирован к средостению.

При аускультации I и II тоны глухие. Часто определяется трехчленный ритм (ритм галопа), образованный дополнительным патологическим III тоном, который определяется в самом начале диастолы. Это так называемый «перикард-тон» или «тон броска». Он возникает в результате внезапной остановки диастолического потока крови из предсердий в желудочки, обусловленной наличием рубцово измененного и ригидного перикарда. Перикард-тон обычно отличается большой интенсивностью.

Систолическое и пульсовое АД обычно понижены. В отличие от тампонады сердца, парадоксальный пульс при констриктивном перикардите встречается достаточно редко (не более чем в 20-25% случаев).

Диагностика.

Лабораторные данные определяются основным заболеванием, возможно увеличение СОЭ, повышение содержания серомукоида, С-реактивного протеина, гипергаммаглобулинемия и т.д.

На ЭКГ в типичных случаях выявляется триада признаков:

- низкий вольтаж комплекса Q.RS;
- отрицательные и двухфазные зубцы Т во всех стандартных и грудных отведениях;
- расширенный высокий зубец Р или фибрилляция предсердий.

Мерцательная аритмия встречается у трети больных констриктивным перикардитом.

Если имеется вовлечение в патологический процесс миокарда желудочков или АВ-узла, на ЭКГ могут появляться признаки внутрижелудочковых или

атриовентрику-лярных блокад.

При рентгенологическом исследовании обычно обнаруживается ряд важных диагностических признаков:

- относительно маленькое или нормальное сердце (точнее, желудочки) при одновременном увеличении размеров предсердий;
- отсутствие «тали» сердца и дифференциации дуг в связи с характерным выпрямлением контуров сердца;
- неровность контуров сердца в связи с наличием многочисленных сращений перикарда;
- обызвествление перикарда, обнаруживаемое примерно у трети больных констриктивным перикардитом.

Эхокардиографическое исследование позволяет не только выявить морфологические изменения перикарда, характерные для констриктивного перикардита, но и количественно оценить гемодинамические изменения, обусловленные сдавлением сердца. В типичных случаях у больных констриктивным перикардитом при эхокардиографическом исследовании выявляются следующие признаки:

1. Утолщение, значительное уплотнение и сращение листков перикарда. Эхонегативное пространство между листками заполнено неомогенной слоистой массой, менее эхоплотной, чем сам перикард. Эта слоистая масса как бы склеивает оба листка перикарда (адгезия), поэтому во время сердечного цикла наблюдается одинаковое параллельное переднезаднее движение листков перикарда и эпикарда.
2. Отсутствие движения миокарда ЛЖ после короткого раннего диастолического наполнения.
3. Нормальные или уменьшенные размеры желудочков и умеренная дилатация предсердий.
4. Недостаточное коллабирование нижней полой вены (менее 50%) после глубокого вдоха, как показатель высокого венозного

давления.

При доплер-Эхо-КГ выявляется ограничение наполнения желудочков сердца.

Чреспищеводная Эхо-КГ позволяет более точно измерить толщину перикарда.

Катетеризация. На кривой давления в желудочке определяется феномен «диастолического заполнения и плато», т.е. кривая давления имеет вид квадратного корня.

При изучении систолической функции ЛЖ обращает на себя внимание снижение величины УО при сохраненной ФВ. Сердечный выброс (МО) обычно нормальный за счет высокой частоты сердечных сокращений (ЧСС).

Компьютерная и/или магнитно-резонансная томография. Проводиться в диагностически спорных случаях, позволяет выявить утолщение и/или кальцификацию перикарда, цилиндрическую конфигурацию желудочков сердца, признаки застоя в полых венах и т.д.

Ангиография ПЖ и/или ЛЖ. Выявляет уменьшение размеров желудочков сердца, увеличение размеров предсердий; отсутствие во время диастолы после фазы раннего диастолического заполнения дальнейшего увеличения размеров желудочков.

Диагностическая программа

Обязательные исследования

1. сбор жалоб и анамнеза
2. клинический осмотр
3. измерение АД
4. измерение центрального венозного давления
5. лабораторное обследование (общие анализы крови и мочи, АЛТ, АСТ, билирубин, креатинин, холестерин, глюкоза крови, калий, натрий, СРП; титры АСЛО)
6. ЭКГ в 12 отведениях
7. ЭХОКГ и Допплер-исследование

8. Рентгенография ОГК

Дополнительные исследования

1. Суточный мониторинг ЭКГ
2. Пункция перикарда с цитологическим исследованием выпота
3. Компьютерная томография или МРТ
4. Циркулирующие иммунные комплексы, IgM, G, нейтрализующие или комплементсвязывающие антитела к вирусам Коксаки группы В, ЕСНО, герпеса в парных сыворотках

Лечение перикардитов

КЛИНИЧЕСКАЯ ТАКТИКА И ЛЕЧЕНИЕ

Поиск этиологического фактора необязателен у всех больных. У около трети пациентов перикардит имеет легкое течение и, как правило, вызван общими этиологическими факторами при низкой диагностической значимости их поиска. Наличие каких-либо клинических проявлений болезни, которые могут свидетельствовать о специфической этиологии (например, системные заболевания), или хотя бы одного предиктора негативного прогноза (малые и большие факторы риска) предопределяет необходимость госпитализации больного и поиска этиологии. Большинство больных могут лечиться амбулаторно с применением эмпирического противовоспалительного лечения, оценке эффективности лечения через 1 нед и последующим кратковременным периодом наблюдения.

Ограничение физической активности до малоподвижного уровня на период до исчезновения симптомов и нормализации содержания СРП рекомендуется у спортсменов. Спортсмены должны соблюдать рекомендации воздерживаться от занятий спортом до исчезновения симптомов и нормализации результатов диагностических тестов (СРП, ЭКГ, эхокардиография).

В лечении острого перикардита ацетилсалициловая кислота или НПВП в сочетании с гастропротекцией рекомендованы как препараты первого ряда,

дополнительно к ним как препарат первого ряда рекомендуется колхицин. Для установления продолжительности и эффективности лечения необходимо определять уровень СРП в сыворотке крови.

Наиболее применяемые противовоспалительные препараты для лечения острого перикардита

Препарат	Дозировка	Длительность лечения	Снижение дозы
Ацетилсалициловая кислота	750–1000 мг каждые 8 ч	1–2 нед	Снижать дозу на 250–500 мг каждые 1–2 нед
Ибупрофен	600 мг каждые 8 ч	1–2 нед	Снижать дозу на 200–400 мг каждые 1–2 тиж
Колхицин	0,5 мг однократно (<70 кг), или 0,5 мг 2 раза в сут (≥70 кг)	3 мес	Не обязательно, прием 0,5 мг через день (<70 кг) или 0,5 мг 1 раз в сут (≥70 кг) в последнюю неделю

^aПостепенное снижение дозы проводится для НПВП и ацетилсалициловой кислоты.

^bПродолжительность лечения определяется уровнем СРП и наличием симптомов, однако в неосложненных случаях достаточным лечением является течение 1-2 нед.

Глюкокортикостероиды не рекомендованы как препараты первого ряда для лечения острого перикардита, но в случае неэффективности/противопоказаний к ацетилсалициловой кислоте / НПВП и колхицину, а также при условии исключения инфекционной этиологии или при наличии специфических показаний (аутоиммунные заболевания) их следует применять в низких дозах.

Острый сухой (фибринозный) перикардит

Впервые выявленный острый перикардит требует госпитализации больного и ограничения физической активности. Необходимо регулярно контролировать уровни артериального и венозного давлений и ЧСС. Показаны также повторные эхокардиографические исследования с целью своевременной диагностики формирования выпота в полости перикарда.

В большинстве случаев ограничиваются назначением нестероидных противовоспалительных лекарственных средств (НПВС). Глюкокортикостероиды целесообразно назначать только в следующих клинических ситуациях:

- при интенсивном болевом синдроме, не поддающемся лечению НПВС;
- при тяжелом течении диффузных заболеваний соединительной ткани (системная красная волчанка, ревматоидный артрит, полимиозит и др.), осложненных острым перикардитом;
- при аллергическом лекарственном перикардите;
- при аутоиммунных острых перикардитах.

Суточные дозы и длительность приема глюкокортикоидов подбираются в зависимости от этиологии и характера перикардита и основного заболевания. При интенсивном болевом синдроме, например, глюкокортиконы назначают в суточной дозе 40-60 мг в течение 5-7 дней с последующим снижением дозы и отменой препарата.

При вирусном (идиопатическом) перикардите рекомендуют воздерживаться от применения глюкокортикоидов.

Антибиотики при сухом (фибринозном) перикардите назначают только в тех случаях, когда воспаление сердечной сорочки возникает на фоне явной бактериальной инфекции — сепсиса, инфекционного эндокардита, пневмонии, наличия гнойного очага и т.д. В зависимости от установленного или предполагаемого возбудителя этих патологических процессов назначают антибиотики пенициллинового ряда (оксациллин, ампициллин, аугментин и др.), цефалоспорины, современные макролиды (сумамед и др.), фторхинолоновые производные (ципрофлоксацин, офлоксацин и др.).

При туберкулезном перикардите назначают комбинированную противотуберкулезную терапию в сочетании с глюкокортикоидами. В этих случаях специфическое лечение назначается и проводится под контролем фтизиатра.

В остальных случаях от применения антибиотиков следует воздержаться в связи с возможными побочными, в том числе аллергическими, реакциями, способными только осложнить течение перикардита.

Острый экссудативный перикардит без тампонады сердца

Тактика лечения острых выпотных перикардитов без сдавления сердца в

основном та же, что и сухих перикардитов различного генеза. При этом требуется особенно строгий и регулярный контроль (в том числе и эхокардиографический) за основными гемодинамическими показателями (АД, ЦВД, ЧСС, УИ, СИ, и т.д.), объемом экссудата и признаками, указывающими на развитие тампонады сердца.

Лечение включает обычно назначение постельного режима и НПВС. Антибиотики используют, как правило, при экссудативных перикардитах, развившихся на фоне бактериальной инфекции или при гнойных перикардитах.

Возможно также назначение глюкокортикоидов, в большинстве случаев способствующих более быстрому рассасыванию выпота, особенно в случаях аллергических, аутоиммунных перикардитов и перикардитов, развившихся на фоне диффузных заболеваний соединительной ткани.

При установленном или предполагаемом гнойном перикардите, помимо парентерального введения антибиотиков, показана пункция перикарда, максимальное удаление гнойного экссудата, промывание полости перикарда раствором фурациллина или антибиотиков и повторное введение антибиотиков через катетер.

Пункция перикарда показана также при затягивающемся рассасывании экссудата (более двух недель лечения) и необходимости уточнения его природы и характера (например, для выявления специфической туберкулезной, грибковой, опухолевой и другой этиологии заболевания). В этих случаях результаты пункции помогают выбрать более адекватную тактику ведения больных.

Тампонада сердца, развившаяся в результате выпотного перикардита, как правило, требует проведения неотложного перикардиоцентеза. Предварительно для стабилизации гемодинамики внутривенно капельно вводят 300-500 мл плазмы, коллоидных растворов или 0,9% раствора натрия хлорида, а также инотропные средства (добутамин). Это позволяет восстановить уровень системного АД и ударный объем и подготовить больного к проведению перикардиоцентеза.

Констриктивный перикардит

Единственным радикальным способом лечения констриктивного перикардита является субтотальная перикардэктомия — резекция перикарда. При этом сердце освобождается от сдавливающей капсулы, вначале в области левого, а затем — правого желудочка. Обратная последовательность приводит, как правило, к развитию отека легких. Во время подготовки к операции назначают диуретики, ограничивают потребление соли, обеспечивают соблюдение постельного режима. С осторожностью назначают сердечные гликозиды, которые уменьшают риск развития сердечной недостаточности после проведения операции, следствием которой является значительное и внезапное увеличение преднагрузки на правый и левый желудочки. В большинстве случаев (около 90%) в течение 3-4 месяцев после операции наступает улучшение состояния больных, хотя операционная летальность достигает 10%. После операции необходимо тщательное наблюдение за больным, перенесшим операцию перикардэктомии, и при необходимости — лечение диуретиками, ингибиторами АПФ и, с осторожностью, сердечными гликозидами. При туберкулезном или гнойном констриктивном перикардите после операции показано длительное лечение антибиотиками или противотуберкулезными препаратами.

Прогноз. В большинстве случаев прогноз сухого (фибринозного) перикардита вполне благоприятный. На фоне адекватно назначенной терапии происходит быстрое уменьшение признаков воспаления. У части больных перикардит характеризуется затяжным или рецидивирующим течением. В 25% случаев возможна трансформация сухого (фибринозного) перикардита в выпотной (экссудативный) и даже (редко) в констриктивный (сдавливающий) перикардит. При остром экссудативном перикардите в большинстве случаев выздоровление наступает через 2-6 недель. Тампонада сердца развивается примерно у 15% больных с острым перикардитом, а исход в констриктивный перикардит наблюдается у 10% больных. Еще в 10-20% случаев происходит рецидивирование перикардита. Нередко прогноз определяется характером,

тяжестью и адекватностью терапии основного заболевания, осложнившегося перикардитом (ревматические болезни, туберкулез, опухоли, уремия и т.д.). Отдаленный прогноз констриктивного перикардита зависит от эффективности оперативного вмешательства (перикардэктомии). В большинстве случаев успешно проведенная операция обеспечивает высокую выживаемость и качество жизни больных. При отсутствии оперативного лечения прогноз неблагоприятный.

V. Контрольные вопросы.

К теме «инфекционный эндокардит»

1. Определение ИЭ. Этиология и патогенез.
2. Классификация ИЭ
3. Клиническая картина ИЭ.
4. Осложнения ИЭ.
5. Диагностические критерии ИЭ.
6. Особенности течения ИЭ в зависимости от возбудителя.
7. Стандарты диагностики ИЭ.
8. Лабораторная диагностика ИЭ.
9. Диагностическое значение эхокардиографии в диагностике ИЭ.
10. Дифференциальный диагноз ИЭ.
11. Принципы антибактериальной терапии ИЭ.
12. Лечебная тактика при неverified возбудителе ИЭ.
13. Лечебная тактика при verified возбудителе ИЭ.
14. Показания к оперативному лечению ИЭ нативных клапанов.
15. Показания к оперативному лечению ИЭ протезированных клапанов.
16. Антибиотикопрофилактика ИЭ.
17. Прогноз и трудоспособность при различных видах ИЭ.

К теме «перикардиты»

1. Перикардит – определение.
2. Этиология перикардитов.
3. Классификация перикардитов.

4. Патогенез перикардитов.
5. Принципы диагностики острого перикардита.
6. Клиническая картина сухого перикардита.
7. Диагностика сухого перикардита.
8. Клиническая картина экссудативного перикардита.
9. Тампонада сердца при экссудативном перикардите.
10. Диагностика экссудативного перикардита.
11. Пункция полости перикарда.
12. Клиническая картина констриктивного перикардита.
13. Диагностика констриктивного перикардита.
14. Алгоритм диагностического поиска при перикардитах.
15. Тактика ведения больных с перикардитами.
16. Лечение больных с острым сухим (фибринозным) перикардитом
17. Лечение больных с острым экссудативным перикардитом
18. Лечение больных с констриктивным перикардитом.
19. Возможности хирургического лечения перикардитов.
20. Прогноз при перикардитах.
21. Немедикаментозные мероприятия.
22. Перечень и объем медицинских мероприятий у больных с перикардитами.
23. Критерии качества лечения больных с перикардитами.

Примеры тестовых заданий

К теме «инфекционный эндокардит»

1. Больной с механическим аортальным протезом должен пройти колоноскопию. Какую антибиотикопрофилактику вы считаете?
 - A. Внутривенный амоксициллин + гентамицин за час до процедуры.
 - B. Внутривенный амоксициллин + гентамицин за час до и амоксициллин через 8 ч после.
 - C. Профилактика антибиотиками в этом случае не требуется
 - D. Амоксициллин 2 г per os за час до этого.
 - E. Амоксициллин 2 г per os за час до и 8 ч после.

2. Диагноз ИЭ считается достоверным при наличии:
- А. Двух больших критериев.
 - В. Одного большого и двух малых критериев.
 - С. Одного большого и трех малых критериев.
 - Д. Пяти малых критериев.
 - Е. Четырех малых критериев.
3. Антибактериальная терапия ИЭ, обусловленного *S.aureus*, включает в себя:
- А. Пенициллин G.
 - В. Амоксициллин.
 - С. Амфотерицин В.
 - Д. Оксациллин.
 - Е. Ванкомицин.
4. Абсолютными показаниями для кардиохирургического вмешательства при ИЭ являются:
- А. Лихорадка.
 - В. Неконтролируемый сепсис.
 - С. Прогрессирующая сердечная недостаточность
 - Д. Миокардит.
 - Е. Перикардит.
5. Для грибкового ИЭ характерно следующее поражение эндокарда:
- А. Мелкие вегетации.
 - В. Наличие псевдоаневризм.
 - С. Гигантские вегетации.
 - Д. Наличие фистулы.
 - Е. Множественные мелкие вегетации.
6. Трансэзофагеальную эхокардиографическую диагностику ИЭ затрудняет:
- А. Наличие внутрисердечных устройств.
 - В. Наличие искусственных клапанов.
 - С. Вегетации очень малых размеров.
 - Д. Кальцификаты.

- Е. Все вышеперечисленное.
7. При ИЭ наиболее часто поражаются:
- А. Митральный и трехстворчатый клапаны.
 - В. Трехстворчатый и клапан легочной артерии.
 - С. Митральный и клапан легочной артерии.
 - Д. Митральный и аортальный клапаны.
 - Е. Аортальный клапан и клапан легочной артерии.
8. Пациент через восемь месяцев после замены аортального клапана из-за недостаточности двустворчатого аортального клапана предъявляет жалобы на лихорадку (39.1°C). Культура крови положительная на *St. aureus*. Каково состояние вероятно развилось у больного?
- А. Острый коронарный синдром
 - В. Миокардит
 - С. Тромбоэмболия легочной артерии
 - Д. Инфекционный эндокардит
 - Е. Рестриктивная кардиомиопатия.
9. Самой частой причиной недостаточности трехстворчатого клапана у внутривенных наркоманов является:
- А. Травма сердца.
 - В. Инфекционный эндокардит.
 - С. Инфаркт миокарда правого желудочка.
 - Д. Перикардит.
 - Е. Миокардит.
10. К клиническим симптомам ИЭ относится:
- А. Лихорадка.
 - В. Геморрагическая сыпь.
 - С. Слабость.
 - Д. Тромбоэмболии.
 - Е. Все вышеперечисленное.

К теме «перикардиты»

1. Какие препараты относятся к препаратам первой линии при лечении острого перикардита?

- А. ацетилсалициловая кислота
- В. глюкокортикоиды
- С. сульфаниламиды
- Д. аминогликозиды
- Е. аминопенициллины.

1. При хроническом перикардите:

- А. Происходит разрастание грануляционной ткани.
- В. Формируются спайки между листками перикарда.
- С. Происходит облитерация полости перикарда.
- Д. Имеет место все перечисленное.
- Е. Ничего из перечисленного.

2. Причиной “парадоксального пульса” при перикардите является:

- А. Резкое снижение сердечного выброса на вдохе.
- В. Повышение сердечного выброса на выдохе.
- С. Нарушения ритма.
- Д. Все перечисленное.
- Е. Ничего из перечисленного.

3. Шум трения перикарда при фибринозном перикардите:

- А. Лучше выслушивается в положении сидя.
- В. Не связан с дыханием.
- С. Усиливается при надавливании стетоскопа.
- Д. Выслушивается в систолу и диастолу.
- Е. Все ответы правильные.

4. Для болевого синдрома при остром перикардите не характерны:

- А. Тупой, давящий характер боли.
- В. Продолжительность боли более 30 минут.
- С. Локализация болей за грудиной.

- D. Уменьшение боли после приема нитроглицерина.
- E. Зависимость боли от дыхания, движения, глотания, положения тела.
5. При экссудативном перикардите может наблюдаться:
- A. Одышка.
 - B. Глухость тонов сердца.
 - C. Расширение границ сердечной тупости.
 - D. Тахикардия и парадоксальный пульс.
 - E. Все перечисленное.
6. При тампонаде сердца наблюдается:
- A. Резкая одышка.
 - B. Цианоз.
 - C. Тахикардия.
 - D. Нитевидный пульс.
 - E. Все перечисленное.
7. Что из перечисленного относится к большим предикторам неблагоприятного прогноза при остром перикардите?
- A. Лихорадка выше 38 град.
 - B. Травма
 - C. Прием пероральных антикоагулянтов
 - D. Удовлетворительный ответ на лечение ацетилсалициловой кислотой
 - E. Появление желудочковой экстрасистолии
8. При констриктивном перикардите встречается:
- A. Повышение центрального венозного давления.
 - B. Тахикардия.
 - C. Уменьшение амплитуды пульсации сердца.
 - D. Все перечисленное.
 - E. Ничего из перечисленного.
9. Рентгенологическими признаками констриктивного перикардита являются:
- A. Отсутствие увеличения сердца и снижение пульсации сердечной тени.
 - B. Сглаженность или отсутствие дифференциации дуг сердца.

- C. Обызвествление перикарда.
- D. Отсутствие смещения верхушечного толчка при перемене положения тела.
- E. Все перечисленное.
10. Какие из перечисленных инфекционных факторов могут вызвать острый перикардит?
- A. Mycobacterium tuberculosis
 - B. Bacillus anthracis
 - C. Campylobacter
 - D. Pseudomonas
 - E. Neisseria
11. К высокому риску развития сдавления перикарда относятся:
- A. бактериальный перикардит
 - B. вирусный перикардит
 - C. грибковый перикардит
 - D. перикардит, связанный с приемом медикаментов
 - E. ятрогенный перикардит

VI. Рекомендованная литература

К теме «Инфекционный эндокардит»

Основная:

1. Клінічний протокол надання медичної допомоги хворим на інфекційний ендокардит нативних та штучних клапанів серця / Наказ МОЗ України від

03.11.2008 № 622.

2. Передерій В. Г. Основи внутрішньої медицини : підруч. для студ. вищ. мед. навч. закл. Т. 2. Захворювання системи кровообігу. Ревматичні хвороби. Захворювання нирок. Загальні питання внутрішньої медицини / В. Г. Передерій, С. М. Ткач. - Вінниця : Нова книга, 2009. - С. 259-271.
3. Руководство по кардиологии / [Лутай М.И., Братусь В.В., Викторов А.П. и др.]: под ред. В.Н. Коваленко. – К.: Морион, 2008 – 1424 с.

Дополнительная:

1. Профілактика, діагностика та лікування інфекційного ендокардиту. Рекомендації робочої групи з хвороб міокарда, перикарда, ендокарда та клапанів серця Асоціації кардіологів України / В. М. Коваленко [та ін.] // Укр. кардіол. журн. - 2015. - № 6. - С. 11-24.
2. Руденко Ю. В. Рекомендации Европейского общества кардиологов 2009 г. по профилактике, диагностике и лечению инфекционного эндокардита / Ю. В. Руденко, А. В. Безродный // Серце і судини. - 2010. - № 4. - С. 18-27.
3. Руденко Ю. В. Рекомендации по профилактике, диагностике и лечению инфекционного эндокардита Европейского общества кардиологов 2009 г. Часть II / Ю. В. Руденко, А. Б. Безродный // Серце і судини. - 2011. - № 1. - С. 20-34 .
4. Рекомендации по профилактике, диагностике и лечению инфекционного эндокардита // Клинич. фармакология и терапия. - 2011. - Т. 20, № 4. - С. 52-61.
5. 2015 Guidelines for the management of infective endocarditis / G. Habib, P. Lancellotti, M. J. Antunes [et al.] // Eur. Heart J. - 2015. - Vol. 36. - P. 3075-3123. - Access mode: <http://cardioaragon.com/web/pdf/GUIDELINES.ESC.2015.Infective%20Endocarditis.EurHeartJ.2015.pdf>

К теме «Керикардиты»

Основная:

1. Передерій В. Г. Основы внутренней медицины : учебник. Т. 3.

- Дифференциальный диагноз и ведение больных в клинике внутренней медицины. Острые и неотложные состояния в клинике внутренней медицины / В. Г. Передерий, С. М. Ткач. - Киев : [б. и.], 2018. - С. 289-300.
2. Хемптон Д. Р. ЕКГ у практиці = The ECG in Practice = ЭКГ в практике : навч. посіб. / Д. Р. Хемптон ; пер. 6-го англ. вид. О. І. Ромаскевича. - пер. 6-го вид. - Київ : ВСВ Медицина, 2018. - 560 с. - тримовне вид.
 3. Внутрішня медицина: підручник для студентів вищ. мед. навч. закл. III-IV рівнів акредитації. У 3 т. / К.М. Амосова, О.Я. Бабак, В.М. Зайкова [та ін.]; за ред К.М.Амосової. – К.: Медицина, 2008.
 4. Мурашко В.В., Струтынский А.В. Электрокардиография: учеб. пособие. – 7-е издание. – М.: МЕДпресс-информ, 2005. – 320с.
 5. Невідкладні стани в клініці внутрішніх хвороб : підручник / за ред. Г.В. Дзяка. - Дніпропетровськ : ІМА-прес, 2004. - 517 с.
 6. Протокол надання медичної допомоги хворим на гострий перикардит, хронічний констриктивний перикардит / Наказ МОЗ України від 03.07.2006 р. № 436. – С. 18-20.
 7. Руководство по кардиологии / [Лутай М.И., Братусь В.В., Викторов А.П. и др.]: под ред. В.Н. Коваленко. – К.: Морион, 2008 – 1424 с.
 8. Еталони практичних навиків з терапії / Н.І. Швець, А.В. Підаєв, Т.М. Бенца та ін. - Київ: Главмеддрук, 2005.-540с.

Дополнительная:

1. Виноградов А.В. Дифференциальный диагноз внутренних болезней: Учебное пособие. – 3^е изд., перераб. и доп. – М.: ООО «Мед. инф. агенство», 2009.–912с.
2. Внутрішня медицина : підручник / Н.М.Середюк, Є.М. Нейко та ін.; за ред. Є.М. Нейка. – К.: Медицина, 2009. – 1104с.
3. Візір В.А., Приходько І.Б., Деміденко О.В. Ехокардіографічні аспекти внутрішньої медицини/Навчальний посібник. – Запоріжжя, 2011. – 115 с.
4. Клиническая фармакология в кардиологии : рук-во для врачей, провизоров, студентов мед. вузов / О.В.Крайдашенко, С.В.Налетова,

- А.А.Свинтозельский. - Запорожье : Изд-во Запоріжжя, 2009. - 216 с.
5. Коваленко В.Н., Несукай Е.Г. Некоронарогенные болезни сердца. Практическое руководство / Под ред.В.Н.Коваленко.- К.: Морион, 2001.- 480 с.
 6. Коваленко В.М., Нейко Є.М., Амосова К.М. та співав. Класифікація кардіоміопатій, міокардитів та перикардитів. Серцево-судинні захворювання. Методичні рекомендації з діагностики та лікування / за ред. В. М. Коваленка, М. І. Лутая // Довідник «VADEMECUM info ДОКТОР «Кардіолог». – К.: ТОВ «ГІРА «Здоров'я України», 2005. - С.209-213.
 7. Коваленко В.М., Яновський Г.В., Ілляш М.Г., Рябенко Д.В., Базика О.Є. Некоронарогенні захворювання міокарда - кардіопатії та міокардит. Серцево-судинні захворювання / за ред. В. М. Коваленка, М. І. Лутая // Довідник “VADEMECUM info ДОКТОР” „Кардіолог”. – К.: ТОВ „ГІРА” „Здоров'я України”, 2005.- С.225-260.
 8. Внутрішня медицина : Порадник лікарю загальної практики : навч. посіб. / А. С. Свінціцький [та ін.] ; за ред. А. С. Свінціцького. - Київ : Медицина, 2014. - 1272 с.
 9. Смолянинов А. Б. Клинико-лабораторная и функциональная диагностика внутренних болезней : учеб. пособие / А. Б. Смолянинов. - СПб. : СпецЛит, 2009. - 142, [1] с. : ил. ; 21 см. - Библиогр.: с. 143.
 10. Справочник по кардиологии : справ. изд. / К.Н. Ещенко [и др.]; под ред. В.И.Целуйко. - К. : Доктор-Медиа, 2009. - 404 с.
 11. Clinical Cardiology : handbook / V.A. Vizir, A. E. Berezin. - Zaporozhye : б.в., 2011. - 1006 p.
 12. Textbook of cardiovascular medicine /editor, Eric J.Topol; associated editors, Robert M. Califf [et al.]. -3rd ed. - 2007. - 1625 p.