

Запорожский медицинский журнал



Том 23, № 4(127), июль – август 2021 г.

Редакционная коллегия

Главный редактор – проф. Ю.М. Колесник
Зам. гл. редактора – проф. В.А. Визир
Ответственный секретарь – проф. В.В. Сыволап

проф. А.В. Абрамов (Запорожье)
проф. М.Н. Алёхин (Москва, Россия)
академик НАМН Украины, проф. М.А. Андрейчин (Тернополь)
проф. И.Ф. Беленичев (Запорожье)
проф. И.Н. Бондаренко (Днепро)
проф. Маргус Виигимаа (Таллинн, Эстония)
проф. М.Л. Головаха (Запорожье)
проф. М.Н. Долженко (Киев)
проф. Н.Г. Завгородняя (Запорожье)
акад. НАМН Украины, проф. В.Н. Запорожан (Одесса)
проф. Луциуш Запрукто (Познань, Польша)
проф. Марек Зентек (Вроцлав, Польша)
проф. А.Г. Каплаушенко (Запорожье)
проф. В.Н. Клименко (Запорожье)
акад. НАМН Украины, проф. В.Н. Коваленко (Киев)
проф. С.И. Коваленко (Запорожье)
проф. С.Н. Коваль (Харьков)
проф. А.А. Козёлкин (Запорожье)
проф. Н.А. Корж (Харьков)
чл.-кор. НАН, акад. НАМН Украины О.В. Коркушко (Киев)
проф. Г.А. Леженко (Запорожье)
чл.-кор. НАМН Украины, проф. В.Н. Лисовой (Харьков)
проф. И.А. Мазур (Запорожье)
проф. Кшиштоф Наркевич (Гданьск, Польша)
проф. С.Н. Недельская (Запорожье)
чл.-кор. НАМН Украины, проф. В.З. Нетяженко (Киев)
акад. НАМН, чл.-кор. НАН Украины, проф. А.С. Никоненко
проф. Петер Нильссон (Мальмё, Швеция)
проф. Дженнаро Пагано (Неаполь, Италия)
проф. А.И. Панасенко (Запорожье)
чл.-кор. НАМН Украины, проф. Т.А. Перцева (Днепро)
проф. Ю.М. Степанов (Днепро)
проф. В.Д. Сыволап (Запорожье)
проф. В.А. Туманский (Запорожье)
проф. Генриетта Фаркаш (Будапешт, Венгрия)
акад. НАМН Украины, проф. Ю.И. Фещенко (Киев)
проф. Свапандип Сингх Чимни (Амритсар, Индия)
проф. Яцек Шепетовски (Вроцлав, Польша)

Editorial Board

Editor-in-Chief – Yu.M. Kolesnyk
Deputy Editor-in-Chief – V.A. Vizir
Executive secretary – V.V. Syvolap

A.V. Abramov (Zaporizhzhia, Ukraine)
M.N. Alekhin (Moscow, Russia)
M.A. Andreichyn (Ternopil, Ukraine)
I.F. Bielenichev (Zaporizhzhia, Ukraine)
I.M. Bondarenko (Dnipro, Ukraine)
Swapandeep Singh Chimni (Amritsar, India)
M.N. Dolzhenko (Kyiv, Ukraine)
Henriette Farkas (Budapest, Hungary)
Yu.I. Feshchenko (Kyiv, Ukraine)
M.L. Holovakha (Zaporizhzhia, Ukraine)
A.H. Kaplaushenko (Zaporizhzhia, Ukraine)
V.M. Klymenko (Zaporizhzhia, Ukraine)
O.V. Korkushko (Kyiv, Ukraine)
N.A. Korzh (Kharkiv, Ukraine)
S.M. Koval (Kharkiv, Ukraine)
S.I. Kovalenko (Zaporizhzhia, Ukraine)
V.M. Kovalenko (Kyiv, Ukraine)
O.A. Kozolkin (Zaporizhzhia, Ukraine)
H.O. Lezhenko (Zaporizhzhia, Ukraine)
V.M. Lisovyi (Kharkiv, Ukraine)
I.A. Mazur (Zaporizhzhia, Ukraine)
Krzysztof Narkiewicz (Gdansk, Poland)
S.M. Nedelska (Zaporizhzhia, Ukraine)
V.Z. Netiazhenko (Kyiv, Ukraine)
Peter M. Nilsson (Malmö, Sweden)
O.S. Nykonenko (Zaporizhzhia, Ukraine)
Gennaro Pagano (Naple, Italy)
O.I. Panasenکو (Zaporizhzhia, Ukraine)
T.O. Pertseva (Dnipro, Ukraine)
Yu.M. Stepanov (Dnipro, Ukraine)
V.D. Syvolap (Zaporizhzhia, Ukraine)
Jacek Szepietowski (Wroclaw, Poland)
V.O. Tumanskyi (Zaporizhzhia, Ukraine)
Margus Viigimaa (Tallinn, Estonia)
V.M. Zaporozhan (Odesa, Ukraine)
Lucjusz Zaprutko (Poznan, Poland)
N.H. Zavhorodnia (Zaporizhzhia, Ukraine)
Marek Ziętek (Wroclaw, Poland)

Научно-практический журнал
Запорожского государственного
медицинского университета

Издаётся с сентября 1999 года.
Периодичность выхода –
1 раз в два месяца.
Свидетельство о регистрации
КВ №20603-10403ПР
от 27.02.2014 г.
Подписной индекс – 90253.

Аттестован как научное
профессиональное издание
Украины категории «А»,
в котором публикуются результаты
диссертаций на соискание учёных
степеней доктора философии,
доктора и кандидата наук.
Область знаний –
охрана здоровья (22);
специальности: медицина – 222,
педиатрия – 228, стоматология –
221, фармация, промышленная
фармация – 226
(приказ МОН Украины
№ 1301 от 15.10.2019 г.)

Журнал включён в
WEB OF SCIENCE™
и другие международные
научометрические базы данных.
Статьи рецензируются
по процедуре Double-blind.

Лицензия Creative Commons



Рекомендован к печати
Учёным советом ЗГМУ,
протокол № 12 от 23.06.2021 г.
Подписан в печать
27.07.2021 г.

Редакция:
Начальник редакционно-
издательского отдела
В. Н. Миклашевский
Литературный редактор
О. С. Савеленко
Технический редактор
Ю. В. Полупан

Адрес редакции и издателя:
Украина, 69035, г. Запорожье,
пр. Маяковского, 26, ЗГМУ,
e-mail: med_jur@zsmu.zp.ua
<http://zmj.zsmu.edu.ua>

Отпечатан
в типографии ООО «Х-ПРЕСС».
69068, г. Запорожье,
ул. Круговая, д. 165/18
e-mail: xpresszp@gmail.com
Свидетельство о госрегистрации
АОО №198468 от 01.07.1999 г.
Формат 60x84/8.
© Бумага мелованная,
бескислотная. Усл. печат. л. 6.
Тираж 200 экз. Зак. № 7/21.

Zaporozhye Medical Journal

Volume 23 No. 4 July – August 2021

Scientific Medical Journal. Established in September 1999
Zaporizhzhia State Medical University

Submit papers are peer-reviewed

Maiakovskiy Avenue, 26,
Zaporizhzhia, 69035,
UKRAINE
e-mail: med_jur@zsmu.zp.ua
<http://zmj.zsmu.edu.ua>

Оригинальные исследования

Сиволап В. В., Лисенко В. А.

Внесок хронічної серцевої недостатності в ремоделювання серця в пацієнтів із фібриляцією передсердь

Бідзіля П. П., Каджарян В. Г.

Структурно-функціональні зміни серця при хронічній серцевій недостатності зі збереженою фракцією викиду лівого шлуночка на тлі зайвої ваги залежно від наявності та форми фібриляції передсердь

Колесник М. Ю., Михайловський Я. М.

Поширеність поліморфізмів генів, що впливають на фармакокінетику варфарину, серед жителів Запорізького регіону

Сиволап В. Д., Земляний Я. В., Лашкул Д. А.

Гендерні особливості структурно-функціональних змін серця, рівнів копептину та NTproBNP у хворих на гострий Q-інфаркт міокарда за наявності легеневої гіпертензії

Гогаєва О. К.

Визначення індексу коморбідності в пацієнтів з ішемічною хворобою серця високого ризику перед кардіохірургічною операцією

Руденко К. В., Невмержицька Л. О., Кожанов М. В., Трегубова М. О., Данченко П. А.

Міждисциплінарний підхід до хірургічного лікування пацієнтів з обструктивною формою гіпертрофічної кардіоміопатії

Єрмоленко С. А., Орловський В. Ф., Орловський О. В., Жаркова А. В., Моїсеєнко І. О., Колногуз А. В.

Ефективність використання діуретиків у комплексному лікуванні хворих на артеріальну гіпертензію залежно від Gly460Trp поліморфізму гена α -аддуцина

Марушко Ю. В., Костинська Н. Г., Гищак Т. В.

Толерантність до фізичного навантаження при артеріальній гіпертензії в дітей шкільного віку залежно від маси тіла

Фещенко Ю. І., Яшина Л. О., Ігнатєва В. І., Полянська М. О., Опімах С. Г., Зволь І. В., Москаленко С. М., Гуменюк Г. Л., Власова Н. А., Галай Л. А.

Порівняльна ефективність застосування модифікатора лейкотриснів та інгаляційних кортикостероїдів у комплексному лікуванні стероїд-наївних хворих на бронхіальну астму, що поєднана з хронічним обструктивним захворюванням легень із нейтрофільним типом запалення

Телушко Я. В., Перцов В. І., Савченко С. І.

Сучасні аспекти діагностики та хірургічного лікування гострих абсцесів легень

Original research

462 Syvolap V. V., Lysenko V. A.

The impact of chronic heart failure on heart remodeling in patients with atrial fibrillation

469 Bidzilya P. P., Kadzharian V. H.

Structural and functional changes of the heart in chronic heart failure with preserved left ventricular ejection fraction with excess body weight depending on the presence and form of atrial fibrillation

476 Kolesnyk M. Yu., Mykhailovskiy Ya. M.

Frequencies of polymorphisms in genes affecting the pharmacokinetics of warfarin in the Zaporizhzhia region

480 Syvolap V. D., Zemlianyi Ya. V., Lashkul D. A.

Gender features of structural and functional changes of the heart and levels of copeptin and NTproBNP in patients with acute Q-myocardial infarction in the presence of pulmonary hypertension

485 Gogayeva O. K.

Determination of comorbidity index for high-risk patients with coronary artery disease before cardiac surgery

492 Rudenko K. V., Nevmerzhytska L. O., Kozhanov M. V., Tregubova M. O., Danchenko P. A.

Interdisciplinary approach to surgical treatment for patients with hypertrophic obstructive cardiomyopathy

503 Yermolenko S. A., Orlovskiy V. F., Orlovskiy O. V., Zharkova A. V., Moiseienko I. O., Kolnohuz A. V.

The efficacy of diuretics in complex treatment of patients with hypertension according to the Gly460Trp polymorphism of the α -adducin gene

509 Marushko Yu. V., Kostynska N. H., Hyshchak T. V.

Exercise tolerance in school-age children with hypertension based on body weight

516 Feshchenko Yu. I., Yashyna L. O., Ihnatieva V. I., Polianska M. O., Opimakh S. H., Zvol I. V., Moskalenko S. M., Humeniuk H. L., Vlasova N. A., Halai L. A.

Comparative efficacy of leukotriene modifier and inhaled corticosteroids in the complex treatment of steroid-naive patients with bronchial asthma combined with chronic obstructive pulmonary disease with neutrophilic type of inflammation

524 Tielushko Ya. V., Pertsov V. I., Savchenko S. I.

Current aspects of diagnostics and surgical treatment of acute lung abscesses

Оригинальные исследования

Вітомський В. В.

Порівняння впливу трьох підходів до респіраторної фізичної терапії на відновлення легеневої функції в кардіохірургічних пацієнтів на стаціонарному етапі

**Білий О. М., Мітряєва Н. А.,
Красносельський М. В., Гребіник Л. В.**

Особливості секреції про- і протизапальних цитокінів у хворих на вторинно-набряковий рак грудної залози

**Гречана О. В., Сербін А. Г., Руднік А. М.,
Шевченко І. М., Салій О. О.**

Порівняльне оцінювання вмісту амінокислот деяких видів бобових флори півдня України

**Рожко С. М., Куцик Р. В.,
Палійчук І. В.**

Формування біоплівки представниками оральної мікрофлори на поверхнях базисних матеріалів

Обзоры

**Бугерук В. В., Волошина О. Б.,
Балашова І. В.**

Запальне ураження міокарда у хворих на коронавірусну хворобу 2019 (COVID-19)

**Музиченко П. Ф., Мінченко Ж. М.,
Гавриленко Т. І., Черняк В. А., Демідов С. В.,
Рижкова Н. О., Підгайна О. А.**

Роль екзосом у механізмах розвитку запалення у хворих на серцево-судинну патологію та внесок у терапевтичний потенціал стовбурових клітин

**Возіанов С. О., Сагалевиц А. І.,
Бойко А. І., Гайсенюк Ф. З., Когут В. В.,
Джуран Б. В., Соснін М. Д.**

Сучасний погляд на бездренажну перкутанну нефролітотрипсію

**Слонецький Б. І., Тутченко М. І.,
Вербицький І. В., Коцюбенко В. О.**

Сучасні тенденції діагностико-лікувальної тактики в пацієнтів із защемленими вентральними грижами

Воровський О. О.

Сучасні аспекти алогерніопластики післяопераційних вентральних гриж (огляд літератури)

**Колеснік О. П., Шевченко А. І., Каджоян А. В.,
Левик О. М., Чернявський Д. Є., Кузьменко В. О.,
Литвиненко Л. С.**

Вагітність і рак молочної залози: оптимальна тактика ведення пацієнтів (огляд літератури)

Original research

531 Vitomskiy V. V.

Comparison of three respiratory physical therapy techniques and their impact on pulmonary function restoration among cardiac surgery patients in hospital settings

**536 Bilyi O. M., Mitriaieva N. A.,
Krasnoselskyi M. V., Hrebinyk L. V.**

The pattern of pro- and anti-inflammatory cytokine secretion in patients with secondary edematous breast cancer

**541 Hrechana O. V., Serbin A. H., Rudnik A. M.,
Shevchenko I. M., Saliy O. O.**

Comparative assessment of the amino acids content of some legumes species in Southern Ukraine

**547 Rozhko S. M., Kutsyk R. V.,
Paliichuk I. V.**

Formation of biofilms by representatives of the oral microflora on the surfaces of basic materials

Review

**555 Buheruk V. V., Voloshyna O. B.,
Balashova I. V.**

Inflammatory damage to the myocardium in patients with novel coronavirus disease (COVID-19)

**566 Muzychenko P. F., Minchenko Zh. M.,
Havrylenko T. I., Cherniak V. A., Demidov S. V.,
Ryzhkova N. O., Pidhaina O. A.**

The role of exosomes in the mechanisms of inflammation development in patients with cardiovascular pathology and the contribution to therapeutic potential of stem cells

**575 Vozianov S. O., Sahalevych A. I.,
Boiko A. I., Haiseniuk F. Z., Kohut V. V.,
Dzhuran B. V., Sosnin M. D.**

A modern view on tubeless percutaneous nephrolithotomy

**583 Slonetskyi B. I., Tutchenko M. I.,
Verbytskyi I. V., Kotsiubenko V. O.**

Current trends in diagnostic and treatment tactics in patients with strangulated ventral hernias

590 Vorovskyi O. O.

Modern aspects of allohernioplasty of postoperative ventral hernias (a literature review)

**599 Kolesnik O. P., Shevchenko A. I.,
Kadzhoyan A. V., Levyk O. M., Cherniavskyi D. Ye.,
Kuzmenko V. O., Lytvynenko L. S.**

Pregnancy and breast cancer: optimal patient management tactics (a literature review)

Сучасні аспекти діагностики та хірургічного лікування гострих абсцесів легень

Я. В. Телушко^{ID}*, А,В,Д,Е, В. І. Перцов^{ID}^F, С. І. Савченко^{ID}^{В,С,Д}

Запорізький державний медичний університет, Україна

А – концепція та дизайн дослідження; В – збір даних; С – аналіз та інтерпретація даних; Д – написання статті; Е – редагування статті;
F – остаточне затвердження статті

Ключові слова:

легень абсцес, ультразвукова візуалізація, комп'ютерна томографія, торакоскопія, торакальна хірургічна процедура.

Запорізький медичний журнал. 2021. Т. 23, № 4(127). С. 524-530

*E-mail: vy_telushko@ukr.net

Зростання кількості захворювань легень, несприятливі фактори довкілля, поширення інфекційного збудника в організмі хворого призводять до підвищення частоти гнійно-септичних ускладнень, що робить актуальним дослідження методів їхньої діагностики та лікування.

Мета роботи – дослідити діагностичну цінність ультразвукового дослідження (УЗД), спіральної комп'ютерної томографії (СКТ) легень у діагностиці гострих абсцесів і визначенні тактики хірургічного лікування.

Матеріали та методи. Здійснили проспективне дослідження 40 випадків гострих абсцесів легень із вивченням діагностичної значущості УЗД і СКТ для обрання методу хірургічного втручання відповідно до типу гострого абсцесу легень.

Результати. У дослідженні переважали чоловіки (82,5 %). Медіана віку – 52,0 (43,5; 60,0) року. СКТ виявила абсцес із секвестром у 9 (22,5 %) із 40 хворих, що підтверджено під час операції. Хибнонегативний результат отримали в 5 (35,7 %) із 14 пацієнтів. УЗД легень показало секвестр у 14 (35,0 %) хворих, у 2 (14,3 %) із них отримали хибнопозитивний результат. У 24 (92,3 %) із 26 хворих без секвестру виконали трансторакальне дренивання, у 2 (7,7 %) випадках – відеоабсцессоскопію (ВАС). Медіана перебування у стаціонарі становила 34,5 (29,0; 43,0) доби для пацієнтів без секвестру, 32,0 (26,0; 35,0) – із секвестром, $p = 0,16$.

Висновки. Сучасні променеві методи візуалізації – ефективні засоби діагностики абсцесу легень. У дослідженні чутливість і специфічність комп'ютерної томографії становила 64,3 % та 100,0 % відповідно; сонографії – 85,7 % та 92,3 %. Одночасне застосування названих діагностичних методів підвищує інформативність: чутливість – до 100,0 %, специфічність – до 92,3 %. ВАС із секвестротректомією – ефективний метод лікування та етіологічної діагностики процесу, дає змогу досягти тривалості перебування у стаціонарі, що зрівняна з такою у хворих без секвестру – 32,0 (26,0; 35,0) vs 34,5 (29,0; 43,0), $p = 0,16$.

Key words:

lung abscess, ultrasonic imaging, computed tomography, thoracoscopy, thoracic surgical procedure.

Zaporozhye medical journal 2021; 23 (4), 524-530

Current aspects of diagnostics and surgical treatment of acute lung abscesses

Ya. V. Tielushko, V. I. Pertsov, S. I. Savchenko

Increasing number of lung diseases, unfavorable environmental factors, dissemination of infectious agents in a patient's body result in increased frequency of purulent-septic complications, thereby making the study on methods of their diagnosis and treatment relevant.

Aim of the work: to examine the diagnostic value of lung ultrasound (US) and spiral computed tomography (SCT) in the diagnosis of acute abscesses and in determining the tactics of surgical treatment.

Materials and methods. A prospective study of 40 cases of acute lung abscesses with diagnostic value of US and SCT examination to choose a surgical method in accordance with the type of acute lung abscess.

Results. Male was dominated in the study (82.5 %). The median age was 52 (43.5; 60.0) years. SCT revealed an abscess with sequestration in 9 (22.5 %) of 40 patients, which was confirmed during surgery. A false negative result was obtained in 5 (35.7 %) patients out of 14. Lung US revealed sequestration in 14 (35.0 %) patients: 2 (14.3 %) of them were false positive. Transthoracic drainage was performed in 24 (92.3 %) of 26 patients without sequestration. In 2 (7.7 %) cases – video abscessoscopy (VAS). The median length of hospital stay was 34.5 (29.0; 43.0) days for patients without sequestration and 32.0 (26.0; 35.0) – with sequestration, $P = 0.16$.

Conclusions. Modern radiation imaging is an effective tool for the diagnosis of lung abscess. The sensitivity and specificity of computed tomography was 64.3 % and 100.0 %, sonography – 85.7 % and 92.3 %, respectively, in the study. The concurrent use of these diagnostic methods increases their information content: sensitivity up to 100.0 %, specificity up to 92.3 %. Video abscessoscopy with sequestrectomy is an effective method of treatment and etiological diagnosis of the process, which allows achieving the length of hospital stay comparable to patients without sequestration: 32.0 (26.0; 35.0) vs 34.5 (29.0; 43.0), $P = 0.16$.

Современные аспекты диагностики и хирургического лечения острых абсцессов лёгких

Я. В. Телушко, В. И. Перцов, С. И. Савченко

Рост числа заболеваний лёгких, неблагоприятные факторы внешней среды, распространение инфекционного возбудителя в организме больного приводят к повышению частоты гнойно-септических осложнений, делает актуальным исследование методов их диагностики и лечения.

Цель работы – исследовать диагностическую ценность ультразвукового исследования (УЗИ) и спиральной компьютерной томографии (СКТ) лёгких в диагностике острых абсцессов и определении тактики хирургического лечения.

Материалы и методы. Проведено проспективное исследование 40 случаев острых абсцессов лёгких с изучением диагностической значимости УЗИ и СКТ для выбора метода хирургического вмешательства в соответствии с типом абсцесса лёгких.

Результаты. В исследовании преобладали мужчины (82,5 %). Медиана возраста – 52,0 (43,5; 60,0) года. СКТ обнаружила абсцесс с секвестром у 9 (22,5 %) из 40 больных, что подтверждено во время операции. Ложноотрицательный результат получен у 5 (35,7 %) из 14 пациентов. УЗИ лёгких показало секвестр у 14 (35,0 %) больных, у 2 (14,3 %) из них получен ложноположительный результат. У 24 (92,3 %) из 26 больных без секвестра выполнено трансторакальное дренирование, в 2 (7,7 %) случаях – видеоабсцессоскопия (ВАС). Медиана пребывания в стационаре составила 34,5 (29,0; 43,0) суток для пациентов без секвестра, 32,0 (26,0; 35,0) – с секвестром, $p = 0,16$.

Выводы. Современные лучевые методы визуализации – эффективные средства диагностики абсцесса лёгких. В исследовании чувствительность и специфичность компьютерной томографии составила 64,3 % и 100,0 % соответственно; сонографии – 85,7 % и 92,3 %. Одновременное применение указанных диагностических методов повышает информативность: чувствительность – до 100,0 %, специфичность – до 92,3 %. ВАС с секвестрэктомией – эффективный метод лечения и этиологической диагностики процесса, позволяет достичь продолжительности пребывания в стационаре, сопоставимой с такой у больных без секвестра – 32,0 (26,0; 35,0) vs 34,5 (29,0; 43,0), $p = 0,16$.

Ключевые слова:

лёгкого абсцесс, ультразвуковая визуализация, компьютерная томография, торакаоскопия, торакальная хирургическая процедура.

Запорожский
медицинский журнал.
2021. Т. 23, № 4(127).
С. 524-530

Абсцес легень – поширене захворювання, що здавна відоме складністю перебігу. Раніше це захворювання мало високі показники летальності – до 75 % [1]. Початок ХХ сторіччя ознаменувався новим етапом у лікуванні гнійно-запальних захворювань легень, який пов'язаний з іменами видатних хірургів. Незалежно один від одного Н. Neuhoff та І. І. Греков у 1920-х рр. запропонували пневмотомію як основний метод лікування гострих абсцесів. Активна хірургічна тактика, що була впроваджена, сприяла зменшенню летальності до 2,5–5,0 %, а консервативне лікування асоціювалося з майже 34 % летальністю [1–3].

Використання антибіотиків зменшило летальність під час консервативного лікування до 8,7 %. Цей успіх сприяв тому, що лікування гострих абсцесів легень стало медикаментозним [4–6].

Незважаючи на появу нових методів діагностики, лікування та профілактики, летальність, спричинена цією патологією, не має тенденції до зменшення: за даними сучасних досліджень, її рівень становить 7,3 % [7,8].

Останніми роками широко обговорюють питання щодо застосування сонографії для діагностики різних патологій легень: пневмонії, периферичних утворень, гідро- та пневмотораксу [9–11]. Очевидні переваги методу: відсутність променевого навантаження, отримання зображення в реальному часі, мобільність і низька вартість [12,13].

Швидке вдосконалення торакаоскопічного обладнання та розвиток нових підходів до малоінвазивних втручань – перспективний напрям у торакальній хірургії [14–16]. Актуальним є вивчення можливостей у разі поєданого застосування ультразвукової діагностики та відеоторакокопії у хворих на гострі абсцеси легень.

Мета роботи

Дослідити діагностичну цінність ультразвукового дослідження, спіральної комп'ютерної томографії легень у діагностиці гострих абсцесів і визначенні тактики хірургічного лікування.

Матеріали і методи дослідження

Здійснили проспективне дослідження 40 випадків гострих абсцесів легень на клінічній базі кафедри ме-

дицини катастроф, військової медицини та нейрохірургії Запорозького державного медичного університету за період із 2016 до 2020 р.

Критерії залучення в дослідження: вік хворих понад 18 років, наявність інформованої згоди на участь у дослідженні, наявність периферичного порожнинного утворення легень, що підтверджено шляхом комп'ютерної томографії.

Критерії виключення: вік менше ніж 18 років, відсутність інформованої згоди пацієнта, протипоказання до виконання комп'ютерної томографії з внутрішньовенним контрастуванням, розлад та/або нездатність життєво важливих функцій органів і систем.

Усім пацієнтам виконали загальне клінічне обстеження, лабораторне дослідження крові, сечі, мокротиння, вмісту абсцесу, лаважної рідини з трахеобронхіального дерева. Цей етап дослідження мав на меті уточнити стан функціональних резервів, ступінь інтоксикації та рівень запальної реакції, виявити супутні патології, виключити специфічний характер легневих змін (туберкульоз, рак, грибові ураження), встановити етіологічний фактор для обрання наступної антибактеріальної терапії згідно з чутливістю.

Кожному хворому виконали рентгенографію органів грудної клітки в передній прямій і бічній проєкціях (рентгенодіагностична установка REX-650RF, LISTEM Corporation, Республіка Корея), поліпозиційну рентгеноскопію (TUR D-800, DDR). Під час обстеження встановлювали наявність рентгенологічних патернів легневих захворювань: кільцеподібної порожнини, легеневої інфільтрації, гідро- або пневмотораксу, утворення легень, рідинний рівень.

За наявності рентгенологічної картини, що відповідала ознакам абсцесу (блокованого або такого, що дрежується), виконували спіральну комп'ютерну томографію (СКТ) із внутрішньовенним контрастуванням («Astelion 16S», Toshiba, Японія). Мета СКТ-дослідження – уточнення локалізації патологічного процесу, співвідношення порожнини з навколишніми органами, виключення специфічного характеру процесу, характер та об'єм вмісту в порожнині абсцесу.

Сонографію легень виконували всім пацієнтам, вона давала змогу диференціювати периферичні абсцеси легень і позалегенові рідинні скупчення, обрати

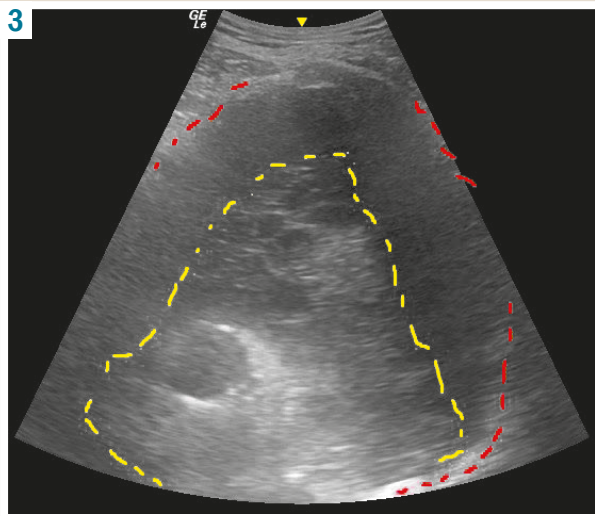
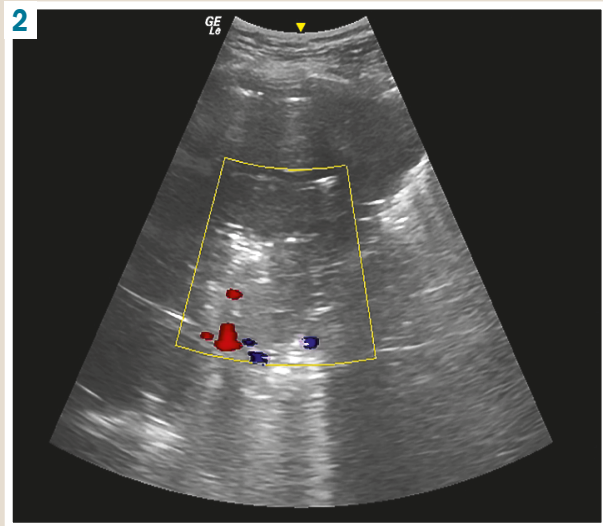
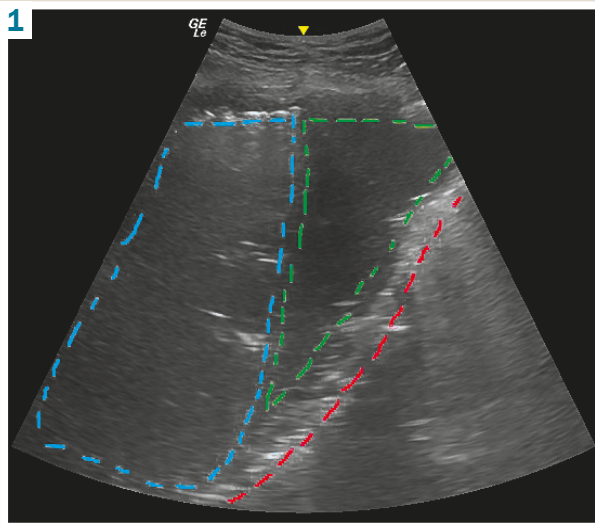


Рис. 1. Абсцес легені: на тлі легеневої паренхіми візуалізовано абсцес із рівнем анехогенної рідини (позначено зеленим пунктиром), умістом повітря (блакитний пунктир) і гіперехогенною капсулою, що чітко визначається (червоний пунктир).

Рис. 2. Виявлення перфузії та секвестру в абсцесі в режимі кольорового доплерівського дослідження. Ця ознака виключає позалегеневе розташування патологічного вогнища (наприклад, емпієма плеври). В абсцесі наявна ділянка гетероехогенного вмісту.

Рис. 3. На тлі гіпоехогенного вмісту абсцесу (червоний пунктир) візуалізується ізоехогенний секвестр (жовтий пунктир).

оптимальне місце трансторакального дронування або виконання відеоабсцесоскопії (ВАС) [9]. Окремий етап обстеження – визначення наявності секвестрів у порожнині абсцесу.

Методика виконання УЗД: хворий приймав положення сидячи або лежачи, використовуючи конвексний датчик (5 МГц), оцінювали наявність таких ознак: рідинне утворення в легеневої паренхімі (рис. 1), перфузія в перифокальній ділянці (рис. 2), наявність секвестру як окремих гіперехогенних включень у порожнині абсцесу (рис. 3).

Комп'ютерну томографію та сонографію легень виконали досвідчені експерти незалежно один від одного, без впливу інформації про результати попередніх досліджень.

Якщо з використанням променевих методів дослідження виявлено секвестр легеневої тканини в порожнині абсцесу, хворим виконували ВАС із видаленням секвестру. У решти виконували трансторакальне дронування абсцесу, доповнене дренажною фістулоабсцесографією через 48 годин після операції для визначення лікувальної тактики.

Трансторакальне дронування виконали під сонографічним контролем за відомою методикою. Використову-

вали багатоперфоровані силіконові дренажі діаметром 24 Fr, пасивне дронування за Бюлау з фракційною санацією порожнини гнійника 1–2 рази на добу.

ВАС виконували, використовуючи відеоендоскопічний комплекс Karl Storz (ФРН). Здебільшого хворих оперували у положенні на спині або на здоровому боці залежно від локалізації гнійника. Анестезія – загальна, зі штучною вентиляцією легень і роздільною інтубацією бронхів. Перед встановленням торакопорту визначали місце його оптимального розташування шляхом сонографії на операційному столі (або за попередньо встановленими позначками). Мета – вибір такого розташування доступу, щоб троакар потрапляв у порожнину абсцесу найкоротшою траєкторією, завдяки чому можна уникнути ускладнень, що пов'язані з травмою паренхіми легені. Фактично наявність у точці візуального підтвердження абсцесу за даними УЗД і була оптимальним місцем для введення торакопортів (тобто ділянка проколу прилегла до грудної стінки). Після забезпечення доступу виконували ревізію абсцесу 5 мм торакоскопом із кутом оптики 30°. Камеру видаляли й оцінювали глибину розташування секвестру. Враховуючи отримані координати, через гільзу троакара вводили ендоскопічний затискач

чи електровідсмоктувач. Залежно від консистенції та розмірів секвестр аспірували або видаляли шляхом тракції після фрагментації безпосередньо у порожнині абсцесу. Якщо абсцес мав великий діаметр (>70 мм) і були відповідні анатомічні умови (широке прилягання абсцесу до парієтальної плеври), використовували 2 доступи: один для камери, інший інструментальний. Це дало змогу здійснювати постійний візуальний контроль і полегшувало маніпуляції. Обмежувальний чинник у таких випадках – ширина ребра та довжина прилягання абсцесу до міжребер'я. Для позначення точки другого порту варто також застосовувати транслюмінацію грудної стінки. Після повторної ревізії, видалення секвестру виконували біопсію стінки абсцесу, прицільне дренивання силіконовим багатоперфорованим катетером 18 Fr з пасивним дрениванням за Бюлау та фракційною санацією.

Медикаментозне лікування не відрізнялось у пацієнтів із секвестром та без нього, передбачало антибактеріальну терапію (згідно з результатами мікробіологічного дослідження), призначення муколітиків, детоксикацію, знеболювальні та протизапальні препарати, бронхолітичні методи (інгаляції, лікувальні бронхоскопії).

Критерії видалення дренажу – відсутність надходження гнійного ексудату трубкою та порожнини абсцесу на рентгенограмах чи СКТ, за результатами контрастної фістулографії. Для загоєння бронхіальної норичі трубку перекривали в інтермітувальному режимі впродовж кількох діб. Коли ознаки загоєння не спостерігали, дренаж видаляли.

Клінічні критерії виписування – нормотермія, зникнення проявів інтоксикації (нормалізація лейкоцитозу та лейкоцитарної формули), відсутність мокротиння або незначна його кількість, негнійний характер.

Рентгенологічними критеріями повного одужання вважали відсутність порожнини абсцесу під час введення контрасту. Неповне одужання характеризувалося зменшенням порожнини абсцесу (принаймні на 50 % за найбільшим діаметром у передній прямій проекції), відсутністю рівня рідини в абсцесі та зменшенням інфільтративних змін у прилеглий легеневої тканині. У деяких випадках після видалення дренажу формувалася псевдокіста легені.

Статистичний аналіз результатів здійснили, використовуючи пакет програм Statistica 10.0. Кількісні дані наведено як медіану (верхній кuartиль; нижній кuartиль). Якісні величини наведено як абсолютну кількість і питому вагу. Кількісні ознаки порівнювали за допомогою U-критерію Манна–Вітні. Вірогідність розподілу якісних бінарних параметрів оцінювали, застосовуючи критерій χ^2 -квадрат. Рівень статистичної значущості – $p < 0,05$.

Результати

У дослідженні взяли участь 33 чоловіки – 82,5 % усіх спостережень. Медіана віку – 52,0 (43,5; 60,0) року. Більшість хворих ($n = 25$, 62,5 %) – курці. Супутні патології діагностували в 30 (75,0 %) пацієнтів. Секвестр у порожнині абсцесу виявили у 14 (35,0 %) осіб (табл. 1).

Наявність секвестру в порожнині абсцесу не була статистично пов'язана з такими даними, як стать, вік, шкідливі звички, супутні захворювання.

Таблиця 1. Основні демографічні показники

Показники, одиниці вимірювання	Наявність секвестру		p
	Без секвестру	Із секвестром	
Загальна кількість, n (%)	26 (85,0)	14 (35,0)	–
Чоловіки, n (%)	22 (84,6)	11 (78,6)	0,68
Медіана віку, роки	53,0 (42,0; 62,0)	48,5 (45,0; 57,0)	0,64
Курці, n (%)	16 (61,5)	9 (64,3)	0,86
Супутня патологія, n (%)	19 (73,1)	11 (78,6)	1,00

Таблиця 2. Супутні патології

Характер захворювань	Без секвестру, n (%)	Із секвестром, n (%)	p
Серцево-судинної системи	12 (46,2)	6 (42,9)	0,89
Респіраторної системи	9 (34,6)	5 (35,7)	0,78
Ендокринної системи	6 (23,1)	3 (21,4)	0,62
Травної системи	3 (11,5)	2 (14,3)	0,58
Нервової системи	1 (3,8)	0 (0,0)	0,65
Інші	3 (11,5)	2 (14,3)	0,58

Таблиця 3. Етіологія абсцесів легень

Етіологічний чинник	Без секвестру, n (%)	Із секвестром, n (%)	p
Пневмонія	23 (88,5)	11 (78,6)	0,65
Тромбоемболія	3 (11,5)	1 (7,1)	1,00
Аспірація шлункового вмісту	0 (0,0)	2 (14,3)	0,13

Таблиця 4. Характеристика ускладнень у хворих

Ускладнення	Без секвестру, n (%)	Із секвестром, n (%)	p
Місцеві гнійно-запальні процеси в ділянці дренажу	3	1	1,00
Кровохаркання	2	1	1,00
Пневмоторакс	0	1	0,35

Загальна кількість супутніх захворювань (табл. 2), що становила 52 в усіх обстежених, перевищила їхню загальну кількість ($n = 40$). Цей факт зумовлений тим, що у 20 (50 %) хворих виявили 2 і більше коморбідних стани.

Частіше за інші в пацієнтів визначали захворювання серцево-судинної системи: артеріальну гіпертензію ($n = 12$; 30,0 %) та ішемічну хворобу серця ($n = 6$; 15,0 %). Крім того, часто діагностували цукровий діабет ($n = 9$; 22,5 %) і хронічне обструктивне захворювання легень ($n = 10$; 25,0 %).

Тривалість захворювання до надходження хворих у стаціонар становила 18 (15; 23) діб у пацієнтів без секвестру та 24 (21; 28) доби за наявності секвестру, $p = 0,003$.

Децю частіше визначали правобічну локалізацію абсцесу – у 26 (65,0 %) випадках. Цю тенденцію спостерігали в пацієнтів і без секвестру – 16 (61,5 %), і з ним – 10 (71,4 %), $p = 0,73$. У верхній частці патологічний процес виявлено в 15 (37,5 %) хворих, у середній частці – у 3 (7,5 %), у нижній – у 22 (55,0 %) осіб.

У результаті рентгенографії органів грудної клітки абсцес із горизонтальним рівнем рідини діагностували у 26 (67,5 %) із 40 хворих: у 21 (80,8 %) без секвестру, в 6 (42,9 %) із ним, $p = 0,03$.

Розмір абсцесу вимірювали за даними комп'ютерної томографії. Медіана його найбільшого діаметра – 73

(65; 87) мм без секвестру, із ним – 82 (74; 90) мм. У пацієнтів із секвестром діаметр абсцесу вірогідно більший, $p = 0,038$.

Етіологічні чинники, що призвели до розвитку абсцесів, встановили за результатами клінічного обстеження (табл. 3).

Припущення про наявність секвестру в порожнині абсцесу за результатами комп'ютерної томографії зробили у 9 (22,5 %) із 40 хворих, що на наступному етапі лікування підтвердила ВАС. Секвестри до операції не виявили в 5 із 14 хворих – 35,7 % випадку.

За даними УЗД легень наявність секвестру припустили в 14 (35,0 %) із 40 хворих. Однак відеоторакоскопія не підтвердила цей факт у 2 (14,3 %) пацієнтів. Отже, комбінування методів діагностики дало змогу правильно діагностувати секвестр у 12 (85,7 %) із 14 пацієнтів. У всіх 14 хворих із секвестром у порожнині абсцесу його наявність встановлена до оперативного втручання, виконали ВАС. 3-поміж 26 хворих з абсцесом без секвестру у 24 (92,3 %) випадках виконали трансторакальне дренирування, у 2 (7,7 %) випадках через припущення про наявність секвестру виконали ВАС, що показала його відсутність.

Медіана перебування хворих у стаціонарі становила 34,5 (29,0; 43,0) доби для хворих без секвестру, 32,0 (26,0; 35,0) доби в пацієнтів із секвестром, $p = 0,16$.

Серед ускладнень (табл. 4) частіше за інші визначали гнійно-запальні в місці розташування дренажу. Летальні випадки не зареєстрували.

Обговорення

В обох групах переважали чоловіки ($n = 33$, 82,5 %), що є типовим для гнійно-запальних захворювань легень. Аналогічний розподіл за статтю описано в інших дослідженнях, що присвячені цій проблемі [1–3,6].

Медіана віку пацієнтів (52,0 (43,5; 60,0) року) свідчить про соціально-економічну значущість проблеми, адже понад 75 % – особи працездатного віку. Вік хворих пояснює рівень коморбідного навантаження: супутні захворювання діагностували у 30 (75 %) пацієнтів. Безумовно, це ускладнює перебіг гнійно-запальних захворювань легень та завдання, що стоїть перед лікарями.

Тривалість захворювання до надходження в стаціонар вірогідно більша у хворих із секвестром: 24 (21; 28) доби vs 18 (15; 23) діб, $p = 0,003$. На нашу думку, така різниця пов'язана передусім зі складністю діагностики цієї форми захворювання з використанням традиційної рентгенографії органів грудної клітки. Через обтурацію дренирувального бронха легеним секвестром, більшу в'язкість вмісту абсцесу та наявність щільних включень у більшості хворих типовий горизонтальний рівень рідини на рентгенограмах відсутній: без секвестру – у 80,8 % хворих, за його наявності – у 42,9 %, $p = 0,03$.

Медіана найбільшого діаметра абсцесу вірогідно більша у хворих із секвестром: 82 (74; 90) мм vs 73 (65; 87) мм, $p = 0,038$. Імовірна причина такої різниці – патогенез утворення секвестру, адже в його основі лежить гангренозний процес із порушенням кровообігу у відповідній ділянці легень та розвитком ішемічного некрозу, що є своєрідним механізмом додаткового пошкодження ле-

гені, а також суттєво ускладнює потрапляння медичних препаратів у зону некрозу. Гірші умови для самостійного дренирування абсцесу через бронх за наявності секвестру також не сприяють зменшенню його розмірів.

За результатами дослідження, чутливість комп'ютерної томографії під час діагностики секвестру в порожнині легеневого абсцесу становила 64,3 %, специфічність – 100,0 %. У результаті детального вивчення інформативності методу встановили: в усіх 5 випадках хибнонегативних результатів абсцеси не мали горизонтального рівня рідини. Томографічна картина з гомогенним утворенням легень рідинної щільності з чіткою рівною стінкою та більш-менш вираженим перифокальним запаленням ускладнювала діагностику секвестру. За наявності в порожнині повітря та рідини секвестр виявлений у всіх 9 хворих, адже повітря спричиняє ефект подвійного контрастування – на його тлі чітко контурується секвестр неправильної форми, що виступає над рівнем рідини.

Чутливість УЗД у діагностиці наявності секвестру становила 85,7 %, специфічність – 92,3 %. Два хибнонегативні результати отримали, коли абсцес містив газ і рівень рідини. Прошарок повітря через чималий акустичний імпеданс екранує вміст абсцесу, істотно знижуючи діагностичну цінність методу. Але два хибнопозитивні результати також отримали за наявності повітря та рідини в порожнині абсцесу. Це пов'язано з наявністю пухирців газу, які утворюють гіперехогенні сигнали в порожнині абсцесу, що інколи симулюють секвестр.

У разі одночасного використання УЗД і КТ їхня комплексна діагностична значущість істотно зростає: чутливість – 100,0 %, специфічність – 92,3 %.

Тривалість перебування хворих у стаціонарі не мала достовірної різниці в обох групах. Отже, ВАС із секвестркомією дає змогу ефективно усунути такий обтяжливий фактор гнійно-запального процесу, як утворення секвестру в порожнині абсцесу, а також робить умови одужання аналогічними тим, що є при абсцесі без секвестру. У двох пацієнтів, яким виконали ВАС без наявності секвестру, тривалість перебування у стаціонарі також не відрізнялась від тих, кому виконано трансторакальне дренирування абсцесу: 29,5 (28,0; 31,0) vs 32,5 (28,5; 42,5), $p = 0,229$. Це підтверджує думку, що саме за наявності секвестру абсолютно показана ВАС. Якщо секвестру немає, то має переваги виконання ВАС із діагностичною метою, коли інші методи дослідження (комп'ютерна томографія, УЗД, бронхоскопія з дослідженням лаважної рідини) не дають змоги виключити специфічний характер легеневої патології (онкопроцес, туберкульоз, грибок ураження тощо), але в такому разі варто враховувати економічну доцільність оперативного втручання.

Наводимо клінічний приклад, що підтверджує цінність ВАС у діагностиці захворювань з атипичним перебігом.

Хвора О., 62 роки, пенсіонерка, звернулася до клініки у вересні 2018 р. зі скаргами на інтенсивний постійний біль у ділянці лівої лопатки, що іррадіює в ліве надпліччя та знеболюється прийманням наркотичних анальгетиків, задиху під час фізичного навантаження, кашель із мокротинням жовтого кольору, осиплість голосу.

Хворою вважає себе майже 18 місяців, відколи в березні 2017 р. під час планової флюорографії виявили утворення нижньої частки лівої легені. Виконали комп'ютерну томографію органів грудної клітки, черевної порожнини та малого таза: порожнисте периферичне утворення нижньої частки лівої легені, лімфаденопатія коренів і середостіння. Під час бронхоскопії ендобронхіальну патологію не діагностували, в лаважній рідині не виявили атипів клітини та кислотостійкі палички. Консультувана фтизіатром – туберкульоз виключено. Огляд онколога – даних про онкопроцес немає. Попередній діагноз: кіста, абсцес легені (?). Протягом року перебувала під спостереженням у пульмонолога за місцем проживання.

Серед навколишніх побутових і виробничих факторів (працювала прибиральницею) шкідливі впливи не визначили. Діагностували ожиріння 2 ступеня аліментарно-конституціонального генезу, абдомінальної форми (індекс маси тіла – 37,2 кг/м²); хронічне обструктивне захворювання легень 2 стадії, ремісія. Тютюнокуріння – 45 пачко-років.

Під час повторної комп'ютерної томографії органів грудної клітки 12.09.2018 р. виявили порожнисте утворення 6 сегмента лівої легені 68 × 58 мм із незначним рівнем рідини, перифокальним запаленням, рівним зовнішнім контуром і нерівним внутрішнім. Визначили збільшення лімфовузлів коренів легень до 14 мм, середостіння – до 13 мм.

УЗД органів грудної клітки 12.09.2018 р.: у проекції 6 сегмента нижньої частки лівої легені є утворення, що розташоване субплеврально. Внутрішній край нерівний. Діаметр – до 62 мм. Утворення містить повітря, що екранує протилежну стінку.

Загальний аналіз крові: гемоглобін – 142 г/л, еритроцити – $4,25 \times 10^{12}$, лейкоцити – $7,7 \times 10^9$, швидкість зсідання еритроцитів – 36 мм/год, еозинофіли – 0 %, паличкоядерні нейтрофіли – 7 %, сегментоядерні нейтрофіли – 43 %, лімфоцити – 35 %, моноцити 15 %.

Враховуючи атипичний перебіг захворювання, суперечливі результати обстежень і наявність умов для оперативного втручання за даними сонографії, з діагностичною метою 13.09.2018 р. виконали ВАС, біопсію утворення легені (рис. 4). Морфологічний висновок: аденокарцинома легені. Отже, саме оперативне втручання допомогло встановити діагноз периферичний рак нижньої частки лівої легені pT3cN2M0 St 3A gr. 2.

Висновки

1. Сучасні променеві методи візуалізації – ефективний засіб діагностики абсцесу легень. У дослідженні чутливість і специфічність комп'ютерної томографії становили 64,3 % і 100,0 % відповідно; сонографії – 85,7 % і 92,3 %. Одночасне застосування названих діагностичних методів підвищує їхню інформативність: чутливість – до 100 %, специфічність – до 92,3 %.

2. ВАС із секвестректомією – ефективний метод лікування та етіологічної діагностики процесу, дає можливість досягти тривалості перебування у стаціонарі, що зрівняна з такою у хворих без секвестру: 32,0 (26,0; 35,0) vs 34,5 (29,0; 43,0), $p = 0,16$.

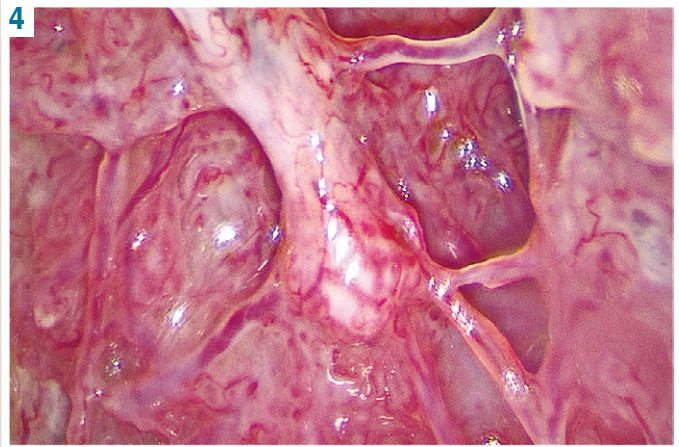


Рис. 4. Абсцесоскопія: периферичний рак легені.

Конфлікт інтересів: відсутній.

Conflicts of interest: authors have no conflict of interest to declare.

Надійшла до редакції / Received: 28.01.2021

Після доопрацювання / Revised: 03.03.2021

Прийнято до друку / Accepted: 30.03.2021

Відомості про авторів:

Телушко Я. В., канд. мед. наук, доцент каф. медицини катастроф, військової медицини та нейрохірургії, Запорізький державний медичний університет, Україна.

ORCID ID: [0000-0002-0745-6698](https://orcid.org/0000-0002-0745-6698)

Перцов В. І., д-р мед. наук, професор, зав. каф. медицини катастроф, військової медицини та нейрохірургії, Запорізький державний медичний університет, Україна.

ORCID ID: [0000-0001-9285-6938](https://orcid.org/0000-0001-9285-6938)

Савченко С. І., канд. мед. наук, асистент каф. медицини катастроф, військової медицини та нейрохірургії, Запорізький державний медичний університет, Україна.

ORCID ID: [0000-0002-4822-2556](https://orcid.org/0000-0002-4822-2556)

Information about authors:

Tielushko Ya. V., MD, PhD, Associate Professor of the Department of Disaster Medicine, Military Medicine and Neurosurgery, Zaporizhzhia State Medical University, Ukraine.

Pertsov V. I., MD, PhD, DSc, Professor, Head of the Department of Disaster Medicine, Military Medicine and Neurosurgery, Zaporizhzhia State Medical University, Ukraine.

Savchenko S. I., MD, PhD, Assistant of the Department of Disaster Medicine, Military Medicine and Neurosurgery, Zaporizhzhia State Medical University, Ukraine.

Сведения об авторах:

Телушко Я. В., канд. мед. наук, доцент каф. медицины катастроф, военной медицины и нейрохирургии, Запорожский государственный медицинский университет, Украина.

Перцов В. И., д-р мед. наук, профессор, зав. каф. медицины катастроф, военной медицины и нейрохирургии, Запорожский государственный медицинский университет, Украина.

Савченко С. И., канд. мед. наук, ассистент каф. медицины катастроф, военной медицины и нейрохирургии, Запорожский государственный медицинский университет, Украина.

Список літератури

- [1] Surgical management of lung abscess: from open drainage to pulmonary resection / J.-H. Zhang, S.-M. Yang, C.-H. How, Y.-F. Ciou. *Journal of Visualized Surgery*. 2018. Vol. 4. P. 224. <https://doi.org/10.21037/jovs.2018.10.14>

- [2] Diagnosis, treatment and prognosis of lung abscess / A. Loukeri et al. *Pneumon*. 2015. Vol. 28. Issue 1. P. 54-60. URL : <http://www.pneumon.org/Diagnosis-treatment-and-prognosis-of-lung-abscess.137140.0.2.html>
- [3] Percutaneous lung abscess drainage: revisiting the old gold standard / A. Matarese, M. Tamburrini, U. Desai, U. Zuccon. *Monaldi Archives for Chest Disease*. 2020. Vol. 90. Issue 1. <https://doi.org/10.4081/monaldi.2020.1214>
- [4] An unusual presentation of pulmonary embolism leading to infarction, cavitation, abscess formation and bronchopleural fistulation / E. Teng, L. Bennett, T. Morelli, A. Banerjee. 2018. *BMJ Case Reports*. P. bcr-2017-222859. <https://doi.org/10.1136/bcr-2017-222859>
- [5] Lung abscess by *Actinomyces odontolyticus* and *Parvimonas micra* co-infection presenting as acute respiratory failure / S. S. Yun et al. *Medicine*. 2019. Vol. 98. Issue 35. P. e16911. <https://doi.org/10.1097/md.00000000000016911>
- [6] Miki M. Standard and Novel Additional (Optional) Therapy for Lung Abscess by Drainage Using Bronchoscopic Endobronchial Ultrasonography with a Guide Sheath (EBUS-GS). *Internal Medicine*. 2019. Vol. 58. Issue 1. P. 1-2. <https://doi.org/10.2169/internalmedicine.0968-18>
- [7] Complex minimally invasive approach for complicated parapneumonic pulmonary abscess with bronchopleural fistula in childhood / H. Shivachev et al. *European Respiratory Journal*. 2019. Vol. 54. P. PA2218. <https://doi.org/10.1183/13993003.congress-2019.pa2218>
- [8] Predictors of Pulmonary Infarction / M. Miniati et al. *Medicine*. 2015. Vol. 94. Issue 41. P. e1488. <https://doi.org/10.1097/md.0000000000001488>
- [9] The value of chest magnetic resonance imaging compared to chest radiographs with and without additional lung ultrasound in children with complicated pneumonia / P. Konietzke et al. *PLoS ONE*. 2020. Vol. 15. Issue 3. P. e0230252. <https://doi.org/10.1371/journal.pone.0230252>
- [10] Thoracic Ultrasound: What Non-radiologists Need to Know / J. P. Williamson et al. *Current Pulmonology Reports*. 2017. Vol. 6. Issue 1. P. 39-47. <https://doi.org/10.1007/s13665-017-0164-1>
- [11] Ultrasound of the Pleurae and Lungs / C. F. Dietrich et al. *Ultrasound in Medicine & Biology*. 2015. Vol. 41. Issue 2. P. 351-365. <https://doi.org/10.1016/j.ultrasmedbio.2014.10.002>
- [12] Brahmavar M., Joshi D., Raman D. Application of Lung Ultrasound in Critical Care Setting: A Review / *Cureus*. 2019. Vol. 11. Issue 7. P. e5233. <https://doi.org/10.7759/cureus.5233>
- [13] Transbronchial drainage using endobronchial ultrasonography with guide sheath for lung abscess: A case report / D. Yaguchi et al. *Medicine*. 2018. Vol. 97. Issue 20. P. e10812. <https://doi.org/10.1097/MD.00000000000010812>
- [14] A case of lung abscess successfully treated by transbronchial drainage using a guide sheath / H. Izumi et al. *Respirology Case Reports*. 2017. Vol. 5. Issue 3. P. e00228. <https://doi.org/10.1002/rcr2.228>
- [15] Complications with Endobronchial Ultrasound with a Guide Sheath for the Diagnosis of Peripheral Pulmonary Lesions / M. Hayama et al. *Respiration*. 2015. Vol. 90. Issue 2. P. 129-135. <https://doi.org/10.1159/000431383>
- [16] The Transbronchial Drainage of a Lung Abscess Using Endobronchial Ultrasonography with a Modified Guide Sheath / M. Takaki et al. *Internal Medicine*. 2019. Vol. 58. Issue 1. P. 97-100. <https://doi.org/10.2169/internalmedicine.9419-17>
- [7] Shivachev, H., Pahnev, Y., Antonova, Z., Tolekova, N., Georgiev, T., Strahinova, V., Gabrovskva, N., Velizarova, S., & Karamisheva, V. (2019). Complex minimally invasive approach for complicated parapneumonic pulmonary abscess with bronchopleural fistula in childhood. *European Respiratory Journal*, 54, Article PA2218. <https://doi.org/10.1183/13993003.congress-2019.pa2218>
- [8] Miniati, M., Bottai, M., Ciccosto, C., Roberto, L., & Monti, S. (2015). Predictors of Pulmonary Infarction. *Medicine*, 94(41), Article e1488. <https://doi.org/10.1097/md.0000000000001488>
- [9] Konietzke, P., Mueller, J., Wuennemann, F., Wagner, W. L., Schenk, J. P., Alrajab, A., Kauczor, H. U., Stahl, M., Mall, M. A., Wielpütz, M. O., & Sommerburg, O. (2020). The value of chest magnetic resonance imaging compared to chest radiographs with and without additional lung ultrasound in children with complicated pneumonia. *PLoS ONE*, 15(3), Article e0230252. <https://doi.org/10.1371/journal.pone.0230252>
- [10] Williamson, J. P., Grainge, C., Parameswaran, A., & Twaddell, S. H. (2017). Thoracic Ultrasound: What Non-radiologists Need to Know. *Current Pulmonology Reports*, 6(1), 39-47. <https://doi.org/10.1007/s13665-017-0164-1>
- [11] Dietrich, C. F., Mathis, G., Cui, X. W., Ignee, A., Hocke, M., & Hirche, T. O. (2015). Ultrasound of the Pleurae and Lungs. *Ultrasound in Medicine & Biology*, 41(2), 351-365. <https://doi.org/10.1016/j.ultrasmedbio.2014.10.002>
- [12] Raheja, R., Brahmavar, M., Joshi, D., & Raman, D. (2019). Application of Lung Ultrasound in Critical Care Setting: A Review. *Cureus*, 11(7), Article e5233. <https://doi.org/10.7759/cureus.5233>
- [13] Yaguchi, D., Ichikawa, M., Inoue, N., Kobayashi, D., Shizu, M., & Imai, N. (2018). Transbronchial drainage using endobronchial ultrasonography with guide sheath for lung abscess: A case report. *Medicine*, 97(20), Article e10812. <https://doi.org/10.1097/MD.00000000000010812>
- [14] Izumi, H., Kodani, M., Matsumoto, S., Kawasaki, Y., Igishi, T., & Shimizu, E. (2017). A case of lung abscess successfully treated by transbronchial drainage using a guide sheath. *Respirology Case Reports*, 5(3), Article e00228. <https://doi.org/10.1002/rcr2.228>
- [15] Hayama, M., Izumo, T., Matsumoto, Y., Chavez, C., Tsuchida, T., & Sasada, S. (2015). Complications with Endobronchial Ultrasound with a Guide Sheath for the Diagnosis of Peripheral Pulmonary Lesions. *Respiration*, 90(2), 129-135. <https://doi.org/10.1159/000431383>
- [16] Takaki, M., Tsuyama, N., Ikeda, E., Sano, M., Matsui, K., Ito, H., Kakuchi, S., Yamashita, Y., Tanaka, T., Ariyoshi, K., & Morimoto, K. (2019). The Transbronchial Drainage of a Lung Abscess Using Endobronchial Ultrasonography with a Modified Guide Sheath. *Internal Medicine*, 58(1), 97-100. <https://doi.org/10.2169/internalmedicine.9419-17>

References

- [1] Zhang, J. -H., Yang, S. -M., How, C. -H., & Ciou, Y. -F. (2018). Surgical management of lung abscess: from open drainage to pulmonary resection. *Journal of Visualized Surgery*, 4, Article 224. <https://doi.org/10.21037/jovs.2018.10.14>
- [2] Loukeri, A., Kampolis, C., Tomos, P., Papapetrou, D., Pantazopoulos, I., Tzagarakis, A., Veldekis, D., & Lolis, N. (2015). Diagnosis, treatment and prognosis of lung abscess. *Pneumon*, 28(1), 54-60. <http://www.pneumon.org/Diagnosis-treatment-and-prognosis-of-lung-abscess.137140.0.2.html>
- [3] Matarese, A., Tamburrini, M., Desai, U., & Zuccon, U. (2020). Percutaneous lung abscess drainage: revisiting the old gold standard. *Monaldi Archives for Chest Disease*, 90(1). <https://doi.org/10.4081/monaldi.2020.1214>
- [4] Teng, E., Bennett, L., Morelli, T., & Banerjee, A. (2018). An unusual presentation of pulmonary embolism leading to infarction, cavitation, abscess formation and bronchopleural fistulation. *BMJ Case Reports*, Article bcr-2017-222859. <https://doi.org/10.1136/bcr-2017-222859>
- [5] Yun, S. S., Cho, H. S., Heo, M., Jeong, J. H., Lee, H. R., Ju, S., Kim, J. Y., You, J. W., Cho, Y. J., Jeong, Y. Y., Kim, H. C., Lee, J. D., & Lee, S. J. (2019). Lung abscess by *Actinomyces odontolyticus* and *Parvimonas micra* co-infection presenting as acute respiratory failure. *Medicine*, 98(35), Article e16911. <https://doi.org/10.1097/md.00000000000016911>
- [6] Miki, M. (2019). Standard and Novel Additional (Optional) Therapy for Lung Abscess by Drainage Using Bronchoscopic Endobronchial Ultrasonography with a Guide Sheath (EBUS-GS). *Internal Medicine*, 58(1), 1-2. <https://doi.org/10.2169/internalmedicine.0968-18>