

© А.С. Никоненко, А.А. Никоненко, В.В. Осауленко, С.Ю. Наконечный, А.Н. Матерухин, С.А. Матвеев, Н.В. Рудик, А.В. Пономаренко, Р.Г. Торія, 2014

УДК 616.131-005.6/7-08

<sup>1,2</sup>А.С. НИКОНЕНКО, <sup>2</sup>А.А. НИКОНЕНКО, <sup>1</sup>В.В. ОСАУЛЕНКО, <sup>1</sup>С.Ю. НАКОНЕЧНЫЙ, <sup>2</sup>А.Н. МАТЕРУХИН, <sup>2</sup>С.А. МАТВЕЕВ, <sup>3</sup>Н.В. РУДИК, <sup>3</sup>А.В. ПОНОМАРЕНКО, <sup>3</sup>Р.Г. ТОРИЯ  
<sup>1</sup>Запорожская медицинская академия последипломного образования; <sup>2</sup>Запорожский государственный медицинский университет; <sup>3</sup>Запорожская областная клиническая больница ЗОС, Запорожье

## ДИАГНОСТИКА И ТРОМБОЛИТИЧЕСКАЯ ТЕРАПИЯ ТРОМБОЭМБОЛИИ ЛЕГОЧНОЙ АРТЕРИИ

Тромбоемболия легеневої артерії (ТЕЛА) залишається одним із частих ускладнень післяопераційного періоду, травм, онкологічних захворювань і різних тромбофілій. Мультиспіральна комп'ютерна томографія органів грудної клітки з контрастним посиленням (МСКТ) є одним із методів візуалізації при підозрі на ТЕЛА.

Мета дослідження: порівняти методи діагностики і вивчити ефективність і доцільність застосування тромболітичної терапії при ТЕЛА. З 247 хворих із ТЕЛА, 37 виконана МСКТ. Проводили комплексне лікування, включаючи тромболізис. Встановлено, що МСКТ доцільно використовувати для диференціального діагнозу.

**Ключові слова:** тромбоемболия легеневої артерії, ангиопульмонография, мультиспіральна комп'ютерна томографія, тромболітична терапія

Тромбоэмболия легочной артерии (ТЭЛА) — одна из наиболее важных проблем современной клинической медицины и является третьим по летальности острым кардиоваскулярным заболеванием [10].

Актуальность проблемы ТЭЛА обусловлена значительной распространенностью, трудностями диагностики и высокой летальностью, занимающей третье место после сердечно-сосудистой патологии и злокачественных новообразований [1].

По данным литературы, распространенность ТЭЛА достигает 1-2 случая на тысячу населения в год, и за последнее время ее частота увеличилась в 3-5 раз [2].

Мультиспиральная компьютерная томография органов грудной клетки с контрастным усилением (МСКТ) является одним из основных методов визуализации при подозрении на ТЭЛА.

При подозрении на ТЭЛА МСКТ грудной клетки выполняется после введения контрастного препарата в периферическую вену [3]. МСКТ, по сравнению с ангиопульмонографией (АПГ), проще, требует меньше времени и персонала, а по информативности как минимум не уступает последней [6, 8].

Преимуществом МСКТ является визуализация средостения и легочной паренхимы и, следовательно, возможность постановки альтернативного диагноза в отсутствие ТЭЛА. Кроме того, МСКТ позволяет выявить дилатацию правого желудочка, что свидетельствует о массивной ТЭЛА [8, 9]. После однократного введения контрастного препарата помимо МСКТ грудной клетки можно провести МСКТ-венографию.

При лечении ТЭЛА первоочередной задачей является устранение обструкции легочной артерии и восстановление ее проходимости. До настоящего времени с этой целью используются тромбэктомия

из легочной артерии и тромболитическая терапия [1].

**Цель исследования.** Сравнить методы диагностики и изучить эффективность и целесообразность применения тромболитической терапии при ТЭЛА.

**Материалы и методы.** Проанализированы результаты лечения 276 больных с ТЭЛА, находившихся в отделении кардиохирургии Запорожской областной клинической больницы за период с 2007 по июль 2014 гг. Средний возраст больных  $60,4 \pm 13,6$  лет. Диагноз ТЭЛА подтвержден методом селективной ангиопульмонографии у 213 (77,1 %) больных. Прямым признаком ТЭЛА считался дефект наполнения артерии, видимый как минимум в двух проекциях. К косвенным признакам относились: внезапный обрыв ветви легочной артерии; уменьшение или отсутствие васкуляризации одного или нескольких легочных сегментов; замедление артериальной фазы контрастирования; резкое сужение и извитость периферических ветвей.

У 62 (22,4 %) пациентов диагноз верифицирован методом мультиспиральной компьютерной томографии с контрастным усилением на аппарате Toshiba Asteion Super 4. Затрачиваемое время при проведении КТ-ангиографии — не превышало 30 сек. Доза излучения составила 1/4 дозы на ангиографии.

Прямыми признаками ТЭЛА при МСКТ являлись:

1. Полный дефект наполнения — просвет артерии дистальнее эмбола не контрастируется; возможно расширение артерии по сравнению с соседними проходимыми сосудами.

2. Частичный дефект наполнения — в просвете сосуда определяется очаг пониженной плотности, окруженный контрастом. На поперечном сре-

зе сосуда така картина обозначается как симптом «polo mint» – по названию кольцевидной конфеты, на продольном срезе – «симптом железнодорожного пути» (“railway track” sign).

3. Пристеночный дефект наполнения, который образует с сосудистой стенкой острый угол [9].

Построение 3D-изображений давало возможность вращать их в разных плоскостях и оценивать эксцентричные стенозы. Внутривенное введение контраста позволяло заполнить все коллатеральные сосуды и контрастировать артерии дистальнее окклюзии, что было недоступно при традиционной ангиографии.

Всем больным проводилось стандартное обследование: осмотр, ЭКГ, рентгенография ОГК, общеклинические анализы. Для определения состояния гемодинамики малого круга кровообращения и правых отделов сердца использовали стандартное эхокардиографическое обследование сердца и магистральных сосудов до и после лечения.

ЭХОКГ признаки легочной гипертензии при ТЭЛА.

1. Высокая скорость потока трикуспидальной регургитации.

2. Расширение поперечных размеров правого предсердия и правого желудочка.

3. Расширение нижней полой вены, снижение коллабироваия ее на вдохе.

4. Уменьшение времени ускорения АТ на клапане легочной артерии.

5. Смещение межжелудочковой перегородки в сторону левого желудочка за счет повышения давления в правом желудочке [3].

После подтверждения ТЭЛА катетер устанавливали на стороне эмболии, либо в стволе легочной артерии при эмболии обеих ветвей. Проводили селективный тромболитизис по стандартной методике с использованием стрептокиназы или актилизе. У 34 пациентов был проведен системный тромболитизис. После тромболитизиса в течение 3 суток в легочную артерию вводили гепарин (1 тыс. ед. час), с последующим переходом на введение клексана в течение 7 суток, и препараты простагландина Е 1 (0,1-0,6 нг/кг/мин). На 2-3-и сутки после тромболитической терапии (ТЛТ) проводился ангиографический контроль.

У пациентов с немассивной ТЭЛА (индекс Миллера 9-15) ограничивались лишь введением гепарина (1 тыс. ед. час) с дальнейшим переходом на клексан, и препаратов простагландина Е 1 (0,1-0,6 нг/кг/мин) в ствол легочной артерии.

В последующем все больные длительно получали непрямые антикоагулянты, с 2012 года – 11 пациентам был назначен ривароксабан в дозировке 20 мг/сут.

В зависимости от методики лечения пациенты были разделены на три группы. Первая группа – 133 (48,18 %) пациента, которым проводили тром-

болитическую терапию препаратами стрептокиназы, средний возраст – 61,3±11,3 лет. Индекс Миллера составил от 14 до 30. У 114 (85,7 %) больных была верифицирована причина ТЭЛА – тромбоз в системе нижней полой вены. У одного пациента, наряду с этим, тромбы определялись в полости правого предсердия. Неинвазивное систолическое давление в легочной артерии было от 40 до 89 мм. рт. ст.

Вторая группа – 86 (33,1 %) пациентов, которым проводилась терапия актилизе, средний возраст – 59,8±14,6 лет. Индекс Миллера был от 20 до 31. У 82 (95,3 %) больных был диагностирован тромбоз в системе нижней полой вены, из них у 4 перед тромболитической терапией была выполнена тромбэктомия – удаление флотирующего тромба из вен нижней конечности. У одного пациента определялся тромб в устье нижней полой вены и в правом предсердии с массивной тромбоэмболией легочной артерии.

Третья группа – 51 (18,5 %) пациент, средний возраст 60,3±15,5 год, со средним индексом Миллера при поступлении – 8,8, с немассивной ТЭЛА или имеющих противопоказания для тромболитизиса.

#### Результаты исследования и их обсуждение.

Всем больным на 3 сутки после тромболитизиса была выполнена повторная ангиопульмонография. В первой группе отмечена положительная динамика у 122 (97,1 %) – снижение индекса Миллера до 0-16. У 14 (10,5 %) больных был неэффективный тромболитизис – им дополнительно была проведена ТЛТ раствором актилизе. Эффективность восстановления кровотока после стрептокиназы – 81,2 %. Геморрагические осложнения возникли у 7 (5,2 %) пациентов, из них у 1 – геморрагический инсульт, у 1 – обширная гематома в области шеи с компрессией сосудов и трахеи, оба больных погибли.

Всего в этой группе умерло 11 пациентов – летальность 8,3 %. В трех случаях причиной смерти была повторная тромбоэмболия после эффективного тромболитизиса, в 6 – неэффективный тромболитизис.

Во второй группе, по данным контрольной ангиопульмонографии и эхокардиоскопии, у 77 (89,5 %) пациентов получен положительный результат. Геморрагические осложнения возникли у 4 больных (1,16 %). Умерло 9 больных, летальность – 10,4 %. Причины летальных исходов: повторная ТЭЛА – 3, легочное кровотечение – 1, инфаркт миокарда – 1, не эффективность ТЛТ – 3, кровотечение из рото- и носоглотки – 1.

В третьей группе была проведена терапия гепарином. У всех больных, по клиническим данным и данных контрольной эхокардиоскопии был получен положительный результат.

Трем пациентам была выполнена тромбэмболектомия из легочных артерий в ургентном порядке, в двух случаях получен хороший результат операции, в одном летальный исход.

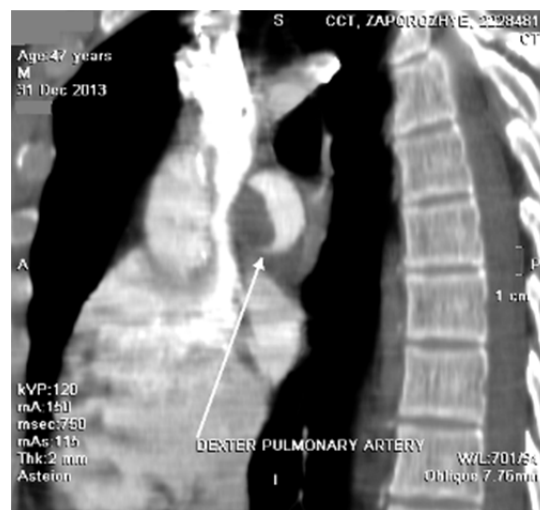
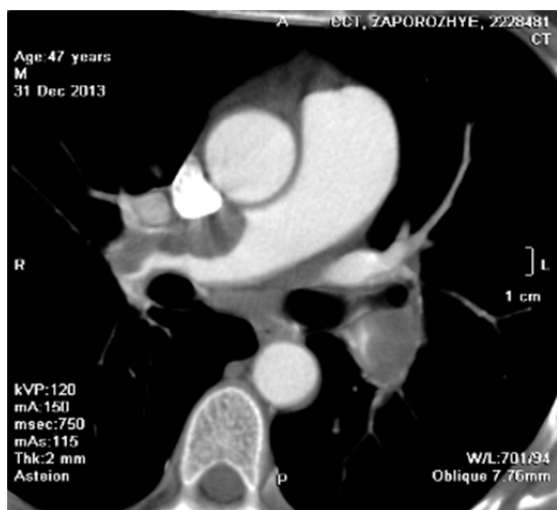
Рис. 1. До лечения определяется массивная тромбоэмболия ветвей легочной артерии (определяется крупный эмбол в правой легочной артерии, на половину окклюзирующий просвет артерии, также определяется полностью окклюзирующий эмбол в артерии задне-базального сегмента нижней доли левого легкого).

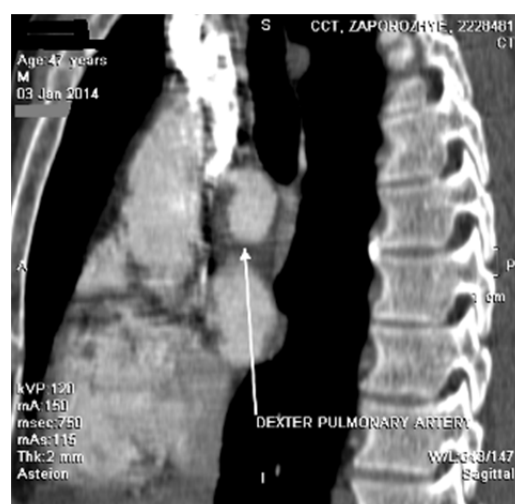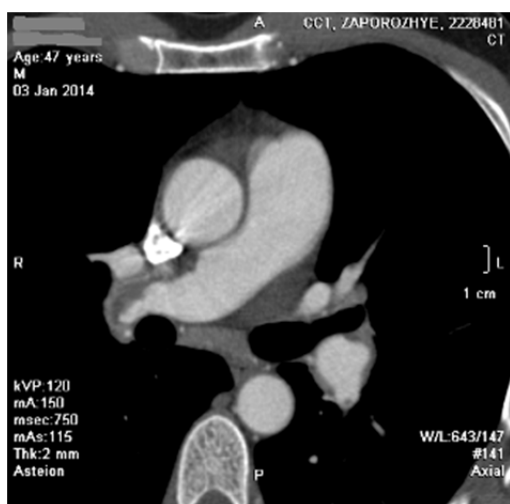


Рис. 2. При повторном исследовании отмечается положительная динамика (полный лизис окклюзирующего эмбола в артерии задне-базального сегмента нижней доли левого легкого, сохраняется пристеночно расположенные тромботические массы, уменьшен объем тромботического материала в просвете легочных артерий, снизилась площадь окклюзии, уменьшен диаметр легочного ствола и главных легочных артерий).

От правильной и своевременной диагностики ТЭЛА, зависит успех лечения, а часто и жизнь пациента.

До недавнего времени золотым стандартом считалась АПГ. Сейчас все большую роль в диагностике приобретает МСКТ органов грудной клетки.

Использование МСКТ в нашей клинике, позволило значительно упростить процедуру диагностики ТЭЛА. Кроме того, данный метод позволяет дифференцировать острую и хроническую ТЭЛА, а также выявлять онкологические заболевания легких и средостения. Это позволяет избежать необоснованной ТЛТ при хронической ТЭЛА и направлять пациентов с выявленной онкологической патологией к соответствующим специалистам.

При лечении ТЭЛА первоочередной задачей является устранение обструкции легочной артерии и восстановление ее проходности. До настоящего

времени с этой целью используются тромбэктомия из легочной артерии и тромболитическая терапия [1].

В данном исследовании в первых двух группах тромболитическая терапия проводилась при индексе Миллера от 16 до 30 т.е. при массивной и субмассивной ТЭЛА, после тромболитической терапии умерло 20 пациентов, летальность составила 10,1 %.

Основным аргументом против тромболитизиса является, якобы, высокий риск геморрагических осложнений, который зависит от сопутствующей патологии. Частота серьезных геморрагий, по данным литературы, составляет 13 %, внутричерепных или фатальных – 1,8 % [5, 7]. В нашем исследовании только в 11 случаях были значимые геморрагические осложнения 5 %.

У 6 пациентов после успешной тромболитической терапии возникли повторные массивные ТЭЛА, которые привели к летальному исходу. По видимому, у

этих пациентов не были диагностированы остаточные тромбы в системе нижней полой вены и эти больные нуждались в установке кава-фильтра.

Положительные результаты тромболитической терапии получены у 90,8 %, что соответствует мировым показателям [4, 7]. При этом не отмечено существенной разницы между эффективностью восстановления кровотока после использования стрептокиназы (81,2 %) ( $p \leq 0,05$ ) и актилизе (89,5 %) ( $p \leq 0,05$ ).

Кроме тромболитической терапии все пациенты получали внутривенно препараты простагландина E<sub>1</sub> – вазaproстан или ВАП 20 с целью нормализации давления в малом круге кровообращения, что доказано в предыдущих исследованиях [2].

#### Выводы.

1. МСКТ целесообразно использовать для дифференциального диагноза, так как по инфор-

мативности она не уступает селективной АПГ, а по визуализации органов средостения превосходит последнюю.

2. Тромболитическая терапия показана при массивной и субмассивной тромбоэмболии легочной артерии.

3. Не отмечено существенной разницы в эффективности восстановления кровотока в легочной артерии после введения раствора стрептокиназы или актилизе.

4. После применения актилизе геморрагических осложнений меньше.

5. При ТЭЛА наряду с тромболитисом целесообразно использовать введение раствора гепарина и для нормализации давления в легочной артерии – вазaproстана или ВАП 20.

#### СПИСОК ИСПОЛЬЗОВАННОЙ ЛИТЕРАТУРЫ

1. Мишалов В.Г., Павловский П.М., Никоненко А.С. Лечебная тактика больных с тромбоэмболией легочной артерии / В.Г. Мишалов, П.М. Павловский, А.С. Никоненко [и др.] // Шпитальна хірургія. — 2000. — № 1. — С. 83—85.
2. Никоненко А.А. Комплексное лечение тромбоэмболии легочной артерии / Диссертация на соискание научной степени канд. мед. наук. 2005 г.
3. Рыбакова М.К., Алехин М.Н., Митьков В.В. Практическое руководство по ультразвуковой диагностике. Эхокардиография. — М.: Издательский дом Видар, 2008. — С. 203—209.
4. Савельев В.С., Яблоков Е.Г., Кириленко А.И. Массивная эмболия легочной артерии. — М., 1990. — 336 с.
5. Яковлев В.Б. Тромбоэмболия легочной артерии в многопрофильном клиническом стационаре (распространенность, диагностика, лечение, организация специализированной медицинской помощи). Дис. докт. мед. наук. — М., 1995. — С. 47.
6. Guidelines on the diagnosis and management of acute pulmonary embolism: the Task Force for the Diagnosis and Management of Acute Pulmonary Embolism of the European Society of Cardiology (ESC). Eur. Heart J. — 2008. — Vol. 29 (18). — P. 2276—315.
7. Kearon C., Kahn S. R., Agnelli G. [et al.] Antithrombotic Therapy for Venous Thromboembolic Disease. American College of Chest Physicians Evidence-Based Clinical Practice Guidelines (8<sup>th</sup> Edition). — Chest 2008. — Vol. 133. — S. 454—545.
8. Riedel M. Acute pulmonary embolism 1: pathophysiology, clinical presentation, and diagnosis. — Heart. 2001. — Vol. 85 (2). — P. 229—40.
9. Wittram C, Maher M.M., Yoo A.J., Kalra M.K., Shepard J.A., Mc Loud T.C. CT angiography of pulmonary embolism: diagnostic criteria and causes of misdiagnosis. — Radiographics, 2004. — Vol. 24 (5). — P. 1219—38.
10. Guidelines on diagnosis and management of acute pulmonary embolism Task Force Report on Pulmonary Embolism European Society of Cardiology // Eur. Heart J. — 2000. — Vol. 21. — P. 1301—1336.

<sup>1,2</sup>A.S. NIKONENKO, <sup>2</sup>A.A. NIKONENKO, <sup>1</sup>V.V. OSAULENKO, <sup>1</sup>S.Y. NAKONECHNIY, <sup>2</sup>A.N. MATERUHIN, <sup>2</sup>S.A. MATVIEIEV, <sup>3</sup>N.V. RUDICK, <sup>3</sup>A.V. PONOMARENKO, <sup>3</sup>R.G. THORIA

<sup>1</sup>Zaporizhya Medical Academy of Postgraduate Education; <sup>2</sup>Zaporizhya State Medical University; <sup>3</sup>Zaporizhya Regional Clinical Hospital, Zaporizhya

#### DIAGNOSIS TREATMENT OF ACUTE PULMONARY EMBOLISM

Pulmonary embolism (PE) – one of the most common complications of postoperative period, injuries, cancer and various thrombophilia.

Multispiral computed tomographic angiography (CTA) is one of the major imaging modalities in suspected pulmonary embolism.

Purpose: to compare the diagnostic methods and to study the effectiveness and expedience of thrombolytic therapy for pulmonary embolism.

Of 247 patients with pulmonary embolism, 37 performed CTA. Conducted multimodality therapy, including thrombolysis. Found that CTA should be used for differential diagnosis.

**Key words:** pulmonary embolism, angiopulmonography, multispiral computed tomographic angiography, thrombolytic therapy

Стаття надійшла до редакції: 18.04.2014 р.