УДК 616.453-008.61:577.175.5]-07-08

А. С. Никоненко, С. Н. Завгородний[1], А. А. Подлужный[1], И. В. Русанов, А. Н. Матерухин[1], С. О. Вильховой[1], А. Л. Макаренков[2], Е. И. Гайдаржи[1]
Запорожская медицинская академия последипломного образования
[1] Запорожский государственный медицинский университет
[2] КУ «Запорожская областная клиническая больница» ЗОС

ПЕРВИЧНЫЙ ГИПЕРАЛЬДОСТЕРОНИЗМ: ДИАГНОСТИКА И ЛЕЧЕНИЕ НА СОВРЕМЕННОМ ЭТАПЕ

Цель: разработать дифференцированный подход к диагностике и лечению больных с ПГА.

Материалы и методы: в работе обсуждаются результаты обследования и лечения 49 пациентов с ПГА. Аденомы надпочечников диагностированы у 29 (59,2%) больных, узелковая гиперплазия одного или обоих надпочечников – у 20 (40,8%). ССВЗК произведен 29 (59,2%) больным. По его результатам диагноз ИГА выставлен 9 (18,4%) пациентам. 27 (55,1%) пациентам выполнялась ЛАЭ, трем (6,1 %) – резекция аденомы надпочечника, у 16 (32,7 %) больных выполнена РЭДН. Трем (6,1 %) больным с ИГА проводилось консервативное лечение.

Результаты и обсуждение: у больных с подтвержденным диагнозом ПГА при отсутствии синдрома субклинической гиперкортизолемии считаем проведение ССВЗК абсолютно показанным, особенно в случаях с двухсторонним поражением коры надпочечников. Об односторонней гиперсекреции альдостерона свидетельствует альдостерон-кортизоловое соотношение с обоих сторон как 3:1. «Золотым стандартом» в лечении аденом надпочечников является ЛАЭ. При лечении узелковой гиперплазии с односторонней гиперсекрецией альдостерона предлагаем использовать РЭДН, так как метод доказывает свою эффективность при исследовании ближайших и отдаленных результатов.

Выводы: ССВЗК позволяет достоверно диагностировать сторону гиперсекреции альдостерона. Лапароскопическая адреналэктомия является операцией выбора у больных с альдостеромами. РЭДН – альтернатива лапароскопической адреналэктомии у больных с узелковой гиперплазией надпочечников и односторонней гиперсекрецией альдостерона.

Ключевые слова: первичный гиперальдостеронизм, селективный забор крови из надпочечниковых вен, аденома надпочечника, узелковая гиперплазия, рентгенэндоваскулярная деструкция.

Проблема диагностики и лечения артериальной гипертензии (АГ) продолжает оставаться актуальной как во всем мире, так и в Украине. По современным данным, повышенные цифры АД выявляют у 25% взрослого населения [1]. В Украине насчитывается почти 12 млн человек с АГ [2]. Несомненный интерес в XXI веке вызывает проблема диагностики и лечения различных форм первичного гиперальдостеронизма (ПГА), так как за последние 15 лет научно доказано, что синдром ПГА распространен значительно шире, чем считалось ранее [3, 4]. Благодаря внедрению в широкую клиническую практику определения соотношения концентрации альдостерона и активности ренина плазмы выяснено, что ПГА составляет до 15% всех больных с АГ и до 25% больных с рефрактерной АГ [5]. Данное заболевание поражает наиболее трудоспособную часть населения в возрасте от 30 до 50 лет и несет высокий риск инвалидизирующих и фатальных осложнений [6].

Считается, что основной формой данного синдрома (60–75%) является идиопатический гиперальдостеронизм (ИГА), тогда как альдостеромы и односторонние узелковые гиперплазии надпочечников составляют 20–30 %. В остальных случаях встречаются более редкие разновидности ПГА [6]. Ключевым моментом в диагностике ПГА является не только установление наличия самого синдрома, но и диагностика стороны гиперсекреции альдостерона с помощью сравнительного селективного забора крови из устьев надпочечниковых вен (ССВЗК) [6, 7, 8]. Этот метод имеет важное практическое значение, так как он позволяет дифференцировать ИГА с двухсторонней гиперсекрецией альдостерона от других форм с односторонней гиперсекрецией, что влияет на тактику лечения. Так, терапия ИГА преимущественно консервативная, тогда как оперативное лечение в объеме адреналэктомии показано больным с односторонним поражением [6, 9, 10]. Однако не до конца решенной остается проблема показаний к проведению ССВЗК. По мнению А. С. Ларина, С. М. Черенько и соавт. в случаях одностороннего опухолевого поражения у больных с подтвержденным диагнозом ПГА, возрастом менее 40 лет и выраженной клиникой заболевания, более углубленное обследование не

показано [6]. В таких случаях пациенту должна быть рекомендована адреналэктомия. По данным И. И. Ситкина, В. В. Фадеева и соавт., Nicholas Daunt ССВЗК должен выполняться при любой форме ПГА, включая односторонние аденомы надпочечников, так как даже в этих случаях процесс может характеризоваться двухсторонней либо контрлатеральной гиперсекрецией альдостерона [7, 11].

В настоящее время «золотым стандартом» оперативного лечения больных с опухолями надпочечников (ОН) до 6 см в диаметре является лапароскопическая адреналэктомия (ЛАЭ). Наряду с этим разрабатываются и другие вмешательства – рентгенэндоваскулярная деструкция надпочечников (РЭДН), эмболизация сосудов надпочечников, радиоволновая абляция [12, 13, 14, 15]. Однако данные методы применяются в небольшом числе клиник, поэтому данные о непосредственных и отдаленных результатах данных методик немногочисленны.

Цель: разработать дифференцированный подход к диагностике и лечению больных с ПГА.

Материалы и методы

С 2009 по 2016 гг. на обследовании и лечении находились 49 пациентов с ПГА, среди них 38 (77,5%) женщин и 11 (22,5%) мужчин. Средний возраст составил 42,3±9,3 года. Аденомы надпочечников диагностированы у 29 (59,2%) больных, узелковая гиперплазия одного или обоих надпочечников – у 20 (40,8%).

При обследовании гормонального статуса определяли уровень периферических гормонов в плазме крови – кортизола, альдостерона, АКТГ, ренина. Для исключения субклинической гиперкортизолемиии применяли ночную пробу с 1 мг дексаметазона. Для подтверждения диагноза ПГА использовали пробы с физиологическим раствором и каптоприлом. В обязательном порядке определяли уровень калия и натрия крови.

ССВЗК произведен 29 (59,2%) больным на ангиографическом комплексе AXIOM Artis MP Siemens, Германия. Его производили преимущественно в утренние часы (с 8:00 до 9:00 утра) без стимуляции кортикотропином. По его результатам диагноз ИГА выставлен 9 (18,4%) пациентам, у остальных имела место односторонняя гиперсекреция альдостерона со стороны пораженного надпочечника.

Всем пациентам для верификации топического диагноза выполняли компьютерную томографию надпочечников на аппарате Toshiba Asteion, Япония.

У 30 (61,2%) больных выполнено оперативное лечение, из них – 27 (90%) пациентам выполнялась ЛАЭ, а трем (10%) – резекция аденомы надпочечника. У 16 (32,7%) больных выполнена РЭДН. Трем (6,1%) больным с ИГА проводилось исключительно консервативное лечение верошпироном. Об успешности проведения РЭДН судили по образованию рентгенконтрастного пятна в проекции надпочечника.

Статистическая обработка полученных результатов проводилась с помощью пакета прикладных компьютерных программ Statistica 6.0, StatSoft, Inc.1984-2001 с использованием непараметрических критериев. Статистически значимыми в нашей работе считались результаты при уровне статистической значимости $p<0,05$.

Результаты и обсуждение

В 100% случаев ведущим клиническим симптомом являлась артериальная гипертензия, при этом у 22 (44,9%) пациентов она имела постоянную форму, а у 27 (55,1%) пациентов – кризовое течение на фоне повышенных цифр АД. Минимальные цифры АД составили 140/100 мм рт.ст, максимальные – 240/120 мм рт.ст. соответственно. Средние цифры АД составили (177,9±24,8/104,3±9,6) мм рт.ст.

Повышение уровня альдостерона в периферической крови отмечено у 46 (93,4%) пациентов. Клинически значимая мышечная слабость отмечена у 17 (34,7%) пациентов, тогда как гипокалиемия (снижение уровня калия менее 3,6 мкмоль/л) регистрировалась лишь у 14 (28,6%) больных.

Развитие почечного синдрома выявлено у трех (6,1%) больных, что проявлялось никтурией, щелочной реакцией мочи и снижением ее плотности.

При установлении синдрома ПГА по результатам клинико-лабораторных исследований, подтверждении этого синдрома положительными нагрузочными пробами с физиологическим раствором или каптоприлом и визуализации патологии надпочечников с помощью КТ (аденома, узелковая гиперплазия) решали вопрос о проведении ССВЗК. Показанием для использования данного исследования считаем:

1. Первичный гиперальдостеронизм, если у пациентов отсутствует синдром субклинической гиперкортизолемии (скрытый синдром Кушинга).

2. Двухсторонние поражения надпочечников (для выбора стороны резекции/адреналэктомии).

Считаем, что об односторонней гиперсекреции альдостерона свидетельствует соотношение альдостерон/кортизол с обеих сторон как 3:1 и более. Мы разделяем мнение Л. В. Щекатуровой и С. М. Черенько о том, что при наличии синдрома субклинической гиперкортизолемии нарушается достоверность расчета альдостерон-кортизолового соотношения, что делает этот инвазивный метод нецелесообразным для постановки окончательного диагноза и как следствие – выбора метода лечения. В тех же случаях, когда мы исключаем скрытый синдром Кушинга (уро-

вень кортизола в крови после дексаметазоновой пробы менее 1,8 мкг/дл), считаем ССВЗК абсолютно показанным, несмотря на наличие одностороннего поражения надпочечника по данным КТ.

Также этот метод незаменим при наличии двухсторонних аденом у пациентов с ПГА. Так, у одной больной с двухсторонними аденомами надпочечников, размерами до 1,5 см в диаметре справа и 1,8–2,0 см в диаметре слева только после ССВЗК удалось установить гормональную активность аденомы левого надпочечника. После проведения ЛАЭ у пациентки снизились цифры АД и она смогла отказаться от гипотензивной терапии. Вмешательства на правом надпочечнике не потребовалось.

Несмотря на то, что ССВЗК – это сложная инвазивная ангиографическая процедура, осложнений ее мы не наблюдали. В 10% случаев сталкиваемся с трудностями катетеризации правой или левой центральной вены надпочечников. В случаях невозможности селективной катетеризации слева берем пробу крови из левой почечной вены для косвенного расчета. Также внимательно оцениваем наличие венозных коллатералей во время проведения ССВЗК, так как при имеющихся коллатералях невозможно правильно рассчитать соотношение альдостерон/кортизол вследствие снижения концентрации кортизола и альдостерона в полученной пробе. Ниже приведены фотографии катетеризации правых центральных вен надпочечников (ЦВПН) у двух больных (рис. 1 и 2).

По результатам селективного забора производился выбор тактики лечения больных, представленный в таблице № 1.

В настоящее время в клинике всем больным с доброкачественными заболеваниями коры надпочечников адреналэктомия выполняется лапароскопически. Показаниями для оперативного лечения являются альдостеромы и узелковые гиперплазии надпочечников. С 2012 г. лапароскопическая правосторонняя адреналэктомия у больных с ОН коркового слоя выполняется по патентованной методике (№ патента 72856 от 27.08.12). Предложенный метод позволяет снизить кровопотерю и улучшить локализацию главных анатомических ориентиров (нижняя полая вена, верхний полюс почки), снижая риск их повреждений. В последний год мы все чаще применяем резекцию аденом надпочечников с оставлением участка здоровой ткани, однако в настоящее время пока не можем оценить отдаленные результаты по сравнению с тотальной адреналэктомией.

С 2011 г. при узелковых гиперплазиях надпочечников применяем РЭДН. При диагностике ИГА начинаем стартовую терапию верошпироном и используем РЭДН только в случаях приема высоких доз препарата. Применение РЭДН даже с одной стороны позволяло снизить дозировку верошпирона. В случаях односторонней узелковой гиперплазии надпочечника с доказанной односторонней гиперсекрецией альдостерона применяем РЭДН как метод, являющийся альтернативным ЛАЭ.

При сравнении средних цифр уровня альдостерона до проведения РЭДН (347,9±77,6) и спустя один месяц после РЭДН (162,3±41,0) отмечено статистически достоверное снижение его абсолютных цифр ($p<0,05$). При сравнении средних цифр систолического АД у больных до РЭДН (176,7±28,8) и спустя 1 месяц после РЭДН (130,0±8,9) также отмечено его статистически достоверное снижение ($p<0,05$).

Период наблюдения за группой больных (10 пациентов) с односторонней гиперсекрецией альдостерона и узелковой гиперплазией надпочечника, которым выполнялась РЭДН, составил от 5 месяцев до 5 лет. У 5-ти (50%) пациентов достигнуты хорошие результаты, что проявлялось нормализацией АД без приема гипотензивных препаратов и нормализацией уровня гормонов. У 4-х (40%) пациентов отмечен удовлетворительный результат – цифры АД стабилизировались на более низких значениях, уменьшились дозировки принимаемых гипотензивных средств, снизился, но полностью не нормализовался уровень периферических гормонов. В 1 (10%) случае мы имеем неудовлетворительный результат.

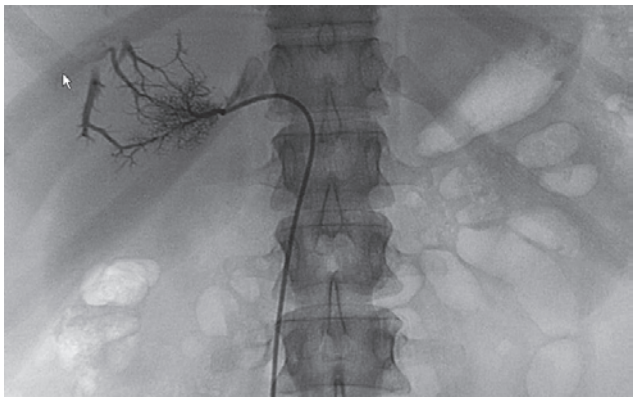

Рис. 1. Катетеризированная ЦВПН. Наличие венозных коллатералей

Рис. 2. Катетеризированная ЦВПН. Отсутствие венозных коллатералей

Таблица 1

Тактики лечения больных

Диагноз	Лечебная тактика	Количество случаев
ПГА с односторонней гиперсекрецией	Адреналэктомия	11
ПГА с двухсторонними гормонально-активными аденомами	Резекция надпочечника	1
ПГА с односторонней гиперсекрецией при узелковой гиперплазии	РЭДН	8
ИГА	РЭДН	6
ИГА	Консервативное лечение	3

За 6 месяцев наблюдением за пациентом АГ существенно не снизилась. Пациентке рекомендована плановая адреналэктомия.

Следует отметить, что хорошие результаты РЭДН достигнуты у пациентов возрастом до 40 лет с малым анамнезом АГ – от 6 месяцев до 3-х лет. Удовлетворительные результаты отмечены у пациентов, чей возраст превышал 60 лет и гипертонический анамнез превышал 10 лет. Учитывая, что проведение РЭДН не требует использования общей анестезии, финансово менее затратное, а также помогает сократить пребывание в стационаре с 5,8±1,1 суток при ЛАЭ до 3,2±0,9 суток ($p<0,05$), мы считаем использование данного метода целесообразным в лечении больных с ПГА, обусловленных узелковой гиперплазией надпочечников.

Таким образом, хирургическое лечение доброкачественных образований коры надпочечников в настоящее время проводится миниинвазивными методами. Расширение диагностического алгоритма способствует улучшению предоперационной диагностики, что позволяет выбирать оптимальный вариант лечения данной категории больных.

Выводы

1. ССВЗК позволяет достоверно диагностировать сторону гиперсекреции альдостерона, что влияет на выбор последующей тактики лечения. Он показан при доказанном с помощью нагрузочных проб синдроме ПГА, если у пациента не подтверждается синдром субклинической гиперкортизолемии.

2. Лапароскопическая адреналэктомия является операцией выбора у больных с альдостеромами.

3. РЭДН – альтернатива лапароскопической адреналэктомии у больных с узелковой гиперплазией надпочечников и односторонней гиперсекрецией альдостерона.

Список литературы

1. Лашкул З. В. Концептуальні підходи до профілактики артеріальної гіпертензії в умовах реформування охорони здоров'я // Український медичний часопис. – Київ, 2014. – № 6 (104). – С. 149–151.
2. Горбась І. М., Смірнова О. О., Кваша І. П. Оцінка ефективності «Програми профілактики і лікування артеріальної гіпертензії в Україні» за даними епідеміологічних досліджень // Артеріальна гіпертензія, 2010. – № 6 (14). – С. 34–52.
3. Funder J.W. Diagnosis and Treatment of Patients with Primary Aldosteronism: An Endocrine Society Clinical Practice Guideline / J. W. Funder, R. M. Carey, C. Fardella // J. Clin. Endocrinol. Metab. – 2008. – Vol. 93, № 9. – P. 3266–3281.
4. Young W. F. Primary Aldosteronism: renaissance of a syndrome / W. F. Young // Clinical Endocrinology (Oxf). – 2007. – Vol. 66, № 5. – P. 607–618.
5. Панькив В. И. Гиперальдостеронизм: определение, этиология, классификация, клинические признаки и синдромы, диагностика и лечение / В. И. Панькив // Між. Енд. Журнал. – 2011. – № 7 (39). – С. 122–132.
6. Ларін О. С. Алгоритм діагностики та вибору лікувальної тактики у хворих на первинний альдостеронізм : методичні рекомендації / О. С. Ларін, С. М. Черенько, Л. В, Щєкатурова. – К., 2012. – 14 с.
7. Daunt N. Adrenal vein sampling: how to make it quick, easy and successful / N. Daunt // Radiographics. – 2005. – Vol. 25. – P. 144–158.
8. Щєкатурова Л. В. Особливості роздільного відбору крові з надниркових вен у діагностиці первинного альдостеронізму / Л. В. Щєкатурова, С. М. Черенько, Г. І. Макаренко // Клінічна ендокринологія та ендокринна хірургія. – 2011. – № 3 (36). – С. 41–45.
9. Хирургическая эндокринология / [под ред. А. П. Калинина, Н. А. Майстренко, П. С. Ветшева и др.]. – СПб.: Питер, 2004. – 941 с.
10. Отдаленные результаты лечения первичного гиперальдостеронизма в свете совершенствования лечебно-диагностической тактики / Л. В. Щекатурова, А. С. Ларин, С. М. Черенько [и др.] // Сучасні медичні технології: матеріали III Українсько-Російського симпозіуму. – 2013. – № 3 (19). – С. 238–241.
11. Ситкин И.И., Фадеев В.В., Бельцевич Д.Г. и соавт. Дифференциальная диагностика первичного гиперальдостеронизма: роль и место сравнительного селективного забора крови из надпочечниковых вен // Проблемы эндокринологии, 2011. – № 2. – С. 52 – 56.
12. Альтман І. В. Рентгенохірургічне лікування вторинного гіперальдостеронізму та гіперкортіцизму у хворих на артеріальну гіпертензію ренального генезу та есенціальну АГ / І. В. Альтман // Шпитальна хірургія. – 2001. – №1. – С. 9 – 11.
13. Эволюция взглядов на диагностику и лечение больных с опухолями надпочечников / А. С. Никоненко, С. Н. Завгородний, А. А. Подлужный [и др.] // Сучасні медичні технології: матеріали III Українсько-Російського симпозіуму. – 2013. – № 3 (19). – С. 140 – 143.

14. Hokotate H. Aldosteronomas: experience with superselective adrenal arterial embolization in 33 cases / H. Hokotate, H. Inoue, Y. Baba et al. // Radiology. – 2003. – № 227 (2). – P. 401 – 406.

15. Liu S. Y. Radiofrequency ablation for benign aldosterone-producing adenoma: a scarless technique to an old disease / S. Y. Liu, E. K. Ng, P. S. Lee et al. // Ann. Surg. – 2010. – № 252 (6). – P. 1058 – 1064.

Стаття надійшла до редакції 18.09.2016

О. С. Никоненко, С. М. Завгородній[1], О. О. Подлужний[1], І. В. Русанов, А. М. Матерухін[1], С. О. Вільховий[1], А. Л. Макаренков[2], Є. І. Гайдаржі[1]

ДЗ «Запорізька медична академія післядипломної освіти» МОЗ України

[1] Запорізький державний медичний університет

[2] КУ «Запорізька обласна клінічна лікарня» ЗОР

ПЕРВИННИЙ ГІПЕРАЛЬДОСТЕРОНІЗМ: ДІАГНОСТИКА І ЛІКУВАННЯ НА СУЧАСНОМУ ЕТАПІ

Мета: розробити диференційований підхід до діагностики та лікуванню хворих на ПГА.

Матеріали та методи. У статті обговорюються результати діагностики та лікування 49 хворих на ПГА. Аденоми наднирників діагностовані у 29 (59,2%) хворих, вузликова гіперплазія одного або обох наднирників – у 20 (40,8%). Селективний відбір крові з вен наднирників проведений 29 (59,2%) хворим. За його даними діагноз ІГА підтвердився у 9 (18,4%) пацієнтів. 27 (55,1%) хворим виконували ЛАЕ, трьом (6,1%) – резекцію аденоми наднирника, у 16 (32,7%) хворих виконана РЕДН. Трьом (6,1%) хворим на ІГА призначали консервативне лікування.

Результати та обговорювання. У хворих з підтвердженим діагнозом ПГА за відсутністю синдрома субклінічної гіперкортизолемії вважаємо проведення селективного відбору крові з наднирників доцільним, особливо у випадках з двохстороннім ураженням кори наднирників. Про однобічну гіперсекрецію альдостерона свідчить альдостерон-кортизолове співвідношення з обох боків як 3:1. «Золотим стандартом» у лікуванні аденом наднирників є ЛАЕ. При лікуванні вузликової гіперплазії з однобічною гіперсекрецією альдостерона пропонуємо застосування РЕДН, так як метод доводить свою ефективність при дослідженні найближчих та віддалених результатів.

Висновки. Селективний відбір крові з вен наднирників дозволяє достовірно діагностувати бік гіперсекреції альдостерону. Лапароскопічна адреналектомія є операцією вибора у хворих з альдостеромами. РЕДН – альтернатива лапароскопічній адреналектомії у хворих з вузликовою гіперплазією наднирників і однобічною гіперсекрецією альдостерону.

Ключові слова: первинний гіперальдостеронізм,селективний відбір крові з вен наднирників, аденома наднирника, вузликова гіперплазія, рентгенендоваскулярна деструкція.

O. S. Nikonenko, S. M. Zavgorodniy[1], O. O. Podluzhnyi[1], I. V. Rusanov, A. M. Materukhin[1], S. O. Vilkhovoy[1], A. L. Makarenkov[2], Y. I. Haidarzhi[1]

Zaporizhzhia Medical Academy of Postgraduate Educaton

[1] Zaporozhye State Medical University

[2] Zaporozhye Regional Clinical Hospital

PRIMARY ALDOSTERONISM: DIAGNOSTICS AND TREATMENT AT THE PRESENT STAGE

Aim: to work out a differential approach to the diagnostics and treatment of patients with primary aldosteronism.

Materials and methods. The results of dignostics and treatment of 49 patients are discussed in the article. Adenomas were diagnosed in 29 (59,2%) cases, nodular hyperplasia – in 20 (40,8%) cases. Adrenal vein sampling was done for 29 (59,2%) patients. Idiopatic aldosteronism was confirmed in 9 (18,4%) patients. We have done 27 (55,1%) laparoscopic adrenalectomies, 3 (6,1%) – adrenal resections, 16 (32,7%) – endovascular destructions. Three (6,1%) patients with idiopatic aldosteronism were treated conservatively.

Results and discussing. We are sure that adrenal vein sampling is indicated for the patients with primary aldosteronism and without latent hypercortisolemia, especially in the cases of bilateral process. Aldosteron-cortisol ratio 3:1 points out for the unilateral hypersecretion. The so-called "golden standard" in the treatment of adrenal adenomas is laparoscopic adrenalectomy. We suggest a using of endovascular destruction in the cases of nodular hyperplasia and unilateral hypersecretion because of its effectiveness during investigation of the nearest and remote results.

Keywords: primary aldosteronism, adrenal vein sampling, adrenal adenoma, nodular hyperplasia, endovascular destruction.