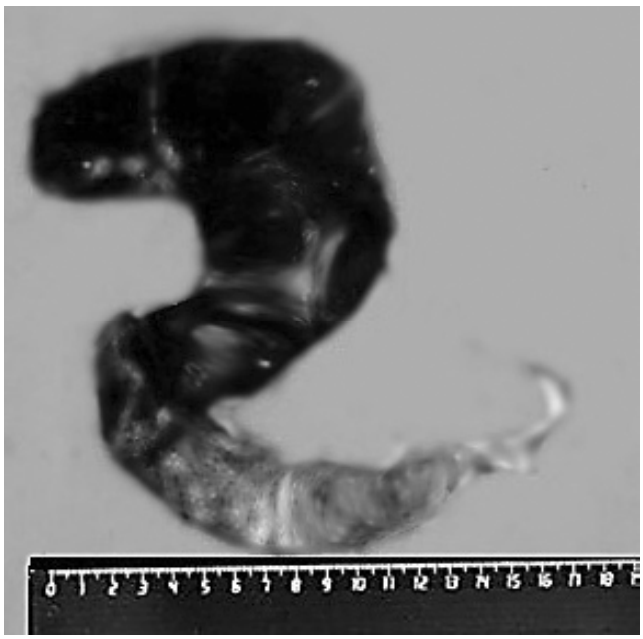

Рис.1. ***Гигантский трихобезоар с локализацией в желудке и двенадцатиперстной кишке,вызывавший хроническую кишечною непроходимость.***

мочевина 4,0 ммоль/л, хлор 90,4 ммоль/л.

18.01.2000 г. выполнена лапаротомия. Желудок и ДПК до нижней горизонтальной ветви увеличены, плотные на ощупь. Гастротомия. Практически весь просвет желудка, начиная от в/3 его тела через привратник до нижней горизонтальной ветви ДПК занимает инородное тело, представленное „свалявшимися" с пищевыми массами волосяным конгломератом размером 29х16 см. Последний удален, он повторяет конфигурацию свого вместилища *(Рис.)*. В в/3 тела желудка поверхностная язва диаметром 1,5 см с умеренной инфильтрацией тканей. Стенка его гипертрофирована. Послеоперационный диагноз: „Гигантский трихобезоар желудка и ДПК, хроническая кишечная непроходимость. Язва тела желудка." Гастрорафия швами Черни. Брюшная полость дренирована. Рана ушита.

Продолжена консервативная терапия, включающая и противоязвенную. Послеоперационное течение гладкое. Дренажи из брюшной полости удалены на 3 сутки. Швы снять на 12 сутки. Выписана в удовлетворительном состоянии 31.01.2000 г. Осмотрена через 2 месяца. На контрольной ФЭГДС патологи нет.

ЛИТЕРАТУРА

1. Випадок трихобезоару шлунка у дитини / *О. М. Горленко, О. В. Губіш, С. Ф. Гербут та ін.* // Сучасна гастроентерологія. – 2003. - № 4. – С. 90-92.
2. *Маховский В. В., Ворушилин В. А., Печенкин Е. В.* Фитобезоар как причина острой тонкокишечной непроходимости // Хирургия. – 2005. - № 7. – С. 54-55.
3. Применение миниинвазивных технологий в лечении безоаров желудка и кишечника / *А. М. Тищенко, И. В. Сариан, Р. М. Смачило и др.* // Клін. хірургія. – 2007. - № 9. – С. 16-20.
4. *Сидоров П. И., Михеева В. В.* Трихобезоар желудочно-кишечного тракта в клинике детского периода // Журн. неврологии и психиатрии. – 2000. - № 2. – С. 59-60.
5. *Baudamant W. W.* Metoire Sur des cheveux trouves dans l'estomac et dans les sntestines greles // J. Med. Chir. Pharm. – 1779. - № 52. – P. 507-5146.
6. *Chauhan R. C., Sharma A.* K. Trichotillomania and trichophagia leading to trichobezoar // Journal of Dermatology. – 2000. - № 27. – P. 24-26.

Сведения об авторах: Капшитарь Алексей Александрович- магистр медицины; 69069, г. Запорожье, ул. Ульянова д. 157, кв. 2, раб. (8 – 0612) 34 – 75 – 53, дом. (8 - 0612) 52 – 33 – 10

Капшитарь Александр Васильевич - д.мед.н. доцент кафедры общей хирургии ЗГМУ, 69069, г. Запорожье, ул. Ульянова д. 157, кв. 2, раб. (8 – 0612) 34 – 75 – 53, дом. (8 – 0612) 52 – 33 – 10

Смирнов Анатолий Сергеевич - заведующий хирургическим отделением 2-й городской клинической больницы г. Запорожья. ул. Запорожская 2, кв. 197, раб. (8 – 0612) 65 – 16 – 22, дом. (8 – 0612) 63 – 76 – 17)

Стешенко Андрей Александрович - врач-интерн кафедры общей хирургии ЗГМУ, 69009, г. Запорожье, ул. Историческая 42, кв. 129, раб. (8-0612) 65-15-41, дом. (8-0612) 35-71-19

УДК 616. 127-005. 4-073. 7-085. 225.2

І.Л Кечин, В.А Візир, Г.П. Лисянська

ВПЛИВ ЕНАЛАПРИЛУ В РЕКТАЛЬНІЙ ЛІКАРСЬКІЙ ФОРМІ НА ДІАСТОЛИЧНУ ДИСФУНКЦІЮ Й БЕЗБОЛЬОВУ ІШЕМІЮ МІОКАРДА У ХВОРИХ НА АРТЕРІАЛЬНУ ГІПЕРТЕНЗІЮ З НЕУСКЛАДНЕНИМИ КАРДІАЛЬНИМИ ГИПЕРТЕНЗИВНИМИ КРИЗАМИ

Запорізький державний медичний університет

Ключові слова: *артеріальна гіпертензія, безбольова ішемія міокарда, еналаприл, ректальні лікарські форми.*

Ключевые слова: *артериальная гипертензия, безболевая ишемия миокарда , эналаприл, ректальные лекарственные формы.*

Key words: *an arterial hypertensia, without a pain an ischemia of a myocardium, enalapril, rectal medicinal forms.*

У результаті досліджень установлено, що еналаприл при ректальному застосуванні при 10-ти денній терапії у хворих на артеріальну гіпертензію високої категорії ризику з неускладненими кардіальними гіпертензивними кризами вірогідно знижує артеріальний тиск, зменшує ступінь діастолічної дисфункції лівого шлуночка, зменшує кількість і тривалість епізодів безбольової ішемії міокарда, що свідчить про зменшення ступеня діастолічної дисфункції коронарних артерій. Ректальний шлях введення еналаприлу доцільно використовувати як альтернативу ентеральному у хворих артеріальною гіпертензією із синдромом діастолічної серцевої недостатності, особливо на тлі патології шлунково-кишкового тракту.

В результате исследования установлено, что эналаприл при ректальном применении при десятидневной терапии у больных артериальной гипертензией высокой категории риска с неосложненными кардиальными гипертензивными кризами достоверно снижает артериальное давление, уменьшает степень диастолической дисфункции левого желудочка, уменьшает количество и продолжительность эпизодов безболевой ишемии миокарда, что свидетельствует об уменьшении степени диастолической дисфункции коронарных артерий . Ректальный путь введения эналаприла целесообразно использовать как альтернативу энтеральному у больных артериальной гипертензией с синдромом диастолической сердечной недостаточности, в особенности на фоне патологии желудочно-кишечного тракта.

©ـ´ ˣ І áМР, ᵘ .ᵢ ᵘ кΛМУ, ᶜ . с. ´ МΦδРФα≡Δ 2008

As a result of research it is established, that enalapril at rectal application at ten-day day time therapy at sick of an arterial hypertensia of a high category of risk with uncomplicated cardial hypertensive crisises authentically reduces arterial pressure, reduces a degree of diastolic dysfunction of a left ventricle, reduces quantity and duration of episodes without a pain ischemia of a myocardium that testifies to decrease of a degree of diastolic dysfunction of coronary arteries. The rectal way of introduction to enalapril is expedient for using as alternative enteral at sick of an arterial hypertensia with a syndrome of a diastolic heart failure, in particular on a background of a pathology gastric-an intestinal tract.

Впровадження інгібіторів ангіотензин-перетворюючого ферменту (ІАПФ) у лікувальну практику стало найбільш значним досягненням 90-х рр. XX ст. у клінічній фармакотерапії артеріальної гіпертензії (АГ). Перевагами ІАПФ є поступове досягнення й стійке збереження антигіпертензивного ефекту, можливість застосування препаратів один раз на добу, простий підбір дози, здатність забезпечувати потужну блокаду тихорецьких ефектів ангіотензину-II й переносимість, яка наближена до рівня плацебо [16]. Відповідно до бази даних Merck-Medco, у якій узагальнена інформація про застосування антигіпертензивних препаратів у США, тривалий прийом ІАПФ характеризується найвищою "прихильністю" хворих до лікування порівняно з іншими медикаментозними засобами терапії АГ [15]. Препаратам цієї групи властиві органопротекторні властивості, обумовлені модуляцією активності ренін-ангіотензинової системи [3], збільшенням продукції простацикліну й оксиду азоту [10], поліпшенням функцій мітохондрій в експерименті [12]. З огляду на ці властивості, а також відповідно до критеріїв доказової медицини, уже через кілька років після початку клінічного застосування ІАПФ були визнані засобами "першої лінії" у лікуванні АГ [6]. Переконливі докази можливості ІАПФ сповільнювати прогресування атеросклерозу при цереброваскулярних ускладненнях АГ дозволили вважати препарати цієї групи переважними засобами вибору у хворих із церебральною гіпертензівною ангіопатією [9]. Головною ознакою безбольової ішемії міокарда (БІМ) уважається об'єктивно минуще порушення перфузії міокарда з виникненням змін метаболізму, скорочувальній функції або електричній активності міокарда, але не супроводжується нападом стенокардії або його еквівалентів. БІМ зустрічається у хворих на АГ у 55,7% випадків [1] . Епізоди БІМ тісно корелюють зі ступенем гіпертрофії лівого шлуночка [12,14].

Причина відсутності болю при виникненні ішемії міокарда залишається не зовсім з'ясованою. Обговорюються такі причини розвитку БІМ, як утворення нестійких мікроагрегатів тромбоцитів у вінцевих артеріях, підвищення порогу больової чутливості, наявності кардіальної діабетичної ангіонейропатії. Передбачається, що інгібітори ІАПФ потенційно здатні зменшувати ймовірність виникнення епізодів ішемії міокарда тому, що позитивно впливають на дисфункцію ендотелію коронарних артерій за рахунок збільшення часу циркуляції в крові вільних кінінів[10]. У сполученні з пригніченням утворювання ангіотензину-II ІАПФ викликають доведену дилатацію коронарних артерій [8]. В експериментальних [11] і клінічних ендотелійзалежного [8] роботах встановлено, що ІАПФ при тривалому застосуванні ведуть до посилення эндотелійзалежного розслаблення коронарних судин на тлі регресу процесів ремоделювання судин.

Нами розроблена й впроваджена в практичну діяльність ректальна система з еналаприлом для використання альтернативного трансмукозного шляху введення препарату [4, 5]. Відомо, що при ректальному веденні приблизно 1/3 субстанції досягає печінки по ректопортальним венам, де відраз починає трансформуватись у вазоактивний метаболіт – еналаприлат, тоді як 2/3 субстанції всмоктується в системний кровоток і метаболюють у печінці із запізненням. Це дає змогу поліпшити фармакодинамічні ефекти еналаприлу, а саме, прискорити початок гіпотензивної реакції й пролонгувати її в часі [2].

МЕТА ДОСЛІДЖЕННЯ: вивчення впливу ректального введення еналаприлу малеату у вигляді інноваційної трансректальної системи з контрольованим вивільненням субстанції еналаприлу 20 мг (субстанція фірми Гедеон Ріхтер) на показники трансмітрального кровотоку й епізоди виникнення БІМ у хворих на АГ із гіпертензивним серцем на тлі розвитку неускладненого гіпертензивного криза. [3].

МАТЕРІАЛИ Й МЕТОДИ ДОСЛІДЖЕННЯ

У відкритому неконтрольованому дослідженні взяли участь 60 амбулаторних хворих з АГ II стадії високої категорії ризику з неускладненим кардіальними гіпертензивними кризами, які маніфестували переважно виникненням задишки на тлі додаткового підвищення АТ на 20% від цільового рівня й рефрактерності до одного або декількох антигіпертензівних засобів. Обстежено чоловіків і жінок порівну віком від 41 до 65 років, середній вік 56,1± 6,7 років. Тривалість АГ - понад 10 років. Індекс маси тіла = 29,0 ±4,0 г/ м^2, індекс маси міокарда лівого шлуночка (ІММЛШ) у чоловіків 180,80±12.65 г/м^2, у жінок – 158,33±10,71 г/м^2. У 56 пацієнтів були наявні електрокардіографічні ознаки гіпертрофії лівого шлуночка, у 57 – ознаки гіпертензивної ангіопатії сітківки. Контроль – 44 хворих на АГ II ст. з гіпертензивним серцем (ІММЛШ=175,32±10,52 г/м^2). Діастолічну дисфункцію вивчали за допомогою еходоплерографії на пристрої Vivid-3 Expert фірми General Electric (США) за методом Rovai і співавт. [16]. Добове моніторування ЭКГ і АТ здійснювали за допомогою пристрою КТ-4000 фірми "Инкарт" (Росія) за стандартним методом [7]. ЕКГ критерії БІМ: елевація або депресія сегмента ST на 0,1 мв у точці, що відстоїть на 80 мс від точки тривалістю не менш 1 хв. Здійснювали загальноклінічне обстеження хворих за стандартним протоколом для таких станів [6]. Стандартні біохімічні дослідження крові проводили на аналізаторі Reflatron (Франція). Дослідження проводили на 1-шу добу після госпіталізації хворих та через 10 діб лікування.

Статистичний аналіз отриманих даних проводили з використанням критерію U Вілкоксона для порівняння двох парних вибірок у зв'язку з асиметрією варіант у вибірках. Хворі, що палять, а також хворі з маніфестними формами ІХС і цукрового діабету з дослідження виключались.

РЕЗУЛЬТАТИ ТА ЇХ ОБГОВОРЕННЯ

При аналізі даних моніторування АТ установлено, що середнє значення кризових цифр денного систолічного артеріального тиску (САТ) дорівнювало 164,68 ± 17,50 мм рт. ст., діастолічного артеріального тиску (ДАТ)–102,85± 9,62 мм рт. ст. Нічний кризовий рівень САТ становив-155,33 ± 12,50 мм рт. ДАТ- 91 ± 6,62 мм рт. ст. Через 10 днів лікування еналаприлом при ректальному введенні – ден-

©ـ´ ˣ І ά Μ Ρ, ᵘ . ⁱ ᵘ κ Λ Μ Υ, ᶜ . ᶜ. ´ Μ Φ Ρ Φ α Ξ Δ 2008

ний рівень САТ знижувався до 131± 8,12 мм рт. ст; ДАТ – до 74 ± 6,72 мм рт. ст. (p<005). Нічний рівень САТ дорівнював 125, 28±12,02 мм рт. ст; ДАТ – 73,44 ± 8,29 мм рт.ст. (p<005). Варіабельність АТ мала тенденцію до збільшення: систолічний і діастолічний добові індекси підвищувалися з 6 та 8 % до 8 і 10 % відповідно. Індекс маси міокарда лівого шлуночка в процесі лікування вірогідно не змінювався.

Показники трансмітрального кровотоку репрезентовані у *табл.№1.*

Таблиця 1

Динаміка показників діастолічної функції у хворих артеріальною гіпертензією під впливом терапії ректальним еналаприлом

Показники	Контроль (n =44)	Хворі на АГ (n =60)	P під впливом лікування
E, см/с	78,10± 4,62	55,19± 1,58 / 72,30± 1,98	P< 0,05
A, см/с	49,80± 3,12	59,4± 1,35 / 47,6± 1,02	P< 0,05
E/A	1,45± 0,06	0,78± 0,01 / 1,4± 0,029	P< 0,005
Decc T, мс	199,1± 1,8	290,3± 1,23 / 221,8± 2,17	P< 0,05
Acc T, мс	73,90± 2,23	94,71± 1,21 / 74,5± 1,35	P< 0,05
T_E, мс	253.0±10,6	384,86± 2,38 / 190,3± 3,15	P< 0,01
T_A, мс	136,0± 8,9	227,31± 1,53 / 154,18± 2,86	P< 0,01
E_I,	10,71± 0,63	11,13± 0,31 / 9,68± 0,41	P> 0,1
A_I,	3,58± 0,26	6,29± 0,16 / 4,87± 0,12	P> 0,1
E_N	5,53± 0,13	3,33± 0,1 / 4,44± 0,28	P> 0,1
A_N	3,82± 0,08	3,38± 0,03 / 3,61± 0,07	P> 0,1
A%	26± 0,94	36,0± 0,43 / 29,3± 0,87	P< 0,05

Примітка: ** – P< 0,05; *** – P< 0,001;
у чисельнику - вихідне число; у знаменнику - на 10 день терапії.

У результаті дослідження виявлено, що у хворих на АГ із кардіальним типом неускладнених гіпертензивних кризів відзначається значна діастолічна дисфункція лівого шлуночка, яка проявлялась зниженням співвідношення раннього й передсердного діастолічного наповнення (E/A) за рахунок підвищення абсолютних значень швидкості кровотоку в фазу раннього діастолічного наповнення, тоді як швидкість трансмітрального потоку крові у фазу систоли передсердя не відрізнялася від контролю. Відзначалося вповільнення фази децелерації й фази акселерації потоку крові в порівнянні з контролем. Отримано аналогічні зміни інтегральних показників, що свідчить про наявність глибоких порушень діастолічної функції лівого шлуночка серця за рахунок підвищення ригідності міокарда й збільшення його жорсткості. Це підтверджувалося збільшенням внеску систоли передсердя в наповнення шлуночка, а також – збільшенням інтегральних показників систоли передсердя. Під впливом терапії еналаректом порушення діастолічної дисфункції вірогідно зменшились по всіх показниках,а саме: збільшилось співвідношення E/A; на 25% збільшилась швидкість току крові у фазу раннього наповнення (E), знизився внесок систоли передсердя в загальний обсяг діастоли (P<0,05). Поліпшення діастолічної функції міокард лівого шлуночка супроводжувалося прискоренням часу акцелерації й децелерації.

Вплив 10-ти денної терапії на епізоди БІМ представлено у *табл.№2.*

Таблиця 2

Вплив еналаприлу при ректальному введенні на БІМ при неускладнених кардіальних гіпертензивних кризах

Показники БИМ	Вихідні показники	Показники після терапії	P
БИМ, %	29,7± 0,8	19,7± 0,32	P< 0,05
Сумарна тривалість, хв	26,13± 4,81	20,31± 3,35	P> 0,1
Епізоди елевації сегмента ST, %	3,84± 0,21	2,71± 0,09	P< 0,05
Епізоди депресії сегмента ST, %	6,87± 0,81	3,84± 0,08	P< 0,001
Тривалість елевації ST, хв	9,01± 0,87	6,01± 0,42	P< 0,05
Тривалість депресії ST, хв	17,12± 01,31	14,68± 0,82	P< 0,05

Як видно з даних таблиці, лікування вірогідно зменшувало кількість і тривалість епізодів БІМ. Це зв'язано, вочевидь, як із достовірним зниженням середнього денного й нічного артеріального тиску, так й із суттєвим зменшенням тяжкості діастолічної дисфункції міокарда під впливом лікування ректальною лікарською формою еналаприлу. На нашу думку зменшення кількості й тривалості епізодів БІМ зв'язано як зі зменшенням умісту в крові ангиотензину-II, так і з пролонгуванням циркуляції брадікініну і калідіну під впливом еналаприлата, що раніше показано в ряді досліджень [10,11] . Підвищення вмісту кінінів підвищує синтез оксиду азоту, чим, вочевидь, і пояснюється отримане при дослідженні зменшення кількості й тривалості епізодів БІМ. Результати рутинних біохімічних досліджень: рівня електролітів, креатинину й ліпідів у плазмі крові не виходили за рамки фізіологічних коливань.

ВИСНОВКИ

1. У результаті досліджень установлено, що еналаприл при ректальному застосуванні при 10-ти денній терапії у хворих на АГ високої категорії ризику з неускладненими кардіальними гіпертензивними кризами вірогідно знижує артеріальний тиск, зменшує ступінь діастолічної дисфункції лівого шлуночка, зменшує кількість і тривалість епізодів безбольової ішемії міокарда, що свідчить про зменшення ступеня діастолічної дисфункції коронарних артерій.

2. Ректальний шлях введення еналаприлу доцільно використовувати як альтернативу ентеральному у хворих АГ із синдромом діастолічної серцевої недостатності,зокрема на тлі патології шлунково-кишкового тракту.

ЛІТЕРАТУРА

1. *Бугаенко В.* Частота выявления безболевой ишемии миокарда// Ліки України 2005.-№4.-С.73-80.

2. *Візір В.А., Кечин І.Л.* Ефективність монотерапії артеріальної гіпертензії еналаприлом у новій лікарській формі // Клінічна фармація. – 2006. – № 1. – С.13-16.

3. *Жарінов О.Й.* Місце інгібіторів ангіотезин-перетворюючого ферменту в лікуванні та профілактиці серцевої недостатності // Серце і судини. – 2003. – № 1. – С. 114-120.

4. *Лисянська Г.П.* Виготовлення супозиторіїв з еналаприлом в умовах аптеки / Г.П. Лисянська, І.Л. Кечин, В.В. Глади-

©ـ´ ˣ І áМР, ᵘ . ⁱ ᵘ кΛΛΥ, ᶜ . с. ´ МΦδРФα=Δ 2008

шев // Інформ.лист МОЗ України.-2007.- вип. 18 по пробл. „Фармація".-№147-2007.-4 с.

5. Пат. 4502 МКИ А61ДО9/02 Спосіб лікування артеріальної гіпертензії, асоційованої із серцевою недостатністю / *Кечин И.Л.*; заявник і патентовласник Запорізький держмедінститут; заяв. 17.11.2003; опубл. 15.01.2005, Бюл. №1.

6. Рекомендації Української асоціації кардіологів з профілактики і лікування артеріальної гіпертензії. / [Модератор *Є.П. Свіщенко*].-К.: Грані-Т, 2004.- 72с.

7. *Сычев О.С.* Амбулаторное холтеровское мониторирование ЭКГ / *О.С. Сычев, М.И. Лутай , М.О. Романова* // Укр. кардіол. журн. - 2005. - №5. - С. 11-36.

8. *Федорова О.П.* Діастолічна функція міокарда й показники енергетичного обміну у хворих на цереброішемічну форму артеріальної гіпертензії і їхня корекція периферичними вазодилятаторами: Автореф. дис. на здобуття. наук. ступеня канд. мед. наук/ *О.П. Федорова*.- Запоріжжя,-2002.-27с.

9. *Arenillas J.F.* Silent myocardial ischemia in patients with symptomatic intracranial atherosclerosis / *J.F. Arenillas, J. Candrell-Riera, G. Romero-Farina* // Stroke. - 2005. - Vol. 36. - P. 1201- 1206.

10. *Buttenburg W.W.* Bradykinin-induced relaxation of coronary microarteries: S-nitrosothils as EDHF / W.W. Buttenburg, R. Popp, I. Flemming // Br. J. Pharmacology. – 2004. – Vol. № 4. – P. 150-166.

11. *Drumnond G.R.* Endothelium-dependent relaxation to the ?-1 kinin reseptoк agonist des-Arg9 bradikinin in human coronary arteries / G.R. Drumnond, T.M. Cocks // Br. J. Pharmacol. – 1995. – Vol. 116, № 8. – P. 3083-3085.

12. *Gary R.* Diastolic heart failure / *R. Gary, L. Davis* // Heart Lung. – 2008–Vol.37, №6.– P.405-416.

13. *Hoenig M.R.* The cardiac microvasculature in hypertension, cardiac hypertrophy and diastolic heart failure / M.R. Hoenig, C. Bianchi, A. Rosenzweig //Curr. Vasc. Pharmacol. – 2008. – Vol.6, №4. – P.292- 300.

14. *Masugata H.* Relationship of cardiac hypertrophy and diastolic dysfunction assessed by echocardiography with atherosclerosis in retinal arteries in hypertensive patients / H. Masugata, S. Senda, J. Hoshikawa // Clin. Exp. Hypertens.–2008– Vol.30, № 7.– P.520- 529.

15. *Mendoza-Gonzalez C.* Extreme elevation of the blood pressure (hypertensive crisis): recommendations for its clinical-therapeutic boarding / *C. Mendoza-Gonzalez , M. Rosas , C. Lomeli Estrad*a //Arch Cardiol Mex. - 2008.- Vol.78, Suppl 2.- S.-74-81.

16. *Rovai D.* Echocardiography and the clinical diagnosis of left ventricular dysfunction / D. Rovai , M.A. Morales, G. Di Bella // Acta Cardiol. 2008. – Vol. 63, №4. – P.507- 513.

Відомості про авторів: Кечин Ігор Леонідович, канд.мед.наук., доцент кафедри внутрішніх хвороб- 1 Запорізького державного медичного університету;

Візір Вадим Анатолійович, доктор медичних наук, професор, завідувач кафедри внутрішніх хвороб-2 Запорізького державного медичного університету;

Лисянська Ганна Петрівна, асистент кафедри технології ліків Запорізького державного медичного університету

Адрес для переписки: 69000, г.Запорожье, пр. Ленина 133–90e–mail: Ketchin@express.net.ua 80676110033 Кечин

©.´ ˣ І ά́МР, ᵘ .ⁱ ᵘ кΛМ́Ѵ, ᶜ . с. ´ МΦ́ЬРФα=Д 2008