

УДК 617.735–007.281–005–089–08

Функціональний ефект непрямой ревазуляризації при лікуванні регматогенного відшарування сітківки

Н. Г. Завгородня^{1,2}, проф., д-р мед. наук, А. В. Дєдов¹, канд. мед. наук, О. М. Івахненко²

¹Державний заклад «Запорізька медична академія післядипломної освіти МОЗ України»;

² Запорізький державний медичний університет; Запоріжжя (Україна)

Ключевые слова: Отслойка сетчатки, глазная гемодинамика, непрямая ревазуляризация, экстрасклеральные вмешательства.

Ключові слова: Відшарування сітківки, очна гемодинаміка, непрямая ревазуляризация, екстрасклеральні втручання.

Отслойка сетчатки без лечения приводит к необратимой слепоте. Функциональная реабилитация после прилегания сетчатки является важным и актуальным вопросом. Коррекция гемодинамического дефицита может быть перспективным направлением, а непрямые ревазуляризирующие вмешательства позволяют повысить кровоток в глазу без манипуляций с тканями глаза и сохранением принципа антеградности кровотока в глазничной артерии. Целью было определение функциональной эффективности непрямых ревазуляризирующих вмешательств у пациентов, оперированных экстрасклеральными методами по поводу регматогенной отслойки сетчатки.

Материал и методы. Обследованы 52 больных из основной группы (оперированных экстрасклеральными методами, выполнены также перевязки конечных ветвей наружной сонной артерии), выполнялась доплерография, реоофтальмография — оба исследования с компрессионными пробами перед и после вмешательств. Контрольная группа — ретроспективный анализ 40 историй болезни из архива КУ «ЗОКБ ЗОС».

Результаты. Выявлено повышение остроты зрения на 0,1 и расширение суммарного поля зрения на 21,07 град. у пациентов основной группы. Выявлено влияние уровня кровотока в ЗКЦА и предоперационной остроты зрения на остроту зрения на момент выписки, что свидетельствует о важной роли кровоснабжения хориоидеи в восстановлении зрительных функций после прилегания отслоенной сетчатки.

Functional effect of indirect revascularization in treatment of rhegmatogenous retinal detachment

Zavgorodnyaya N. T., Dedov A. V., Ivakhnenko A. M.

¹ SI «Zaporizhzhya Medical Academy of Postgraduate Education of Ukraine»;

² Zaporozhye State Medical University; Zaporozhye (Ukraine)

Key words: Retinal detachment, ocular hemodynamics, indirect revascularization, extrascleral interventions.

Introduction. Retinal detachment without treatment leads to irreversible blindness. Functional rehabilitation after reattachment of the retina is an important and significant issue. Correction of hemodynamic deficit may be a promising direction, and indirect revascularization intervention can improve the blood flow to the eye without manipulation with the eye tissues and with principle of preservation of the antegrade blood flow in the ophthalmic artery.

Aim. To determine the functional efficacy of indirect revascularization interventions in patients operated by the extrascleral methods for rhegmatogenous retinal detachment.

Materials and methods. 52 patients of the main group (operated by the extrascleral methods they were also performed ligation of the terminal branches of the external carotid artery) were examined, dopplerography and rheoophthalmography were made — both with compression tests before and after the interventions. The control group comprised a retrospective analysis of 40 case histories from the archive of Zaporizhzhya regional hospital.

Results. There was found an increase in visual acuity by 0.1 and expansion of the total field of vision by 21.07 degrees in patients of the main group. The influence of the blood flow level in the short posterior ciliary arteries and preoperative visual acuity on visual acuity at the 7th day, suggested an important role of the blood supply to the choroid in restoration of the visual function after retinal reattachment.

© Н. Г. Завгородня, А. В. Дєдовнаук, О. М. Івахненко, 2015

Вступ. Відшарування сітківки — грізне захворювання, яке без лікування призводить до безповоротної сліпоти. Найчастіше регматогенне відшарування сітківки (РВС) виникає у зв'язку з формуванням розриву ретини в процесі заднього відшарування склоподібного тіла у вогнищах периферичної вітреохоріоретинальної дистрофії (ПВХРД) — нозології, пов'язаної з дистрофічними змінами судинної оболонки й сітківки з прилеглим до неї склоподібним тілом в зоні екватора й допереду від нього [10, 13]. Це — основна (до 60 % випадків) причина розвитку РВС. Значний інтерес представляє стан гемодинамічних показників очей з ПВХРД — за даними багатьох авторів [6–9, 11, 12], має місце зниження загального рівня кровообігу в таких очах.

Для покращення стану очної гемодинаміки розроблено декілька методів. Критерієм їх розподілу є механізм дії — пряме втручання в око з підвищенням кількості діючих судин (пряма реваскуляризація) та втручання на інших судинах з метою підвищення кількісних характеристик кровотоку в судинному руслі (непряма реваскуляризація).

Непряма реваскуляризація — це хірургічне втручання, при якому посилення кровотоку в оці відбувається за рахунок перерозподілу обсягу крові між басейнами зовнішньої і внутрішньої сонних артерій шляхом активації фізіологічних анастомозів, найбільш значущим з яких є анастомоз між середньою менінгеальною й слізною артеріями. Ефект досягається при перетині або перев'язці кінцевих гілок зовнішньої сонної артерії — поверхневої скроневої (ПСА) або лицевої артерії (ЛА). Перевагами цього методу є відсутність маніпуляцій на тканинах ока та підвищення кровотоку у всій судинній системі ока. Крім того, активація вищезгаданого анастомозу дозволяє зберегти принципи антеградності кровотоку в очній артерії (ОА) [2].

Ефективність даного виду втручань була досить добре вивчена при дистрофічних захворюваннях сітківки та зорового нерва, при ішемічному типі глаукоми [3, 4] та очному ішемічному синдромі. Були розроблені функціональні гемодинамічні проби, що дозволяють прогнозувати результат операції та уникнути ускладнень, пов'язаних з вираженими оклюзивно-склеротичними процесами в сонних артеріях. Хоча реабілітація зорових функцій після прилягання сітківки є складним та актуальним питанням [1, 5], проте, у доступній нам літературі ми не зустріли робіт, які б висвітлювали ефективність даного методу при хірургічному лікуванні РВС, що і визначило мету даного дослідження.

Мета. Визначення функціональної ефективності непрямих реваскуляризуючих втручань у пацієнтів, оперованих екстрасклеральними методами з приводу регматогенних відшарувань сітківки.

Матеріал та методи

Нами було обстежено 52 хворих основної групи та проведено ретроспективний аналіз 40 історій хвороби з архіву КУ «ЗОКЛ ЗОР», які склали контрольну групу.

До складу основної групи віднесено хворих, яких оперовано екстрасклеральними методами з приводу РВС в період з 2010 по 2013 рр. у відділенні катарактальної та вітреоретинальної хірургії КУ «ЗОКЛ ЗОР». Серед обстежених цієї групи було 28 жінок (53,8 %) та 24 чоловіки (46,2 %) в віці від 36 до 73 років, середній вік складав $(55,75 \pm 1,21)$ років. Повне прилягання сітківки було досягнуто в усіх пацієнтів після першого втручання. Офтальмогемодинамічні обстеження проводилися хворим на доопераційному етапі та через 12 місяців після втручання.

До складу контрольної групи включено пацієнтів, що були прооперовані (локальне вдавнення та/або циркуляр з повним приляганням сітківки після першої операції) у відділенні катарактальної та вітреоретинальної хірургії КУ «ЗОКЛ ЗОР» в період з 2010 по 2011 рік (архівний матеріал). До складу цієї групи включено 40 пацієнтів (40 очей), віком від 33 до 73 років (в середньому $(54,62 \pm 1,66)$ роки), 21 жінка (52,5 %) та 19 чоловіків (47,5 %). Давність відшарування коливалась в межах від 4 до 60 діб (в середньому $(17,62 \pm 1,61)$ днів), а макулярна ділянка була відшарована в 29 (72 %) випадках. Давність залучення макули складала від 3 до 12 днів (в середньому $(4,54 \pm 0,31)$ днів).

Проліферативна реакція з боку скловидного тіла в пацієнтів обох груп була незначною (на рівні ступеня А), що робило можливим виконання саме екстрасклеральних втручань.

Пацієнти обох груп не страждали на цукровий діабет, їм не виконувалися втручання на задньому відрізку ока в анамнезі, також пацієнти не приймали вазоактивних препаратів щонайменше за місяць перед дослідженням.

Доплерографія (ДГ) артерій ока з визначенням рівня кровообігу в них виконувалася за допомогою апарата ультразвукового діагностичного SA8000 виробництва GeneralElectric, що дозволяло вимірювати пікову швидкість викиду (ПШВ), середню швидкість викиду (СШВ) та індекс резистентності (ІР) в очній артерії (ОА), центральній артерії сітківки (ЦАС), задніх коротких цилиарних артеріях (ЗКЦА) та порівняти його з віковою нормою та парним оком.

Реоофтальмографія (РОГ) виконувалася за допомогою реографічного комплексу «Реоком» за стандартною методикою, розробленою виробником, що дозволяло вимірювати пульсовий об'єм крові (ПОК), хвилинний об'єм крові (ХОК) та реографічний коефіцієнт (РК) в цилиарному тілі й хоріоїдеї та порівняти його з віковою нормою та парним оком.

Для обґрунтування безпечності та ефективності проведення непрямих реваскуляризуючих втручань, під час дослідження гемодинаміки виконувалися компресійні проби на перетискання кінцевих гілок зовнішньої сонної артерії з наступним вимірюванням показників кровообігу та порівнянням їх з вихідними значеннями.

Хірургічне лікування: пацієнтам основної групи виконано циркуляр та/або локальне вдавнення за показами. Додатково, за умови позитивних гемодинамічних проб (за даними РОГ та ДГ), на перетискання кінцевих гілок зовнішньої сонної артерії, цим пацієнтам виконано перев'язку відповідних судин за класичною методикою.

Статистична обробка отриманих даних проводилася із розрахунком середньої арифметичної варіаційного ряду (М) та її стандартної помилки (m). Для порівняння кіль-

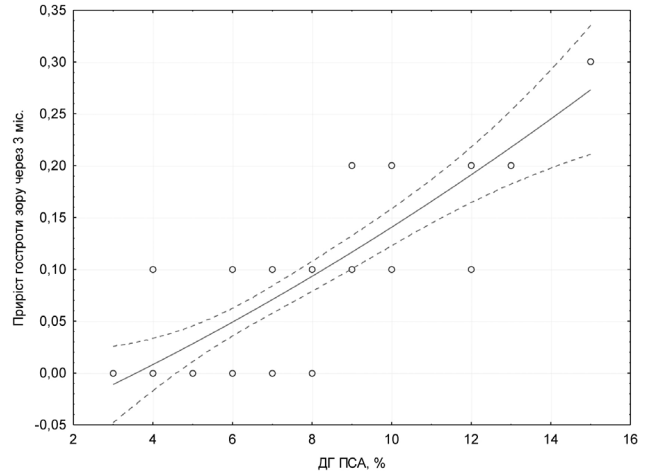
кісних величин в парних рядах використовували t-критерій Сть'юдента. Для обчислення міри зв'язку між ознаками, заданими в кількісному вигляді, використовували коефіцієнт кореляції Пірсона (r). Систематизація матеріалу і представлення результатів розрахунків виконувалися з використанням статистичного пакету електронних програм «Microsoft Excel 2003», «STATISTICA® for Windows 6.0» (StatSoft Inc.).

Результати

Після екстрасклеральних втручань у всіх пацієнтів як основної, так і контрольної груп, було досягнуто повне прилягання сітківки, тому функціональний стан всіх досліджуваних очей значно покращився. Однак детальний аналіз зорових функцій показав, що вже на момент виписки із стаціонару відзначалися певні відмінності в показниках сумарного поля зору та коригованої гостроти зору на очах пацієнтів, де виконувалися лише операції з приводу відшарування, і на очах, де екстрасклеральні втручання були доповнені непрямою ревазкуляризацією (таблиця 1).

Гострота зору та сумарне поле зору перед втручаннями у пацієнтів обох груп майже не відрізнялися, проте, на момент виписки (в середньому, сьомий день) у пацієнтів основної групи гострота зору була на 0,05 вищою, ніж у хворих із контрольної групи. Поле зору у них також було ширшим, але на недостовірних 19,07 град.

Протягом терміну спостереження у хворих основної групи виявлено поступове покращення зорових функцій. Через 1 місяць після втручань виявлено підвищення гостроти зору на 0,11 та розширення поля зору на 3,9 град., через 3 міс. виявлено підвищення гостроти зору ще на 0,08 та розширення поля зору на 7,79 град., через 6 міс. виявлено підвищення гостроти зору ще на 0,06 та розширення сумарного поля зору на 6,06 град., а під час огляду на 12 місяць після втручань гострота зору стала ще на 0,04 вищою, а поле зору — ще на 3,65 град. ширшим. В основній групі протягом року після втручань сумарний приріст середньої гостроти зору склав 0,29, а середнього поля зору — 21,4 град. У пацієнтів контрольної групи під час огляду через рік приріст середньої гостроти зору склав 0,24, а середнього сумарного поля зору — 19,4 град.



Мал. 1. Залежність приросту гостроти зору через 3 місяці після втручання від гемодинамічної ефективності компресійних проб на ПСА (ДГ).

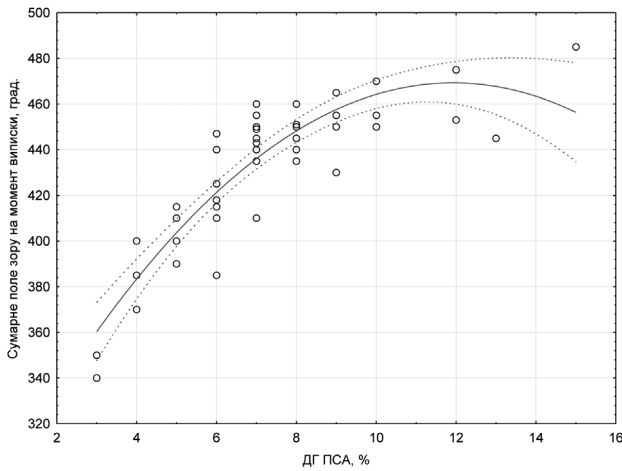
Для кожного пацієнта основної групи було розраховано приріст гостроти зору між черговим візитом та попереднім в динаміці післяопераційного спостереження. Виявлено, що найбільший приріст гостроти зору виявляється протягом перших трьох місяців після оперативного лікування з подальшим поступовим зниженням темпів приросту. Крім того, проаналізовано можливий взаємозв'язок між рівнем приросту та гемодинамічними показниками, в результаті виявлено джерело впливу — має місце позитивний кореляційний зв'язок із рівнем гемодинамічної ефективності на перетискання ПСА ($R = 0,8$, $p < 0,05$). Загальні тенденції залежності разом із довірчим інтервалом в 95 % відображено на мал. 1.

Таким чином, встановлено, що рівень приросту гостроти зору на третьому місяці відносно такої на першому місяці безпосередньо залежить від рівня гемодинамічної ефективності перетискання ПСА, а власне цей приріст складає 0,08. Враховуючи, що функціональна перевага досліджуваної схеми лікування через 12 місяців складає співмірних 0,1, можна припустити, що саме в цей період відбувається найбільш активна репарація шарів сітківки, яка є дуже критичною до трофічного підґрунтя й саме

Таблиця 1. Динаміка зорових функцій очей з регматогенним відшаруванням сітківки в основній і контрольній групах, (M ± m)

Строки обстеження	Коригована гострота зору		Сумарне поле зору за 8 меридіанами, град.	
	Основна група, n = 52	Контрольна група, n = 40	Основна група, n = 52	Контрольна група, n = 40
До операції	0,12 ± 0,01	0,14 ± 0,02	268,31 ± 10,3	292,57 ± 15,82
7 днів	0,22 ± 0,01*	0,17 ± 0,02	432,92 ± 4,20	413,85 ± 8,76
1 місяць	0,33 ± 0,01	—	436,82 ± 4,03	—
3 місяці	0,41 ± 0,01	—	444,61 ± 3,11	—
6 місяців	0,47 ± 0,01	—	450,67 ± 2,92	—
12 місяців	0,51 ± 0,01**	0,41 ± 0,02	454,32 ± 2,36*	433,25 ± 7,52

Примітка. Відмінності між показниками основної та контрольної груп достовірні: * p < 0,05, ** p < 0,01.



Мал. 2. Залежність сумарного поля зору на момент випуски від гемодинамічної ефективності компресійних проб на ПСА за даними ДГ.

таким чином реалізується той позитивний гемодинамічний ефект, який несе непряма реваскуляризація.

Крім того встановлено, що сумарне поле зору на момент випуски мало досить тісний прямий кореляційний взаємозв'язок із рівнем гемодинамічної ефективності перетискання ПСА ($R = 0,78$, $p < 0,05$). На мал. 2 наведено графічне зображення цієї залежності разом із відміченим довірчим інтервалом (95 %) для цієї кривої.

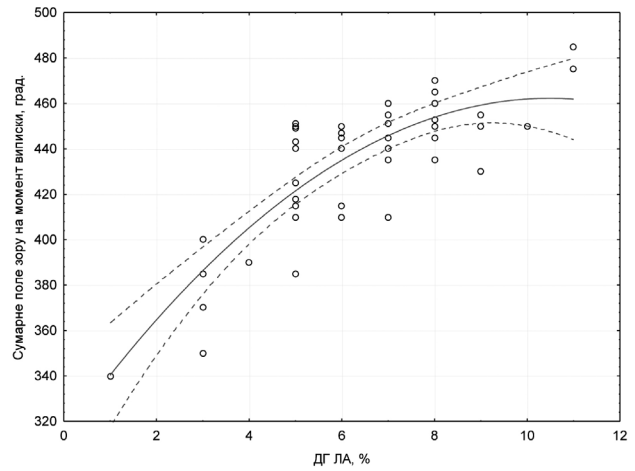
При проведенні регресійного аналізу встановлено, що залежність сумарного поля зору від рівня компресійних проб має поліноміальний (ступенево-квадратичний) прямо-пропорційний характер і може бути вираженою таким рівнянням:

$$A = 274,7151 + 32,6326 * X - 1,3682 * X^2,$$

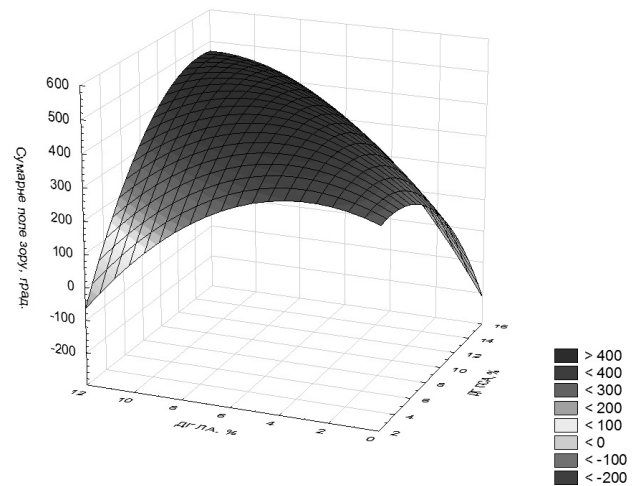
де A — сумарне поле зору на момент випуски зі стаціонару, X — рівень гемодинамічної ефективності компресійних проб на ППСА за даними ДГ.

Аналогічна залежність простежувалася також для ЛА (мал. 3), але дисперсія випадків навколо кривої є менш щільною, тому довірчий інтервал в 95 % є ширшим.

Позитивне значення компресійної проби на кінцевих гілках ЗСА передбачає підвищення кровотоку в ОА при перетисканні відповідних артерій. Виявлено тенденцію до розширення сумарного поля зору при перетисканні як ПСА, так і ЛА, проте ПСА була перев'язана, а ЛА — ні. На наш погляд, це можна пояснити так: графік на мал. 2 має більш вузькі межі довірчого інтервалу завдяки виконанню ППСА, а більш широкий довірчий інтервал на мал. 3 пов'язаний лише з тенденцією до підвищення регіонарного кровотоку в разі перев'язки ЛА. Крім того, значення гемодинамічної ефективності перев'язки ПСА та ЛА є дещо взаємопов'язаними.



Мал. 3. Залежність сумарного поля зору на момент випуски від гемодинамічної ефективності компресійних проб на ППСА за даними ДГ.



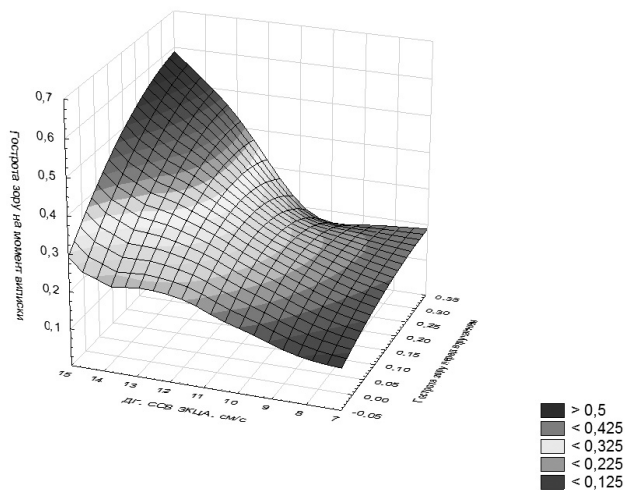
Мал. 4. Залежність сумарного поля зору на момент випуски від гемодинамічної ефективності компресійних проб на ППСА та ЛА (ДГ).

Взаємний вплив проб різних гілок ЗСА графічно відображено на мал. 4.

З цього графіку випливає, що найбільший функціональний ефект досягається в разі виконання реваскуляризуючих втручань при одночасно високих значеннях гемодинамічної ефективності перетискання як на ПСА, так і на ЛА.

Також було виявлено позитивний кореляційний зв'язок між гостротою зору на момент випуски та рівнем середньої швидкості кровотоку в ЗКЦА ($R = 0,61$, $p < 0,05$), передопераційною гостротою зору ($R = 0,45$, $p < 0,05$). Ці залежності відображено на мал. 5.

Враховуючи, що кровопостачання хоріоїдеї здійснюється за рахунок ЗКЦА, а репаративні процеси після прилягання сітківки мають високу трофічну залежність, цим можна пояснити вищу го-



Мал. 5. Взаємовплив доопераційної гостроти зору та рівня кровотоку в ЗКЦА (ДГ) на гостроту зору на момент виписки.

строту зору у пацієнтів з вищим рівнем кровотоку в ЗКЦА. Крім того, з графіку видно, що при низькому рівні хоріоїдального кровотоку гострота зору після

втручання дуже низька, незалежно від передопераційного стану зорових функцій — права грань графіку полого й низька. Значний приріст гостроти зору має місце в разі високого рівня кровотоку в ЗКЦА та високій висхідній гостроті зору. Можливо, це відбувається з причини подальших атрофічних змін фоторецепторів в умовах гіповолемії.

Висновки

1. Аналіз функціональних результатів лікування пацієнтів основної групи та порівняння їх із такими у пацієнтів контрольної групи показав, що підвищення швидкісних та об'ємних показників регіонарного кровотоку в результаті непрямих ревазуляризуючих втручань призводить до підвищення гостроти зору на 0,1 та розширення сумарного поля зору на 21,07 град.

2. Виявлено взаємодіючий вплив рівня кровотоку в ЗКЦА та доопераційної гостроти зору на гостроту зору на момент виписки, що свідчить про важливу роль кровопостачання хоріоїдеї у відновленні зорових функцій після прилягання відшарованої сітківки.

Перелік посилань

1. **Вавилова О. В.** Регматогенная отслойка сетчатки и комплекс мер по улучшению исходов ее хирургического лечения: дис. О. В. Вавилова. — Уфа, 2004. — 154 с.
2. **Водовозов А. М.** Операция ревазуляризации хориоидеи с мобилизацией двух русел кровоснабжения глаза / А. М. Водовозов, Л. С. Кондаурова, О. А. Фишер // Офтальмохирургия. — 1993. — № 2. — С. 50–56.
3. **Завгородняя Н. Г.** Первичная глаукома. Новый взгляд на старую проблему / Н. Г. Завгородняя, Н. В. Пасечникова. — Запорожье — Одесса: Орбита-ЮГ, 2010. — 37 с.
4. **Колесников В. П., Влазнева И. Н.** Оценка эффективности вазореконструктивной операции у больных глаукомой методом ультразвуковой цветной доплерографии // Федоровские чтения-2011: сб. тез. по материалам IX Всерос. науч. — практ. конф. с междунар. участием. — М., 2011. — С. 310–311.
5. Патология макулы у больных с регматогенной отслойкой сетчатки после склеропластических операций, диагностика и лечение О. А. Андрейченко, Е. С. Сумарокова, Е. Е. Плотникова, Е. Ф. Климова // Современные возможности в диагностике и лечении витреоретинальной патологии: сб. науч.-практ. конф. — М., 2004. — С.28–31.
6. **Поздеева, О. Г.** Изменения кровотока в сосудах глаза при решетчатой форме периферических витреохориоидальных дистрофий у студентов ВУЗов г. Челябинска / О. Г. Поздеева, О. Р. Дулыба // Вестник ЮУрГУ, серия «Образование, здравоохранение, физическая культура». — 2012. — № 21[280]. — С. 93–95.
7. Ревазуляризация в лечении дистрофии сосудистой оболочки и атрофии зрительного нерва / В. С. Беляев, Н. В. Душин, В. И. Барашков [и др.] // Сборник тез. докл. VIII междунар. конференции офтальмологов «Одесса-Генуя». — 1993. — С. 26–27.
8. Фармакологическая коррекция дистрофических изменений макулы у больных с оперированной отслойкой сетчатки при ее анатомическом прилегании // Л. М. Золотницкая, О. А. Андрейченко, С. В. Конобеева, Е. Е. Плотникова // Терапевтические методы лечения в офтальмологии. — Саратов, 2003. — С 95–97.
9. **Щербакова С. Ю.** Периферические дистрофии сетчатки / С. Ю. Щербакова // Сборник научных статей 3 межрегионал. конференц. посвященная 100-летию офтальмологии Забайкальского края. — 2009. — С. 246–249.
10. **Byer N. E.** Lattice degeneration of the retina // Surv. Ophthalmol. — 1979. — Jan-Feb; 23 (4). — P.213–48.
11. Choroidal blood flow in the foveal region in eyes with rhegmatogenous retinal detachment and scleral buckling procedures // R. Sugawara, T. Nagaoka, N. Kitaya [et al.] // Br J Ophthalmol. — 2006. — № 90. — С.25–29.
12. **Regillo C. D.** Successful scleral buckling procedures decrease central retinal artery blood flow velocity / C. D. Regillo, R. C. Sergott, G. C. Brown // Ophthalmology. — 1993. — № 100. — С. 1044–1049.
13. **Stephen J. Ryan.** RETINA / Ryan Stephen J. — Los Angeles : Elsevier Inc, 2013. — 2486 с.

Поступила 16.03.2015

References

1. **Vavilova OV**. Rhegmatogenous retinal detachment, and a set of measures to improve the outcomes of its surgical treatment: Thesis. Ufa; 2004. 154 p.
2. **Vodovozov AM, Kondaurova LS, Fisher OA**. Operation of choroidal neovascularization with the mobilization of the two channels of the blood supply to the eye. *Oftalmokhirurgiia*. 1993;2:50–6. In Russian.
3. **Zavgorodnyaya NG, Pasychnikova NV**. Primary glaucoma. A new look at an old problem. *Zaporozhzhye-Odessa: Orbita-YUG*; 2010. 37 p.
4. **Kolesnikov VP, Vlazneva IN**. Evaluating the effectiveness of vasoreconstructive surgery in patients with glaucoma by ultrasound color Doppler. *Fedorov Readings 2011. Collection of Papers of IX All Russian scient. Practical conf. With intern. Particip. M.*; 2011. 310–1. In Russian.
5. **Andreichenko OA, Sumarokova ES, Plotnikova EE, Klimova EF**. The pathology of the macula in patients with rhegmatogenous retinal detachment after scleroplastic operations, diagnosis and treatment. Modern possibilities in the diagnosis and treatment of vitreoretinal disease: proceedings of conference. M.; 2004. 28–31. In Russian.
6. **Pozdeeva OG, Dulyba OR**. Changes in blood flow in the vessels of the eye in the lattice form of peripheral vitreochorioretinal dystrophy in university students in Che-lyabinsk. *Vestnik YUUrGU*. 2012;21(280):93–5. In Russian.
7. **Belyaiev VS, Dushin NV, Barashkov VI et al**. Revascularization in the treatment of choroidal dystrophy and atrophy of the optic nerve. Theses of VIII international conference of ophthalmologists «Odessa-Genua»; 1993. 26–27. In Russian.
8. **Zolotnitskaia LM, Andreichenko OA, Konobaieva SV, Plotnikova EE**. Pharmacological correction of degenerative changes of the macula in patients with retinal detachment operated in its anatomical fit. *Terapevticheskiye metody lecheniia v oftalmologii*. Saratov; 2003. 95–7. In Russian.
9. **Shcherbakova SYu**. Peripheral retinal dystrophy. Collection of papers of III interregional conference, ded. to 100 the ann. of Ophthalmology of Zabaykalsky Krai. 2009. 246–9. In Russian.
10. **Byer N E**. Lattice degeneration of the retina. *Surv. Ophthalmol.* 1979; Jan-Feb; 23 (4):213–48.
11. **Sugawara R, Nagaoka T, Kitaya N et al**. Choroidal blood flow in the foveal region in eyes with rhegmatogenous retinal detachment and scleral buckling procedures. *Br J Ophthalmol.* 2006;90:25–29.
12. **Regillo CD, Sergott RC, Brown GC**. Successful scleral buckling procedures decrease central retinal artery blood flow velocity. *Ophthalmology*. 1993;100: 1044–1049.
13. **Stephen J. Ryan**. *RETINA*. Los Angeles: Elsevier Inc, 2013. 2486 p.