

Міністерство охорони здоров'я України
Запорізький державний медико-фармацевтичний університет

Факультет ІІІ Медичний

Анна Ткаченко

Група 21/2-2

**ФОРМУВАННЯ ПРОГРАМ ФІЗИЧНОЇ ТЕРАПІЇ ПІДЛІТКІВ З
ОСТЕОХОНДРОПАТІЄЮ ГОЛІВКИ СТЕГНОВОЇ КІСТКИ**

КВАЛІФІКАЦІЙНА РОБОТА МАГІСТРА
зі спеціальності

227 «Фізична терапія, ерготерапія»

Спеціалізації 227.1 «Фізична терапія»

Науковий керівник:

Доцент, к.н. з фіз. вих. та спорту;
Доцент ЗВО кафедри фіз. реабілітації,
спортивної медицини, фіз. вих. і здоров'я;
Ванюк Дар'я Валеріївна

Запоріжжя 2023 рік

Міністерство охорони здоров'я України
Запорізький державний медико-фармацевтичний університет

Факультет III медичний

Кафедра фізичної реабілітації, спортивної медицини, фізичного виховання і здоров'я

Спеціальність 227 «Терапія та реабілітація»

Освітньо-кваліфікаційний рівень МАГІСТР

КВАЛІФІКАЦІЙНА РОБОТА

на тему

**ФОРМУВАННЯ ПРОГРАМ ФІЗИЧНОЇ ТЕРАПІЇ ПІДЛІТКІВ З
ОСТЕОХОНДРОПАТІЄЮ ГОЛІВКИ СТЕГНОВОЇ КІСТКИ**

Студент Ткаченко Анна

Група 21/2-2

КЕРІВНИК РОБОТИ: доцент к.н. з фіз. вих. та спорту, доцент ЗВО кафедри фіз. реабілітації, спортивної медицини, фіз. вих. і здоров'я

Ванюк Дар'я Валеріївна

(підпис)

РЕЦЕНЗЕНТ: доцент Кожем'яка М.О.

(підпис)

Робота розглянута на засіданні кафедри (протокол № _____ від «__» ____ 20__ р.) і допущена до захисту.

ЗАВІДУВАЧ КАФЕДРИ: доктор наук з фізичного виховання та спорту,

професор Дорошенко Е.Ю.

(підпис)

Запоріжжя 2023 р.

ЗМІСТ

Реферат.....	4
Перелік умовних скорочень.....	6
Вступ.....	7
1 Огляд літератури	10
1.1 Хвороба Легга-Кальве-Пертеса – причини, симптоми, діагностика та особливості лікування	10
1.2 Види та класифікація хвороби Пертеса	19
1.3 Фактори ризику розвитку хвороби Пертеса.....	21
2 Завдання, методи та організація дослідження	24
2.1 Завдання дослідження	24
2.2 Методи дослідження	24
2.3 Організація дослідження	26
3 Результати дослідження.....	29
3.1 Хірургічне лікування хвороби Легга-Кальве-Пертеса.....	29
Терапевтичні вправи в системі фізичної реабілітації підлітків з	
3.2 хворобою Пертеса.....	44
Висновки.....	50
Список використаних джерел.....	52
Додатки.....	66

РЕФЕРАТ

Кваліфікаційна робота складається з 71 сторінок, 119 літературних джерел.

Об'єкт дослідження - Особливості фізичної реабілітації підлітків з хворобою Легга-Кальве-Пертеса.

Предмет дослідження - Причини, симптоми та особливості лікування хвороби Легга-Кальве-Пертеса.

Мета дослідження - Дослідити основні причини, симптоми та види розвитку хвороби Пертеса, визначити основні особливості фізичної реабілітації підлітків з хворобою Легга-Кальве-Пертеса та розробити терапевтичні вправи для реабілітації підлітків.

Методи дослідження - Аналіз фахової наукової та медичної літератури, синтез набутих знань, метод порівняння, дедукції, узагальнення та абстрагування.

Системний характер ураження при ХЛКП, прихований перебіг захворювання, тяжкі ускладнення, висока інвалідність, значні відхилення в етіології, діагностиці, лікуванні та профілактиці. вказують на те, що це важлива медико-соціальна проблема.

КУЛЬШОВИЙ, КУЛЬГАВІСТЬ, ПОРУШЕННЯ КРОВООБІГУ, НЕКРОЗ СТЕГНА, ТРАВМИ, РЕНТГЕНОЛОГІЧНЕ ДОСЛІДЖЕННЯ, ПІДЛІТКИ, ТЕРАПЕВТИЧНІ ВПРАВИ, ЗМІНА ХОДИ, 14 РОКІ

ABSTRACT

The qualification work consists of 71 pages, 119 literary sources.

The object of the study is the peculiarities of physical rehabilitation of adolescents with Legg-Calve-Perthes disease.

The subject of the study is the causes, symptoms and treatment features of Legg-Calve-Perthes disease.

The purpose of the study is to investigate the main causes, symptoms and types of development of Perthes disease, to determine the main features of physical rehabilitation of adolescents with Legg-Calve-Perthes disease, and to develop therapeutic gymnastics for the rehabilitation of adolescents.

Research methods - Analysis of specialized scientific and medical literature, synthesis of acquired knowledge, method of comparison, deduction, generalization and abstraction.

The systemic nature of the lesion in CJD, the latent course of the disease, severe complications, high disability, significant deviations in etiology, diagnosis, treatment and prevention indicate that this is an important medical and social problem.

HIP JOINT, LAMENESS, BREEDING DISORDERS, HIP NECROSIS, INJURIES, X-RAY EXAMINATION, ADOLESCENTS, THERAPY EXERCISES, Gait CHANGES, 14 YEARS

СПИСОК ВИКОРИСТАНИХ ДЖЕРЕЛ

1. Лапонін ІВ, Корольков ОІ. (2010). Місце м'якотнаної де-компресії у лікуванні ускладненого перебігу Легг-Кальве-Пертеса у дітей. Збірник наукових праць XV з'їзду ортопедів-травматологів України 16-18 вересня. Дніпропетровськ: 476.
2. Лебединець ІС, Шевченко НС, Матвєєнко ОВ та інші. (2010). Проблеми розвитку остеоартрозу в підлітків, шляхом профілактики. Збірник наукових праць XV з'їзду ортопедів-травматологів України 16-18 вересня. Дніпропетровськ: 457.
3. Лучишин ВГ, Калашников АВ, Майко ОВ, Майко ВМ. (2017). Особливості змін якості життя при застосуванні різних методів лікування із початковими стадіями коксартрозу при коротко- та середньо тривалому спостереженні. Вісник ортопедії, травматології та протезування. 3: 19–24.
4. Braito M, Wolf S, Dammerer D, Giesinger J, Wansch J, Biedermann R. Global differences in the treatment of Legg-Calvé-Perthes disease: a comprehensive review. Arch Orthop Trauma Surg. 2021 Jan;141(1):1–16. doi: 10.1007/s00402-020-03392-9. <https://pubmed.ncbi.nlm.nih.gov/32172318/>
5. Terjesen T, Wiig O, Svenningsen S. The natural history of Perthes' disease. Acta Orthop. 2010 Dec;81(6):708–14. doi: 10.3109/17453674.2010.533935. <http://europepmc.org/abstract/MED/21067434>.
6. Perthes G. The classic: On juvenile arthritis deformans. 1910. Clin Orthop Relat Res. 2012 Sep;470(9):2349–68. doi: 10.1007/s11999-012-2433-1. <http://europepmc.org/abstract/MED/22744201>.
7. Legg AT. An obscure affection of the hip joint. 1910. Clin Orthop Relat Res. 2006 Oct;451:11–3. doi: 10.1097/01.BLO.0000238798.05338.13. <https://pubmed.ncbi.nlm.nih.gov/17038923/>
8. Calvé J. On a particular form of pseudo-coxalgia associated with a characteristic deformity of the upper end of the femur. 1910. Clin Orthop Relat Res. 2006 Oct;451:14–6. doi: 10.1097/01.blo.0000238799.05338.5a. <https://pubmed.ncbi.nlm.nih.gov/17038924>

9. Atsumi T, Yamano K, Muraki M, Yoshihara S, Kajihara T. The blood supply of the lateral epiphyseal arteries in Perthes' disease. *J Bone Joint Surg Br.* 2000 Apr;82(3):392–8. doi: 10.1302/0301-620x.82b3.10193. <https://pubmed.ncbi.nlm.nih.gov/10813176/>
10. Waldenström H, Goldie I. The First Stages of Coxa Plana. *Clinical Orthopaedics and Related Research.* 1984;191:4–7. https://journals.lww.com/clinorthop/Abstract/1984/12000/The_First_Stages_of_Coxa_Plana.2.aspx.
11. Weinstein SL. Natural history and treatment outcomes of childhood hip disorders. *Clin Orthop Relat Res.* 1997 Nov;(344):227–42
12. Herring JA, Kim HT, Browne R. Legg-Calve-Perthes disease. Part I: Classification of radiographs with use of the modified lateral pillar and Stulberg classifications. *J Bone Joint Surg Am.* 2004 Oct;86(10):2103–20.
13. Wu K, Wang T, Huang S, Kuo KN. Overview of surgical treatments in Legg-Calvé-Perthes disease. *Formosan Journal of Musculoskeletal Disorders.* 2012 Nov;3(4):111–115. doi: 10.1016/j.fjmd.2012.09.001.
14. Osman MK, Martin DJ, Sherlock DA. Outcome of late-onset Perthes' disease using four different treatment modalities. *J Child Orthop.* 2009 Jun;3(3):235–42. doi: 10.1007/s11832-009-0175-8. <http://europepmc.org/abstract/MED/19415362>
15. Engelhardt P. [Late prognosis of Perthes' disease: which factors determine arthritis risk?] *Z Orthop Ihre Grenzgeb.* 1985;123(2):168–81. doi: 10.1055/s-2008-1045131. <https://pubmed.ncbi.nlm.nih.gov/4013475/>
16. Lecuire F. The long-term outcome of primary osteochondritis of the hip (Legg-Calvé-Perthes' disease) *J Bone Joint Surg Br.* 2002 Jul;84(5):636–40. doi: 10.1302/0301-620x.84b5.12124. <https://pubmed.ncbi.nlm.nih.gov/12188476/>
17. Aquino EML, Barreto SM, Bensenor IM, Carvalho MS, Chor D, Duncan BB, Lotufo PA, Mill JG, Molina MDC, Mota ELA, Passos VMA, Schmidt MI, Szklo M. Brazilian Longitudinal Study of Adult Health (ELSA-Brasil): objectives and design. *Am J Epidemiol.* 2012 Feb 15;175(4):315–24. doi: 10.1093/aje/kwr294. <https://pubmed.ncbi.nlm.nih.gov/22234482/>

18. Joseph B. Natural history of early onset and late-onset Legg-Calve-Perthes disease. *J Pediatr Orthop.* 2011 Sep;31(2 Suppl):S152–5. doi: 10.1097/BPO.0b013e318223b423. <https://pubmed.ncbi.nlm.nih.gov/21857430/>
19. Kim HKW. Pathophysiology and new strategies for the treatment of Legg-Calvé-Perthes disease. *J Bone Joint Surg Am.* 2012 Apr 04;94(7):659–69. doi: 10.2106/JBJS.J.01834. <https://pubmed.ncbi.nlm.nih.gov/22488623/>
20. Volpon JB. Comparison between innominate osteotomy and arthrodistraction as a primary treatment for Legg-Calvé-Perthes disease: a prospective controlled trial. *Int Orthop.* 2012 Sep;36(9):1899–905. doi: 10.1007/s00264-012-1598-2. <http://europepmc.org/abstract/MED/22810494>.
21. Arkader A, Sankar WN, Amorim RM. Conservative versus surgical treatment of late-onset Legg-Calve-Perthes disease: a radiographic comparison at skeletal maturity. *J Child Orthop.* 2009 Feb;3(1):21–5. doi: 10.1007/s11832-008-0151-8. <https://pubmed.ncbi.nlm.nih.gov/19308608/>
22. Ishida A, Kuwajima SS, Laredo Filho J, Milani C. Salter innominate osteotomy in the treatment of severe Legg-Calvé-Perthes disease: clinical and radiographic results in 32 patients (37 hips) at skeletal maturity. *J Pediatr Orthop.* 2004;24(3):257–64.
23. Grzegorzewski A, Bowen JR, Guille JT, Glutting J. Treatment of the collapsed femoral head by containment in Legg-Calve-Perthes disease. *J Pediatr Orthop.* 2003;23(1):15–9.
24. Catterall A. Natural history, classification, and x-ray signs in Legg-Calvé-Perthes' disease. *Acta Orthop Belg.* 1980;46(4):346–51.
25. Dillman JR, Hernandez RJ. MRI of Legg-Calve-Perthes disease. *AJR Am J Roentgenol.* 2009 Nov;193(5):1394–407. doi: 10.2214/AJR.09.2444. <https://pubmed.ncbi.nlm.nih.gov/19843759/#:~:text=Conclusion%3A%20MRI%20may%20show%20proximal,%2C%20healing%2C%20and%20multiple%20complications>.
26. Sanctis N, Rega AN, Rondinella F. Prognostic evaluation of Legg-Calvé-Perthes disease by MRI. Part I: the role of physeal involvement. *J Pediatr Orthop.* 2000;20(4):455–62.

27. Saran N, Varghese R, Mulpuri K. Do femoral or salter innominate osteotomies improve femoral head sphericity in Legg-Calvé-Perthes disease? A meta-analysis. *Clin Orthop Relat Res*. 2012 Sep;470(9):2383–93. doi: 10.1007/s11999-012-2326-3. <https://pubmed.ncbi.nlm.nih.gov/22467420/>
28. Norlin R, Hammerby S, Tkaczuk H. The natural history of Perthes' disease. *Int Orthop*. 1991;15(1):13–6. doi: 10.1007/BF00210525. <https://pubmed.ncbi.nlm.nih.gov/2071274/>
29. McAndrew MP, Weinstein SL. A long-term follow-up of Legg-Calvé-Perthes disease. *J Bone Joint Surg Am*. 1984 Jul;66(6):860–9. doi: 10.2106/00004623-198466060-00006. <https://pubmed.ncbi.nlm.nih.gov/6736087/#:~:text=The%20average%20period%20of%20follow,at%20onset%20of%20the%20disease.>
30. Harris G. Legg-Calve-Perthes Disease. Medscape. [2020-12-03]. <https://emedicine.medscape.com/article/1248267-overview>.
31. Steinfeld B, Scott J, Vilander G, Marx L, Quirk M, Lindberg J, Koerner K. The Role of Lean Process Improvement in Implementation of Evidence-Based Practices in Behavioral Health Care. *J Behav Health Serv Res*. 2015 Oct;42(4):504–18. doi: 10.1007/s11414-013-9386-3. <https://pubmed.ncbi.nlm.nih.gov/24464179>
32. Curtis BH, Gunther SF, Gossling HR, Paul SW. Treatment for Legg-Perthes disease with the Newington ambulation-abduction brace. *J Bone Joint Surg Am*. 1974 Sep;56(6):1135–46. <https://pubmed.ncbi.nlm.nih.gov/4436350/>
33. Harrison MH, Turner MH, Smith DN. Perthes' disease. Treatment with the Birmingham splint. *J Bone Joint Surg Br*. 1982;64(1):3–11. doi: 10.1302/0301-620X.64B1.7068716. <https://pubmed.ncbi.nlm.nih.gov/7068716/>
34. Aly TA, Amin OA. Arthrodiastasis for the treatment of Perthes' disease. *Orthopedics*. 2009 Nov 09;32(11):817–8. doi: 10.3928/01477447-20090922-15.
35. Wiig O, Terjesen T, Svenningsen S. Prognostic factors and outcome of treatment in Perthes' disease: a prospective study of 368 patients with five-year follow-up. *J Bone Joint Surg Br*. 2008 Oct;90(10):1364–71. doi: 10.1302/0301-620X.90B10.20649. <https://pubmed.ncbi.nlm.nih.gov/18827249/>

- 36.33. Herring JA. Legg-Calvé-Perthes disease at 100: a review of evidence-based treatment. *J Pediatr Orthop*. 2011 Sep;31(2 Suppl):S137–40. doi: 10.1097/BPO.0b013e318223b52d. <https://pubmed.ncbi.nlm.nih.gov/21857427/>
37. Herring JA, Kim HT, Browne R. Legg-Calve-Perthes disease. Part II: Prospective multicenter study of the effect of treatment on outcome. *J Bone Joint Surg Am*. 2004 Oct;86(10):2121–34.
38. Nguyen NT, Klein G, Dogbey G, McCourt JB, Mehlman CT. Operative versus nonoperative treatments for Legg-Calvé-Perthes disease: a meta-analysis. *J Pediatr Orthop*. 2012;32(7):697–705. doi: 10.1097/BPO.0b013e318269c55d. <https://pubmed.ncbi.nlm.nih.gov/22955534/#:~:text=Conclusions%3A%20This%20meta%2Danalysis%20suggests,to%20yield%20a%20good%20outcome.>
39. Kim HKW. Legg-Calvé-Perthes disease. *J Am Acad Orthop Surg*. 2010 Nov;18(11):676–86. doi: 10.5435/00124635-201011000-00005. <https://pubmed.ncbi.nlm.nih.gov/21041802/#:~:text=Legg%2DCalv%3A%9%2DPerthes%20disease%20is,is%20the%20most%20significant%20sequela.>
40. Beer Y, Smorgick Y, Oron A, Mirovsky Y, Weigl D, Agar G, Shitrit R, Copeliovitch L. Long-term results of proximal femoral osteotomy in Legg-Calvé-Perthes disease. *J Pediatr Orthop*. 2008 Dec;28(8):819–24. doi: 10.1097/BPO.0b013e31818e122b. <https://pubmed.ncbi.nlm.nih.gov/19034171/>
41. Kitakoji T, Hattori T, Iwata H. Femoral varus osteotomy in Legg-Calvé-Perthes disease: points at operation to prevent residual problems. *J Pediatr Orthop*. 1999;19(1):76–81.
42. Thompson GH. Salter osteotomy in Legg-Calvé-Perthes disease. *J Pediatr Orthop*. 2011 Sep;31(2 Suppl):S192–7. doi: 10.1097/BPO.0b013e318223b59d. <https://pubmed.ncbi.nlm.nih.gov/21857438/>
43. Wenger DR, Pandya NK. Advanced containment methods for the treatment of Perthes disease: Salter plus varus osteotomy and triple pelvic osteotomy. *J Pediatr Orthop*. 2011 Sep;31(2 Suppl):S198–205. doi: 10.1097/BPO.0b013e31822602b0. <https://pubmed.ncbi.nlm.nih.gov/21857439/>

44. Freeman RT, Wainwright AM, Theologis TN, Benson MK. The outcome of patients with hinge abduction in severe Perthes disease treated by shelf acetabuloplasty. *J Pediatr Orthop*. 2008 Sep;28(6):619–25. doi: 10.1097/BPO.0b013e3181804be0. <https://pubmed.ncbi.nlm.nih.gov/18724197/>
45. Chang J, Kuo KN, Huang S. Outcomes in advanced Legg-Calvé-Perthes disease treated with the Staheli procedure. *J Surg Res*. 2011 Jun 15;168(2):237–42. doi: 10.1016/j.jss.2009.09.056. <https://pubmed.ncbi.nlm.nih.gov/20080262/>
46. Landis JR, Koch GG. The Measurement of Observer Agreement for Categorical Data. *Biometrics*. 1977 Mar;33(1):159. doi: 10.2307/2529310.
47. Erkus S, Kalenderer O, Turgut A, Bacaksiz T, Yuksel K. The Effect of Clinical Knowledge and Surgical Experience on Treatment Choice in Legg-Calve-Perthes Disease: Intra-observer and Inter-observer Reliability Study. *Indian J Orthop*. 2020 Jul;54(4):477–485. doi: 10.1007/s43465-020-00047-0. <https://pubmed.ncbi.nlm.nih.gov/32549963/>
48. Ramachandran M, Reed D. Legg–Calvé–Perthes disease of the hip. *Surgery (Oxford)* 2020 Sep 27;38(9):544–553. doi: 10.1016/j.mpsur.2020.06.012. [CrossRef] [Google Scholar]
49. Kamegaya M, Morita M, Saisu T, Kakizaki J, Oikawa Y, Segawa Y. Single Versus Combined Procedures for Severely Involved Legg-Calvé-Perthes Disease. *J Pediatr Orthop*. 2018 Jul;38(6):312–319. doi: 10.1097/BPO.0000000000000840. <https://pubmed.ncbi.nlm.nih.gov/27442215/>
50. Mosow N, Vettorazzi E, Breyer S, Ridderbusch K, Stücker R, Rupprecht M. Outcome After Combined Pelvic and Femoral Osteotomies in Patients with Legg-Calvé-Perthes Disease. *J Bone Joint Surg Am*. 2017 Feb 01;99(3):207–213. doi: 10.2106/JBJS.16.00255. <https://pubmed.ncbi.nlm.nih.gov/28145951/>
51. Park KS, Cho KJ, Yang HY, Eshnazarov KE, Yoon TR. Long-term Results of Modified Salter Innominate Osteotomy for Legg-Calvé-Perthes Disease. *Clin Orthop Surg*. 2017 Dec;9(4):397–404. doi: 10.4055/cios.2017.9.4.397. <https://www.ecios.org/DOIx.php?id=10.4055/cios.2017.9.4.397>.

52. Stepanovich M, Upasani VV, Bomar JD, Wenger DR. Advanced Containment With Triple Innominate Osteotomy in Legg-Calve-Perthes Disease: A Viable Option Even in Severe Cases. *J Pediatr Orthop*. 2017 Dec;37(8):563–569. doi: 10.1097/BPO.0000000000000714. <https://pubmed.ncbi.nlm.nih.gov/26683505/>
53. Shohat N, Copeliovitch L, Smorgick Y, Atzmon R, Mirovsky Y, Shabshin N, Beer Y, Agar G. The Long-Term Outcome After Varus Derotational Osteotomy for Legg-Calvé-Perthes Disease: A Mean Follow-up of 42 Years. *J Bone Joint Surg Am*. 2016 Aug 03;98(15):1277–85. doi: 10.2106/JBJS.15.01349. <https://pubmed.ncbi.nlm.nih.gov/27489318/>
54. Li W, Xu R. Lateral shelf acetabuloplasty for severe Legg-Calvé-Perthes disease in patients older than 8 years: A mean eleven-year follow-up. *Medicine (Baltimore)* 2016 Nov;95(45):e5272. doi: 10.1097/MD.00000000000005272. <https://pubmed.ncbi.nlm.nih.gov/27828848/>
55. Carsi B, Judd J, Clarke NMP. Shelf acetabuloplasty for containment in the early stages of Legg-Calve-Perthes disease. *J Pediatr Orthop*. 2015 Mar;35(2):151–6. doi: 10.1097/BPO.0000000000000220. <https://pubmed.ncbi.nlm.nih.gov/24840656/>
56. Lim KS, Shim JS. Outcomes of Combined Shelf Acetabuloplasty with Femoral Varus Osteotomy in Severe Legg-Calve-Perthes (LCP) Disease: Advanced Containment Method for Severe LCP Disease. *Clin Orthop Surg*. 2015 Dec;7(4):497–504. doi: 10.4055/cios.2015.7.4.497. <https://www.ecios.org/DOIx.php?id=10.4055/cios.2015.7.4.497>.
57. Bulut M, Demirtş A, Uçar BY, Azboy I, Alemdar C, Karakurt L. Salter pelvic osteotomy in the treatment of Legg-Calve-Perthes disease: the medium-term results. *Acta Orthop Belg*. 2014 Mar;80(1):56–62. [PubMed] [Google Scholar]
58. Mazloumi S, Ebrahimzadeh M, Kachooei A. Evolution in diagnosis and treatment of Legg-Calve-Perthes disease. *Arch Bone Jt Surg*. 2014 Jun;2(2):86–92. <http://europepmc.org/abstract/MED/25207324>.
59. Yoo WJ, Choi IH, Moon HJ, Chang S, Cho T, Choi YH, Park MS, Chung CY. Valgus femoral osteotomy for noncontainable Perthes hips: prognostic factors of remodeling.

- J Pediatr Orthop. 2013 Sep;33(6):650–5. doi: 10.1097/BPO.0b013e31829569c8.
<https://pubmed.ncbi.nlm.nih.gov/23812133/>
60. Terjesen T, Wiig O, Svenningsen S. Varus femoral osteotomy improves sphericity of the femoral head in older children with severe form of Legg-Calvé-Perthes disease. Clin Orthop Relat Res. 2012 Sep;470(9):2394–401. doi: 10.1007/s11999-011-2181-7. <http://europepmc.org/abstract/MED/22101403>.
61. Hosny GA, El-Deeb K, Fadel M, Lakloulouk M. Arthrodiastasis of the hip. J Pediatr Orthop. 2011 Sep;31(2 Suppl):S229–34. doi: 10.1097/BPO.0b013e318223b45a. <https://pubmed.ncbi.nlm.nih.gov/21857444>
62. Glard Y, Katchburian MV, Jacquemier M, Guillaume J, Bollini G. Genu valgum in Legg-Calvé-Perthes disease treated with femoral varus osteotomy. Clin Orthop Relat Res. 2009 Jun;467(6):1587–90. doi: 10.1007/s11999-009-0727-8. <http://europepmc.org/abstract/MED/19214643>.
63. Castañeda P, Haynes R, Mijares J, Quevedo H, Cassis N. Varus-producing osteotomy for patients with lateral pillar type B and C Legg-Calvé-Perthes disease followed to skeletal maturity. J Child Orthop. 2008 Oct;2(5):373–9. doi: 10.1007/s11832-008-0125-x. <https://pubmed.ncbi.nlm.nih.gov/19308570/>
64. Rowe S, Moon E, Song E, Yoon T, Kim M, Cho S. Residual shortening after Legg-Calve-Perthes disease, focusing on the response of the ipsilateral tibia. J Pediatr Orthop. 2005;25(3):296–9. doi: 10.1097/01.bpo.0000151060.85227.67. <https://pubmed.ncbi.nlm.nih.gov/15832141/>
65. Perry DC, Machin DMG, Pope D, Bruce CE, Dangerfield P, Platt MJ, Hall AJ. Racial and geographic factors in the incidence of Legg-Calvé-Perthes' disease: a systematic review. Am J Epidemiol. 2012 Feb 01;175(3):159–66. doi: 10.1093/aje/kwr293. <https://pubmed.ncbi.nlm.nih.gov/22223709/>
66. Chaudhry S, Phillips D, Feldman D. Legg-Calvé-Perthes disease: an overview with recent literature. Bull Hosp Jt Dis (2013) 2014;72(1):18–27. <http://hjdbulletin.org/files/archive/pdfs/2.pdf>. [PubMed] [Google Scholar]
67. Al-Omran A, Sadat-Ali M. Legg-Calve-Perthes disease in two generations of male family members: a case report. J Orthop Surg (Hong Kong) 2013 Aug;21(2):258–61.

doi: 10.1177/230949901302100230.

https://journals.sagepub.com/doi/10.1177/230949901302100230?url_ver=Z39.88-2003&rfr_id=ori:rid:crossref.org&rfr_dat=cr_pub%3dpubmed.

68. Perry D. The Epidemiology and Etiology of Perthes' Disease. In: Koo KH, Mont M, Jones L, editors. *Osteonecrosis*. Berlin, Heidelberg: Springer; 2014. pp. 419–25.
69. Kawahara S, Nakashima Y, Oketani H, Wada A, Fujii M, Yamamoto T, Mawatari T, Motomura G, Sato T, Akiyama M, Fujii T, Takamura K, Iwamoto Y. High prevalence of acetabular retroversion in both affected and unaffected hips after Legg-Calvé-Perthes disease. *J Orthop Sci*. 2012 May;17(3):226–32. doi: 10.1007/s00776-012-0213-0. <https://link.springer.com/article/10.1007/s00776-012-0213-0#article-info>.
70. Guille J, Lipton G, Szöke G, Bowen J, Harcke H, Glutting J. Legg-Calvé-Perthes disease in girls. A comparison of the results with those seen in boys. *J Bone Joint Surg Am*. 1998 Sep;80(9):1256–63. doi: 10.2106/00004623-199809000-00002. <https://pubmed.ncbi.nlm.nih.gov/9759808/>
71. Little DG, Kim HK. Future biologic treatments for Perthes disease. *Orthop Clin North Am*. 2011 Jul;42(3):423–7, viii. doi: 10.1016/j.ocl.2011.03.001. [https://www.orthopedic.theclinics.com/article/S0030-5898\(11\)00025-3/fulltext](https://www.orthopedic.theclinics.com/article/S0030-5898(11)00025-3/fulltext).
72. Vijayan S, Mehta O, Jacob G, Siddesh ND, Shah H, Joseph B. The fate of the joint space in Legg-Calvé-Perthes' disease. *Skeletal Radiol*. 2013 Mar 20;42(3):341–5. doi: 10.1007/s00256-012-1474-6. https://www.researchgate.net/publication/257385310_The_fate_of_the_joint_space_in_Legg-Calve-Perthes'_disease/link/579d8bb108ae80bf6ea488ed/download
73. Milani C, Dobashi ET. Arthrogram in Legg-Calvé-Perthes disease. *J Pediatr Orthop*. 2011 Sep;31(2 Suppl):S156–62. doi: 10.1097/BPO.0b013e318223b441.
74. Nakamura J, Kamegaya M, Saisu T, Kenmoku T, Takahashi K, Harada Y. Hip arthrography under general anesthesia to refine the definition of hinge abduction in Legg-Calvé-Perthes disease. *J Pediatr Orthop*. 2008 Sep;28(6):614–8. doi: 10.1097/BPO.0b013e3181842013.
75. Futami T, Kasahara Y, Suzuki S, Ushikubo S, Tsuchiya T. Ultrasonography in transient synovitis and early Perthes' disease. *The Journal of Bone and Joint Surgery*.

- British volume. 1991 Jul;73-B(4):635–639. doi: 10.1302/0301-620x.73b4.2071649. https://www.researchgate.net/publication/21083679_Ultrasonography_in_transient_synovitis_and_early_Perthes'_disease/link/0a85e53cc3f78cada0000000/download.
76. Kim H, Oh M, Lee J. MR imaging as a supplement to traditional decision-making in the treatment of LCP disease. *J Pediatr Orthop*. 2011;31(3):246–53. doi: 10.1097/BPO.0b013e31820fc63c.
77. Lobert PF, Dillman JR, Strouse PJ, Hernandez RJ. Unexpected MRI findings in clinically suspected Legg-Calvé-Perthes disease. *Pediatr Radiol*. 2011 Mar 24;41(3):369–73. doi: 10.1007/s00247-010-1841-1. <https://link.springer.com/article/10.1007/s00247-010-1841-1>.
78. Fisher RL, Roderique JW, Brown DC, Danigelis JA, Ozonoff MB, Sziklas JJ. The Relationship of Isotopic Bone Imaging Findings to Prognosis in Legg-Perthes Disease. *Clinical Orthopaedics and Related Research*. 1980:23–9. doi: 10.1097/00003086-198007000-00007. [PubMed] [CrossRef] [Google Scholar]
79. Maranhão D, Nogueira-Barbosa M, Zamarioli A, Volpon J. MRI abnormalities of the acetabular labrum and articular cartilage are common in healed Legg-Calvé-Perthes disease with residual deformities of the hip. *J Bone Joint Surg Am*. 2013 Feb 06;95(3):256–65. doi: 10.2106/JBJS.K.01039
80. Kucukkaya M, Kabukcuoglu Y, Ozturk I, Kuzgun U. Avascular Necrosis of the Femoral Head in Childhood: The Results of Treatment with Articulated Distraction Method. *Journal of Pediatric Orthopaedics*. 2000;20(6):722–728. doi: 10.1097/01241398-200011000-00005. <https://pubmed.ncbi.nlm.nih.gov/11097243/>
81. Judet R, Judet T. [The use of a hinge distraction apparatus after arthrolysis and arthroplasty (author's transl)] *Rev Chir Orthop Reparatrice Appar Mot*. 1978;64(5):353–65.
82. Kim SS, Lee CW, Kim HJ, Kim HH, Wang L. Treatment of Late-Onset Legg-Calvé-Perthes Disease by Arthrodiastasis. *Clin Orthop Surg*. 2016 Dec;8(4):452–457. doi: 10.4055/cios.2016.8.4.452. <https://www.ecios.org/DOIx.php?id=10.4055/cios.2016.8.4.452>.

83. Ibrahim YH, Kersh MAAL, Fahmy H. Arthrodiastasis in the management of Perthes disease: a systematic review. *J Pediatr Orthop B*. 2020 Nov;29(6):550–555. doi: 10.1097/BPB.0000000000000690.
84. Laklouk M, Hosny G. Hinged distraction of the hip joint in the treatment of Perthes disease: evaluation at skeletal maturity. *J Pediatr Orthop B*. 2012 Sep;21(5):386–93. doi: 10.1097/BPB.0b013e328354b0ab
85. Salter R. Legg-Perthes' disease. Treatment by innominate osteotomy. *AAOS Instruc Course Lect*. 1973;22:309–16.
86. Moberg A, Hansson G, Kaniklides C. Results After Femoral and Innominate Osteotomy in Legg-Calvé-Perthes Disease. *Clinical Orthopaedics and Related Research*. 1997;334:257–64. doi: 10.1097/00003086-199701000-00033.
87. Kitakoji T, Hattori T, Kitoh H, Katoh M, Ishiguro N. Which is a better method for Perthes' disease: femoral varus or Salter osteotomy? *Clin Orthop Relat Res*. 2005 Jan;(430):163–70. doi: 10.1097/01.blo.0000137549.60694.63. <https://pubmed.ncbi.nlm.nih.gov/15662319/#:~:text=We%20think%20that%20the%20Salter,coverage%2C%20and%20the%20surgical%20scar>.
88. Rab GT. Biomechanical Aspects of Salter Osteotomy. *Clinical Orthopaedics and Related Research*. 1978;132:82–87. doi: 10.1097/00003086-197805000-00017. https://journals.lww.com/clinorthop/Citation/1978/05000/Biomechanical_Aspects_of_Salter_Osteotomy.17.aspx.
89. Grzegorzewski A, Synder M, Kozłowski P, Szymczak W, Bowen RJ. Leg length discrepancy in Legg-Calvé-Perthes disease. *J Pediatr Orthop*. 2005;25(2):206–9. doi: 10.1097/01.bpo.0000148497.05181.51. <https://pubmed.ncbi.nlm.nih.gov/15718903/>
90. Javid M, Wedge JH. Radiographic results of combined Salter innominate and femoral osteotomy in Legg-Calvé-Perthes disease in older children. *J Child Orthop*. 2009 Jun;3(3):229–34. doi: 10.1007/s11832-009-0171-z. <http://europepmc.org/abstract/MED/19387716>.
91. Axer A. Subtrochanteric osteotomy and spline fixation for certain disabilities of the hip joint; a preliminary report. *J Bone Joint Surg Am*. 1951 Apr;33-A(2):351–61.

92. Olney BW, Asher MA. Combined innominate and femoral osteotomy for the treatment of severe Legg-Calvé-Perthes disease. *J Pediatr Orthop*. 1985;5(6):645–51. doi: 10.1097/01241398-198511000-00003.
<https://pubmed.ncbi.nlm.nih.gov/4066935>
93. Vukasinovic Z, Slavkovic S, Milickovic S, Siqueca A. Combined salter innominate osteotomy with femoral shortening versus other methods of treatment for Legg-Calvé-Perthes disease. *J Pediatr Orthop B*. 2000 Jan;9(1):28–33. doi: 10.1097/01202412-200001000-00006. <https://pubmed.ncbi.nlm.nih.gov/10647106/>
94. Reddy RR, Morin C. Chiari osteotomy in Legg-Calve-Perthes disease. *J Pediatr Orthop B*. 2005 Jan;14(1):1–9. doi: 10.1097/01202412-200501000-00001. <https://pubmed.ncbi.nlm.nih.gov/15577300/> [PubMed] [CrossRef] [Google Scholar]
95. Rab GT. Theoretical study of subluxation in early Legg-Calvé-Perthes disease. *J Pediatr Orthop*. 2005;25(6):728–33. doi: 10.1097/01.bpo.0000184649.88733.fc. <https://pubmed.ncbi.nlm.nih.gov/16294126/>
96. Wenger DR, Pring ME, Hosalkar HS, Caltoun CB, Lalonde FD, Bastrom TP. Advanced containment methods for Legg-Calvé-Perthes disease: results of triple pelvic osteotomy. *J Pediatr Orthop*. 2010 Dec;30(8):749–57. doi: 10.1097/BPO.0b013e3181f5a0de.
97. Sponseller PD, Desai SS, Millis MB. Comparison of femoral and innominate osteotomies for the treatment of Legg-Calvé-Perthes disease. *The Journal of Bone & Joint Surgery*. 1988;70(8):1131–1139. doi: 10.2106/00004623-198870080-00003. <https://pubmed.ncbi.nlm.nih.gov/3417698/>
98. Hosalkar H, Munhoz da Cunha AL, Baldwin K, Ziebarth K, Wenger D. Triple innominate osteotomy for Legg-Calvé-Perthes disease in children: does the lateral coverage change with time? *Clin Orthop Relat Res*. 2012 Sep;470(9):2402–10. doi: 10.1007/s11999-011-2189-z. <http://europepmc.org/abstract/MED/22125244>
99. Ghanem I, Haddad E, Haidar R, Haddad-Zebouni S, Aoun N, Dagher F, Kharrat K. Lateral shelf acetabuloplasty in the treatment of Legg-Calvé-Perthes disease: improving mid-term outcome in severely deformed hips. *J Child Orthop*. 2010

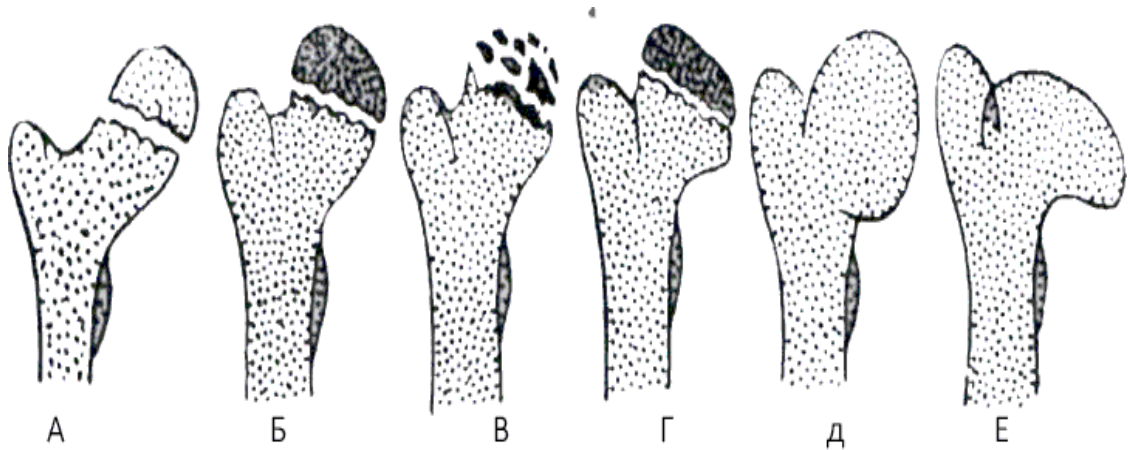
- Feb;4(1):13–20. doi: 10.1007/s11832-009-0216-3.
<http://europepmc.org/abstract/MED/19911218>.
100. Yoo WJ, Choi IH, Chung CY, Cho T, Kim HY. Valgus femoral osteotomy for hinge abduction in Perthes' disease. Decision-making and outcomes. *J Bone Joint Surg Br.* 2004 Jul;86(5):726–30. doi: 10.1302/0301-620x.86b5.13897.
https://www.researchgate.net/publication/8435983_Valgus_femoral_osteotomy_for_hinge_abduction_in_Perthes'_disease_Decision-making_and_outcomes/link/5960173c0f7e9b8194fc0c4c/download.
101. Choi IH, Yoo WJ, Cho T, Moon HJ. The role of valgus osteotomy in LCPD. *J Pediatr Orthop.* 2011 Sep;31(2 Suppl):S217–22. doi: 10.1097/BPO.0b013e318223b404.
 [PubMed] [CrossRef] [Google Scholar]
102. Perthes G. The classic: On juvenile arthritis deformans. 1910.*Clin. Orthop. Relat. Res.* 2012; 470 (9): 2349–2368.
103. Glueck C., Glueck H., Greenfield D., Freiberg R., Kahn A., Hamer T. et al. Protein C and S deficiency, thrombophilia and hypofibrinolysis: Pathophysiologic causes of Legg–Perthes disease. *Pediatr. Res.* 1994; 35: 383–388.
104. Glueck C., Crawford A., Roy D., Freiberg R., Glueck H., Stroop D. Association of antithrombotic deficiencies and hypofibrinolysis with Legg–Perthes disease. *J. Bone Joint Surg. Am.* 1996;78-A: 3–13.
105. Arruda V., Belangero W., Ozelo M., Oliveira G., Pagnano R., Volpon J. et al. Inherited risk factor for thrombophilia among children with Legg–Calve–Perthes disease. *J. Pediatr. Orthop.* 1999; 19 (1): 84–87.
106. Szepesi K., Posan E., Harsfalvi J., Ajzner E., Szucs G., Gaspar L. et al. The most severe forms of Perthes' disease associated with the homozygous Factor V Leiden mutation. *J. Bone Joint Surg. Brit.* 2004; 86-B: 426–429.
107. Wansbrough R. M., Carrie A. W., Walker N. F. Coxa plana, its genetic aspects and results of treatment with the long Taylor walking caliper; a long-term follow-up study. *J. Bone Joint Surg. Am.* 1959;41-A (1): 135–146. Stephens F. E., Kerby J. P. Hereditary Legg–Calve–Perthes disease. *J. Hered.* 1946; 37: 153

108. Leroux J, Abu Amara S, Lechevallier J. Legg-Calvé-Perthes disease. *Orthop Traumatol Surg Res.* 2018 Feb;104(1S):S107-S112.
109. Vosmaer A, Pereira RR, Koenderman JS, Rosendaal FR, Cannegieter SC. Coagulation abnormalities in Legg-Calvé-Perthes disease. *J Bone Joint Surg Am.* 2010 Jan;92(1):121-8
110. Loder RT, Skopelja EN. The epidemiology and demographics of legg-calvé-perthes' disease. *ISRN Orthop.* 2011;2011:504393
111. Dustmann HO. [Etiology and pathogenesis of epiphyseal necrosis in childhood as exemplified with the hip]. *Z Orthop Ihre Grenzgeb.* 1996 Sep-Oct;134(5):407-12.
112. Dobbe AM, Gibbons PJ. Common paediatric conditions of the lower limb. *J Paediatr Child Health.* 2017 Nov;53(11):1077-1085
113. Laine JC, Martin BD, Novotny SA, Kelly DM. Role of Advanced Imaging in the Diagnosis and Management of Active Legg-Calvé-Perthes Disease. *J Am Acad Orthop Surg.* 2018 Aug 01;26(15):526-536.
114. Nguyen NA, Klein G, Dogbey G, McCourt JB, Mehlman CT. Operative versus nonoperative treatments for Legg-Calvé-Perthes disease: a meta-analysis. *J Pediatr Orthop.* 2012 Oct-Nov;32(7):697-705.
115. Wiig O, Svenningsen S, Terjesen T. [Legg-Calvé-Perthes disease]. *Tidsskr Nor Laegeforen.* 2011 May 20;131(9-10):946-9.
116. Eid MA. Hip preservation surgery for adolescents and young adults with Post-Perthes Sequelae. *Acta Orthop Belg.* 2016 Dec;82(4):821-828.
117. Lee WY, Hwang DS, Ha YC, Kim PS, Zheng L. Outcomes in patients with late sequelae (healed stage) of Legg-Calvé-Perthes disease undergoing arthroscopic treatment: retrospective case series. *Hip Int.* 2018 May;28(3):302-308.
118. Heesakkers N, van Kempen R, Feith R, Hendriks J, Schreurs W. The long-term prognosis of Legg-Calvé-Perthes disease: a historical prospective study with a median follow-up of forty one years. *Int Orthop.* 2015 May;39(5):859-63.
119. Rampal V, Clément JL, Solla F. Legg-Calvé-Perthes disease: classifications and prognostic factors. *Clin Cases Miner Bone Metab.* 2017 Jan-Apr;14(1):74-82.

ДОДАТКИ

Додаток А

Рентгенологічна класифікація стадій хвороби Пертеса за С.А. Рейнбергом



А

Б

В













Г

Д

Е

А - стадія некрозу, Б - стадія імпресійного перелому, В - стадія фрагментації
Г - стадія відновлення, Д,Е - стадія наслідків.

Класифікація в залежності від обсягу ураження (за Catteralli)

Тип поразення	Передньо-задня проекція	Проекція Лауанштейна	Исход. передньо-задня проекція
I			
II			
III			
IV			

I. До 25% (передньо-центральный сегмент епіфізу);

II. Від 25 до 50% (передньо та задньоцентральні сегменти епіфізу);

III. Від 50 до 75% (центральні та латеральні сегменти епіфізу);

IV. Від 75 до 100% (субтотальний та тотальний обсяг ураження).

Методика фізіотерапії І. Н. Сосин та Ю. В. Ланцман в І та II стадіях
захворювання

- діадинамотерапія ділянки вогнища ураження (струм двотактний хвильовий, 2 хв, потім короткі і довгі періоди по 4-6 хв), щодня, всього 10-15 процедур; або ампліпульстерапію (частота 100-50 Гц, глибина її 75-100%), рід роботи III (ПН) і IV (ПЧ) по 5 хв. Замість діадинамотерапії можна застосовувати новокаїн-електрофорез поперечно, 20-30 хв (дітям 15-20 хв). Доцільне поєднання його з новокаїн-йод-електрофорезом. Курс 20-30 процедур;
- ультразвукова терапія передньої проекції головки та шийки стегнової кістки. Режим неперервний, контакт прямий, методика лабільна; доза 0,2-0,4 Вт/см², 5-8 хв, через день; всього 10-12 процедур. При локалізації процесу на гомілці, стопи чи кисті застосовують ультразвук підводно. Повторний курс лікування проводять через 1,5-2 міс. Призначають в усіх фазах з ціллю прискорення розсмоктування некротизованої тканини та її регенерації;
- мікрохвильова терапія, індуктотермію або УВЧ-терапію ділянки вогнища ураження (з метою стимулювання регенерації кісткової тканини); доза помірна, щодня або через день. Курс лікування 15-20 процедур;
- солюкс, інфраруж або світлову ванну на ділянку ураження 15-20 хв, 1-2 рази на день, щодня; або ножні (ручні) ванни 38-41°C, 20-30 хв, 1-2 рази на день. Курс складається з 15 процедур.

Починаючи з III стадії захворювання вказаними авторами рекомендуються наступні методики фізіотерапії:

- парафіно-озокеритові аплікації 45-50°C, 20 хв, або грязьові 38-42°C, 15 хв, через день або щодня. Курс 15-20 процедур. Теплолікування спочатку повинно бути обережним і поступовим. Ультрафіолетове опромінення ділянки вогнища 4-6-10 біодоз, чергуючи з опроміненням сегментарної зони (комірцевої або поперекової),

3-4 біодози, через 2-3 дні; всього 6-8 опромінь. Потім рекомендується загальне УФ опромінення за основною схемою; 15-20 опромінь;

- кальцій-електрофорез ділянки вогнища ураження поперечно або поздовжньо, 20-30 хв, щодня або через день. Призначають для прискорення процесу кальцинації відновлюваних кісткових трабекул. З метою поліпшення процесу регенерації кісткової тканини доцільно застосовувати кальцій-фосфор-електрофорез; курс до 20 процедур, 1-2 курси на рік;

- сірководневі ванни загальні, ножні або ручні (100-200 мг/л), 35-37°C, 8-12 хв або нафталанові ванни — загальні або місцеві 36-37°C, 6-12 хв, через день; всього 12-14 ванн.

Прогноз при остеохондропатіях залежить від того, наскільки рано було діагностовано хворобу і розпочато комплекс реабілітаційних заходів, і, в переважній більшості, благоприємний. Хоча при несвоєчасному виявленні хвороби, пізньому початку лікування та неадекватності лікувально-реабілітаційних заходів відновлення буває не повним, що веде до розвитку артрозів та залишкових деформацій.

Список публікацій

1. Ткаченко А.В. Лікувальна гімнастика в системі фізичної реабілітації підлітків з хворобою Пертеса. Досягнення сучасної медичної та фармацевтичної науки - 2022.: збірник тез доповідей всеукраїнської науково-практичної конференції студентів та молодих вчених, 4 лютого 2022 р Запоріжжя : ЗДМУ, 2022. С.147.

Довідка про впровадження

ДОВІДКА

дана Ткаченко Анні Віталіївні, у тому, що результати її кваліфікаційної роботи за темою «Формування програм фізичної терапії підлітків з остеохондропатією голівки стегнової кістки» використано у процесі підготовки до лекційних і семінарських занять, тренінгів і майстер-класів за наступними напрямками:

- комплексна реабілітація пацієнтів при порушеннях опорно рухового апарату ;

- фізична терапія при травмах та захворюваннях опорно рухового апарату.

Довідка дана для використання у якості додатка до кваліфікаційної роботи здобувача вищої освіти спеціальності 227 «Фізична терапія, ерготерапія», спеціалізації 227.1 «Фізична терапія» другого (магістерського) рівня вищої освіти.

Голова Запорізької обласної асоціації

фахівців із спортивної медицини та

лікувальної фізкультури України

18.04.2023 року



Євген МИХАЛЮК