

МІНІСТЕРСТВО ОХОРОНИ ЗДОРОВ'Я УКРАЇНИ
ЗАПОРІЗЬКИЙ ДЕРЖАВНИЙ МЕДИЧНИЙ УНІВЕРСИТЕТ
КАФЕДРА УРОЛОГІЇ

Г. В. Бачурін, Ю.С. Коломоець

**СУЧАСНІ МЕТОДИ ПРОМЕНЕВОЇ
ДІАГНОСТИКИ ТРАВМ В ЕКСТРЕНІЙ
УРОЛОГІЇ**

НАВЧАЛЬНО-МЕТОДИЧНИЙ ПОСІБНИК

для самостійної роботи студентів IV курсу
медичних факультетів

Запоріжжя

2022

УДК 616.61-001-083.98-073.7(075.8)

Б32

*Рекомендовано до видання Центральною методичною радою
Запорізького державного медичного університету
(протокол № від 2022 р.)*

Автори:

Г. В. Бачурін – завідувач кафедри урології ЗДМУ, доктор медичних наук, професор;

Ю.С. Коломоєць – канд. мед. наук, асистент кафедри урології ЗДМУ.

Рецензенти:

О. В. Капшитар – професор кафедри загальної хірургії та післядипломної хірургічної освіти ЗДМУ, доктор медичних наук, професор;

В. І. Перцов – завідувач кафедри медицини катастроф, військової медицини та нейрохірургії ЗДМУ, доктор медичних наук, професор.

Бачурін Г. В.

Б32

Сучасні методи променевої діагностики травм в екстреній урології: навч.-метод. посіб. для самостійної роботи студентів IV курсу мед. ф-тів / Г. В. Бачурін, Ю.С. Коломоєць . – Запоріжжя : [ЗДМУ], 2022. – 120 с.

УДК 616.61-001-083.98-073.7(075.8)

©Г. В. Бачурін, Ю.С. Коломоєць, 2022.

© Запорізький державний медичний університет, 2022

ЗМІСТ

Передмова.....	4
Умовні скорочення.....	5
Глосарій.....	6
Розділ I. Анатомічна характеристика органів сечової системи.....	8
1.1. Анатомічна характеристика заочеревинного простору.....	8
1.2. Анатомічна характеристика нирок.....	13
1.3. Анатомічна характеристика наднирників.....	19
1.4. Анатомічна характеристика сечових шляхів.....	21
Розділ II. Променева анатомія органів сечової системи.....	25
2.1. Загальні положення та принципи променевого дослідження	25
2.2. Загальні променеві синдроми патології органів заочеревинного простору.....	28
2.3. Променева анатомія та променеві зміни при захворюваннях нирок....	35
2.4. Специфічні запальні захворювання сечоводів, сечового міхура.....	66
2.5. Взаємозв'язок захворювань сечової системи з захворюваннями інших систем і органів.....	71
2.6. Тестові завдання по рентгенології.....	74
Розділ III. Методи променевого дослідження.	85
3.1. Рентгенологічні дослідження.....	85
3.2. Магнітно-резонансна томографія	89
3.3. Радіонуклідні дослідження.....	91
3.4. Ультразвукове дослідження	96
3.5. Схема та протокол опису променевого дослідження.....	103
Розділ IV. Взаємозв'язок захворювань сечової системи з захворюваннями інших систем і органів	106
Розділ V. Променева діагностика в екстреній урології травматичних ушкоджень.....	110
Рекомендована література.....	119

ПЕРЕДМОВА

На сьогодні медична наука намагається використовувати сучасні досягнення науки і техніки у своїй професійній діяльності (променева, радіоактивна, ультразвукова, комп'ютерна технологія). Застосування технологій в медицині об'єктивно відображає незмінні анатомічні структури у здорових осіб і патологічні зміни при різних захворюваннях, що значно полегшує роботу лікарів, покращує наслідки лікування, а тим самим подовжує життя людей та їх працездатність. Тому, перед працівниками вищих закладів III та IV рівня стоїть завдання підготувати фахівців майбутнього. Саме через це професорсько-викладацьким складом кафедри урології розроблено посібник, в якому поєднуються фундаментальні знання з теоретичних дисциплін (анатомія, фізіологія, патологічна фізіологія) з практичними знаннями та навичками прикладних циклів з урології та променевої медицини.

Доцільність підготовки навчально-методичного посібника «Сучасні методи променевої діагностики травм в екстреній урології» це відсутність аналогічного видання. Завдяки застосуванню даного посібника можливо поєднати сучасні досягнення науки та техніці з професійною діяльністю фахівців урологів, рентгенологів, сонологів.

У посібнику більшість ілюстративного матеріалу створено авторами, в іншому разі - додано посилання на джерело. Завдання для тестового контролю можуть бути використані під час позааудиторної та аудиторної підготовки.

Мета посібника – затвердити отримані студентами на попередніх курсах анатомо-фізіологічні знання; ознайомити студентів з методами променевої візуалізації, принципами і послідовністю їх застосування в урологічній практиці; навчити бачити за допомогою цих методів патологічні зміни в органах, та вірно трактувати їх.

Навчальний посібник повністю відповідає вимогам робочої програми з дисципліни «Урологія» і охоплює 15 годин самостійної роботи студента.

УМОВНІ СКОРОЧЕННЯ

ГНН – гостра ниркова недостатність

ЕКГ – електорокардіограма

ЕУ – екскреторна урографія

КТ – комп'ютерна томографія

МРТ – магнітно-резонансна томографія

ПЗ – передміхурова залоза

СМС - сечовідно-міхурове спів устя

ПСА (PSA) – простатспецифічний антиген

РРГ - радіоренографія

УЗД – ультразвукове дослідження

УФМ - урофлоуметрія

ХНН – хронічна ниркова недостатність

ЧМС - чашково-мискова система

ГЛОСАРІЙ

Ампулярна частина – розширена частина.

Ангіографія – вивчення судин, паренхіми та порожнинної системи нирок за допомогою рентгеноконтрастної речовини. Застосовують ретроградну трансфеморальну аортографію за Сельзінгером.

Аномалії нирок – вроджені зміни кількості, розмірів, положення та форми нирок, а також перебудови їх структури.

Антиградна уретроцистографія – рентгеноконтрастне зображення сечового міхура та уретри отримане методом екскреторної урографії.

Гідрокалікоз – розширення чашек нирок.

Денсітометрія – визначення щільності тканини за допомогою КТ.

Дивергувати – расходитися.

Дивертикул – випинювання.

Дистопії – вроджені аномалії положення нирок.

Екскреторна урографія – метод контрастної променевої діагностики, що дозволяє одержати дані про функцію нирок.

Інфузійна урографія – модифікація екскреторної урографії, яка особливо бажана при зниженні функції нирок.

Кісти нирок – частіше вроджені аномалії розвитку.

КТ-посилення – проведення томографії після в/в введення хворому контрастної речовини.

Комп'ютерна томографія (КТ) – пошарове рентгенологічне дослідження, яке базується на комп'ютерній реконструкції зображення, одержуючи при скануванні об'єкта вузьким променем рентгенівського опромінення

Латеральний – боковий.

Магнітно-резонансна томографія (МРТ) – сучасний метод променевої діагностики заснований на явленні магнітно-ядерного резонансу на здібності ядер деяких атомів (H) поводити себе як магнітні діполі.

Медіальний – серединний.

Морфологія – будова тіла чи органа.

Нефроптоз – опущена або патологічно рухлива нирка більш за висоту тіла поперекового хребця.

Оглядова рентгенографія нирок – метод безконтрастної променевої діагностики, який дозволяє виявити морфологічні зміни нирок та вапнистих утворень у черевній порожнині, хребті, великому поперековому м'язі.

Паранефрит – має ознаки пієлонефриту, а також ексудат в порожнині плеври.

Параренальний - поруч з ниркою.

Парієтальна – пристинна.

Полікістоз – численні кісти нирки.

Промінь – потік часток або електромагнітних коливань.

Радіографія – радіонуклідний метод діагностування порушень функції нирок.

Реновазографія – метод променевого дослідження фаз ниркового кровообігу.

Ретроградна (висхідна) пієлографія – методика вивчення морфології ниркових чашечок, мисок і сечоводу після введення в них через сечови-відний катетер 8-10 мл 20-30% розчину контрастних речовин.

Ретроперітонеальний – позачеревний.

Симфіз – лона сполука.

Сканування – швидкий огляд.

Сонографія – двумірне УЗ – зображення.

Торакоабдомінальна зона – частина тіла, яка відноситься одночасно до грудної та черевної порожнини.

Ультразвукове дослідження – метод дослідження нирок та сечового міхура.

Уретрографія висхідна – методика рентгенографії уретри після ретроградного заповнення його 60-70% розчином урографіну за допомогою шприца Жане.

Цистографія – рентгенологічне дослідження сечового міхура, заповненого рентгеноконтрастною речовиною. Буває ретроградною та нисхідною.

Фармакоурографія – комбінація інфузійної урографії з діуретичними препаратами.

РОЗДІЛ І

АНАТОМІЧНА ХАРАКТЕРИСТИКА ОРГАНІВ СЕЧОВОЇ СИСТЕМИ

1.1. Анатомічна характеристика заочеревинного простору.

Заочеревинний простір виконаний жировою та рихлою сполучною тканиною і розташованими в ньому органами і є частиною черевної порожнини (мал.1,2,3).

Задня стінка заочеревинного простору збігається з задньою стінкою порожнини живота – попереком.

Передньою стінкою ретроперітонеального простору є задній листок пристінкової очеревини.

Верхня межа заочеревинного простору відповідає місцю переходу очеревини на печінку, шлунок, селезінку. Дистальна межа знаходиться на рівні *promontorium*.

Рихла сполучна тканина заочеревинного простору зв'язана з рихлою сполучною тканиною обох здухвинних ямок.

Органи ретроперітонеального простору оточені сполучнотканинними оболонками, які прикріплюють їх до поперекового відділу хребта і до м'язів задньої стінки черевної порожнини.

Заочеревинний простір ділиться на 3 відділи: серединний (середостіння живота) і два бічних. Серединний відділ відповідає ділянці хребта. Його верхньою межею є ніжки діафрагми. Через отвори в діафрагмі середостіння живота і середостіння грудей з'єднуються між собою і мають лімфатичний і венозний зв'язки, внаслідок чого можливий перехід запального процесу в тому та іншому напрямках. Серединний відділ черевного простору переходить в параренальний простір, а його клітковина з'єднується з клітковиною жирової капсули нирки і складає одне ціле з клітковиною брижі тонкої і товстої кишки, розташованій косо на рівні L₁-L₄ (табл.1). Тут знаходяться: черевна частина

аорти, нижня порожниста вена, ворітна вена,

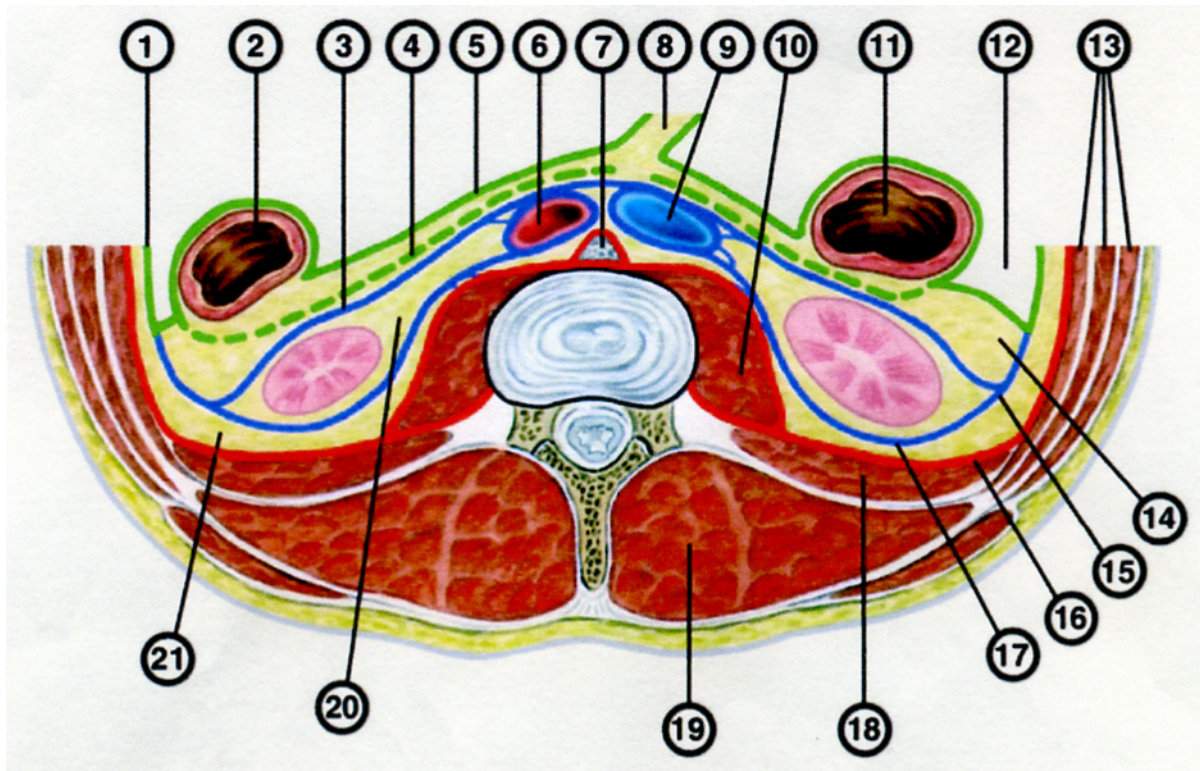


Рис. 1 Заочеревинний простір на поперечному зрізі живота [7] :

- 1,5– парієтальна очеревина;
- 2– нисхідна ободова кишка;
- 3– передниркова фасція;
- 4 – фасція Гольдта;
- 6 - черевна аорта;
- 7 - медіальна ніжка діафрагми;
- 8 – брижа тонкої кишки;
- 9 – нижня порожниста вена;
- 10– великий поперековий м'яз;
- 11 – висхідна ободова кишка;
- 12– права біляободово-кишкова борозна;
- 13– м'язи передньобічної стінки живота;
- 14– білякишкова клітковина;
- 15–заочеревинна фасція;
- 16– внутрішньочеревна фасція;
- 17– позадуниркова фасція;
- 18– квадратний м'яз попереку;
- 19– глибокі м'язи спини;
- 20– біляниркова клітковина;

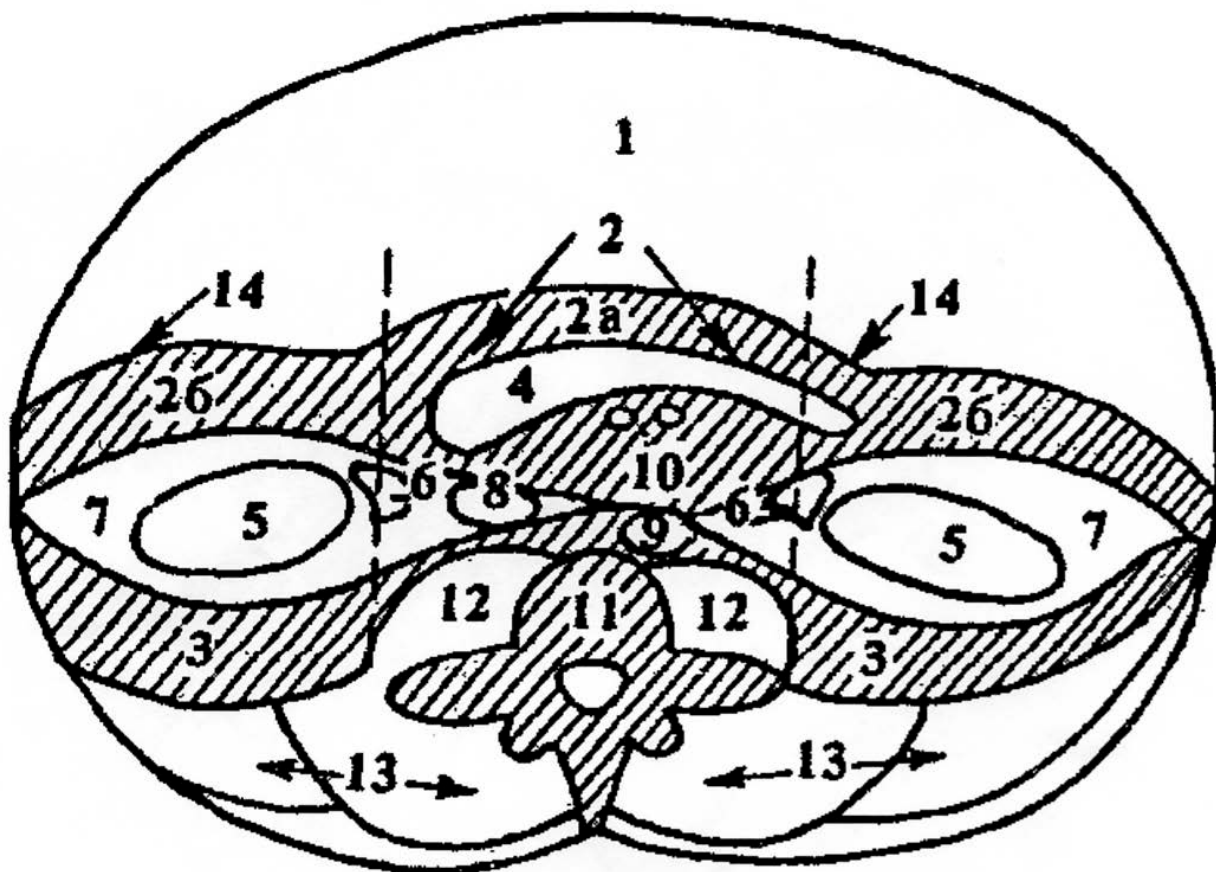


Рис. 2 Схематичне зображення заочеревинного простору [7]

1. Заочеревинний простір
2. Передній заочеревинний простір:
 - а) середній відділ;
 - б) бокові відділи
3. Задній заочеревинний простір
4. Підшлункова залоза
5. Нирка
6. Надниркова залоза
7. Білянирковий простір
8. Нижня порожниста вена
9. Аорта
10. Лімфатичні вузли
11. Хребет
12. Клубово-поперековий м'яз
13. Поперековий м'яз
14. Очеревина

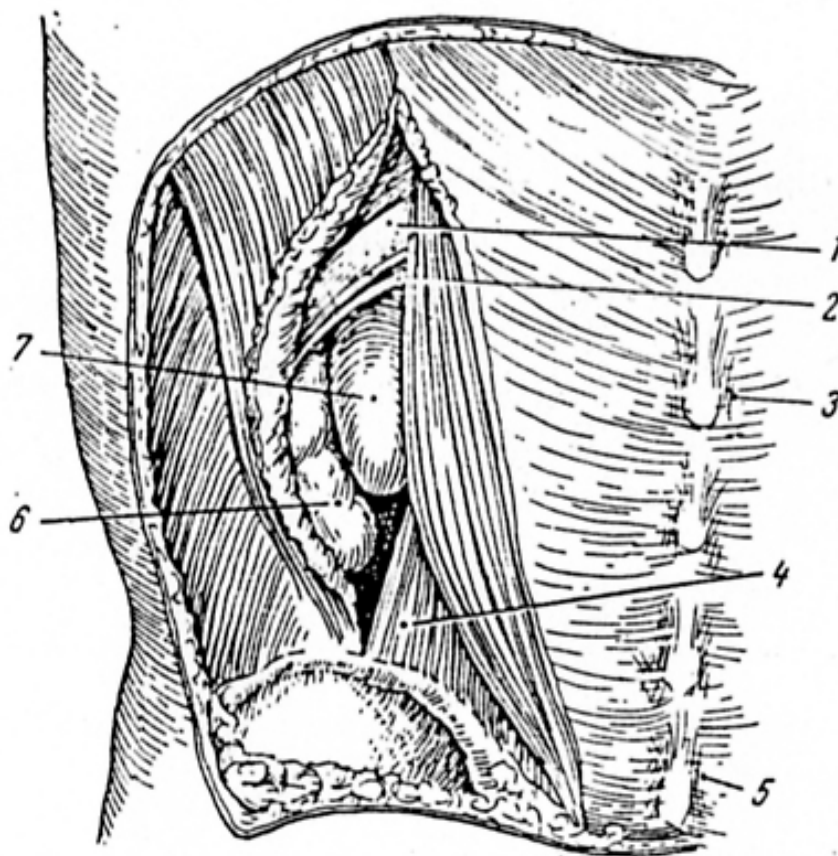


Рис. 3. Взаємовідношення заочеревинних органів [7]:

- 1 – XII ребро
- 2 – плевра
- 3 – I поперековий хребець
- 4 – *m. quadratus lumborum*
- 5 – IV поперековий хребець
- 6 – товста кишка
- 7 – нирка

Таблиця 1.1

СКЕЛЕТОТОПІЯ ОРГАНІВ ЗАОЧЕРЕВИННОГО ПРОСТОРУ
І СЕЧОВИХ ШЛЯХІВ

№	АНАТОМІЧНІ ОРГАНИ	КІСТКОВИЙ ОРІЄНТИР
1.	Біфуркація черевної аорти	L ₄
2.	Початок нижньої порожнистої вени	L ₅
3.	Cisterne chyli	L ₁ – L ₂
4.	Ліва нирка	Th ₁₁ – L ₂
5.	Права нирка	Th ₁₂ – L ₃
6.	Миска лівої нирки	L ₁
7.	Миска правої нирки	L ₂
8.	Лівий сечовід	3 см від хребетного стовпа
9.	Правий сечовід	2 см від хребетного стовпа
10.	Сечовий міхур	лобок
11.	Надирники	Th ₁₁ – Th ₁₂

підшлункова залоза, горизонтальна частина 12-палої кишки, численні лімфатичні вузли.

Бокові відділи заочеревинного простору виконані клітковиною, в якій розташовані *надирники, нирки, сечоводи*, голівка підшлункової залози, верхня горизонтальна та нисхідна частини дванадцятипалої кишки, висхідний та нисхідний відділи товстої кишки, поперекові лімфовузли, нервові стовбури.

Крім того, заочеревинний простір ділиться на передній і задній (мал.2). В передньому розташовані всі органи заочеревинного простору: підшлункова

залоза, нирки, наднирники, в задньому – клітковина і черевна аорта, яка прилягає до хребта спереду.

Як і в черевній порожнині, в заочеревинному просторі по вертикалі розрізняють епігастральний, мезогастральний і гіпогастральний відділи.

1.2. Анатомічна характеристика нирок

Нирки – парні органи сечової системи, які беруть участь в регуляції водно-електролітної, кислотно-лужної та осмотичної рівноваги, виводять продукти азотистого обміну з сечею.

Нирки мають форму бобів, розташовані у верхній частині заочеревинного простору з обох боків нижніх грудних і верхніх поперекових хребців. Прикриті спереду парієтальною очеревиною, вони лежать на задній черевній стінці в нішах, які утворюються поперековими і квадратними м'язами попереку. Ззаду зверху нирка стикається з діафрагмою і відповідає рівню 11 і 12 ребер.

Стосовно хребта нирки розташовані так, що верхні полюси їх прилягають ближче до бокової поверхні, а нижні дивергують, так що відстань між ними приблизно 11 сантиметрів, помітно більше відстані між верхніми полюсами – 7 см. Довгі осі нирок утворюють відкритий кут донизу. Висота розташування нирок вельми різноманітна, але, як правило, ліва нирка займає місце від Th₁₁ до міжхребетного хряща в сегменті L₂-L₃; права нирка, в зв'язку з наявністю потужної правої частки печінки, частіше знаходиться нижче рівня Th₁₂ - L₃ (табл.1.1, мал.4,5).

Нирки оточені трьома оболонками, зовсім різними за своєю будовою.

Фібозна капсула. Складається із щільної сполучної тканини, безпосередньо вкриває ниркову паренхіму ніби чохлам, перешкоджаючи її розширенню. На поверхні капсули - велика кількість зірчастих судинних гілочок, які зв'язані з венозною системою оточуючої жирової капсули і з міжчасточковими венами самої нирки.

Жирова капсула. Оточує нирку з усіх боків, найбільш розвинута на задній поверхні нирки, зв'язана з жировою масою в борозні між поперековим і квадратним м'язами попереку. Складається з великих жирових часток без фасціальних перетинок, на відміну від жирової тканини черевної порожнини.

Фасція передниркова і позадуниркова. Вкриває передню і задню поверхні жирової капсули у вигляді сполучнотканинних пластинок. Зверху відходить від внутрішньочеревної фасції, нижче розщепляється на дві пластини – передниркову і позадуниркову, які внизу, обкутавши нирки, зближуються і утворюють поперечні перетинки, на яких розташовується нижній полюс нирки. На рівні гребеня клубової кістки пластини фасції знову зливаються з внутрішньочеревною фасцією.

Рухливість нирки при зміні положення тіла і дихальних рухах діафрагми рівна висоті тіла хребця (2,0-3,5см).

Фіксоване положення нирок залежить від кількох факторів.

Внутрішньочеревний тиск значно підпирає нирки роздутими петлями кишечника до задньої стінки живота. Завдяки поперековому лордозу нирки задніми поверхнями ніби лежать на своїх похилих ниркових ложах, підтримувані внутрішньочеревним тиском.

Нирка фіксується також своєю судинною ніжкою, на якій підвішена, “як плід на своїй гілці”.

Всі три ниркові оболонки, згадані вище, тісно зв'язані між собою сполучними перемичками і створюють м'яку подушку, ніби ресору, на якій лежить нирка.

Зв'язувальний апарат кожної нирки; праворуч – дві черевних зв'язки, ліворуч – одна.

Розташування нирок стосовно сусідніх органів різне праворуч і ліворуч. Праворуч до передньої поверхні нирки прилеглі зверху права частка печінки, знизу – нисхідна частина дванадцятипалої кишки і правий згин товстої кишки. Ліворуч до передньої поверхні наднирника і нирки прилягає задня стінка склепіння шлунка, відділена від них сальниковою сумкою. Нижче і

латеральніше передня поверхня нирки торкається селезінки, нисхідної кишки, нижче і медіальніше, на рівні ниркових воріт - хвоста підшлункової залози. Нижній полюс лівої нирки і частина її передньої поверхні покриті селезінковим згином товстої кишки (мал.6,7).

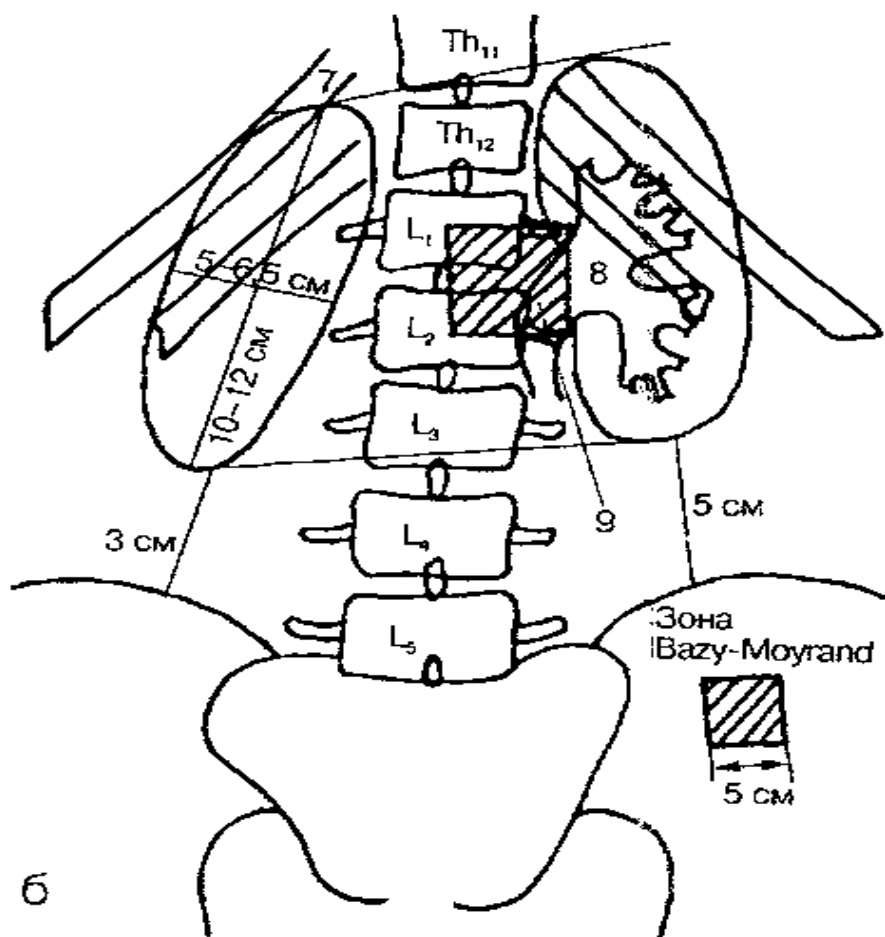


Рис. 4. Схема розташування нирок стосовно хребта [7]:

- 1 – права нирка
- 2 – ліва нирка
- 3 – контур поперекових м'язів
- 4 – поперекові хребці
- 5 – XII ребро
- 6 – гребені клубових кісток
- 7 – довга вісь правої нирки
- 8 – миска лівої нирки
- 9 – зона Bazy-Moyrand

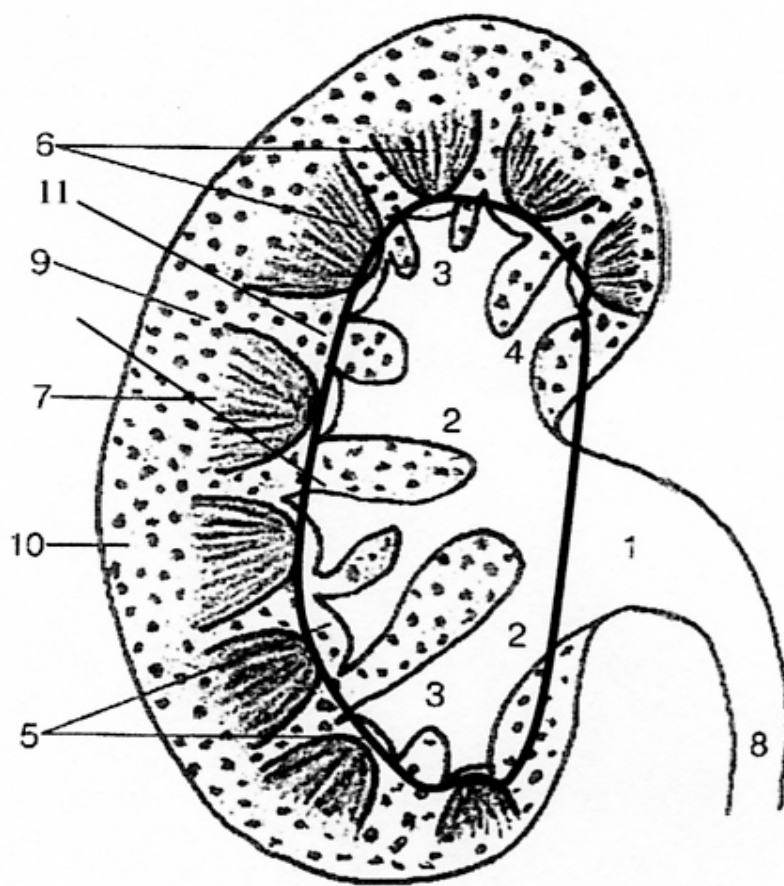


Рис. 5. Будова нирки [7]:

- 1 – миска
- 2 – великі чашки
- 3 – малі чашки
- 4 – шийка чашки
- 5 – склепіння чашки
- 6 – сосочки пірамід
- 7 – піраміда
- 8 – сечовід
- 9 – коркова речовина
- 10 – синусний жир
- 11 – лінія Ходсона

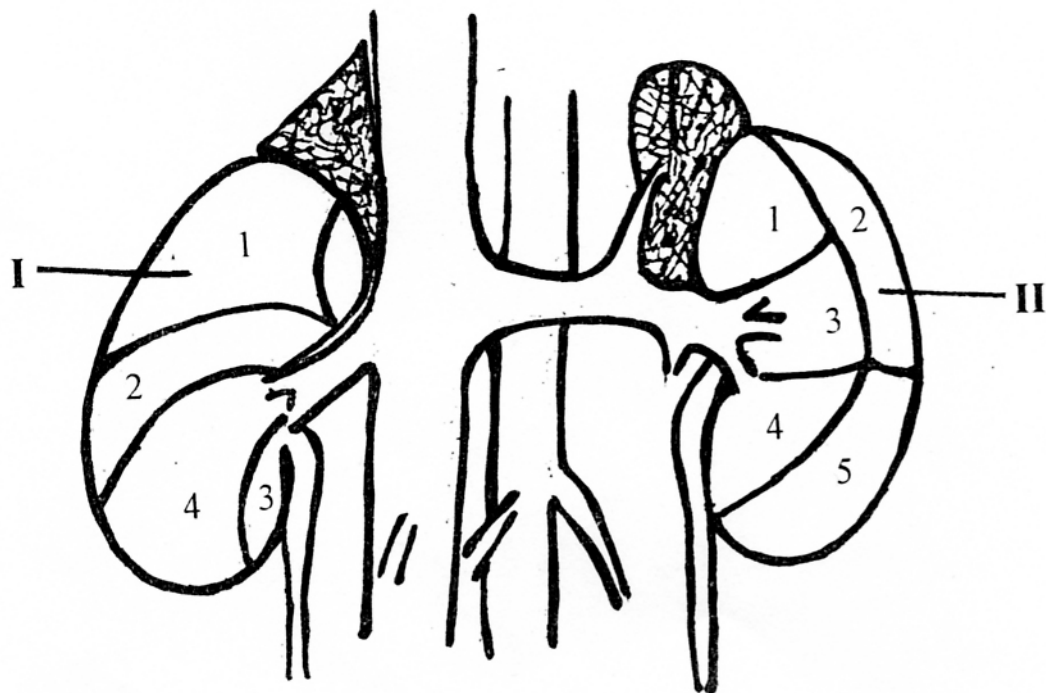


Рис. 6. Поля стикування нирок із внутрішніми органами [7]:

I Права нирка стикається:

- 1 – з печінкою
- 2 – з правим згином ободової кишки
- 3 – з 12-палою кишкою
- 4 – з петлями тонкої кишки

II Ліва нирка стикається:

- 1 – зі шлунком
- 2 – із селезінкою
- 3 – з підшлунковою залозою
- 4 – з петлями тонкої кишки
- 5 – з лівим згином ободової кишки

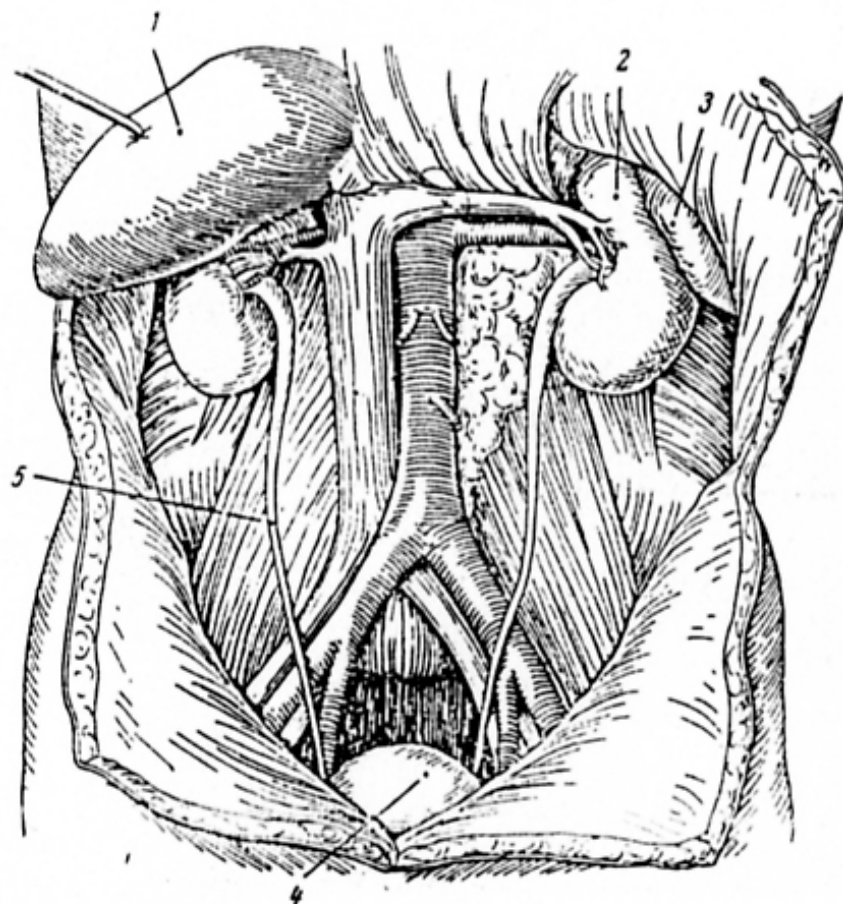


Рис. 7. Взаємовідношення нирок і сечоводу з оточуючими органами [7]:

- 1 – печінка
- 2 – нирка
- 3 – селезінка
- 4 – сечовий міхур
- 5 - сечовід

1.3. Анатомічна характеристика наднирників

На передньо-верхніх поверхнях нирок розташовані наднирники, зрощені з ними сполучною тканиною. Спільним ложем для нирок і наднирників з їхніми оболонками служить потужний жировий заочеревинний пласт, який у вигляді товстого шару жирової клітковини тягнеться від діафрагми до жирової клітковини тазу, де зливається з нею. Розходячись по боках, цей пласт продовжується на черевну стінку у вигляді передчеревного жиру.

Розрізняють тіло, латеральну і медіальну ніжки. Наднирник складається з мозкової і коркової речовин, які є самостійними ендокринними залозами і мають різне ембріональне походження. За формою наднирник нагадує конус з трьома поверхнями: передньою, задньою, нижньою (нирковою). Ворота наднирників розташовані на передній поверхні. Висота органа – 25-45 мм, ширина – 20-35 мм, товщина зазвичай не перевищує 10 мм.

Кістковий орієнтир наднирників – Th_{XI-XII}, ззаду і зверху вони прилягають до поперекової частини діафрагми.

Наднирник разом з нирками містяться в жировій капсулі нирки.

Правий наднирник розташований на 10-20 мм наперед від верхнього полюса правої нирки, ззаду від нижньої вени, на 10 мм назовні від тіла хребця і на 5-10 мм – позад від його переднього краю. Латерально залоза відмежовується від правої частки печінки ретроперитонеальною жировою клітковиною. Медіальна поверхня наднирників паралельна правій ніжці діафрагми.

Лівий наднирник розташований назовні від лівої ніжки діафрагми, наперед від зовнішнього краю тіла хребця і верхнього полюса лівої нирки. Аорта розташована медіальніше залози. Орієнтиром для визначення лівого наднирника є хвіст підшлункової залози, який знаходиться наперед і трохи латеральніше від нього. Наднирник може торкатися тіла шлунка (мал.2,8).

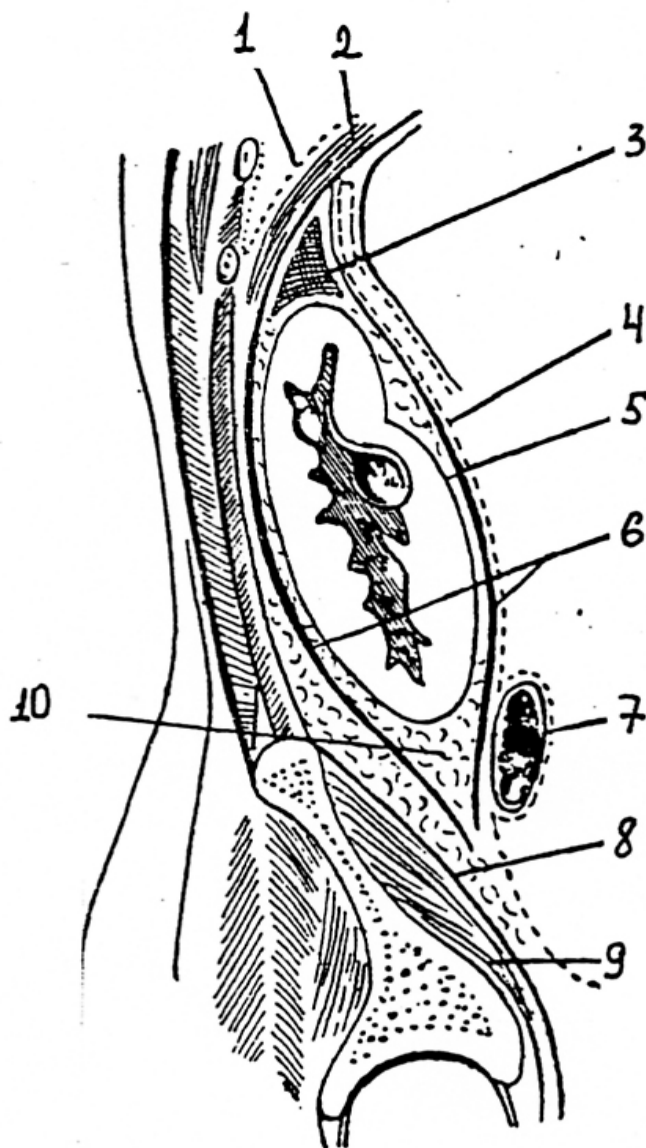


Рис. 8. Поздовжній розріз через нирку, наднирник і fascia renalis [7]:

- 1 - Pleura phrenica
- 2 - Diaphragma
- 3 - Gland. suprarenalis
- 4 - Peritonaeum
- 5 - Capsula fibrosa renis
- 6 - Fascia renalis
- 7 - Colon decedens
- 8 - Fascia iliaca
- 9 - m. iliacus
- 10 - Capsula adipose renis

1.4. Анатомічна характеристика сечових шляхів

Сечові шляхи – сукупність анатомічних утворень, в яких накопичується і через які виводиться сеча. До сечових шляхів відноситься *чашково-мискова система, сечоводи, сечовий міхур і сечовипускаючий канал.*

Чашково-мисковий сегмент відповідає місцю переходу миски в сечовід і першому фізіологічному згину сечоводу. Довжина його – 1,0-2,0см. В нормі мисково-сечовідний сегмент не повинен бути вужче нижчерозташованого відділу сечоводу, а кут, утворений віссю миски і віссю сечоводу, складає 120-160°. Крім того, нижній контур миски плавно переходить в сечовід без деформації.

Локалізація мисково-сечовідного сегменту дає можливість найбільш достовірно судити про положення нирки. В нормі цей сегмент розташовується в зоні *Vazy-Moyrand*, не нижче поперечного відростку L_2 . Сама зона обмежена горизонтальними лініями, проведеними через поперечні відростки L_1 і L_2 , і з'єднуючою їх вертикаллю, розташованою на 5см назовні від вісьової лінії хребта. Зображення самої нирки знаходиться латеральніше цієї зони (мал.4,5).

По медіальних краях нирок розташовані ниркові ворота, яким відповідають миска, ниркова артерія, ниркова вена і лімфатичні судини. Ниркова миска походить з ниркових чаш, в яких відкриваються ниркові сосочки. Форма і величина миски, як і ниркової чаші, різна: в одних випадках вона сильно розвинута і має форму ампули, в інших – розвинута слабо або навіть відсутня і ниркова чаша ніби безпосередньо переходить в сечовід. Між вказаними крайніми формами існує багато перехідних.

Відносно скелету ниркова миска відповідає проміжку між поперечними відростками 1-го і 2-го поперекових хребців. Праворуч миска розташована дещо нижче, ліворуч – вище (мал.4).

Величина і форма *чашечок і мисок* різноманітні. Виділяють верхню, середню і нижню великі чашечки. Від вершини кожної відходять малі

чашечки, в кожен з яких вдаються один чи декілька ниркових сосочків. Великі чашечки зливаються в миску. Рівні і різкі контури миски переходять в обрис сечоводу, який з віссю миски утворює тупий кут.

Сечовід лежить на великому поперековому м'язі і перетинає його навскоси зверху донизу і ззовні всередину, на відстані 2-3 см від хребця. Нижче сечовід, перегинаючись через клубові судини і прикордонну лінію, вступає в малий таз. На середині великого поперекового м'яза сечовід перехрещує *n.genitofemoralis*. Тиск конкременту на цей нерв викликає біль з іррадіацією в підпахову ділянку і калитку або великі статеві губи у жінок. Спереду до верхнього відділу правого сечоводу прилягає нисхідна частина 12-палої кишки. Назовні від правого сечоводу розташовується сліпа кишка з початковим відділом висхідної ободової кишки. При медіальному розташуванні червоподібний відросток може тісно стикатися з клубовим відділом сечоводу. Назовні від лівого сечоводу розташовується нисхідна ободова кишка. Тазовий відділ сечоводу з обох боків розташовується симетрично, сечоводи опускаються по бічних стінках малого тазу, повертають назовні, потім наближаються і впадають в сечовий міхур. Сечоводи підрозділяються на два майже рівних відділи: черевний і тазовий, кожний з яких ділиться на три частини. Черевний відділ – на звужену частину (це найвужче місце сечоводу – 2-4мм діаметром), поперекову частину – до гребеня клубової кістки, клубову частину – до прикордонної лінії входу в малий таз. Тазовий відділ ділиться на власне тазову, надміхурову і внутрішньостінкову частини. Внутрішньостінкова частина сечоводу має косе спрямування при проходженні стінки сечового міхура. Його гирло прикривається особливою складкою – заслінкою сечоводу. У дорослої людини довжина всього сечоводу коливається в межах 28-34см. На черевний відділ припадає 15-16см. Тазовий відділ має таку ж довжину. Сечовід має три звуження і два розширення. Найменшу ширину має верхнє звуження – 2-4мм. Друге звуження відповідає перегинові сечоводу при переході його в малий таз 4-6мм. Третє звуження знаходиться у внутрішньостінковій частині сечоводу і

має в поперечнику до 4мм. Сечоводи виводять вторинну сечу з миски в сечовий міхур.

Сечовий міхур – непарний порожнистий орган, розташований в передньому відділі малого тазу. В ньому розрізняють верхівку, тіло, шийку, які переходять один в один. Дно міхура фіксується до сечостатевої діафрагми. При наповненні сечового міхура верхня його стінка відтісняється до верху, приймаючи форму склепіння. В порожньому міхурі верхня і нижня стінки торкаються одна одної, форма міхура наближається до блюдцеподібної. Стінка сечового міхура складається із слизової, підслизової, м'язової оболонок.

Слизова оболонка має велику кількість складок, вони відсутні лише в ділянці трикутника сечового міхура, що пов'язано з погано вираженим тут підслизовим шаром. Сам трикутник обмежений гирлами сечоводів і внутрішнім отвором сечовипускного каналу.

Підслизовий шар містить у великій кількості кровоносні судини, чим обумовлений червонуватий колір слизової оболонки запаленого міхура. *М'язова зовнішня оболонка* має розташовані в три шари гладенькі м'язові волокна. Найпотужніший – середній шар, який утворює круговий м'яз-стискач сечового міхура.

Сечовий міхур зверху та з боків має черевний покрив, який на передній поверхні утворює поперечну міхурову складку. Верхівка сечового міхура повернена вперед і при випорожненні сечового міхура не виступає вище верхнього краю симфіза.

Найширша частина сечового міхура – його дно. У чоловіків воно повернене в бік прямої кишки, до нього прилягає передміхурова залоза, сім'яні міхурці та ампулярна частина сім'явиносних проток. У жінок дно міхура повернене до стінки матки та верхнього відділу передньої стінки піхви.

Шийка міхура – це звужена його частина, спрямована до сечостатевої діафрагми, де поступово переходить в уретру. У чоловіків шийка прилягає до передміхурової залози, а у жінок фіксується до сечостатевої діафрагми.

Внутрішній отвір сечовипускного каналу у чоловіків знаходиться на рівні середини симфіза. У жінок – нижче.

Ємність міхура дорослої людини – 250-300 мл. При патологічних змінах міхур може розтягуватися, сягаючи пупа, і містити 2-3 л сечі. З боків сечового міхура, між його стінками і внутрішніми замикальними м'язами, залягає рясна рихла клітковина. Фіксація сечового міхура здійснюється, головним чином, за рахунок зрощення його із сечостатевою діафрагмою. Зв'язки мають допоміжне значення. Чутливість слизової різко підвищується при її запаленні. Запалення шийки сечового міхура дає різко виражені клінічні явища, які зв'язані з постійним подразненням ділянки внутрішнього отвору сечовипускального каналу.

РОЗДІЛ II

ПРОМЕНЕВА АНАТОМІЯ ОРГАНІВ СЕЧОВОЇ СИСТЕМИ

2.1. Загальні положення та принципи променевого дослідження

Між нормальною, топографічною і патологічною анатоміями, з одного боку, і променевою (або клінічною анатомією), з іншого, є відмінності, обумовлені кількома факторами. По-перше, нормальна, топографічна і патологічна анатомії вивчають будову нефункціонуючих органів тіла людини в горизонтальному положенні, а клінічна (променева) анатомія – променеве зображення органів живої людини, одержане в різних площинах і положеннях пацієнта. По-друге, методи дослідження в умовах кафедр анатомії і в клініці різні. Вивчення променевої анатомії і фізіології здійснюється за допомогою великої кількості діагностичних інструментальних методів класичної рентгендіагностики, різноманітних сучасних інформативних променевих методів, таких як УЗД (ультразвукове дослідження), КТ (комп'ютерна томографія), МРТ (магнітно-резонансна томографія), радіонуклідна діагностика.

Променеве дослідження бере початок з рентгенографії. Рентгенограми дозволяють лікарю зорієнтуватися в кожній клінічній ситуації, відрізнити норму від патології і намітити послідовність подальших дій.

Рентгенографія залишається загальною частиною комплексного променевого дослідження і вдало поєднується з більш сучасними методами променевої діагностики: УЗД, КТ, МРТ, радіоізотопною діагностикою. Кожний зі згаданих методів має свої переваги в конкретній клінічній ситуації. Роль кожного методу велика, але не абсолютна! В ургентній практиці лікар постійно відчуває дефіцит часу, що породжує принцип: максимум інформації при мінімумі використаних методів.

Променева дослідження хворих в клініці здійснюється послідовно, починається з простих, доступних методів і переходить, при необхідності, до більш складних.

Вирішальні фактори при виборі методу променевого дослідження з урахуванням конкретного діагностичного завдання: інформативність, доступність, вартість, ступінь шкідливості.

На першому етапі променевого дослідження застосовуються стандартні рентгенологічні методи і УЗД (сонографія). В залежності від одержаних результатів в дослідження можуть включатися ангіографія, КТ, МРТ, радіоізотопна діагностика.

Принципи променевого дослідження та його діагностичні можливості

Клінічна діагностика починається з глибоких знань будови і функції здорової людини і включає в себе, крім інших, променеві методи.

При проведенні променевого дослідження дотримуються конкретних методологічних принципів:

- променева дослідження повинно бути обґрунтованим;
- вибір методу повинен враховувати променево навантаження на хворого;
- променева дослідження повинно починатися з простих, доступних методів і закінчуватися, при необхідності, більш складними й інвазивними;
- призначення променевого дослідження повинно враховувати економічні фактори.

Виходячи з цих принципів, Всесвітня організація охорони здоров'я рекомендує три стандартних рівні променевої діагностики.

Перший рівень: стандартна рентгенографія, лінійна томографія, базове ультразвукове дослідження (частота локації – 5 мГц). Методи застосовуються в первинній ланці лікувальних установ: поліклініках, невеликих міських і сільських лікарнях.

Другий рівень: спеціальні методи рентгенографії, мамографії, ангіографії, спеціалізоване УЗД (доплеровське, внутрішньопорожнинне, пункційне, з високочастотними датчиками), КТ, сцинтиграфія. Методи застосовуються у великих обласних і міських лікарнях, медичних центрах.

Третій рівень: Магнітно-резонансна томографія (МРТ), позитронна емісійна томографія (ПЕТ), імуносцинтиграфія. Методи застосовуються у великих науково-дослідних медичних центрах через малу доступність і високу вартість.

В умовах дефіциту КТ і МРТ використовують лише у тих випадках, коли це вкрай необхідно. Але не можна сприймати доступні рентгенологічні методи і УЗД як другорядні стосовно КТ і МРТ. Такому підходу протистояти можуть лише глибокі знання діагностичних можливостей кожного методу візуалізації. Слід пам'ятати, що виключно абсолютних методів для встановлення діагнозу немає. Кожний з існуючих методів має свої переваги в залежності від діагнозу, який припускається, і локалізації патологічного процесу. В залежності від цього будь-який метод променевої діагностики в одному випадку може бути первинним, а в іншому – додатковим, тобто методом першого або другого рівня дослідження. Іноді доводиться поєднувати дані різних променевих методів.

Вказані методи дозволяють вивчити не лише морфологію органів і систем тіла людини, але й здійснити функціональну діагностику. За допомогою цих методів можливо неінвазивним шляхом одержати, наприклад, відомості про судинну систему і кровотік в ній, виявити внутрішньоорганні зміни, а також здійснити оберегаючи інвазивні лікувально-діагностичні втручання.

Візуалізація забезпечує макроморфологічну характеристику анатомічних утворень, які характеризуються розташуванням, розмірами, формою, характером поверхні, контурами і структурою.

Виявлення додаткових діагностичних можливостей променевого методу слід шукати в першу чергу в зіставленні та інтеграції клінічних відомостей і

рентгенологічних даних, в також їх корекції. Ми бачимо те, що знаємо! Променеве дослідження повинне відповідати конкретному діагностичному завданню, поставленому лікуючим лікарем.

Другим, не менш важливим чинником, який дозволяє підвищити діагностичні можливості рентгенографії органів черевної порожнини, треба визнати достатні уявлення про їх анатомію і фізіологію, на основі яких можлива детальна градація тіньової картини розташованих в ній органів.

Третя обов'язкова умова – висока якість знімку, об'єктивним показником чого служить структурне зображення хребців, вираженість їхньої архітектоники. На рентгенограмі повинна також прослідковуватися структура нижніх ребер, край печінки і контури великих поперекових м'язів.

Слід пам'ятати, що вирішальне значення для остаточного діагнозу мають клініко-рентгенологічні зіставлення.

2.2. Загальні променеві синдроми патології органів заочеревинного простору

При захворюваннях органів заочеревинного простору методи променевої діагностики дозволяють виявити зміни, які можуть бути властиві не одному захворюванню, а декільком – загальні променеві синдроми. Такі загальні синдроми патології заочеревинного простору є непрямими ознаками уражень суміжних органів. Доцільно розподілити їх таким чином:

1. Синдром надлишкової кількості газу в кишечнику – пневмотоз
 - а) сегментарний;
 - б) дифузний.
2. Синдром дислокації органу (нефроптоз).
3. Синдром деформації органу, обумовлений змінами розмірів, форми і контурів органу.
4. Діафрагмальний синдром:
 - а) деформація купола;

- б) зміщення купола;
 - в) діафрагматит.
5. Торакальний синдром.
 6. Кістковий синдром.
 7. Синдром поперекового м'яза (зміна або зникнення контурів цього м'яза свідчать про запальні або пухлинні процеси в заочеревинному просторі).

Променеве дослідження хворих у клініці дозволяє вивчити прижиттєвий стан органів і систем людини, тобто його клінічну анатомію і фізіологію. Знання особливостей променевого зображення анатомічних структур заочеревинного простору та сечових шляхів в нормі сприяє виявленню і вивченню патологічних змін в ньому (див. табл.2.1.)

Таблиця 2.1

**Патологічні стани заочеревинного простору
та сечових шляхів, які виявляються при променевому дослідженні**

Захворювання і пошкодження	Променеві дослідження
Аномалії нирок (кількості, величини, розташування, взаємин, структури)	Сонографія, урографія, ангиографія, УЗД
Ехінококоз нирок	Сонографія
Пухлина миски нирки	Урографія, ретроградна пієлографія
Пієлоектазія, гідронефроз	Урографія, сонографія, ангиографія
Виражений гідронефроз при оклюзії сечоводу	Черезшкірна антеградна пієлографія, УЗД
Нирковокам'яна хвороба (нефролітіаз)	Сонографія, рентгенографія
Запальні захворювання нирок (гострий пієлонефрит, карбункул, туберкульоз)	Рентгенографія, ЕУ, сонографія, УЗД
Хронічний пієлонефрит	ЕУ
Абсцес нирки, паранефрит	Комп'ютерна томографія

Туберкульоз нирок, сечоводів	рентгенографія
Зморщена нирка	Ангіографія, ЕУ
Об'ємне утворення нирки	Сонографія, КТ або ангіографія, УЗД
Дифузні ураження ниркової паренхіми	Комбінація сонографії і КТ з радіонуклідним дослідженням
Дискінезії миски і сечоводу	ЕУ
Стеноз ниркової артерії	Селективна артеріографія
Трансплантована нирка	Сонографія, радіонуклідне дослідження, ангіографія, УЗД
Травма нирки	УЗД
Пошкодження нирки з кровотечею	КТ, сонографія
Нефункціонуюча нирка	УЗД
Хронічна інфекція сечових шляхів	УЗД
Уретеролітіаз	Сонографія
Камені сечового міхура	Рентгенографія, цистографія
Камені сечоводу	Рентгенографія, УЗД
Пухлини сечоводу	УЗД
Пухлини сечового міхура	Цистографія, сонографія, ЕУ
Травматичні пошкодження сечового міхура	Висхідна цистографія
Міхурово-сечовідний рефлюкс	Рентгенографія або радіонуклідна мікційна цистографія
Занедбані пухлини та їх диференціювання	Сонографія або КТ з прицільною пункцією і біопсією

На першому етапі дослідження урологічних хворих виконується *оглядова рентгенографія* наряду з *сонографією*.

На рентгенограмах тіні нирок розміщуються скісно, паралельно

зовнішньому краю великого поперекового м'язу, перетин поздовжніх осей нирок утворює гострий кут, відкритий у каудальному напрямку. Нирки розміщуються на рівні XI грудного-III поперекового хребця; ліва нирка розташована на 1,5-2 см вище правої. Під час дихання та зміни положення тіла нирки зміщуються на 3-4 см.

Миски розташовуються на рівні I-II поперекового хребця і можуть мати ампулярну, гіллясту чи змішану форму. В першому випадку миска розміщується медіальніше нирки, поза її паренхімою, у другому – оточена нею. Ємність миски – 6-10 мл. В залежності від типу миска розгалужується в бік паренхіми, утворюючи 3-5 великих **чашок**, які діляться на 6-10 малих чашок. Донизу миски звужуються і переходять у **сечоводи**, які мають ряд фізіологічних вигинів і звужень. На рентгенівському зображенні ширина просвіту сечоводу коливається в межах 3-10 мм.

При необхідності детально дослідити **чашечки і миску**, роблять пряме контрастування верхніх сечових шляхів – ретроградну чи антеградну пієлографію. Методика ретроградної, або висхідної **пієлоуретерографії** полягає у введенні водорозчинної контрастної речовини безпосередньо в лоханку через сечовідний катетер. Катетер проводиться через уретру і сечовий міхур за допомогою цистоскопу.

Висхідна (ретроградна) пієлографія. При слабкому виведенні контрастної речовини нирками для вивчення **чашково-мискової** системи застосовують пряме контрастування її шляхом введення контрастного препарату в миску через катетер, який вводять в асептичних умовах за допомогою цистоскопу через сечовипускний канал в сечовий міхур і далі в сечовід до миски. Потім заповнюють чашково-мискову систему невеликою кількістю контрастної речовини – 8 мл. На зроблених після цього рентгенограмах чітко прослідковується будова чашечок і мисок.

Ретроградну пієлографію застосовують для діагностики **аномалій сечоводів**, які проявляються насамперед збільшенням їх кількості (подвоєний, рідше – потроєний сечовід) і найчастіше поєднуються з патологією нирок.

Особливий інтерес становить ретрокавальний сечовід, який розміщується своєю середньою частиною позаду нижньої порожнистої вени і обгинає її, що призводить до розвитку гідронефротичної нирки внаслідок порушення пасажу сечі.

Зустрічається також *ектопія устя сечоводу*, яке може розміщуватися в уретрі, сім'яному пухирці, сім'явивідній протоці, піхві, статевій щілині. Діагностика важка через не завжди можливу катетеризацію. Екскреторна урографія, внаслідок поєднання зміни паренхіми нирки і зниження концентрації речовини, також не дає достатнього наповнення нею сечоводу. В даному випадку краще застосувати ретроградну або екскреторну пієлографію.

Ретроградна пієлографія протипоказана при гострих запалювальних процесах в нирках і сечових шляхах та при гематурії.

Антеградна пієлографія виконується введенням в миску контрастної речовини шляхом черезшкірної пункції або через пієлонефростомний дренаж.

На урограмі черевна частина *сечоводу* проектується у вигляді вузької смужки паралельно хребту, тазова частина накладається на клубово-крижове з'єднання і переходить в інтрамуральний відділ.

Сечовий міхур при незначному заповненні являє собою овал із витягнутим верхнім контуром, який в міру наповнення стає ще більш опуклим. Середня місткість міхура – 200-300 мл. Проекція його нижнього контуру знаходиться на 1 см вище лобкового зчленування або на його рівні.

При ЕУ сечовий міхур контрастується на відстрочених знімках через 40-60 хвилин.

Контрастована уретра на рентгенограмі дає нерівномірну тяжоподібну тінь, трохи ширшу від тіні сечоводів.

Цистографія – рентгенографія сечового міхура після безпосереднього заповнення його контрастною речовиною через сечовипускний канал. В цьому випадку тінь сечового міхура дуже інтенсивна і в нормі однорідна. Метод дозволяє одержати уявлення про контури порожнини сечового міхура, а також вивчити фізіологію сечовипускання.

Цистографія застосовується поряд з цистоскопією, доповнюючи одна одну. Цистографія може бути нисхідною (екскреторною) і висхідною (ретроградною).

Нисхідна (внутрішньовенна) цистографія здійснюється через 0,5-1,0 год. після внутрішньовенного введення контрастної речовини.

Висхідна (ретроградна) цистографія здійснюється після заповнення міхура контрастною речовиною по катетеру, вона дає більш чітке зображення сечового міхура.

На цистограмі сечовий міхур в нормі має гладенькі рівні контури. Форма різна: кругла, овальна, продовгувата, пірамідальна. У чоловіків тінь сечового міхура округал, у жінок – овальна, поперечний діаметр переважає над поздовжнім, верхній контур вігнутий. У дітей сечовий міхур має грушеподібну форму.

Додаткове рентгенологічне дослідження сечового міхура після його випорожнення дозволяє виявити наявність залишкової сечі, встановити наявність міхурово-сечовідного рефлюксу і змін у верхніх сечових шляхах, які часто спостерігаються при аденомі простати. На цистограмі пухлини сечового міхура, аденома простати, рентгенонегативні конкременти виявляються у вигляді дефектів наповнення, дивертикули - у вигляді вип'ячувань, розташованих за межами контурів міхура. Цистографія дає можливість діагностувати міхурові нориці, вона має вирішальне значення в діагностиці розривів сечового міхура.

Плівку укладають в поперечному напрямленні, центр розташовують між пупком і лобком.

Комп'ютерна томографія сечового міхура робиться після очисної клізми і прийому води для наповнення міхура, в положенні пацієнта на спині і животі. Наповнений рідиною сечовий міхур добре виділяється на томограмах, при цьому можна визначити товщину його стінок.

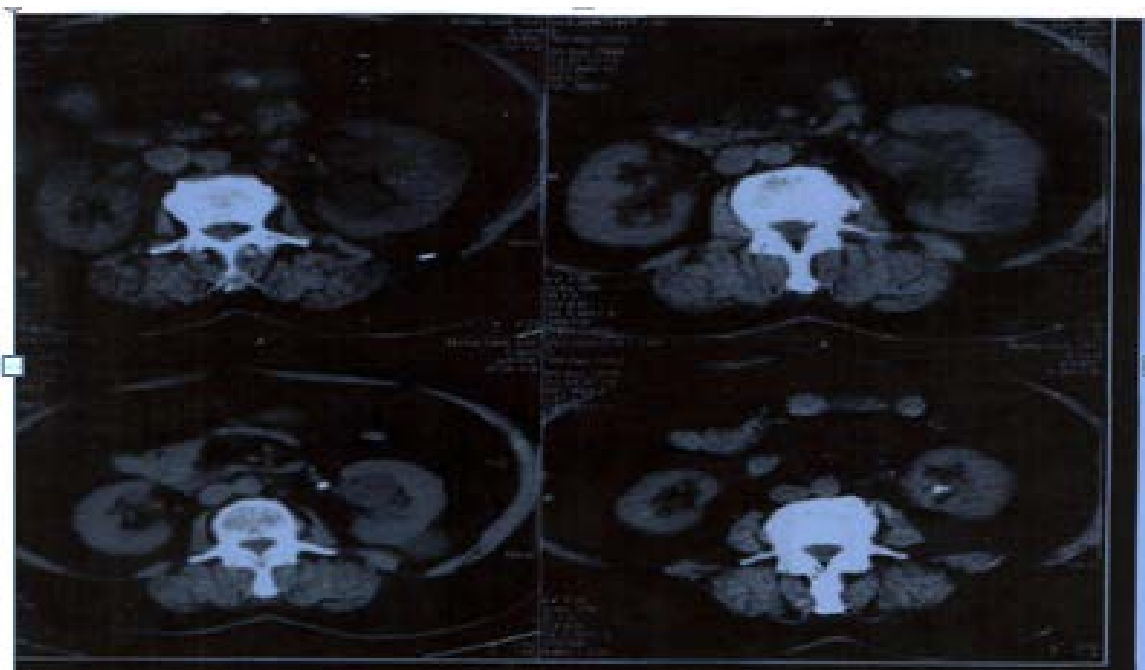


Рис. 9 Комп'ютерна томографія сечового міхура

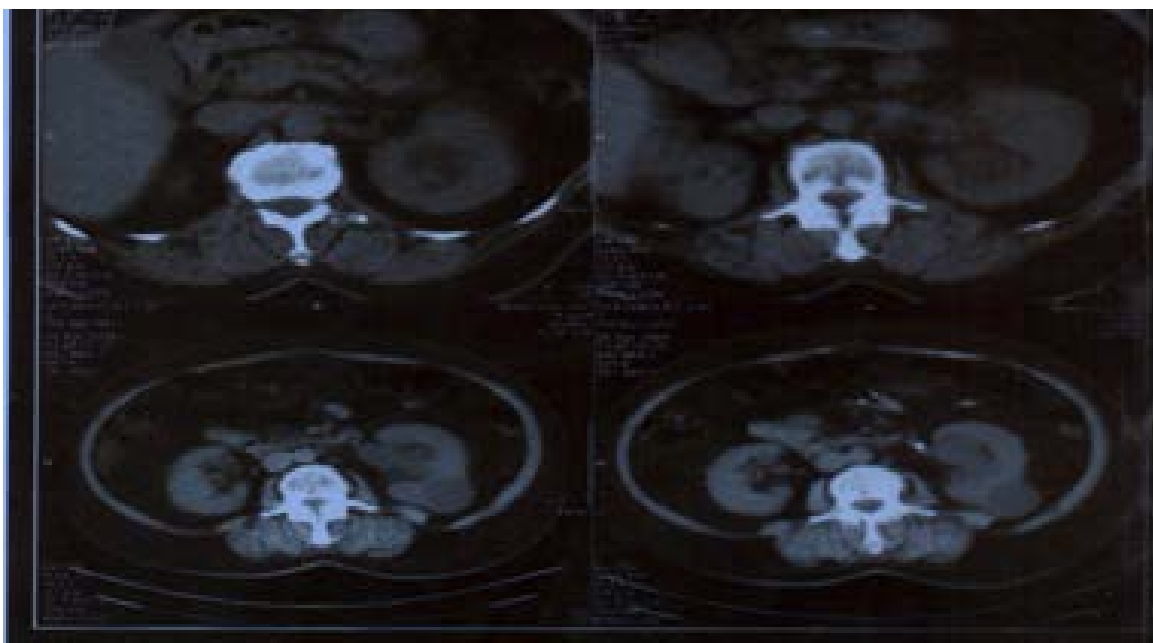


Рис. 10. Комп'ютерна томографія сечового міхура

Хворого кладуть на стіл по середній лінії, верхній край касети розташовують на рівні Th 10 або на рівні мечеподібного відростку груднини. Центральний промінь направляють перпендикулярно тулубу через точку, розташовану на 3 см нижче мечеподібного відростка. Фокусна відстань – 90-100 см. Умови експозиції застосовуються в залежності від типу рентгенівського апарату.

Затримувати дихання не потрібно: сечовий міхур при диханні не зміщується.

Для рентгенографії сечового міхура достатньо плівки розміром 24x30 см.

2.3. Променева анатомія нирок.

Променеві зміни при захворюваннях нирок

Первинні методи візуалізації нирок – рентгенографія, екскреторна урографія (ЕУ), УЗД. Додаткові (за показаннями) – інфузійна урографія, КТ, ренографія (радіоізотопне дослідження).

При *оглядовій рентгенографії* бобоподібні тіні нирок виділяються на знімку завдяки наявності навкруги них жирової капсули на рівні Th₁₂-L₂ ліворуч і L₁ L₃ - праворуч. Дванадцяте ребро перетинає тінь лівої нирки приблизно посередині, а правої – між верхньою і середньою третиною.

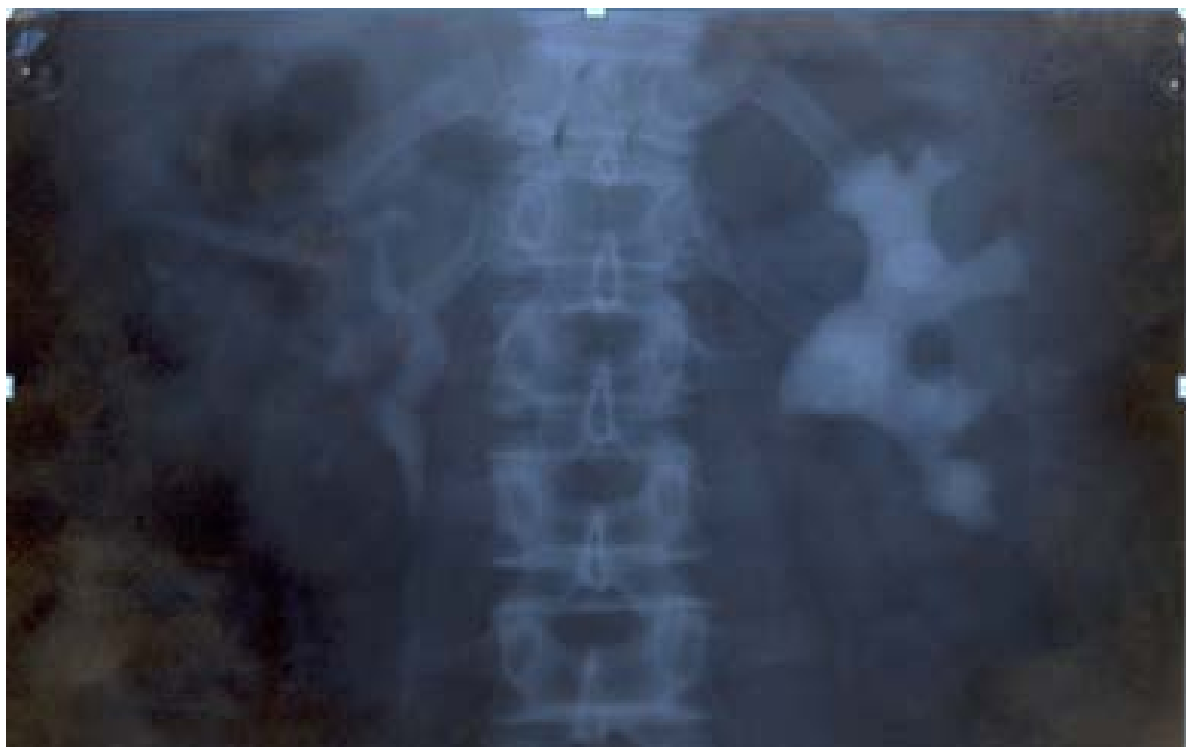

Рис.11. Оглядова рентгенографія нирок.

Верхні полюси нирок розташовані ближче до серединної лінії тіла, ніж

нижні. Обриси нирок в нормі чіткі, тінь нирок однорідна.

Підготовка хворих: натще, після очисних клізм напередодні ввечері і вранці в день дослідження.

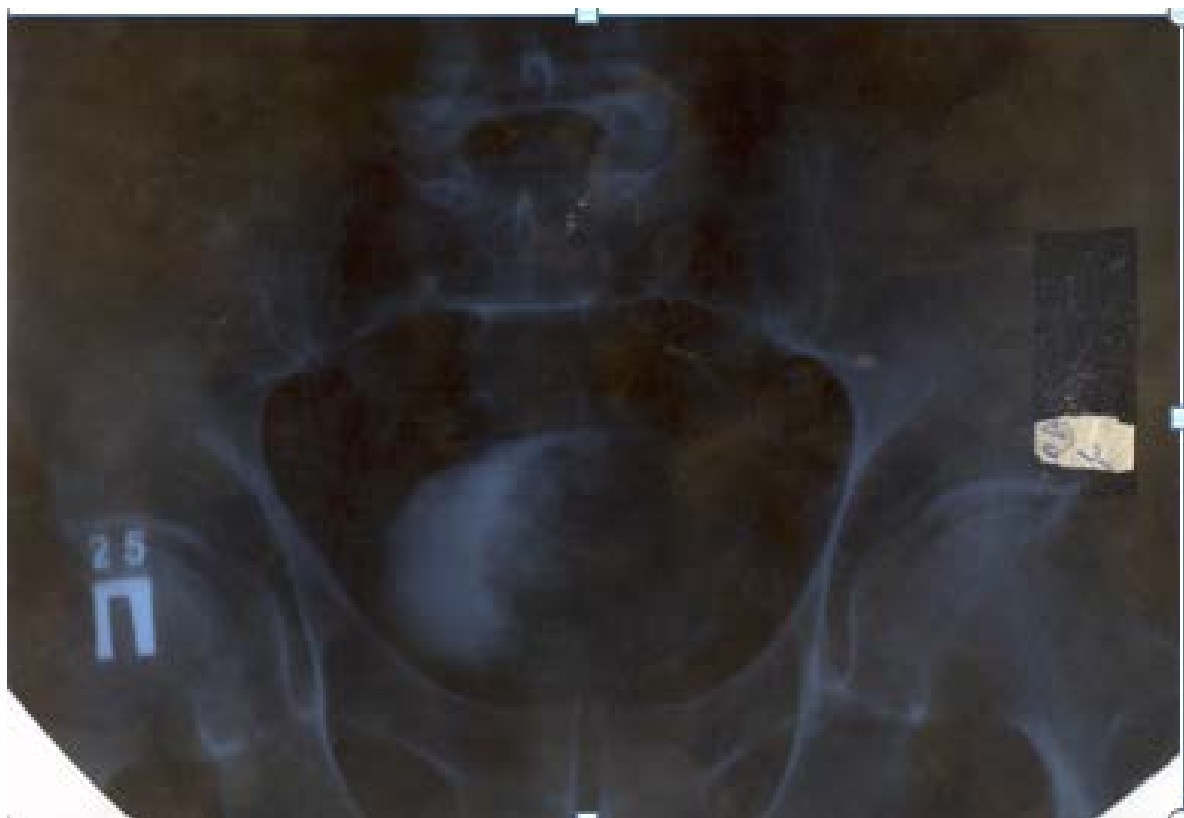

Рис.12. Оглядова рентгенографія тазу.

Знімки робляться в горизонтальному положенні хворого на спині при вертикальному ході променя. В цьому положенні розташовані в заочеревинному просторі нирки і верхні сечові шляхи знаходяться ближче всього до рентгенівської плівки. Чим ближче до плівки розташований об'єкт дослідження, тим краща якість знімку. Крім того, якість знімку залежить від відстані плівки від трубки і фокуса трубки: чим більше відстань і менше фокус трубки, тим краща якість рентгенограми. Використовується велика плівка з відображенням куполів діафрагми і лонного з'єднання.

Рентгенографію нирок необхідно робити при затримці дихання хворого на видиху, положення хворого – нерухоме.

Оглядова урографія – метод контрастного рентгенологічного дослідження видільної системи. Ґрунтується на фізіологічній здатності нирок

захоплювати з крові і виділяти з сечею йодовані органічні сполуки. Застосовуються водорозчинні рентгенпозитивні контрастні речовини, які містять 3 атоми йоду. Вони поглинають рентгенівські промені в більшій мірі, ніж оточуючі тканини і представляють собою органічні сполуки йоду.

Нині застосовуються вітчизняні триомбраст, урографін в 60% і 76% концентраціях. Вони повинні відповідати таким вимогам:

- давати на знімку інтенсивну тінь;
- не розкладатися в організмі;
- виводитися з сечею в незміненому вигляді;
- не подразнювати сечові шляхи і стінки судин;
- не чинити шкідливу дію на організм;
- легко розчинятися у воді;
- легко стерилізуватися і зберігатися тривалий час.

Підготовка хворого: натще, очисні клізми, спорожнення сечового міхура.

Методика: в ліктьову вену вводять 20-40 мл уротропної контрастної речовини.

Першу урограму роблять через 5-7 хвилин, другу – через 10-15 хвилин,

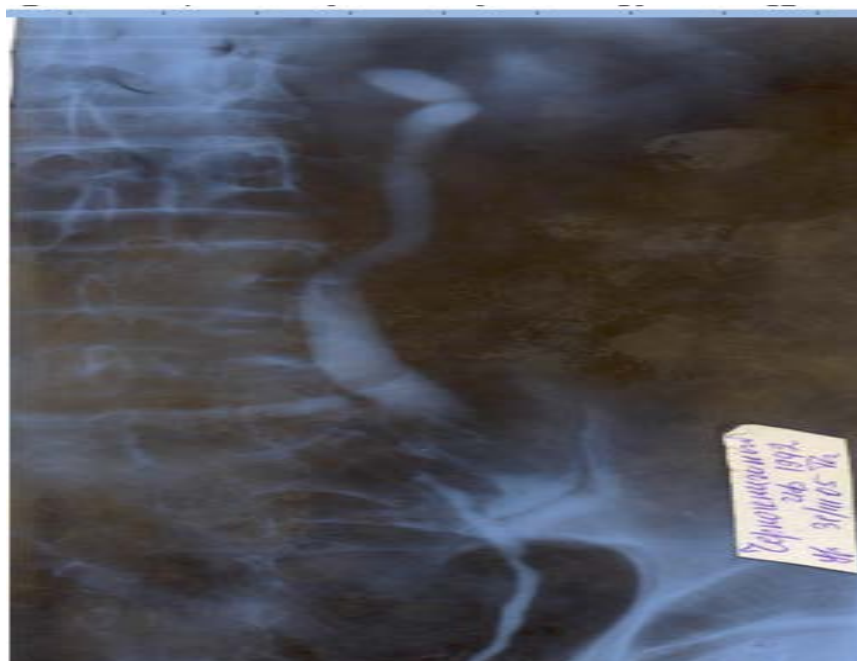

Рис.13. Оглядова урографія.

третю – через 20-25 хвилин. При необхідності роблять відстрочені рентгенограми через 40-60 хвилин.

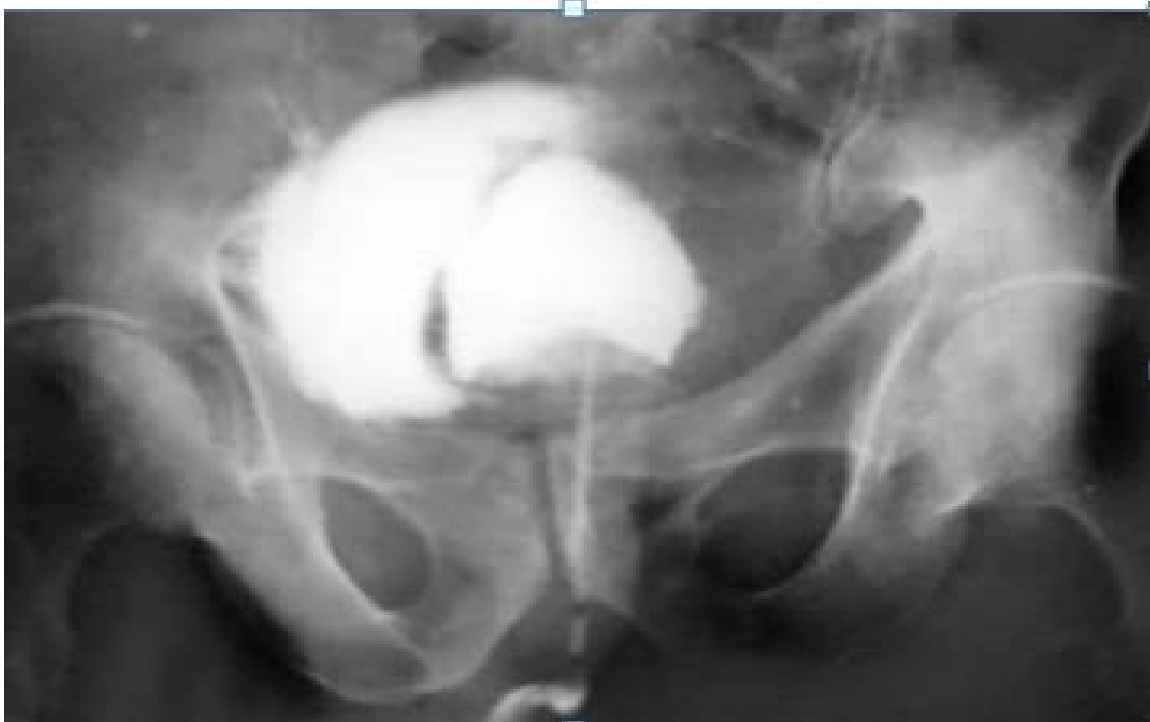

Рис.14. Оглядова урографія.

На знімках послідовно з'являється зображення ниркових чашечок, мисок, сечоводів і сечового міхура. Більш чітко вимальовується тінь нирок.

Екскреторна урографія – обов'язковий етап візуалізації при підозрі на камені і разом з оглядовою рентгенографією має переваги перед УЗД як метод первинної візуалізації. ЕУ дає огляд всього сечового тракту, відображає видільну функцію нирок, деталізує стан ЧМС і сечоводів. Для ЕУ застосовують водні розчини триатомних контрастних речовин в об'ємі 20 мл.

Нирки на урограмах мають зображення, як і на оглядових знімках, але тінь їх більш інтенсивна.

При зниженій екскреторній функції нирок застосовують *інфузійну урографію*. Для цього хворому за допомогою системи для крапельного вливання рідини внутрішньовенно пролонговано вводять до 100 мл контрастної речовини в 5% розчині глюкози. Урограми роблять в динаміці.

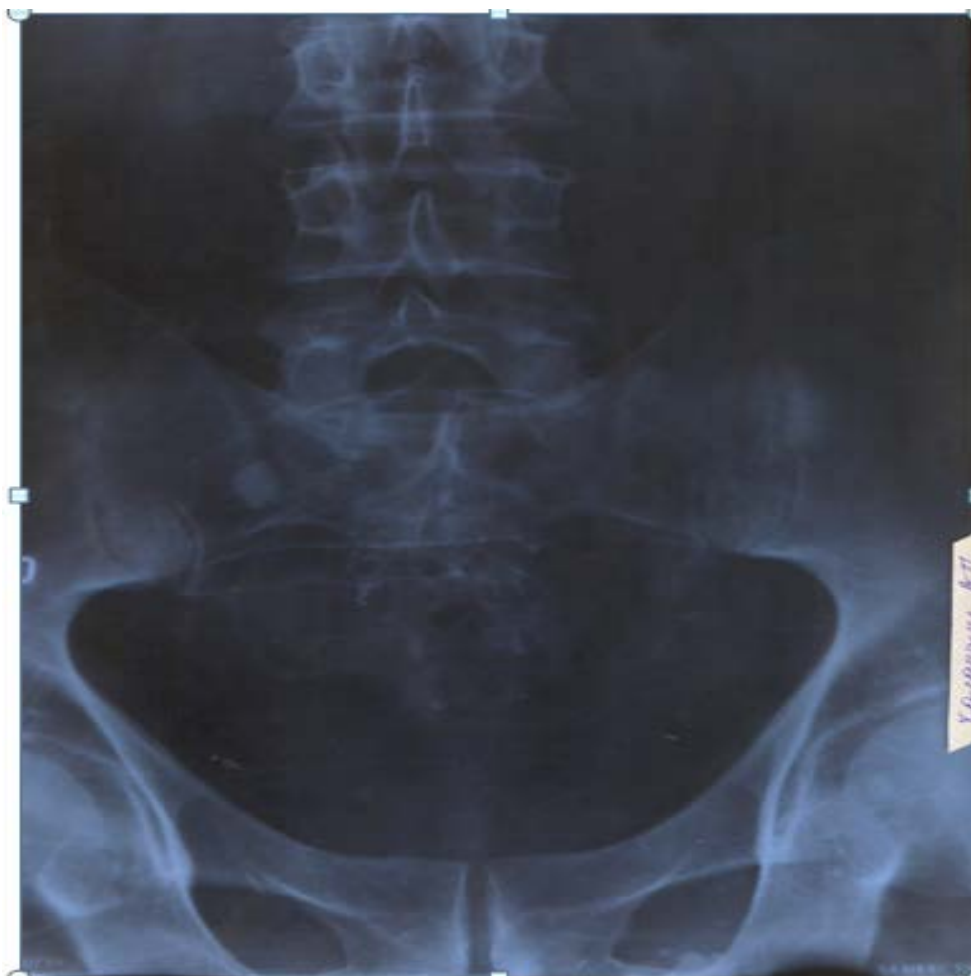

Рис. 15. Екскреторна урографія.

Аномалії нирок і сечоводів можуть проявлятися у вигляді зміни кількості та розмірів нирок (аплазія, гіпоплазія, додаткова або подвоєна нирка), їх положення (дистопія), зміни співвідношення та форми (зрощення двох нирок, підковоподібна нирка), перебудови структури (кісти), аномалії судин, а також подвоєння або розщеплення сечоводів, дивертикулів та аномалій устя сечоводів.

Ниркова *ангіографія* застосовується для діагностики *аплазії* нирки. Відсутність судинного дерева органа, поєднана з відсутністю сечовідного отвору в сечовому міхурі, є прямою ознакою вродженої відсутності нирки.

Ангіографія є основним методом диференціальної діагностики при *гіпоплазії* нирки (уроджене зменшення її розмірів при збережених функціях). Цю патологію треба диференціювати зі зморщеною внаслідок пієлонефриту

ниркою. При гіпоплазії нирки відзначається лише зменшення розмірів судинного малюнка, а при зморщеній – ангиограма збіднена за рахунок дрібних судин (картина «обгорілого дерева»). На екскреторній урограмі і ретроградній пієлограмі чашково-мискової системи гіпоплазія не відрізняється за виглядом від нормальної нирки, крім мініатюрних розмірів.

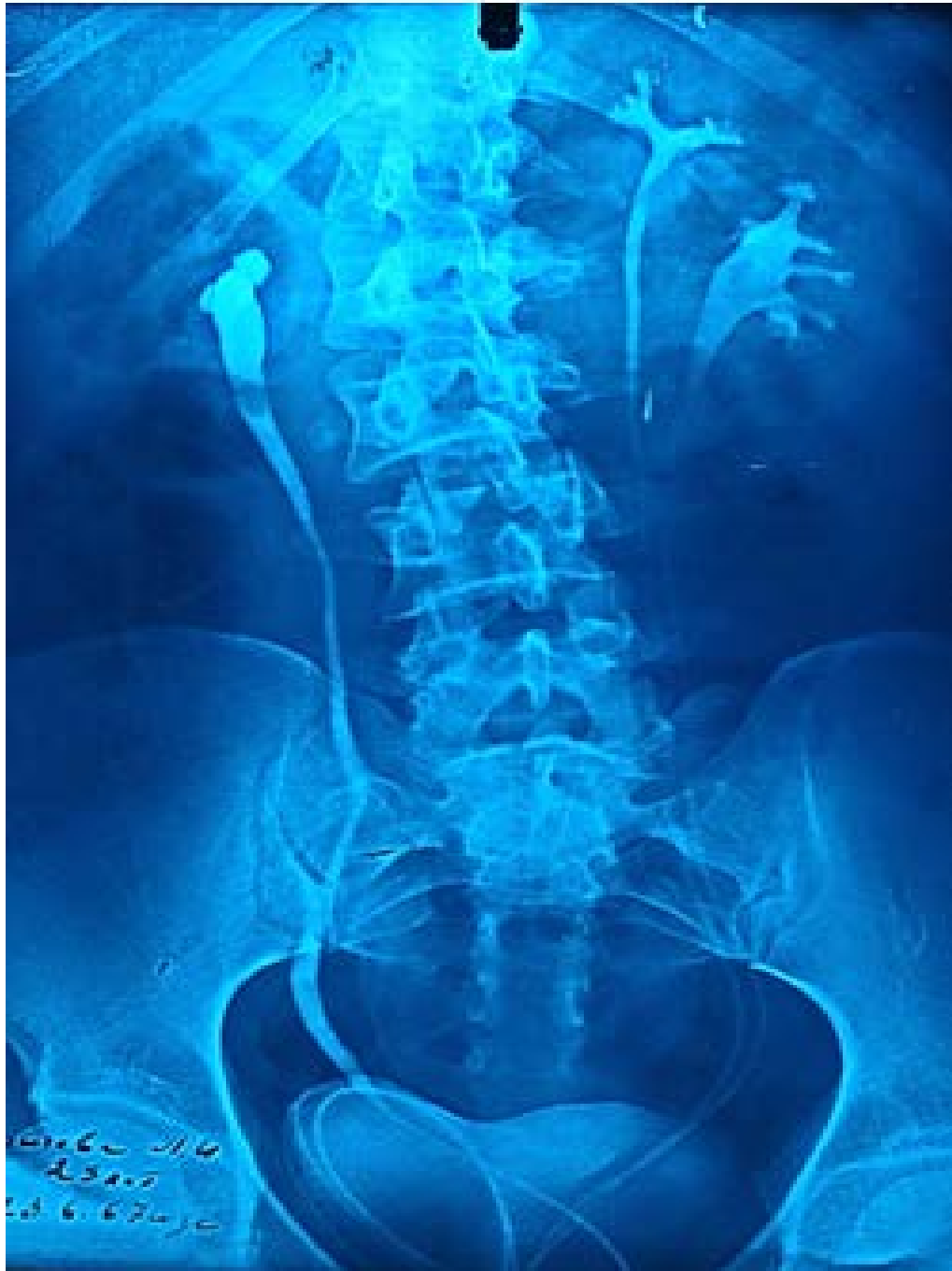

Рис 16. АРСВС. Гіпоплазія правої нирки. Повне подвоєння лівої нирки.
Катетеризація трьох сечоводів.

Третя або четверта **додаткові нирки** трапляються рідко, найчастіше розміщуються нижче від нормально розташованих і мають відокремлений сечовід, який самостійно відкривається в сечовий міхур, а іноді зливається з одним із сечоводів.

Подвоєні нирки бувають з одного боку або з двох боків, мають розміри більші за звичайні, їхні миски і сечоводи не з'єднуються між собою. При УЗД на поздовжніх сканограмах відмічається значне збільшення довжини нирки і наявність у ній двох окремо розташованих груп чашкових структур. Але якщо чашечки мають гіллясту форму, не завжди можна виявити подвоєну нирку при допомозі УЗД.

Дистопії – вроджені аномалії положення нирок, розвиваються внаслідок незавершеного проходження нирки у поперекову ділянку. Аномалія може бути тазовою, здухвинною, поперековою. Вірогідною ознакою вади може бути рівень відходження від аорти ниркових артерій (у нормі – на рівні тіла I поперекового хребця). Поперекова дистопія – нирка трохи нижче, ніж у нормі. Клубова – досягає миски. Мискова – локалізується в малій мисці. Іноді при наявності рухливої нирки помилково ставлять діагноз поперекової дистопії. Однак при дистопії зміщеність нирки значно менше, ніж при рухливій нирці.

Зміна співвідношення та форми нирок: **підковоподібна** нирка – спостерігається зрощення нижніх полюсів, між якими є перешийок; α -подібна нирка – одна з нирок розташовується нормально, а інша (зменшених розмірів) з'єднана з нею приблизно під прямим кутом у ділянці нижнього полюса.

Аномалії розвитку паренхіми нирок проявляються **кістами**, часто поєднаними с кістозом інших паренхіматозних органів. Діагностуються за допомогою УЗД, КТ.

Проста кіста нирки утворюється з протоки первинної нирки (вольєрова протока) при неправильному формуванні ниркової тканини в ранній стадії ембріогенезу. Найчастіше вона виходить з коркового шару, значно рідше кіста виникає в центрі нирки. Кісти нирок виявляються при ехографії. Вони мають

вигляд чітко окресленого ехонегативного утворення з рівними внутрішніми контурами округлої або овальної форми, позбавленого внутрішніх ехоструктур. При наявності великої кісти нерідко змінюється контур нирки і збільшується її розмір.

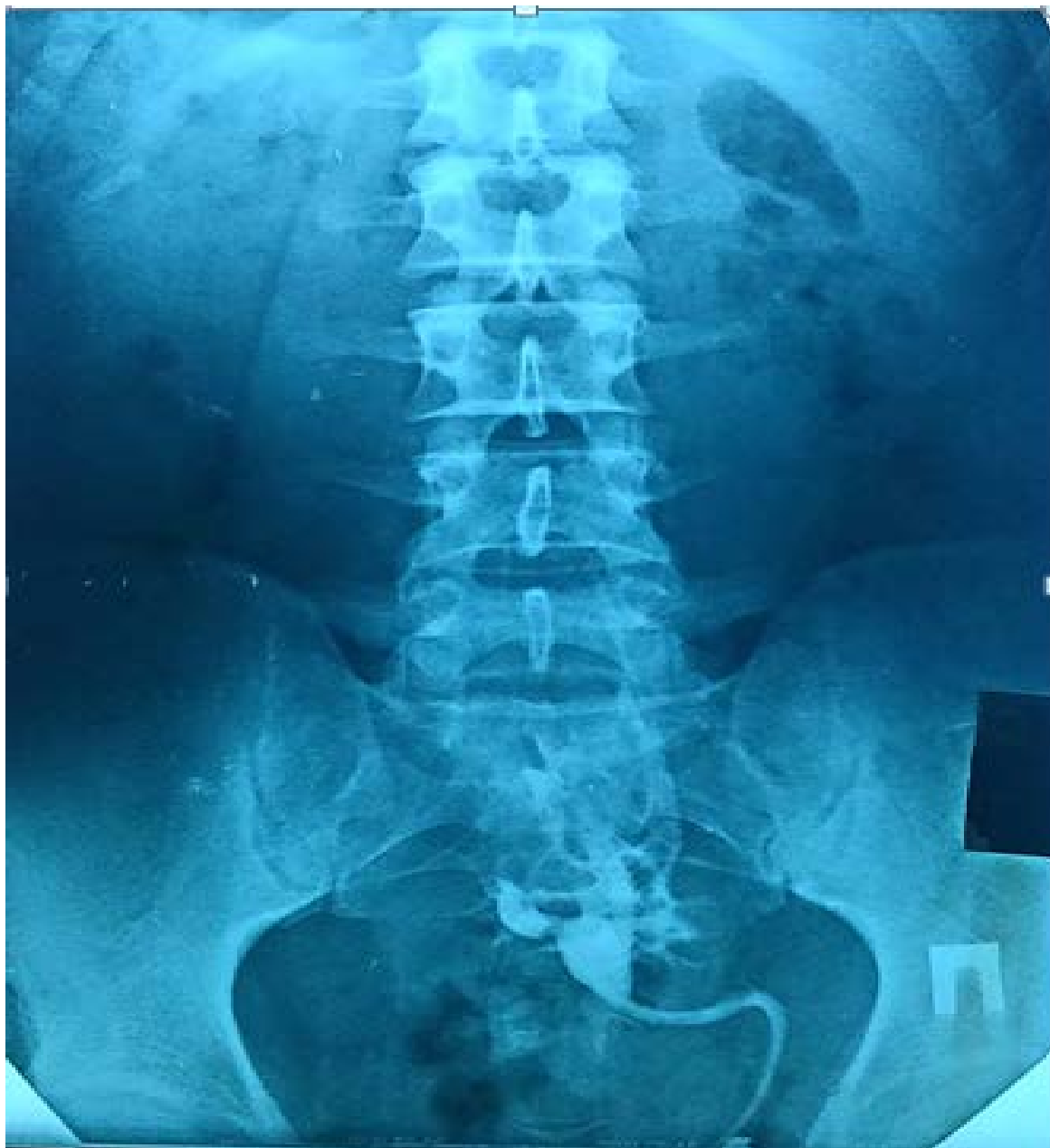

Рис. 17. АРСВС. Тазова дистопія правої нирки.

З усіх рентгенівських методів лише ангіографія дає можливість одержати зображення кровоносних судин, що необхідно для діагностики їх уражень і розпізнавання низки захворювань, які супроводжуються змінами кровотоку і морфології судинної мережі нирки (див.мал.).

Прикладом аномалії судин може бути додаткова артерія до нижнього полюса нирки. Перетинаючи сечовід, вона може передавлювати його і спричиняти гідронефроз.

Розрізняють загальну і селективну артеріографію нирок. Катетер проводять із стегнової артерії в черевну аорту і встановлюють його кінець над місцем відходження ниркових артерій. При необхідності застосовують транслюмбальну пункцію аорти поперековим проколом. Через голку або катетер за допомогою спеціального ін'єктора у просвіт аорти вводять 40-60 мл водорозчинної контрастної речовини і роблять серію рентгенограм. Спочатку одержують зображення аорти і великих ниркових артерій (рання артеріальна фаза), потім – тінь дрібних внутрішньоорганних артерій (пізня артеріальна фаза), далі – загальне збільшення інтенсивності тіні нирок (нефрографічна фаза), слабку тінь ниркових вен (венограма), насамкінець – зображення чашечок і мисок, оскільки контрольна речовина виділяється із сечею.

Більш детальне дослідження можливе при їх селективному контрастуванні. В цьому випадку катетер встановлюють безпосередньо в ниркову артерію і через нього вводять контрастну речовину.

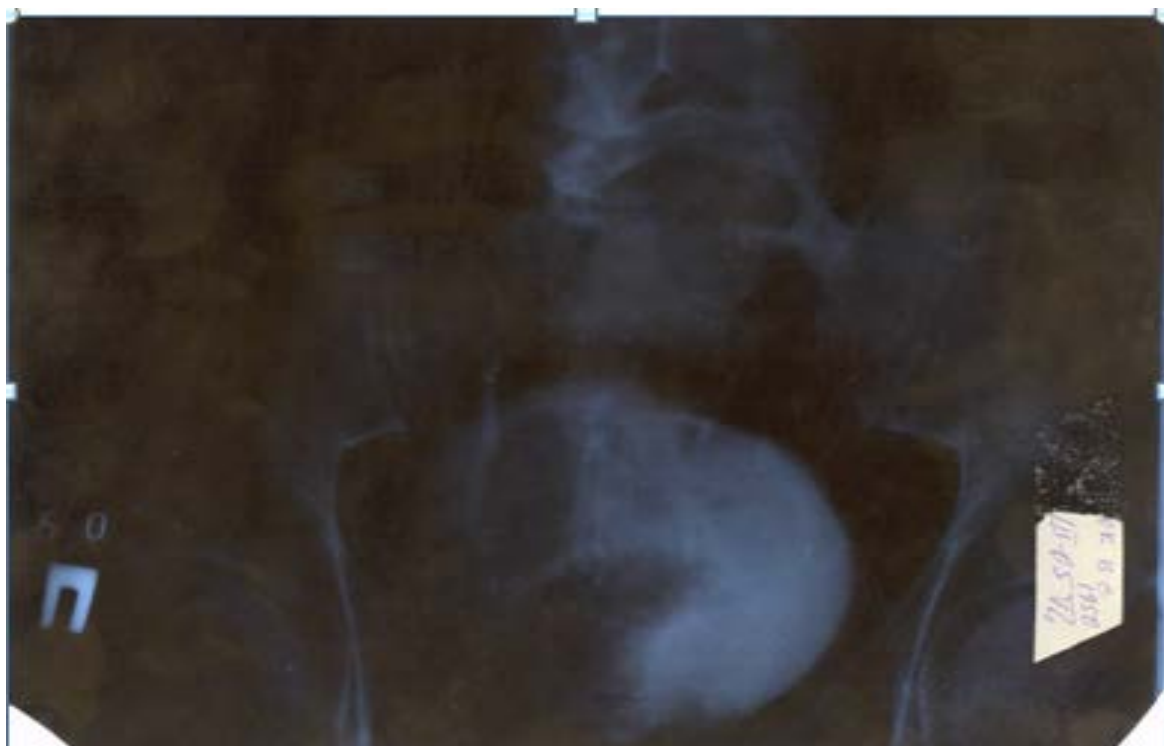

Рис. 18. Селективна артеріографія.

Ниркову артеріографію роблять при підозрі на реноваскулярну гіпертонію та при плануванні операцій з приводу аномальної нирки, а також при внутрішньосудинних втручаннях.

При контрастному дослідженні ниркових судин перевагу надають техніці дигітальної субтракційної ангіографії (ДСА). Селективну венографію здійснюють шляхом введення катетера з нижньої порожнистої вени в ниркову вену.

Часто також обстеження хворого в урологічному відділенні починають з сонографії (ультразвукове сканування). Це пояснюється нешкідливістю і високою інформативністю методу. Сонографія дозволяє діагностувати більшість захворювань органів сечоутворення і сечовиділення, які супроводжуються змінами їх структури, а також вивчити уродинаміку і нирковий кровоток..

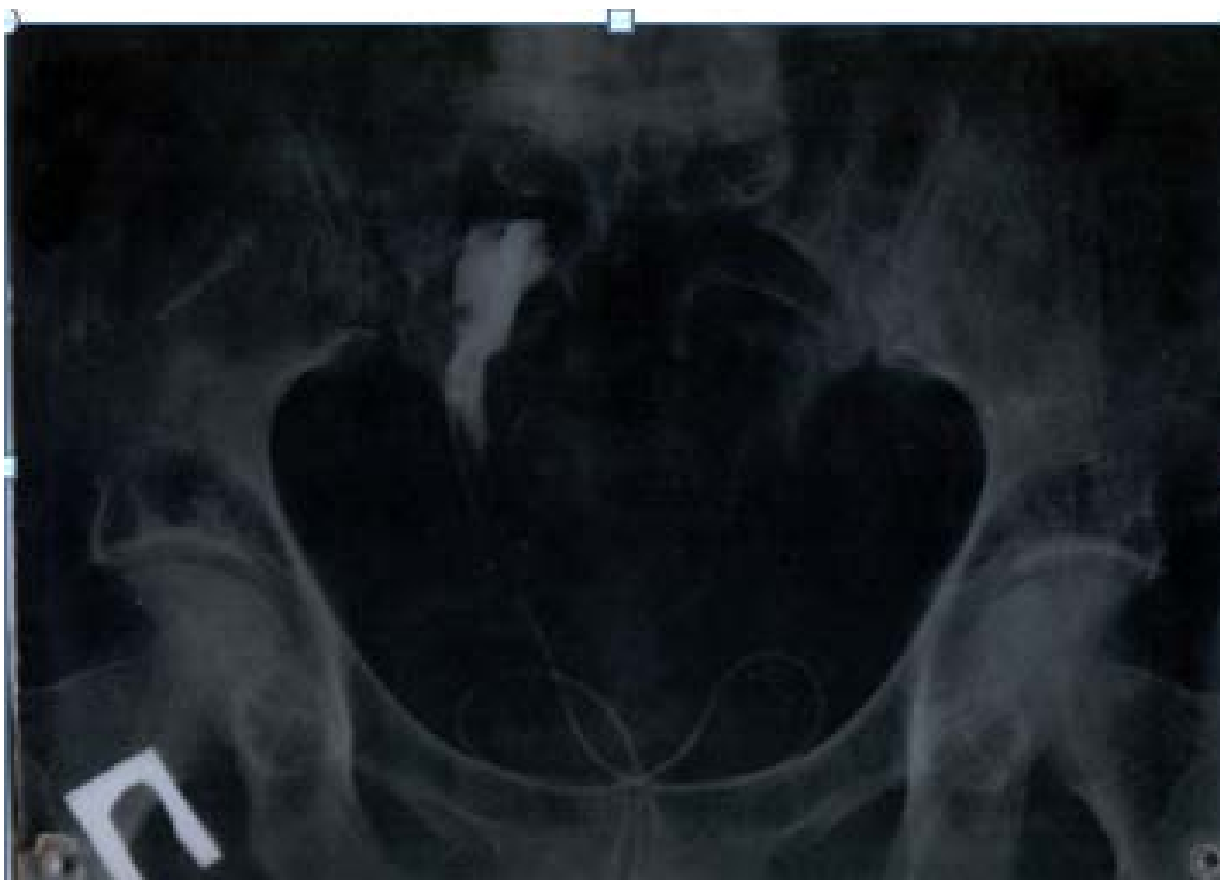

Рис. 19. Сонографія.

Показання до УЗД нирок:

- біль в ділянці нирок або по ходу сечоводів;
- підозра на наявність в нирках вогнищевих утворень (пухлини, кісти, полікістоз, абсцеси, конкременти);
- виявлення гідронефрозу та інших ознак уростазу, його причин і наслідків;
- наявність гематурії для визначення її причини (камінь, пухлина тощо);
- дифузні захворювання і патологічні стани нирок (нефрити, нефропатії) для виявлення і оцінки ступеня морфологічних змін органа;
- хронічна інфекція сечових шляхів;
- гострий пієлонефрит і його ускладнення;
- травма нирки;
- нефункціонуюча нирка (за даними урографії);
- неможливість проведення екскреторної урографії при порушенні функції нирок; мета – встановлення наявності або відсутності нирки, її розміру, форми, діагностика зморщування нирки або наявності перепони для відтоку сечі;
- виявлення аномалій розвитку нирок і сечовивідних шляхів;
- ниркова недостатність неясного генезу;
- спостереження за станом трансплантованої нирки.

УЗД дозволяє оцінити положення нирок, зміщення їх при диханні розміри, форму, обриси, диференціювати кору і медулярний шар, ренальний синус, чашково-мискову систему (ЧМС) і стан периренальних тканин.

УЗД орієнтує відносно характеру захворювань і вибору методів подальшого дослідження. Але УЗД не дає уявлень про функції нирок і недостатньо візуалізує сечоводи, тому у багатьох хворих первинним методом променевого дослідження залишається екскреторна урографія, якій передують оглядова урографія.

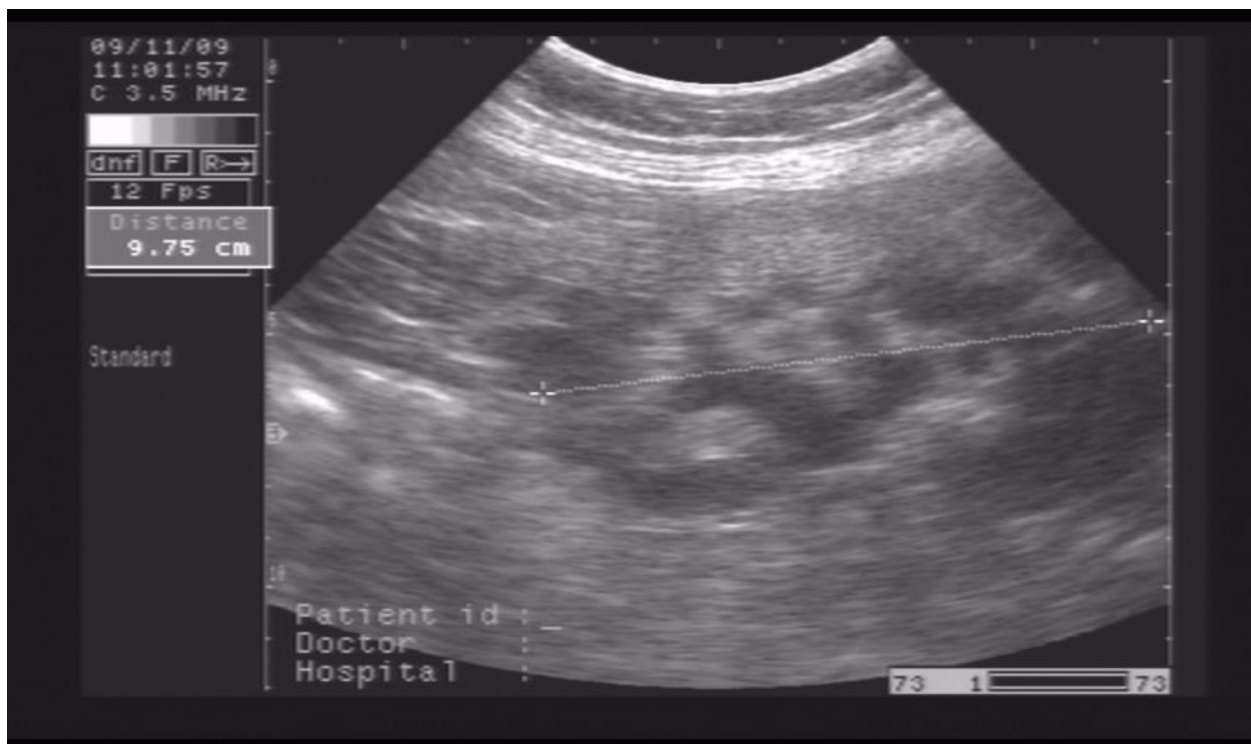

Рис. 20. УЗД нирок.

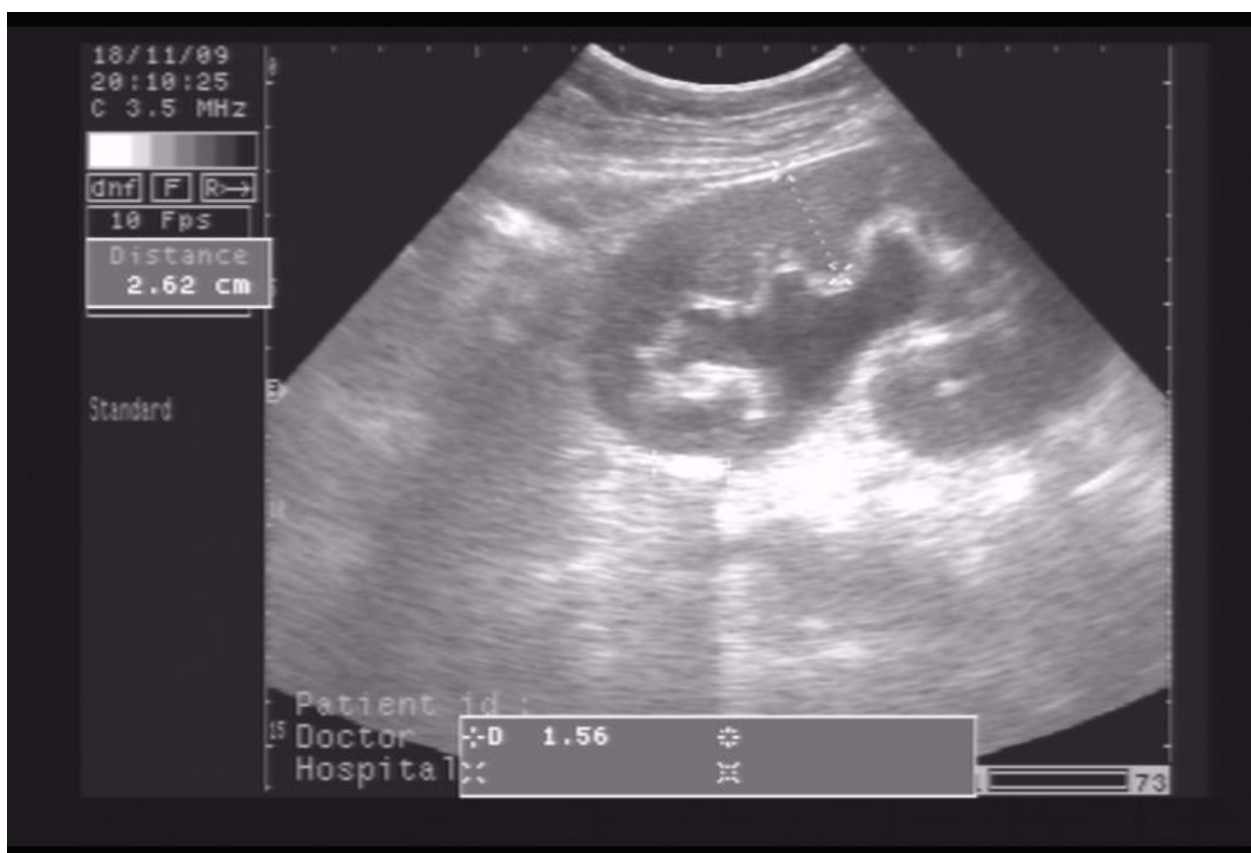

Рис. 21. УЗД нирок.

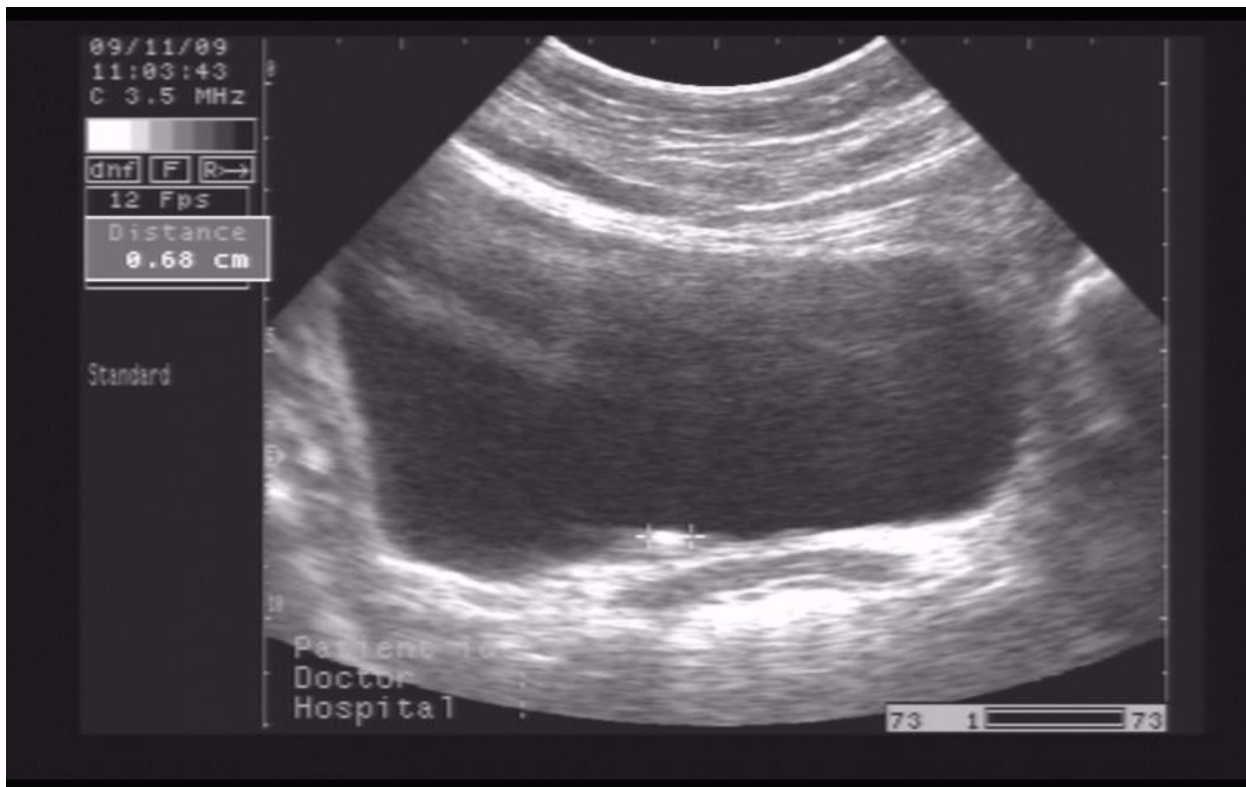


Рис. 22. УЗД нирок.

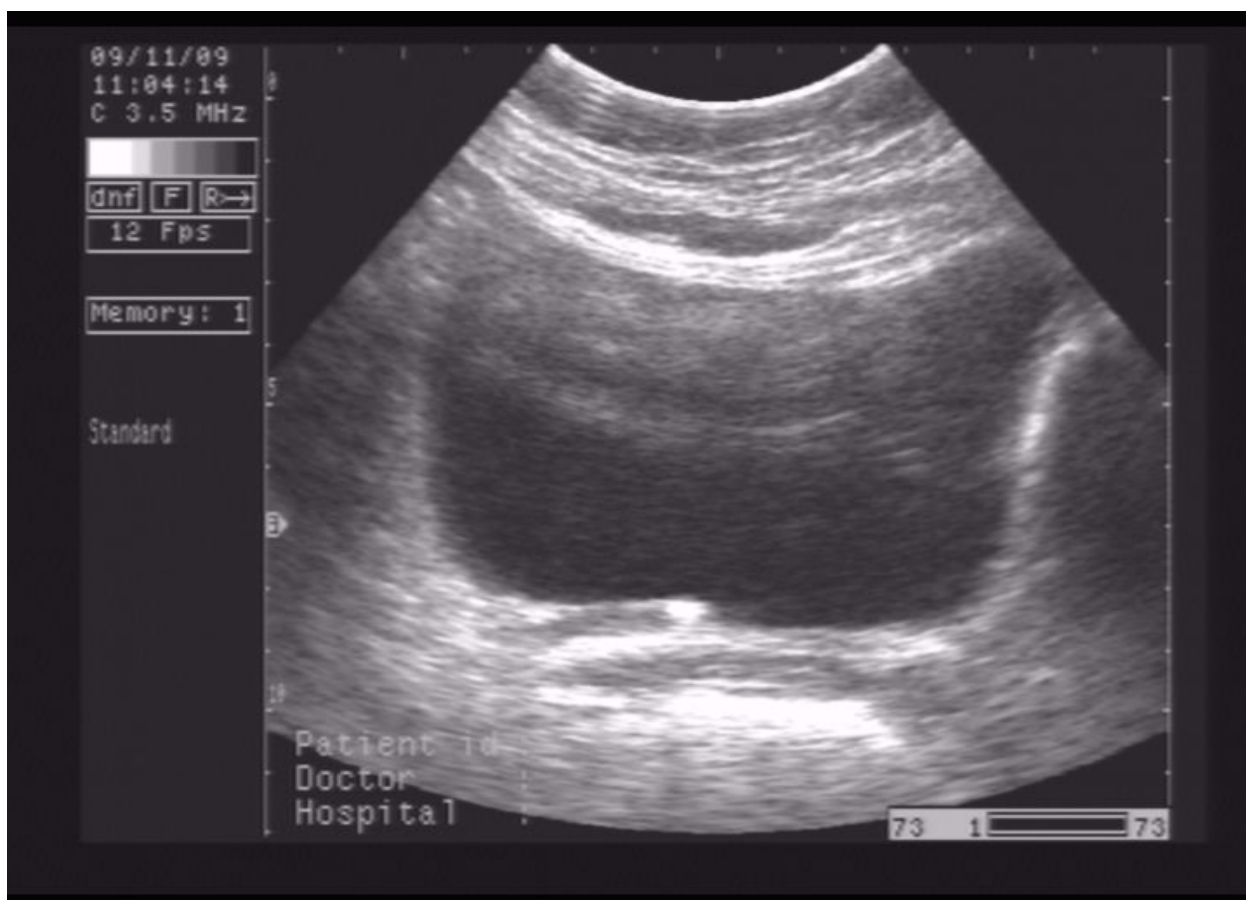

Рис. 23. УЗД нирок.

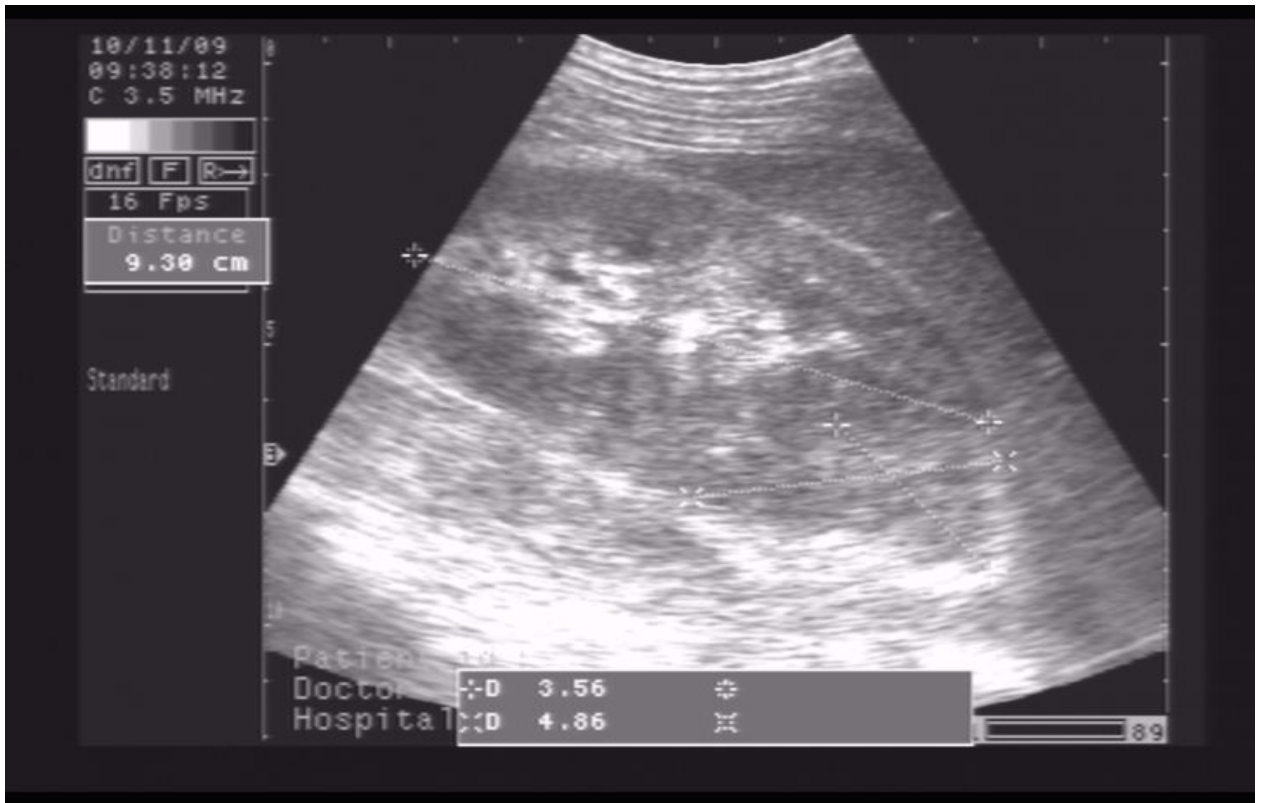

Рис. 24. УЗД нирок.

УЗД *судин нирок*. Для променевого вивчення судин нирок, їх морфології і кровотоку застосовується доплерографія – один з варіантів УЗД.

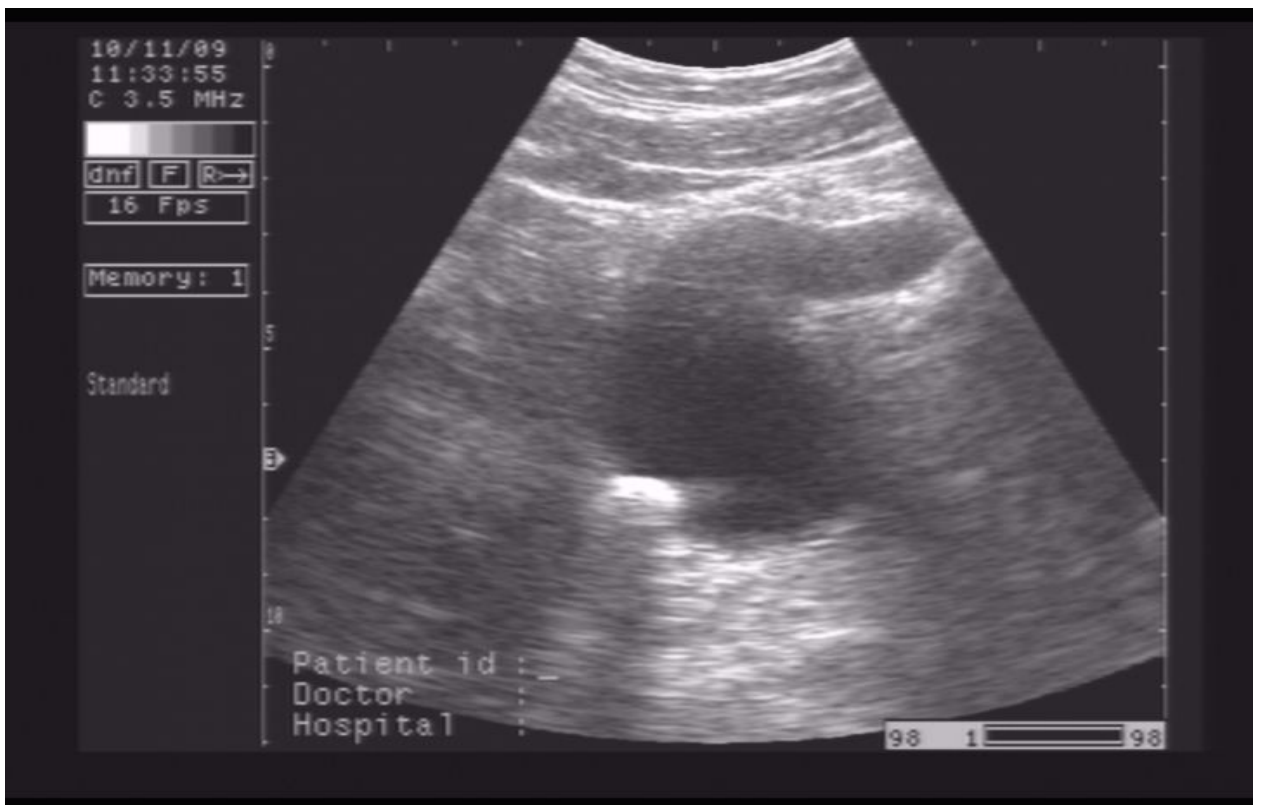

Рис. 25. УЗД судин нирок.

Магістральні ниркові артерії відходять від аорти майже під прямим кутом на рівні L1 або диска між L1-L2, на 10-20 мм нижче брижової артерії.

У воротах нирки магістральні ниркові артерії діляться на сегментарні, розташовані в нирковому синусі. Діаметр магістральних ниркових артерій – 3-5 мм, сегментарних – 2,1-2,3 мм. Від сегментарних артерій відходять міжчасточкові артерії, діаметром 1,5 мм, які направляються в простір між пірамідами.

В кортикомедулярних зонах розташовуються дугоподібні артерії, які оточують основу пірамід.

Ниркові вени мають дещо більший діаметр і, на відміну від артерій, не пульсують. Магістральні ниркові вени розташовуються наперед і нижче артерій.

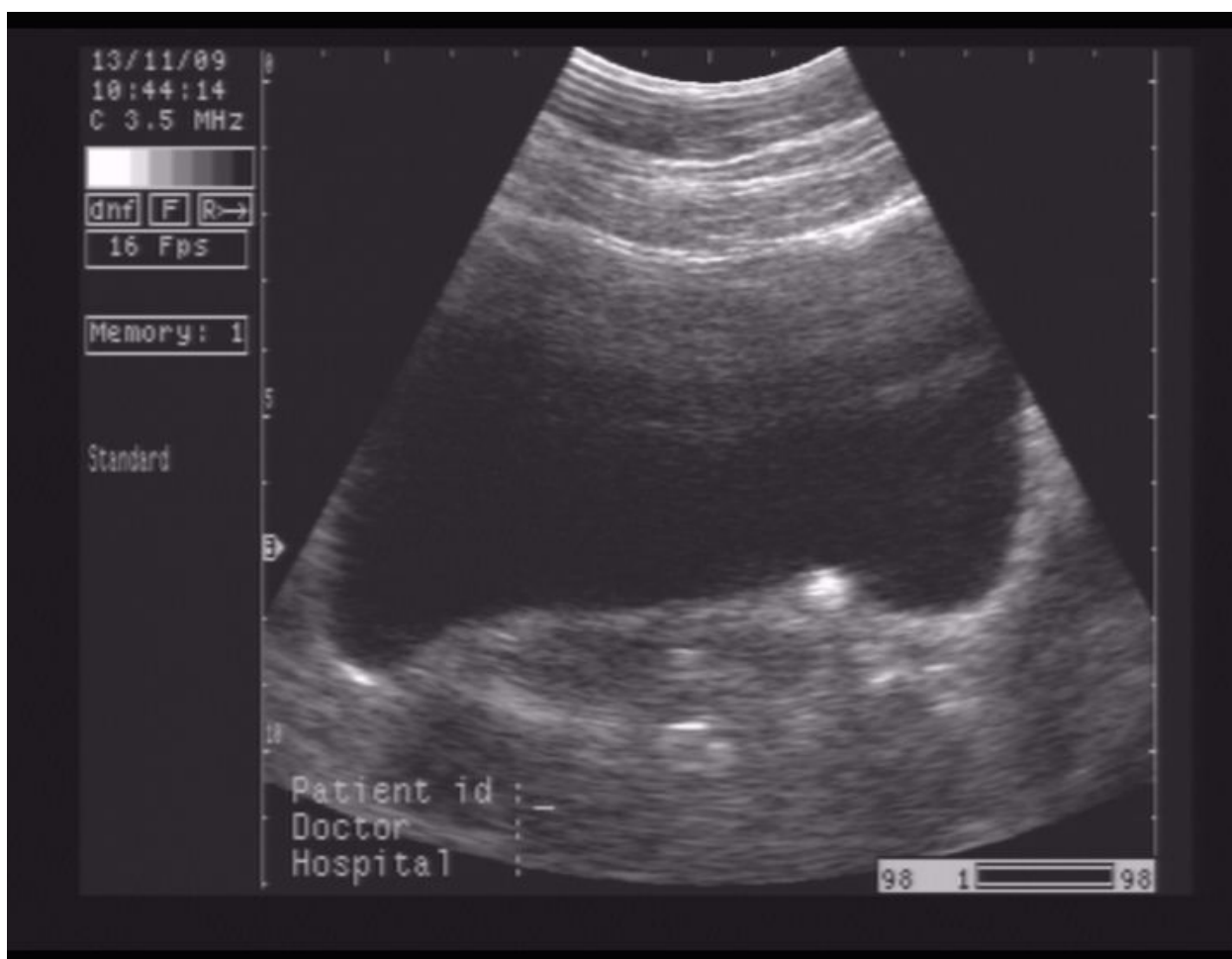

Рис. 26. УЗД вени нирок.

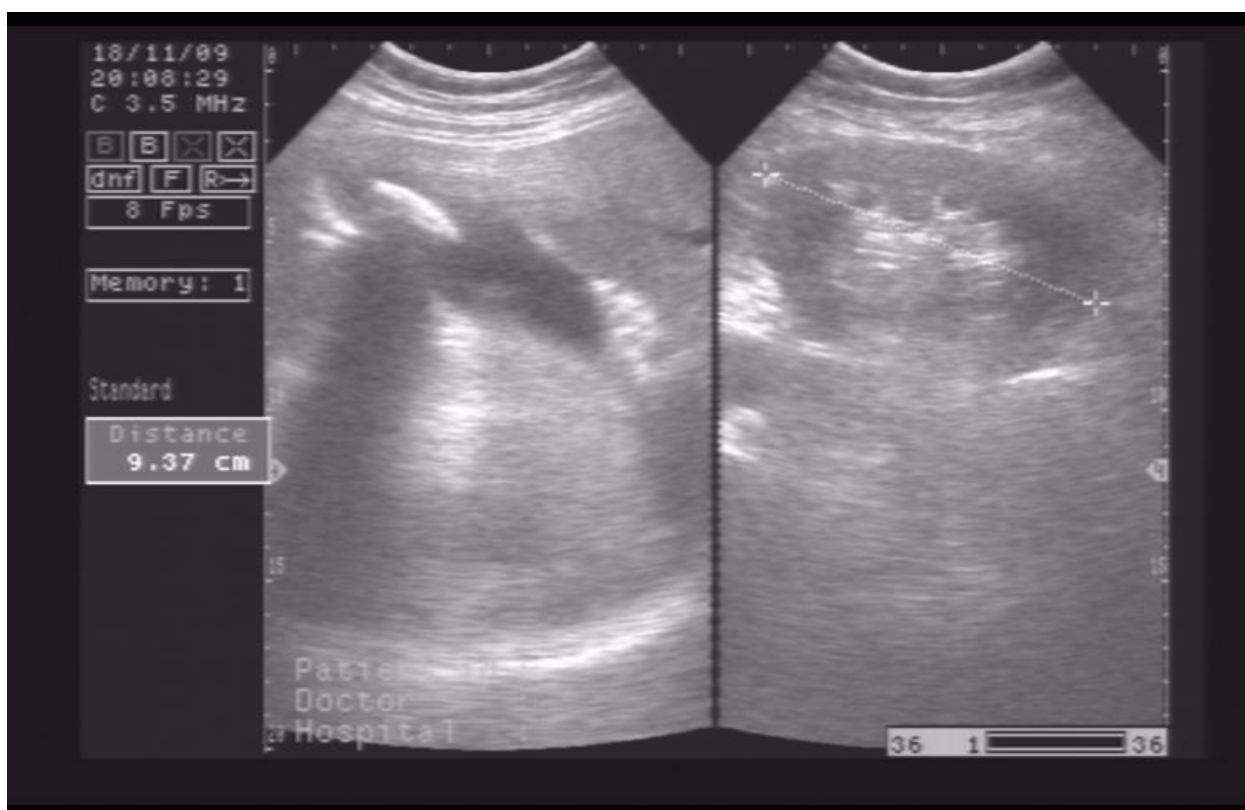


Рис. 27. УЗД вени нирок.

Комп'ютерна томографія (КТ). При дослідженні нирок пацієнт знаходиться в горизонтальному положенні на спині на столі томографа. Роблять 6 зрізів через 0,8-1,6 см на рівні XI-XII грудних хребців до L₃. На поперечних комп'ютерних томограмах живота нормальна нирка має форму неправильного боба.

В нормі щільність ниркової тканини при КТ має межі +30-4-Н, а після введення 20-40 мл контрастної речовини щільність паренхіми підвищується до +70-100 Н. Після введення контрасту спочатку контрастується коркова речовина, а потім мозковий шар, ЧМС і ниркова вена.

КТ-зображення нирок повністю відповідає їх анатомії на поперечному зрізі. На томограмах нирки розташовані на рівні Th₁₂ –L₃, ліва нирка на 15 мм вище правої. Довжина нирки – до 100 мм. Фібозна капсула нирки в нормі не видна. Навкруги фіброзної капсули розташовується жирова капсула, більш виражена по задній поверхні і в зоні воріт нирки. На фоні жирової клітковини, яка має низьку щільність, добре диференціюється зображення нирок.

При проведенні комп'ютерної томографії нирок виділяють три рівня: верхнього полюса нирки, воріт нирки, нижнього полюса нирки.

Рівень верхнього полюса. Медіально і наперед від верхнього полюса правої нирки розташовується нижня порожниста вена, низхідна гілка петлі дванадцятипалої кишки і голівка підшлункової залози. Між верхньомедіальною поверхнею нирки і нижньою порожнистою веною розташований правий наднирник. Медіально розташована права ніжка діафрагми і хребет. Позад видна фасція і м'язи поперекової ділянки. Верхнечасточкова поверхня правої нирки межує з медіальною поверхнею правої частки печінки.

Ниркова паренхіма на томограмах однорідна, корковий і мозковий шар не диференціюються через невелику денситометричну різницю (щільність). Після штучного контрастування щільність зростає від 30-35 Н до 120 Н.

Для визначення ступеня ураження ниркової паренхіми розраховують паренхіматозний індекс (ПІ). Для цього використовується найбільш проста і доступна формула:

$$ПІ = \frac{E}{F}$$

де E – ширина чашечно-мискової системи;

F – ширина нирки

(мал. 12).

Рівень воріт нирки. Розташування воріт нирки відповідає рівню між L1 - L2. Внутрішня поверхня нирок на цьому рівні прилягає до поперекових м'язів, розташованим по обидва боки хребта. Наперед від правої ниркової ніжки нижньої порожнистої вени знаходиться дванадцятипала кишка в місці переходу вертикальної її частини в нижню горизонтальну частину.

На рівні воріт нирка має найбільші розміри – 5x4,5 см, а ниркова паренхіма – С-подібну форму. Всередині її розташований нирковий синус, в якому розташовуються чашки, миска, сегментарні кровоносні і лімфатичні

судини, лімфатичні вузли і жирова клітковина, яка має від'ємну щільність – 80-100 Н. Через ворота в нирковий синус входять ниркова артерія, нерви, лімфатичні судини, а виходять ниркова вена і сечовід.

Миска внутрішньониркового типу розташовується в синусі, а в воротах вона не видна. Позаниркова миска має трикутну форму і спрямована в бік воріт. Щільність вмісту миски 5-20 Н. Після введення контрастної речовини щільність її підвищується до 200 Н. Щільність судинних структур – в межах 30-36 Н і відповідає щільності паренхіми. Миска переходить в сечовід, ширина якого 2-5мм.

Сукупність судин воріт нирок утворюють судинні ніжки. Вени мають вид лінійних структур, направляються косо вгору, медіально і назад, де на рівні L₁ впадають в нижню порожнисту вену. Права ниркова вена коротше за ліву, ширина ниркових вен – 5-10 мм.

Ниркові артерії повністю в зріз не потрапляють, розташовуються на 10 мм нижче вен і назад від них. Діаметр їх менший. Відходять ниркові артерії від аорти на рівні L₁.

Рівень нижнього полюса. Нижні полюси розташовані на рівні L₃, мають овальну форму, чіткі контури, однорідну структуру, щільність 30-35 Н. На цьому рівні зріз правої нирки дещо більший лівої. На рівні нижнього полюса правої нирки, латерально і спереду, видна висхідна частина товстої кишки. Медіально від нирки видна нижня порожниста вена у вигляді овалу, розташованого на поперекових м'язах. Зліва і спереду від нижнього полюса лівої нирки розташований нисхідний відділ товстої кишки, наперед – петлі тонкої кишки, медіально – поперековий м'яз.

Магнітно-резонансна томографія (МРТ) дозволяє дослідити нирки в різних проекціях. На аксіальних зрізах зображення нирок нагадує їх зображення на комп'ютерних томограмах, але дає більш ясну межу між корковим і мозковим шарами.

Радіоізотопне дослідження. Радіоренографія – це графік радіоактивності нирки в залежності від часу після введення радіонуклідного

препарату. Метод дає можливість визначити секреторну функцію кожної нирки окремо, стан ниркового кровотоку і діагностувати обструкцію сечових шляхів. Для дослідження застосовуються радіофармацевтичні препарати (РФП), мічені технецієм-99, який має період напіввиведення 6 годин, і гіппурат, мічений йодом-131.

Радіонуклідне дослідження нирок – статична сцинтиграфія, проводиться через 2 години після ін'єкції препарату технеція, який утримується в епітелії канальців нирок. Знімки в різних проекціях дають уяву про морфологію нирок і змінах в її паренхімі.

Динамічна сцинтиграфія – розповсюджений спосіб оцінки функції ниркової паренхіми. Метод здійснюється шляхом введення гіппурана або сполук технеція, які швидко проходять через ниркову тканину в сечу. Технецій дає більш достовірну інформацію і виводиться, на відміну від гіппурана, не клубочками, а через канальці.

Дослідження функції нирок можна здійснювати і на багатоканальному радіометрі за допомогою трьох датчиків. Одержані криві диференційовано відображають судинну, секреторну і екскреторну фази функції нирок і дозволяє зробити їх кількісний аналіз.

Розміри нирок оцінюються візуально або вимірюються при ультразвуковій біометрії. Довжина – найбільший розмір при поздовжньому скануванні нирки. Ширина – найменший поперечний розмір, товщина – найменший передньо-задній розмір при поперечному скануванні нирки на рівні воріт.

В нормі: довжина – 10-12 см; ширина – 5-6 см; товщина – 4-5 см.

При численних дифузних ураженнях нирок, які супроводжуються збільшенням або зменшенням їх об'єму, необхідно його визначити.

Для розрахунку **об'єму нирок** звичайно користуються формулою об'єму усіченого еліпсу:

Об'єм нирки = довжина x ширина x товщина x 0,53

Вікові зміни нирок. Інволютивні зміни нирок характеризуються

вираженою в різній мірі атрофією. Внаслідок атрофії об'єм нирок у 80 років може знижуватися до 55-60% від вихідного рівня без проявів ниркової недостатності. Атрофія і об'ємність зменшення є наслідком рівномірного склерозування паренхіми. При променевому дослідженні спостерігається витончення паренхіми і підвищення ехогенності через розвиток фіброзу. Через ангіонефросклероз в поєднанні з пієлонефротичними змінами можуть, крім цього, прослідковуватися дрібні кортикальні кісти.

При недостатності факторів, від яких залежить фіксоване положення нирки, виникає опущення нирок – **нефроптоз**, який розділяється на три види:

- а) зміщена нирка;
- б) рухлива нирка;
- в) блукаюча нирка.

Крім того, відрізняють поворот нирок навкруг осі.

Для діагностики нефроптозу роблять знімки в горизонтальному і вертикальному положенні хворого, що дозволяє встановити ступінь рухливості нирки (в нормі – 2,5-3 см). Нирка може розміщуватися біля входу у великий таз або навіть пересуватися на протилежний бік. При цьому характерними є вигини і навіть петлі сечоводу і розширення верхніх сечовивідних шляхів.

Пересаджена нирка не відрізняється від власної нічим, крім локалізації. Звичайно артерія трансплантата зшивається кінець-в-кінець із внутрішньою клубовою артерією або кінець-в-бік із зовнішньою клубовою артерією. Вену трансплантата анастомозують із зовнішньою клубовою веною. Пересаджену нирку укладають в праву або ліву клубову ямку безпосередньо під шкіру. Часто лише верхні дві третини покривають очеревиною. Розташування аллотрансплантата безпосередньо під шкірою робить зручним УЗД, оскільки клубові кістки перешкоджають необхідній візуалізації. Таке розташування трансплантата дає можливість розрізнити мозкову і коркову речовину нирки при УЗД: мозковий шар бачиться трохи більш ехопозитивним, ніж корковий.

Картина пересащеної нирки при КТ і МРТ не відрізняється від зображення власної нирки.

Неспецифічні запальні захворювання нирок

При проникненні в жирову капсулу нирки (інакше називається білянирковою клітковиною, паранефроном) інфекції, виникає **паранефрит**, який діагностується методом рентгенографії: контури поперекового м'яза не прослідковуються. Жирова ниркова капсула, будучи природнім контрастом для ниркової пваренхіми, створює можливість зображення тіні нирки на рентгенівському знімку.

В більшості випадків паранефротичний процес локалізується по задній поверхні нирки і нижній її частині, там, де капсула найбільш масивна.

Рентгенологічні симптоми залежать від патологоанатомічних змін і стадії хвороби. Динаміку хвороби можна прослідкувати за допомогою рентгенограм, які періодично повторюються. В плевральній порожнині на боці ураженої нирки може бути випот, купол діафрагми нерухомий.

Оглядова рентгенографія черевної порожнини дозволяє виявити дифузне затемнення в ділянці нирки, відсутність контурів нирки і поперекового м'яза, викривлення поперекового відділу хребта – істеоризм. У хворих на діабет в ділянці гнійника може бути газ внаслідок наявності гнилісної флори.

На пієлограмах, які робляться на вдиху і видиху, характерне обмеження рухливості нирки. Внаслідок фіксації нирки запальним інфільтратом, підкреслені контури чашечок і миски, нирки зміщені.

Деструктивний процес може бути викликаний остеомієлітом прилеглих кісткових утворень і навпаки – розповсюджуватися на них з біляниркової клітковини.

Гострий пієлонефрит. На оглядовому знімку хворого на гострий пієлонефрит одна з нирок здається ніби розбухлою внаслідок помірного збільшення в обсязі. Крім того, відмічається нечіткість або відсутність контура поперекового м'яза, іноді дифузне затемнення на місці нирки,

наявність „ореолу розрідження” навкруги ураженої нирки внаслідок набряку навколониркової клітковини, невеликий сколіоз в бік ураження.

Екскреторна урографія дозволяє одержати додаткові дані про порушення функції нирки. У більшості хворих на урограмі наповнення контрастною речовиною сечовивідних шляхів відсутнє або настає пізніше, ніж на здоровому боці.

На екскреторній урограмі відмічається різкість контурів ниркової миски і чашечок, що свідчить про запальну набряклість біляниркової клітковини. При цьому на урограмі відмічається різке обмеження рухів або повна нерухомість нирки при диханні хворого. В той час, як на здоровому боці діапазон зміщення дорівнює 2,5-4см, на хворому боці – відсутній або не перевищує 1см. Для визначення цього феномена роблять 2 знімки на одній плівці під час максимального вдиху і видиху.

При гострому пієлонефриті на пієлограмах чашечки, миски і проксимальні відділи сечоводів можуть бути звужені в результаті стиснення запальним інфільтратом.

Екскреторна урографія встановлює і початкові стадії **хронічного пієлонефриту**, який характеризується зменшенням концентраційної здатності нирки та уповільненням виведення нею контрастної речовини. Рентгенограми і пієлограми показують деформації чашок і миски внаслідок набряку та інфільтрації їх стінок. З часом спастична стадія переходить у гіпотонічну й атонічну, виникає розширення чашково-мискової системи і сечоводу: чашки стають округлими, а склепіння набувають грибоподібної форми. Зміна паренхіми нирки рентгенологічно визначається тільки у розвинутій фазі хвороби. На стадії інфільтрації помітне невелике збільшення органа та відстані між окремими атонічними чашками. В міру прогресування процесу відбувається атрофія і склероз ниркової тканини, зближення і деформація чашок, що свідчить про зморщування нирки. Поверхня такого органа нерівна, в його паренхімі з'являються кальцифікати. Виділення контрастної речовини при екскреторній урографії різко уповільнене або зовсім відсутнє.

Ретроградна пієлографія виявляє зменшену чашково-мискову систему, яка нагадує таку при наявності гіпоплазованої нирки, але, на відміну від останньої, помітне різке зменшення товщини паренхіми.

Карбункул нирки на оглядовому знімку може прослідковуватися як обмежене вип'ячування контура нирки в комбінації зі змінами в пароренальній клітковині. В цьому випадку необхідно диференціювати з пухлиною, яка інфільтрує біляниркову клітковину. На урограмах і пієлограмах карбункул нирки виявляється стисненням або ампутацією чашечки. Крім того, урографія дозволяє виявити дискінезії миски і сечоводу, які при незапальних процесах не спостерігаються.

При абсцедуванні карбункула в чашково-мисковому системі контрастна речовина при пієлографії заповнює порожнину розпаду.

Важливим променевим методом виявлення карбункула є сонографія. На початку захворювання карбункул дає ділянку підвищеної ехогенності в паренхімі нирки. В міру гнійного розплавлення центральної зони інфаркта зростає гіпоехогенний неоднорідний фокус. Вогнище абсцедування із центрального гіпоехогенного фокуса (гній з тканинним детритом) та ехогенного контура інфільтрованої паренхіми. Частіше вогнище проривається в паранефральну клітковину і викликає паранефрит, рідше – в чашково-мискову систему.

Гідронефроз, або гідронефротична трансформація – розширення чашково-мискової системи, яке поступово призводить до атрофії паренхіми і пригнічення функції нирки. Причинами розширення порожнинної системи нирки можуть бути тривалі органічні перешкоди для відтоку сечі на будь-якому рівні сечовивідних шляхів.

Гідронефроз буває вродженим, придбаним, постійним, інтермітуючим.

В своєму розвитку гідронефроз має три стадії:

перша стадія – розширена лише миска. Функція нирки порушена незначно;

друга стадія – розширення миски і чашечок, внаслідок чого атрофується мозкова речовина;

третья стадія – нирка перетворюється в тонкостінний мішок.

Варіанти будови порожнинної системи мають принципове значення для термінів розвитку гідронефрозу. При позанирковому розташуванні миски процес уповільнений, при внутрішньонирковому – найібільш прискорений.

Сонографія при гідронефрозі здійснюється без труднощів. Імітувати розширення ЧМС можуть кісти нирок, які в більшості випадків розташовуються безсистемно і мають постійні розміри. В неясних випадках рекомендована внутрішньовенна урографія.

Нефролітіаз – сечокам'яна хвороба. Клінічні симптоми - інтермітуючі болі в попереку, гематурія, підвищення температури тіла.

Відсутність тіні на оглядовому знімку ще не говорить про відсутність каменя, а наявність її на рентгенограмі в ділянці нирки дає підставу запідозрити конкремент.

Камені – це суміш органічних і мінеральних речовин і за хімічним складом можуть бути оксалатами, фосфатами, уратами, карбонатами і т.ін. Оксалатні і фосфатні конкременти – рентгенопозитивні, добре видні на оглядовому рентгенівському знімку, решта каменів на знімках нечіткі, тому називаються рентгенонегативними.

На оглядовій рентгенограмі добре видно коралоподібні конкременти, які мають характерну форму, що нагадує зліпок ниркової миски і чашок.

Нирково-сечовідним каменям властиві певна локалізація і форма. У нирковій мисці вони найчастіше овальні або трикутні, у сечоводах – довгасті або веретеноподібні.

Але ущільнення, виявлені на тлі тіні нирки, можуть бути не конкрементами, а звапнуваннями окремих ділянок паренхіми внаслідок туберкульозу або пухлини. За камені іноді приймають звапновані лімфовузли або флеболіти, які, на відміну від каменів нирок, дають округлі тіні, численні й двобічні. Для диференційної діагностики роблять рентгензнімки в бічній проекції або вдаються до УЗД.

На відміну від рентгенівського методу, при ультразвуковому дослідженні

можливо виявити конкременти будь-якого хімічного складу, різних розмірів.

При сонографії коралоподібний конкремент виглядає як ехогенна структура, яка заповнює ЧМС нирки повністю або частково, за каменем визначається інтенсивна акустична тінь.

Щоб впевнитися в локалізації підозрілої на конкремент тіні, необхідно проводити сонографію в умовах фізіологічної гіпертензії, коли можливе точне диференціювання збиральної системи та інших елементів центрального ехокомплексу. Наявність конкременту в ЧМС часто викликає стаз сечі і запальний набряк її стінок – гіпоехогенне „halo”. Разом з тим, абсолютно виключити наявність дрібних каменів в ЧМС можливо не завжди.

Солітерний конкремент має ехогенність більшу або рівну ехогенності ниркового синуса. Хімічний склад конкрементів має значення для їх зображення: урати і фосфати проявляються як яскраві гіперехогенні структури і виявляються розмірах починаючи з 3-4 мм, а оксалатні камені близькі до ехогенності ниркового синуса і діагностуються при розмірах більше 6 мм.

Якщо конкременти не виявлені, особливо при рентгенонегативних уратах та при зниженій функції нирки, застосовують ретроградну пієлоуретрографію. При цьому камені визначаються у вигляді дефектів наповнення з чіткими контурами, навколо яких у вигляді тоненької смужки видно контрастну речовину, що дає можливість відрізнити, зокрема, камені миски від пухлин.

Рентгенологічне дослідження і сонографія – методи, які доповнюють один одного, виконуються паралельно при сумнівних випадках нефролітіазу.

Ниркова колька звичайно обумовлена конкрементом миски або сечоводу. Міграція конкремента з нирки в сечовід затримує відтік сечі, підвищує тиск в ЧМС і її розширенні, що викликає напад ниркової кольки. З'являється дуже сильний біль в попереку, який розповсюджується на живіт. При цьому маленькі камені дають більшу клініку і навпаки. В міру переміщення каменя вниз, до сечового міхура, підсилюється дизурія, ірадіація болу в пахову ділянку. Після відходження конкремента біль і дизурічні явища припиняються.

Необхідно пам'ятати, що конкременти локалізуються звичайно у фізіологічних звуженнях сечоводу (у внутрішньостінковому і передміхуровому відділах, на рівні перехресту з судинами і в мисково-сечовідному сегменті).

Причини ниркової кольки можна встановити за допомогою оглядової рентгенографії черевної порожнини. Виявлена на знімках тінь конкременту дає підстави підозрювати нефро- або уретеролітіаз. Але ниркову кольку може спричинити і рентгенонегативний камінь або наявність у сечоводі кров'яних згустків, слизу, гною, а також алергічний набряк або дискінезія сечоводу. В таких випадках потрібно застосовувати додаткові методи дослідження, зокрема екскреторну урографію. Основна ознака ниркової кольки – тривале посилення тіні нирки, сильніше контрастованої внаслідок зворотної резорбції каналцями контрастної речовини..

На висоті нападу, коли ниркова колька супроводжується розширенням сечоводу і ЧМС, краще проводити УЗД. При відсутності уростазу діагноз ниркової кольки мало ймовірний.

Гострий обструктивний пієлонефрит є наслідком гострого порушення уродинаміки, яке виникає при обструкції сечоводу каменем після нападу ниркової кольки, з відповідними клінічними проявами інтоксикації.

На оглядовій рентгенограмі проявляється невеликим сколіозом у хворий бік, нечіткістю або відсутністю контуру поперекового м'язу, дифузним затемненням на місці нирки, зі смужкою просвітлення навколо неї внаслідок набряку навколониркової клітковини, обмеженням рухливості нирки.

При УЗД відмічається розширення сечоводу і збиральної системи нирки, асиметричне збільшення її розмірів (різниця складає більше 20%). Товщина паренхіми в середньому сегменті може досягати 20-22 мм. Ехогенність паренхіми нирки підвищується, а ехогенність центрального ехокомплексу знижується. Біля нижнього полюса нирки з'являється екстравазат у вигляді тонкого „серпа”. При несприятливому перебігу виникають гнійні ускладнення.

Наявність на оглядовому знімку незрозумілої тіні дозволяє запідозрити *уретеролітіаз*. Для уточнення діагнозу використовують сонографію, чутливість якої досягає 95%. Більшість конкрементів знаходяться в нижній третині сечоводу вже через 12-24 години після початку нападу, а сольові конкременти – через 2-3 години і, потрапивши в сечовий міхур, зникають, тому сонографію починають з устя і тазового відділу сечоводу. Крім конкрементів можна виявити ознаки набряку устя сечоводу.

Нефрограма зберігається приблизно півтори години. Після цього вона поступово зникає, контрастна речовина з паренхіми проникає у загальний кровоток і виділяється протилежною ниркою.

При затяжному перебігу ниркової кольки в результаті підвищеного внутрішньомискового тиску функція форнікального апарату порушується, резорбція контрастованої сечі зворотньо в кров із чашечок не відбувається, заповнюється ЧМС нирки і сечовід до місця перешкоди.

Тонус верхніх сечових шляхів при цьому знижений, що на знімках виражається в розширенні ЧМС і сечоводу. Сечовід при цьому втрачає свою нормальну цистоїдну будову. Під час ниркової кольки стаз у верхніх сечових шляхах виявляється майже у всіх випадках. Після закінчення кольки стаз має місце у 88% хворих у перші 3 години, у 76% - через 6-12 годин, у 50% - через 24-48 годин.

На нисхідній цистограмі після ниркової кольки можна спостерігати асиметрію сечового міхура, обумовлену слабким заповненням половини сечового міхура на боці кольки, викликану спазмом детрузора міхура поряд з конкрементом.

Підвищений внутрішньомисковий тиск при нирковій кольці може викликати *мисково-нирковий рефлюкс*, який простежується при екскреторній урографії. На урограмах контрастна речовина проникає за межі ЧМС, що доводить підвищення внутрішньомискового тиску і наявність обтуруючого чинника у сечових шляхах.

Специфічні запальні захворювання нирок

Туберкульоз нирок і сечоводу з найбільшою вірогідністю виявляється рентгенологічним методом, який дає можливість не лише встановити наявність захворювання та визначити ступінь поширеності його в органі, але й оцінити функціональну здатність нирок і верхніх сечовивідних шляхів. При наявності туберкульозу на рентгенограмі видно зміну форми і розмірів органа, а при запальному процесі (зморщуванні) – втягування контуру, спухання за наявності каверни або дилатації чашок. Збільшення тіні хворої нирки може статися під час розвитку піонефрозу, а здорової – компенсаторно. Нерідко при туберкульозі виявляються звапнення туберкульозних осередків.

Туберкульоз має кілька періодів, в залежності від чого після встановлення діагнозу використовують різні методи променевої діагностики. Найбільш ранню стадію туберкульозу нирки – специфічний пієліт, можна встановити рентгенологічно. Для нього характерні виразки сосочка і проникнення контрастної речовини в паренхіму. Найчастіше уражається один сосочок і прилегла до нього чашка, на відміну від неспецифічного пієлонефриту, при якому ураження зазнає багато сосочків і чашечок.

Поряд зі звуженням і видовженням чашки при інфільтративному процесі іноді можна зустріти її стискання, яке на пієлограмі визначається у вигляді дефекту наповнення. Інфільтрація великої чашки супроводжується розширенням малих чашечок. Під час розвитку в нирковій паренхімі великого інфільтрату може статися ампутація цілої групи чашечок, при цьому рентгенологічна картина нагадує пухлинний процес.

Утворення каверни у нирці характеризується наявністю різної величини округлих, трикутних або неправильної форми порожнин із поточеними контурами і депо контрасту ззовні від склепіння чашок. Процес проявляється характерною рентгенологічною картиною з боку мисок і сечоводів, спочатку тонус миски знижується і вона розширюється, а в міру виникнення специфічного пієліту і туберкульозних гранульом, зморщується.

При свіжому обсіменінні нирки туберкульозними гранульомами

функціональні порушення можна визначити і за допомогою ренографії. При подальшому прогресуванні процесу в паренхімі нирки виникають деструктивні зміни – кавернозні порожнини з фіброзом навколо них. Для виявлення деструктивної порожнини краще користуватися екскреторною урографією, бо рання поява специфічного інфільтрату, який спричиняє деформацію чашки і звуження її просвіту, при ретроградній пієлографії заважає проникненню контрастної речовини у зв'язану з чашкою каверну. З екскреторної урографії починають і в тому випадку, коли треба запобігти інфікуванню здорового органа. Знімки слід робити відразу після введення контрасту і повторювати через короткі проміжки часу. Але якщо нирка уражена значною мірою і її видільна і концентраційна функція порушена, перевагу слід віддати ретроградній пієлографії.

На сонограмах каверна нагадує кісту нирки, але має неоднорідний вміст та ущільнену перифокальну тканину.

При втягненні в процес ЧМС на урограмах і ретроградних пієлограмах прослідковується деформація чашечок і миски. З чашечок контрастна речовина проникає в кавернозні порожнини паренхіми нирок.

КТ дає можливість найкраще визначити обсяг туберкульозного ураження і його локалізацію.

Нефрограма дає уявлення про поширеність і локалізацію туберкульозного процесу в нирковій паренхімі, топографічне відношення до ниркової артерії.

Артеріографія в артеріальну фазу виявляє деформацію і обривання дрібних артерій, в нефротичну – ділянки паренхіми, які не функціонують.

Ниркова ангіографія особливо цінна при закритій формі специфічного процесу, коли ретроградним способом каверна не заповнюється.

Пухлини і кісти нирок.

Будь-яке утворення повинно сприйматися як потенціально злоякісне, доки не виявлені ознаки, які доводять зворотнє.

У хворих з підозрою на об'ємне утворення провідним методом променевої діагностики є ультразвукове сканування як найбільш простий, дешевий і

доступний метод.

Синдром об'ємного утворення – найчастіша ознака пухлини в нирці. Кісти і пухлини тривалий час розвиваються приховано, а клініко-лабораторні дослідження мають вельми відносне значення через свою неспецифічність і неоднорідність результатів.

Тактика променевого дослідження при підозрі на пухлину.

Перший етап: ультразвукове сканування – урографія.

Другий етап: КТ – ангіографія.

Обстеження хворих з пухлинами *нирок* на першому етапі передбачає виконання сонографії, яка дозволяє виявити пухлинний вузол величиною 2 см і більше. Злоякісна пухлина виглядає як неправильне округле або овальне утворення, неоднорідне за ехогенною щільністю. Пухлинний вузол при УЗД діагностується звичайно при субкапсулярній його локалізації, коли деформується контур нирки. Це обумовлено тим, що ехогенність пухлини близька до ехогенності паренхіми.

Внутрішня ехоструктура пухлинного вузла може бути різною. Пухлини невеликих розмірів однорідні, великих – неоднорідні, з кістоподібними крововиливами і кальцинозом.

Сонографія дозволяє виявити збільшені лімфовузли у воротах нирки при наявності в них *Mts*.

За пухлинами з доброякісними ознаками необхідне спостереження, яке припиняється у випадку динаміки процесу. При розмірах новоутворення більше 4 см в діаметрі зростає вірогідність його злоякісності.

Папілярний рак *миски* проявляється безсимптомною гематурією. Сонографічно пухлина виглядає як гіпоехогенне утворення, яке заповнює миску. При проростанні пухлини за межі ЧМС ехогенна смужка центрального ехокомплексу, яка розділяє пухлину і паренхіму нирки, зникає.

Папілярний рак миски здатний метастазувати в сечоводи і сечовий міхур. В цьому випадку їх сонографічні зображення збігаються з картиною первинних папілярних пухлин.

На екскреторних урограмах пухлина обумовлює низку симптомів, до яких відносяться деформація і відтіснення чашечок і миски, ампутація чашечок, нерівність контурів миски або наявність дефекту наповнення в ній, відхилення сечоводу.

Другий етап обстеження залежить від результатів сонографії і рентгенівського дослідження і передбачає застосування КТ та ангіографії. Методи цього етапу важливі для вибору лікувальних заходів, оскільки дозволяють виявити дрібні пухлини в корковому шарі і метиастази в лімфатичних вузлах, а також з'ясувати стан ниркової і нижньої порожнистої вен.

Кісти нирок бувають набутими і вродженими. Останні зустрічаються найчастіше і являють собою аномалії розвитку. Вони можуть бути як солітарними, так і численними. На оглядовій рентгенограмі солітарна кіста виглядає як округла тінь, чітко окреслена, іноді зі звапненням, що прилягає безпосередньо до тіні нирки. При застосуванні контрастних методів рентгенівського дослідження кісти проявляються зміщеннями і деформацією чашок і ниркової артерії, зміною форми миски. Відрізнити їх від пухлини можна завдяки КТ та ангіограмам, на яких видно розсування судинного рисунка, стиснення і зміщення судин до протилежного від кісти полюса органа. Численні кісти нирок (полікістоз) дають дуже різноманітну рентгенологічну картину. Для їх діагностики використовують різні методи променевого дослідження.

Травматичні ушкодження нирок, які супроводжуються великими крововиливами у заочеревинну навколониркову клітковину, на оглядовій рентгенограмі дають розливу гомогенну тінь в ділянці нирки зі зникненням контурів її та краю поперекового м'яза. При рентгеноскопії грудної порожнини виявляють обмеження або цілковиту відсутність рухливості купола діафрагми з ушкодженого боку.

Екскреторна урографія атравматична для нирок і дає можливість скласти уявлення про функцію здорової нирки, що важливо для нефректомії

ушкодженої. Залежно від ступеня ушкодження органа різна кількість контрастної речовини виходить за межі чашково-мискової системи і дає безформні та відмінні за величиною тіні.

2.4. Специфічні запальні захворювання сечоводів, сечового міхура

Ураження *туберкульозом* сечоводів викликає зміни їх контурів і вкорочення довжини, що виявляється рентгенологічно. Сечовід у ранніх стадіях туберкульозного процесу атонічний і розширений. Згодом, в міру розвитку виразково-склеротичних змін, відбувається утворення стриктур, різке укорочення, виправлення вигинів і втрата тону, відповідний бік сечового міхура піднятий і скошений.

Зміни сечового міхура характеризуються його асиметрією, зменшенням об'єму, наявністю міхурово-сечовідного рефлюксу.

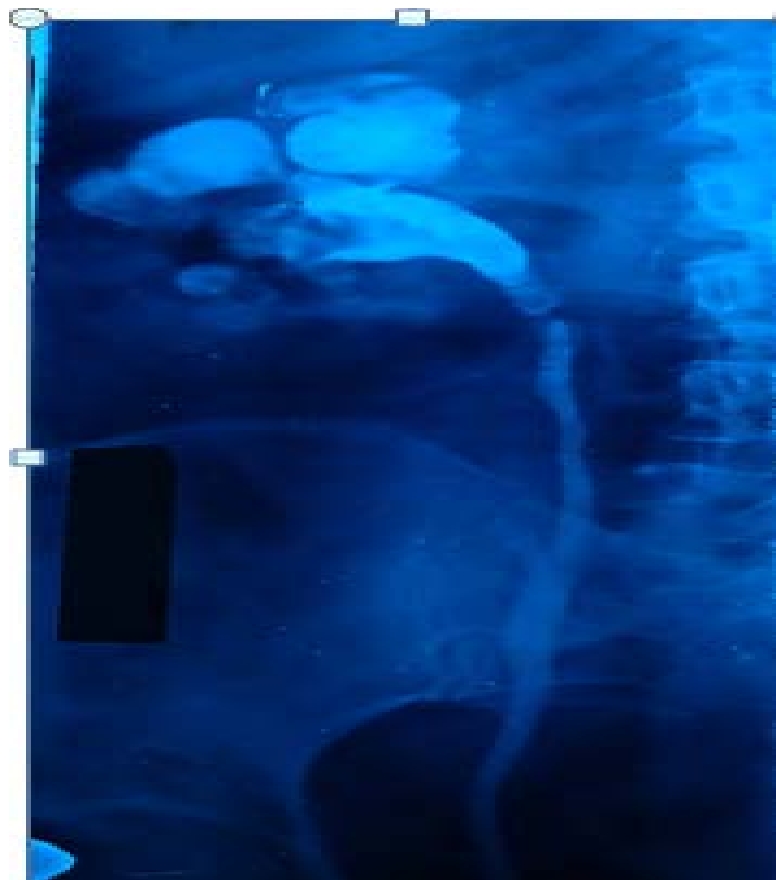


Рис.28. СКХ. Камінь миски. Каверни правої нирки.

Пухлини сечоводу правильно діагностувати в більшості випадків можна за допомогою УЗД. Найчастіше в сечоводі зустрічаються злоякісні папілярні утворення, які мають ряд сонографічних ознак: наявність у просвіті сечоводу гіпоехогенного тканинного утворення товщиною до 1 см, термінальний гідроуретеронефроз, вторинні папілярні новоутворення на стінках сечового міхура.

Виникаючи в будь-якому відділі сечоводу, пухлина заповнює його просвіт і сходиться в сечовий міхур. Звуження сечоводу викликає гідронефротичну трансформацію і вторинне каменеутворення.

Інфікування застійною сечею приводить до гнійних ускладнень. Хворі скаржаться на гематурію і підвищену температуру тіла. Рентгенологічні методи виявляють відсутність функції нирки на боці патології.

При фібромі сечоводу сонографія має схожу картину з папілярною пухлиною, але на відміну від неї просвіт сечоводу при цьому не закритий повністю і уродинаміка збережена.

Пухлини сечового міхура. Рентгенівська діагностика пухлин сечового міхура здійснюється за допомогою цистографії. Класичною ознакою пухлини на цистограмі є асиметрія тіні міхура на боці локалізації новоутворення і дефект наповнення з нерівними контурами. Форма і розміри дефекту наповнення відповідають внутрішньоміхуровій частині пухлини. Цистографія дозволяє визначити характер росту пухлини і одержати уявлення про товщину стінки міхура в зоні новоутворення. Для розпізнавання пухлин міхура можна використовувати подвійне контрастування. Потовщення стінок міхура в ділянці пухлини є ознакою інфільтративного росту.

Пухлина сечового міхура на широкій основі з вузлуватою поверхнею і потовщеною стінкою – ознаки злоякісності. Кальцифікати на поверхні пухлини звичайно представляють собою осад солей в некротичних тканинах і є також ознакою злоякісності.

У випадку доброякісної пухлини стінка міхура має гладенькі, рівні, непотовщені контури.

Аналізуючи знімки, слід звернути увагу на видимі кістки скелету для виявлення в них метастазів.

Екскреторна урографія, на додаток до цистографії, дозволяє виключити стиснення пухлиною устя сечоводу, порушення пасажу сечі, наявності гідронефрозу.

Візуалізація, незважаючи на невелику точність у порівнянні з гістологічним дослідженням, залишається кращим методом визначення стадії і спостереження за виявленими пухлинами.

Міхурово-сечовідний рефлюкс. Запальні зміни в стінці міхура із втягненням в процес сечоводу можуть призвести до стриктури і ригідності устя сечоводу з міхурово-сечовідним рефлюксом (МСР). Рефлюкс найчастіше відбувається під час сечовипускання. Це активний рефлюкс, при якому рентгенологічно спостерігається перехід контрастної речовини із сечового міхура в сечовід в момент самостійного випорожнення сечового міхура хворим. При цьому виді рефлюксу відбувається передача дуже високого тиску з міхура в миску, що клінічно проявляється гострими болями в попереку.

При пасивному рефлюксі рентгенологічно прослідковується негайний перехід контраста із сечового міхура в сечовід через вільне сполучення.

Оскільки тиск в мисці нирки при рефлюксі значно зростає, то є умови для розвитку мисково-ниркових рефлюксів. Таким чином, рефлюкс створює умови для висхідної інфекції.

Рефлюкс можна виявити при екстреній урографії, нисхідній і висхідній цистографії, а також при цисторентгеноскопії.

Уявлення про МСР значно розширилися із запровадженням в широку клінічну практику сонографії і ренографії. В теперішній час визнається, що ведучою анатомічною передумовою антирефлюксного механізму сечовідно-міхурового співустя (СМС) є довжина внутрішньоміхурового відділу сечоводу, яка в нормі дорівнює $2,5 \pm 0,5$ см. Причому співвідношення довжин інтрамурального і підслизового сегментів складає 1:2 при об'ємі міхура 200-300 мл. При переповненні його можливе функціональне зменшення довжини

СМС – „вислизання” сечоводу із міхура. При анатомічній латералізації внутрішньоміхурового відділу сечоводу його довжина значно нижче нормативних показників ($0,6+0,15$) що супроводжується значним порушенням функції СМС.

Щоб підтвердити підозру на *камені сечоводу*, використовують оглядову рентгенографію у двох проєкціях з введеним у сечовід рентгеноконтрастним катетером. Камені у сечоводах мають довгасту або веретеноподібну форму. За наявності каменів контрастна речовина при внутрішньовенній урографії заповнює розширений сечовід тільки вище локалізації конкременту. Якщо рентгенографію зробити в пізніші терміни після контрастування, то внаслідок імпрегнації конкременту контрастною речовиною можна побачити навіть рентгенонегативні камені. В разі закупорювання сечоводів каменем, контрастна речовина не проходить у розміщені вище відділи сечовивідних шляхів або спостерігається дефект наповнення. Камені верхньої третини сечоводу та чашково-мискової системи добре видно при ультразвуковому дослідженні.

Дилатація верхніх сечових шляхів (тотальна або обмежена) спостерігається при наявності каменя або рубцевого звуження, новоутворення, запального набряку чи зморщення сечового міхура, коли устя сечоводу стиснуте, а також при інших захворюваннях сечовивідних шляхів, аденомі простати, вагітності.

Камені сечового міхура можуть бути первинними або вторинними, які опустилися в нього з верхніх сечових шляхів. Камені сечового міхура збільшуються в розмірах. На рентгенограмі камені виявляються завдяки наявності солей кальцію. При низькому вмісті кальцію камені видні як ніжні тіні або як дефекти наповнення на цистограмі.

На оглядовій рентгенограмі камені сечового міхура видні у більшості хворих, що особливо цінно тоді, коли неможливо зробити інші дослідження. Добре видно структуру каменя, завдяки чому можна судити про хімічний склад конкременту.

На передньо-задніх знімках тінь конкременту сечового міхура

проектується над симфізом. Локалізація каменя нижче цього рівня свідчить, що це камінь задньої уретри, на відміну від якого камені простати звичайно багаточисельні, дрібні, розташовані по обидва боки від середньої лінії. Щоб уточнити локалізацію каменя в сечовому міхурі і в термінальному сегменті сечоводу, застосовують комбіноване променеве дослідження.

Аналізуючи рентгенограми хворих з каменями сечового міхура, слід враховувати, що аналогічні тіні можуть бути обумовлені каловими каменями, зневапленнями лімфовузлів, а також флеболітами.

Чужорідні тіла потрапляють в сечовий міхур при мастурбації. Це шпильки, олівці, термометри і т.ін. На оглядовій рентгенограмі більшість чужорідних тіл дають чітку тінь. Чужорідні тіла після тривалого перебування в міхурі вкриваються солями і дають на знімку тінь звичайного конкремента. Рентгенографія дозволяє не лише виявити камінь, але й встановити його істинну природу вторинного характеру.

Траматичні пошкодження сечового міхура досліджуються за допомогою контрастної висхідної цистографії. Діагностика базується на затіканні контрастного розчину або сечі за межі сечового міхура (в черевну порожнину або біляміхурову клітковину), що визначається на знімках в прямій і косій проекціях. Але ще до проведення контрастної цистографії звичайний рентгенівський знімок дозволяє одержати комплекс непрямих симптомів і запідозрити пошкодження сечового міхура.

Наявність на оглядовому знімку переломів лобкових і сідничних кісток зі зміщенням уламків, розриву сімфіза і гематурія служать показанням до цілеспрямованого екстреного дослідження сечового міхура.

2.5. Взаємозв'язок захворювань сечової системи з захворюваннями інших систем і органів

Стан легень при деяких захворюваннях нирок

При генералізованих ураженнях ниркової паренхіми, які мають місце при таких захворюваннях як гостра ниркова недостатність, гломерулонефрит та інші, рентгенологічні прояви мають багато спільного.

Променеве дослідження живота зазвичай починають з оглядової рентгенографії грудної порожнини і цілеспрямованого вивчення при цьому стану прикордонної торакоабдомінальної зони.

При гострих захворюваннях органів верхнього поверху черевної порожнини може спостерігатися торакальний синдром, який об'єднує низку променевих симптомів: високе стояння и обмеження рухливості діафрагми, вторинний плеврит, зміни в базальних відділах легень.

Вирішальне значення для діагностики гострої ниркової недостатності має визначення стану водного балансу шляхом рентгенологічного дослідження легень.

На оглядовій рентгенограмі при набряку легень відмічаються звичайно двобічні обширні зміни легень.

Периферичні відділи легень вільні від ураження. Зміни локалізуються в центральних частинах кожної частки легень і мають характерний вигляд – набряк „метеликом”: вогнища затемнення в центральних відділах легень, оточених вільною зоною нормальної паренхіми. Ці тіні виражають підвищену проникність розширених альвеолярних капілярів, яка приводить до так званої водяної легені. В 35% спостережень при нирковій недостатності набряк легень супроводжується випотом в плевральних порожнинах. Вказані рентгенологічні ознаки більш ранні, ніж периферичні набряки. Наряду з набряком легень, на оглядовій рентгенограмі живота виявляються ознаки набряку клітковини заочеревинного простору і нирок. При цьому зростає щільність заочеревинного простору, в результаті чого буває неможливо виявити тіні поперекових м'язів і нирок.

Збільшення нирок може бути обумовлено як сечовим стазом, так і обширними змінами паренхіми.

Результати оглядової рентгенографії диктують алгоритм прийняття рішень.

Стан скелету при захворюваннях органів сечових шляхів

Опис зображення органів сечової системи проводиться відносно окремих кісток, які мають постійне місцерозташування. Найпостійніший орієнтир має хребет, тому вивчення оглядових знімків починається з кісткової системи; поперекових і нижньогрудних хребців, ребер, тазових кісток. Це диктується тою обставиною, що хворобливі процеси при захворюваннях сечових шляхів супроводжуються симптоматичним сколіозом, що вказує на патологію сечових шляхів.

Зміни в кістках можуть бути наслідком захворювань органів сечової системи, тобто вторинними, а також самостійними – первинними. Вторинні ураження кісток скелету можуть бути обумовлені метастазами гіпернефродного раку нирки або раку передміхурової залози. Часто по локалізації і характеру кісткових метастазів можна розпізнати вид новоутворень і його первинне вогнище. Так, діагноз раку передміхурової залози ставиться при наявності характерних кісткових метастазів, коли клінічно захворювання не проявляються. Клітини раку передміхурової залози і нирки частіше метастазують в поперекові хребці, ребра, тазові кістки. Кісткові метастази бувають остеокластичні (літичні) і остеобластичні (склеротичні). Частіше зустрічаються остеолітичні метастази. На рентгенограмах для них характерні овальні безструктурні дефекти різної величини без вогнищ зневаплення з фестончатими контурами. Остеолітичні метастази в тіла хребців викликають їх компресію. Остеобластичні метастази характеризуються рівномірною інтенсивною кістковою тканиною. В цих випадках на фоні нормальної губчатої кісткової структури з'являються неправильної форми зневаплення, які зливаються. Їх називають раковим остеосклерозом. Така мармуровість кісток характерна для метастазів раку простати. При остеобластичних метастазах патологічні переломи кісток

бувають рідше. Остеолітичні й остеобластичні метастази можуть поєднуватися у одного й того ж хворого.

Патологічні зміни в кістках можуть бути обумовлені дегенеративними ураженнями, які клінічно проявляються болем в попереку, схожим на симптоми захворювання нирок. На знімках в таких випадках можна бачити променеві ознаки деформуючого остеохондрозу, спондиліту, спондилоартрозу, туберкульозу хребта.

Стан судинної системи при захворюваннях нирок

Захворювання нирок і їх судин можуть викликати розвиток нефрогенної артеріальної гіпертензії. Одна з причин її - порушення притоку артеріальної крові до нирки внаслідок атеросклерозу або перегину артерії при нефроптозі. Це реноваскулярна гіпертензія. Інша причина – порушення внутрішньопечінкового кровотоку при гломерулонефриті або хронічному пієлонефриті. Таку форму гіпертензії називають паренхіматозною.

На першому рівні променевої діагностики обмежуються урографією і ренографією. При можливості використовують другий рівень, при якому дослідження проводиться в два етапи. На першому етапі роблять сонографію, КТ, діагностичну сцинтиграфію. Ці методи дозволяють виявити анатомічний і функціональний стан нирок і відібрати хворих з генезом захворювання, що припускається. На другому етапі при нефрогенній гіпертензії роблять ангіографію із застосуванням дигітальної субтракції.

Нирки у хворих на цукровий діабет

Співвідношення довжини, ширини і товщини нирок в нормі – 2:1:0,8. Зміна цих розмірів є частою і специфічною ознакою дифузної патології нирок. Найбільш інформативний коефіцієнт співвідношення ширини і товщини нирок, який при наявності низки нефропатій наближається до 1 („симптом 1”). В нормі це співвідношення менше або рівне 0,8. Цей симптом можна виявити при мінімальних проявах нефропатії. Він частовиявляється у хворих на цукровий діабет 2 типу, іноді ще до клінічних проявів нефропатії. В цьому випадку ширина і товщина нирки практично рівні, тому нирка в поперечному

розрізі округлої форми.

2.6. ТЕСТОВІ ЗАВДАННЯ З РЕНТГЕНОЛОГІЇ

1. Найбільш інформативний метод оцінки уродинаміки верхніх сечових шляхів:
 - А. Хромоцистоскопія
 - Б. Екскреторна урографія
 - В. Електроміографія мисок та сечоводів
2. Найбільш точний метод вивчення уродинаміки верхніх сечових шляхів:
 - А. Оглядова урографія
 - Б. Рентгентелевізійна урографія
 - В. Хромоцистоскопія
3. Найважливіше протипоказання до екскреторної урографії:
 - А. Підвищена чутливість до йоду
 - Б. Шок
 - В. Колапс
4. Екскреторну урографію не слід проводити при:
 - А. Високій температурі тіла
 - Б. Менструації
 - В. Важкому ураженню видільної здатності нирки
5. Протипоказання до ретроградної уретеропієлографії:
 - А. Гострий уретрит, гострий простатит
 - Б. Туберкульоз сечової системи
 - В. Загальна слабкість
6. Найбільш характерні ознаки пухлин нирки на екскреторній урограмі:
 - А. Деформації чашково-мискової системи та бугристість контуру
 - Б. Відсутність виділення контрасту
 - В. Бугристість контуру
7. Найбільш безпечний метод діагностики пієлонефриту вагітних:

- А. Оглядовий знімок
 - Б. Комп'ютерна урографія
 - В. Хромоцистоскопія
8. При проведенні екскреторної урографії слід врахувати:
- А. Білірубін крові
 - Б. Добову кількість сечі та її питому вагу
 - В. Креатинін та сечовину крові
9. Оптимальна проба на переносимість йодовмісних рентгенконтрастних речовин:
- А. Внутрішньошкірна
 - Б. Внутрішньовенна
 - В. Внутрішньом'язова
 - Г. Кон'юнктивальна
10. При виникненні ускладнень під час введення рентгенконтрастної речовини в вену призначають:
- А. Прийом 1-2 табл. дімедролу
 - Б. Негайне припинення введення контрастної речовини з одночасним введенням 30% розчину натрію тіосульфату внутрішньовенно.
11. Оптимальний метод дослідження при диференціації між гіпоплазією та вторинним зморщенням нирки:
- А. Хромоцистоскопія
 - Б. Ангіографія
 - В. Екскреторная урографія
 - Г. Комп'ютерна томографія
 - Д. Ретроградна пієлографія
12. Найточніший метод діагностики перехресної дистопії нирок:
- А. Сонографія
 - Б. Ангіографія
 - В. Ретроградна уретеропієлографія

Г. Екскреторна урографія

Д. Комп'ютерна томографія

13. Характерна ознака підковоподібної нирки на оглядових рентгенограмах:

А. Вертикальне розташування обох нирок

Б. Медіальне та низьке розташування їх тіней

В. Тінь перешийка підковоподібної нирки

14. Характерна ознака мультилокулярної кісти нирки на екскреторній урограмі:

А. Ампутація чашечок

Б. Дефект наповнення мисочки чітким контуром та серповидною увігнітістю чашечки

В. Чашково-мисковий комплекс зміщений до одного з полюсів

15. Найбільш інформативний метод діагностики вторинного гострого пієлонефриту:

А. Хромоцистоскопія

Б. Лабораторні дослідження крові

В. РРГ

Г. Рентгенологічні методи

16. Найпоказовіший інформативний метод діагностики карбункулів нирки:

А. Хромоцистоскопія

Б. Екскреторна урографія

В. Сонографія, ком'ютерна томографія

Г. Селективна ниркова ангіографія

17. Основний метод діагностики нефролітіазу:

А. УЗД

Б. Цистоскопія

В. Рентгенологічний

Г. Радіоізотопні методи

18. Рентгенологічні ознаки туберкульозу нирки:

А. Наявність гідронефрозу

Б. Наявність петрифікатів

В. Наявність обмежених або поширених каверн в мозковому шарі

нирки

19. Рентгенологічні ознаки туберкульозу сечоводів:

А. Звуження в типових місцях

Б. Суцільний гідроуретер - розширення

В. Почергове звуження і розширення сечовода (симптом “чоток”)

Г. Звуження в ділянці мисково-сечовидного сегмента та в дистальній його ділянці

20. Рентгенологічні ознаки туберкульозу сечового міхура:

А. Наявність дилатацій сечового міхура

Б. Наявність дивертикулів

В. Баштовий сечовий міхур

Г. Мікроцист – малий сечовий міхур

21. Найбільш інформативний рентгенологічний метод діагностики туберкульозу нирок:

А. Ретроградна уретеропієлографія

Б. Ангіографія

В. Екскреторна урографія

22. Найбільш інформативний рентгенологічний метод діагностики туберкульозу сечового міхура:

А. Поліцистографія

Б. Нисхідна цистографія

В. Осадкова цистографія

Г. Періпневмоцистографія

23. Найбільш інформативний рентгенологічний метод діагностики туберкульозу нирок і сечових шляхів:

А. Ангіографія

- Б. Сонографічний, УЗД
 - В. Рентгенологічний
24. Діагностика відкритої травми нирки:
- А. Хромоцистоскопія, оглядова та екскреторна урографія
 - Б. Оглядова та ретроградна урографія
 - В. Екскреторна урографія, ретроградна уретеропієлографія
25. Основна діагностика розривів сечового міхура:
- А. УЗД, катетеризація сечового міхура
 - Б. Екскреторна урографія, УЗД
 - В. КТ, нисхідна цистографія, УЗД
26. Діагностика внутрішньочеревинного розриву сечового міхура:
- А. УЗД, оглядовий знімок сечової системи
 - Б. Цистоскопія і нисхідна цистографія
 - В. Ретроградна цистографія, КТ
27. Діагностика закритого ушкодження сечівника:
- А. Нисхідна уретрографія, вивчення анамнезу
 - Б. УЗ-дослідження, вивчення анамнезу
 - В. Висхідна уретрографія, нисхідна мікційна цистографія
28. Методи звичайної рентгендіагностики аденокарциноми нирки:
- А. Сцинтиграфія, ретроградна уретеропієлографія
 - Б. Ангіографія, сцинтиграфія
 - В. Екскреторна урографія
29. Методи звичайної рентгендіагностики в діагностиці пухлин нирок:
- А. Оглядова урографія
 - Б. Пневморетроперітонеум
 - В. Томографія нирок
 - Г. Висхідна пієлографія

Правильні відповіді на тестові завдання з рентгенології

№ питання	Вірна відповідь	№ питання	Вірна відповідь	№ питання	Вірна відповідь	№ питання	Вірна відповідь
1	В	9	Б	16	В	24	А
2	Б	10	Б	17	В	25	В
3	А	11	Б	18	В	26	В
4	В	12	В	19	В	27	В
5	А	13	В	20	Г	28	В
6	А	14	Б	21	А	29	Г
7	В	15	Г	22	Б		
8	Г			23	В		

ТЕСТОВІ ЗАВДАННЯ З УРОЛОГІЇ

- Чи можна за допомогою екскреторної урографії визначити функцію нирок у хворого з подвоєною нирковою мискою?
 - ТАК
 - НІ
- При непорушеній функції нирок функціонально-анатомічний стан нирок на екскреторній урограмі ліпше вивчати на:
 - 90 - 120 хв.
 - 1-та 2 хв.
 - 5 - 15 хв.
 - 2 - 120 хв.
 - 40 та 50 сек.
- Чи можливо одержати непрямі ознаки нефрогенної гіпертонії, якщо екскреторну урографію виконувати на 3,5,15,45 хвилині?
 - НІ

Б. ТАК

4. Ліпше всього в урологічних хворих функцію нирок вивчати за допомогою якого методу?

А. Екскреторної урографії

Б. Ізотопної ренографії нирок

В. Рівня залишкового азоту крові

5. У вертикальному положенні у хворого пальпуються нирки. Ви призначите яку урографію?

А. Інфузійну

Б. Ортостатичну

В. Компресійну

6. Радіоізотопне сканування нирок призначається при яких захворюваннях нирок?

А. Нефроптозі

Б. Подвоєнні ниркових мисок

В. Подвоєння сечоводів

Г. Паранефриті

Д. При тих захворюваннях, котрі протікають зі зменшенням кількості функціонуючої паренхіми.

7. Чи є абсолютні протипоказання для ізотопної ренографії нирок?

А. ТАК

Б. НІ

8. За допомогою якого методу можливо вивчати анатомо-морфологічний стан нирок?

А. Ізотопна ренографія нирок

Б. Оглядова урографія

В. Ультразвукове дослідження нирок

9. Який із методів дасть допомогу при диференціальній діагностиці ниркової кольки та гострої хірургічної патології?
- А. Оглядова R-скопія черевинної порожнини
 - Б. Хромоцистоскопія
 - В. R-скопія органів грудної клітки
10. Використовується УЗД для діагностики пухлин сечового міхура?
- А. ТАК
 - Б. НІ
11. Чи показана оглядова урографія при травмах нирок?
- А. ТАК
 - Б. НІ
12. Для ретроградної цистографії при підозрі на розрив сечового міхура необхідно:
- А. Введення до 50 мл контрастної речовини
 - Б. Введення до 150 мл контрастної речовини
 - В. Туге наповнення сечового міхура
13. Найбільш інформативний метод в диференційній діагностиці нефроптозу та дистопії нирок:
- А. Артеріографія
 - Б. Ретроградна пієлографія
 - В. Ізотопна ренографія
14. Найбільш достовірні методи діагностики при перехресній дистопії нирок:
- А. УЗД
 - Б. Ангіографія
 - В. Екскреторна урографія
 - Г. Ретроградна уретропієлографія
15. Функціональний стан нирки, перевіряється яким методом більш точним?
- А. УЗД
 - Б. Реоренографія
 - В. ренографія радіоізотопна

16. Який метод діагностики уродинаміку верхніх сечових шляхів найбільш інформативний:

- А. Хромоцистоскопія
- Б. Екскреторна урографія
- В. Електроміографія мисок та сечоводів

17. Методом оцінки стану уродинаміки верхніх сечових шляхів:

- А. Оглядова урографія
- Б. Рентгентелевізійна урографія
- В. Хромоцистоскопія

18. Екскреторна урографія, протипоказання:

- А. Підвищена чутливість до йоду
- Б. Шок
- В. Колапс

19. Протипоказання до ретроградної уретеропієлографії:

- А. Гострий уретрит, гострий простатит
- Б. Туберкульоз сечової системи
- В. Загальна слабкість

20. Оптимальна кількість контрастної речовини для екскреторної урографії:

- А. 20 мг\кг
- Б. 2 - 3 мг\кг
- В. 5 мг\кг

21. Найбільш характерні ознаки пухлин нирки на екскреторній урограмі:

- А. Деформації чашково-мискової системи та бугристість контуру
- Б. Відсутність виділення контрасту
- В. Бугристість контуру

22. При гострому первинному пієлонефриті на екскреторній урограмі виявляється:

- А. Тінь поперекового м'язу
- Б. Нормальна чи незначно знижена функція нирок
- В. Зменшення нирки

23. Ведучим методом діагностики СКХ є:

- А. Радіоізотопні методи дослідження
- Б. Лабораторні методи дослідження
- В. Рентгенологічні методи дослідження

24. Для діагностування пухлин нирок потрібно застосовувати екскреторну урографію :

- А. ТАК
- Б. НІ

25. Чи показана оглядова урографія при травмах нирок?

- А. ТАК
- Б. НІ

26. Для ретроградної цистографії при розриві сечового міхура застосовують:

- А. Триатомні рідинні рентгенконтрастні речовини
- Б. Кисень
- В. Сірчаноокислий барій

27. Для діагностики травми нирок показано:

- А. В/в урографія
- Б. Радіоізотопна ренографія
- В. Сканування нирок

28. Основним методом діагностики розривів уретри є:

- А. В/в урографія
- Б. Цистографія
- В. Висхідна уретрографія

29. Найбільш інформативний метод в диференційній діагностиці нефроптозу та дистопії нирок:

- А. Артеріографія
- Б. Ретроградна пієлографія
- В. Ізотопна ренографія.

Правильні відповіді на тестові завдання.

№ питання	Вірна відповідь	№ питання	Вірна відповідь	№ питання	Вірна відповідь	№ питання	Вірна відповідь
1	А	9	Б	16	В	24	А
2	В	10	А	17	Б	25	А
3	Б	11	А	18	А	26	В
4	Б	12	В	19	А	27	А
5	Б	13	А	20	В	28	В
6	Д	14	В	21	А	29	А
7	Б	15	В	22	Б		
8	В			23	В		

РОЗДІЛ III

МЕТОДИ ПРОМЕНЕВОГО ДОСЛІДЖЕННЯ

Променева діагностика включає такі методи дослідження: рентгенологічні, радіонуклідні, ультразвукові, магнітно-резонансна томографія.

Всі ці методи, крім ультразвукового, ґрунтуються на використанні електромагнітного випромінювання з різною довжиною хвилі (відповідно, з різною частотою коливань).

Рентгенографія, рентгеноскопія, томографія використовують поглинання в тканинах рентгенівського випромінювання, магнітно-резонансна томографія – виникнення радіочастотного випромінювання внаслідок збудження непарних ядер атомів у магнітному полі, радіонуклідна діагностика – випромінювання гамма-квантів радіонуклідами, які сконцентрувалися в певних органах і тканинах. В основі ультразвукового дослідження – відбивання в бік детектора спрямованих на об'єкт високочастотних ультразвукових хвиль.

3.1.Рентгенологічні дослідження

Рентгенографія належить до звичайних методів рентгенологічного дослідження, одержує зображення об'єкта, зафіксоване на світлочутливому матеріалі у вигляді знімків, а томографія – до спеціальних методів, які вимагають застосування спеціальної апаратури.

Рентгенівське випромінювання, яке виникло на аноді рентгенівської трубки, спрямовують на пацієнта, в тілі якого воно частково поглинається і розсіюється, а частково проходить крізь нього. Детектор сприймає рентгенівські промені і перетворює їх в діагностичну інформацію. Детектором можуть бути флуоресціюючий екран, фото- чи рентгенівська плівка тощо.

Рентгенологічний метод дослідження залишається провідним в урологічній клініці при багатьох захворюваннях, оскільки дозволяє виявити

анатомо-морфологічні та функціональні зміни в нирках і сечовивідних шляхах.

Першочергові умови при виборі методу – одержання найвірогідніших даних про стан хворого за найкоротший час і з найменшими наслідками для нього.

Обстеження урологічних хворих зазвичай починають з *оглядової рентгенографії нирок*. Аналіз її, з урахуванням анатомічних і клінічних даних про захворювання, часто дає змогу визначити шляхи і способи подальшого, більш глибокого, обстеження, оскільки вона дає уяву лише про розміщення, форму, величину, контури нирок, а також наявність каменів і вапнистих утворень у черевній порожнині, хребті.

Встановити положення, форму і функцію органів у нормі і при патології дає можливість *урографія* (рентгенографія нирок і сечових шляхів після введення рентгеноконтрастної речовини). Залежно від рівня їх контрастування розрізняють пієлографію (ниркових мисок і чашок), уретерографію (сечоводів), цистографію (сечового міхура), уретрографію (сечівника), пієлоуретерографію.

Видільна (екскреторна, внутрішньовенна) урографія використовує здатність нирок виводити з кров'яного русла йодовані рентгенконтрастні сполуки (тріомбрас, урографін та ін.), що дозволяє одержати дані про функцію нирок і візуалізувати порожнини ниркових чашечок і мисок, сечоводи, сечовий міхур, уретру.

Першу рентгенограму роблять через 5-7 хвилин після внутрішньовенного введення препаратів, а наступні – через 15-20 та 25-30 хв. Якщо на цих знімках не все ясно видно, роблять додатковий знімок через 1-2 години.

Швидкісне знімання в артеріальну, капілярну та венозну фази ниркового кровообігу виконується при *реновазографії*.

Протипоказання: важка недостатність функції нирок, печінки, серцево-судинної системи, тиреотоксикоз, ідіосинкразія до йодистих препаратів.

При зниженні функції нирок, а також для виявлення пухлин, кіст, аномалій розвитку застосовують *інфузійну урографію*, яка дозволяє одержати більш контрастне зображення нирок та їх порожнин. Контрастну речовину розводять 5%-ним розчином глюкози або ізотонічним розчином хлориду натрію у 2 рази (1 мл на 1кг маси хворого), вводять внутрішньовенно крапельно впродовж 5-7 хв. Знімки роблять відразу після ін'єкції та через 10-20 хв.

З метою вивчення резервних можливостей нирок, а також уродинаміки верхніх сечовивідних шляхів, розпізнавання вазоренальної гіпертонії використовують *фармакоурографію* – комбінацію інфузійної урографії з діуретичними препаратами. Методика (за Пителем Ю.А. і Золотарьовим І.І.) така: в систему внутрішньовенної інфузії з ізотонічним розчином хлориду натрію через прокол гумової трубки вводять 20мл 60%-го урографіну і через 1-3 хв. здійснюють рентгенографію. При задовільній якості повторним проколлюванням гумової трубки вводять 20-30мг фуросеміду і роблять знімок через 1-3 хв. Цей метод економить контрастну речовину, скорочує час дослідження.

Ретроградна (висхідна) пієлографія - більш травматична, ніж інфузійна урографія, але для детальнішого вивчення структури сечовивідних шляхів вона краща, бо дозволяє одержати більш контрастне і рельєфне їх зображення, завдяки тому, що рентгеноконтрастні речовини не розчиняються в масі циркулюючої крові до малої концентрації. Методика: через сечовивідний катетер вводять 8-10мл 20-30% розчину контрастних речовин. За допомогою ретроградної пієлографії уточнюють морфологічний стан порожнинної системи нирок у хворих на пієлонефрит, гідро- і пієлонефроз, туберкульоз нирок і сечоводів, а також при пухлинах та інших ураженнях ниркових мисок.

Протипоказання: гострі вогнищеві ураження ниркових мисок і сечоводів, значна гематурія, висока температура тіла, інфекційні захворювання, декомпенсація серцево-судинної системи.

Для дослідження сечового міхура використовують *цистографію*, для

чого ретроградно через уретру заповнюють його 150-200 мл контрастної речовини або газу (пневмоцистографія). Знімки роблять у прямій та двох скісних проєкціях. Цистографія дає можливість встановити форму сечового міхура, виявити чужорідні тіла, пухлини, камені та інші морфологічні зміни.

Якщо цей метод неможливий через стриктуру уретри, аденому простати, то використовують *низхідну (екскреторну) цистографію*: через 30-60 хв. після внутрішньовенного введення водорозчинних йодистих препаратів.

При підозрі на пухлину застосовують *подвійне контрастування* сечового міхура шляхом ретроградного введення високоатомних речовин (20-40 мл) або газу.

Для визначення зовнішніх контурів сечового міхура виконують *перицистопневмографію*: введення у навколومیхурову жирову клітковину газу, а при поєднанні цього методу з пневмоцистографією - встановлюють товщину його стінки.

Для вивчення скорочувальної здатності стінок сечового міхура роблять серію рентгенограм на одній плівці в процесі його наповнення контрастним розчином (60, 90, 120, 150 мл) – *поліцистографія*.

Уретрографія висхідна (ретроградна) – знімки уретри виконують після ретроградного заповнення сечового міхура 60-70% розчином урографіну (за допомогою шприца Жане). Якщо в уретру вводять газ (кисень, закис азоту, вуглекислий газ), то метод називається *пнеумоуретрографією*, а при отриманні ще й зображення сечового міхура – *уретроцистографією*.

Рентгенконтрастне зображення сечового міхура та уретри, отримане методом екскреторної урографії, носить назву *низхідна (антеградна) уретроцистографія*.

Для вивчення судин органів сечової системи застосовують *ангіографію* – рентгенологічне дослідження кровоносних судин після введення рентгенконтрастних речовин.

3.2. Магнітно-резонансна томографія

Томографія – метод пошарового рентгенологічного дослідження, служить для одержання ізольованого зображення виділеного шару анатомічного об'єкта. На звичайній рентгенограмі відображається сума тіней від усієї товщі органа, який досліджується, внаслідок чого деталі внутрішньої структури цього органа маскуються. Результат досягається завдяки переміщенню рентгенівської трубки і плівки в протилежних напрямках вздовж тіла нерухомого пацієнта. При такому переміщенні зображення деталей на рентгенограмі виходить розмазаним, крім зображення утворень на рівні центру обертання системи плівка-трубка, відповідно виділеному шару.

Магнітно-резонансна томографія (МРТ) – метод, при якому кістки та повітря візуалізації не заважають, що дозволяє з тонких шарів тіла людини в будь-якій проекції одержувати зображення: у сагітальній, аксіальній, фронтальній і косих проекціях.

МРТ ґрунтується на явищі ядерно-магнітного резонансу. Якщо тіло, яке знаходиться в постійному потужному магнітному полі, опромінити зовнішніми електромагнітними імпульсами, спостерігається вибіркоче поглинання енергії електромагнітного поля.

Основою магнітно-резонансного дослідження є водень, ядро атома якого містить один протон. В сильному зовнішньому магнітному полі атоми водню в тканинах упорядковуються. Додатковий радіочастотний імпульс переломлює намагнічену мережу атомів водню в тканинах, після чого збуджені атоми розташовуються вздовж осі магнітного поля і продукують електричний сигнал, який приймається в кільцеподібному приймачі. Повернення до рівноваги називається магнітною релаксацією, затухання сигналу постійно реєструється. Магнітна релаксація – це унікальна характеристика кожного виду тканини, яку можна описати періодами релаксації T_1 і T_2 . Ці показники визначають контрастність зображення й інтенсивність сигналу (табл.2.2.1).

Магнітне поле спочатку змінюють в поздовжньому напрямку (вздовж

осі тіла пацієнта), потім – у передньо-задньому, потім – в поперечному. Виникає у вигляді МР-сигналу резонансне виділення енергії після припинення впливу змінного магнітного поля. Просторове зображення отримують на відеомоніторі в межах площини об'єкта.

Таблиця 2.2.1

Зображення тканин органів в періоди T_1 і T_2

Тканина	T_1	T_2
Кальцій	темний	темний
Жир	дуже яскравий	яскравий
Сеча (вода)	дуже яскрава	дуже яскрава
Кора нирки	середня	яскрава
Мозкова речовина	темна	середня
Наднирник	середній	середній
Стінки сечового міхура	середня	середня
Кровоносні судини	темні	темні

Комп'ютерна томографія виконується за допомогою томографа. Вона полягає у визначенні ступеня ослаблення вузького пучка рентгенівського випромінювання, який послідовно переміщується навколо об'єкта, проходячи через його тонкий зріз. ЕОМ розраховує відомості про щільність кожної ділянки зрізу і подає зображення на екран дисплея. Детектори томографа виявляють різницю щільностей структур менше 1%, а на рентгенівському знімку – лише 10%. При комп'ютерній томографії здійснюється обробка та зберігання в пам'яті ЕОМ одержаного зображення.

МРТ, порівняно з рентгенівським і радіонуклідним методами, використовує промені дуже малої енергії. Крім того, КТ ґрунтується на визначенні лише електронної щільності, а МРТ визначає протонну щільність, два періоди релаксації (T_1 і T_2) і швидкість руху рідини. Але ця методика дорожча, технічно складніша і теоретично важча для розуміння (табл.2.2.2).

Порівняльна характеристика МРТ і КТ

МРТ	КТ
Немає іонізуючої радіації	Іонізуюча радіація
Більш вартісне дослідження	Менш вартісне
Менш доступне	Більш доступне
Тримірне зображення	Двомірне зображення
Немає йодмісткої контрастної речовини	Йодмістка контрастна речовина
Покращене зображення судин	--
Краща характеристика м'яких тканин	--

Пошарові зображення пов'язані з тканинними характеристиками: щільністю (КТ), ехогенністю (УЗД) та інтенсивністю МР-сигналу. Тканинні характеристики зазвичай наводяться відносно оточуючих незмінених тканин, а в багатьох анатомічних ділянках – відносно щільності м'язів. Так, КТ-щільність печінки на 10 одиниць більше щільності селезінки, тканина печінки більш ехогенна, ніж тканина нирок.

Більшій щільності (ехогенності, інтенсивності МР-сигналу) відповідає більша яскравість зображення.

Рентгенологічно диференціюється лише 4 види тканин і середовищ:

- повітря;
- жирова тканина;
- м'які тканини + рідина;
- кісткова тканина + зневапнення.

3.3. Радіонуклідні дослідження

Важлива перевага методів радіонуклідної діагностики - дуже велика чутливість, і чим вона вища, тим більша точність. При радіонуклідній

діагностиці в організм людини можна ввести таку кількість мічених атомів, яка практично не змінює загального вмісту хімічних елементів в організмі і тим самим не впливає на хід життєвих процесів та дозволяє отримувати високодостовірні результати. Метод малоінвазивний, тому що дози опромінення невеликі.

Радіонуклідні дослідження використовують РФП (радіофармацевтичні препарати) для діагностики захворювань на основі вивчення будови, функції організму та обміну речовин у нормі і при патології.

Радіоактивні ізотопи – це атоми одного хімічного елементу які мають однаковий заряд ядра (однакова кількість протонів), але різну атомну вагу, за рахунок різної кількості нейтронів, їх хімічні та біохімічні властивості подібні. Як звичайний хімічний елемент, так і його ізотопи беруть однакову участь в біохімічних реакціях організму. Радіоактивні ізотопи відрізняються нестабільністю ядер атомів, які при їх перетворенні (розпаді) виділяють енергію у вигляді високоенергетичних випромінювань і мають назву радіонукліди.

В молекулі радіофармацевтичних препаратів (РФП) міститься радіонуклід і хімічна речовина, які дозволено вводити в організм людини з діагностичною або лікувальною метою. Радіонуклід повинен випромінювати певний спектр енергії, обумовлювати мінімальне опромінення організму і відображати стан досліджуваного органа.

Основа радіонуклідної діагностики – вимірювання радіоактивності всього тіла або окремих ділянок (органів, тканин, біологічного матеріалу). В залежності від мети дослідження при цьому вивчаються різні процеси. Наприклад, для вивчення функції органа спостерігають накопичення і виведення РФП. Якщо ввести тропний до органа препарат, то чим кращий у ньому кровообіг, чим краще функціонує орган, тим швидше він захопить цей препарат із крові. Радіоактивність препарату при цьому зменшиться, і тим швидше він виведеться із організму, якщо він екскретується, наприклад, нирками. Вивчити топографію органа (місце розташування, розміри, форму,

обриси), виявити вогнищеві чи дифузні патологічні зміни допомагає дослідження розподілу РФП в ньому.

Існує дві групи методів радіонуклідної діагностики: *in vivo*-діагностика, *in vitro*-діагностика.

In vivo-діагностика – РФП вводиться до організму людини різними шляхами. Після цього проводиться реєстрація випромінювання. При цьому методі людина опромінюється.

In vitro-діагностика – процес відбувається у пробірці, в якій знаходиться радіоактивний препарат, а до нього додають певні компоненти біологічних речовин людини (сироватку крові, екстракти тканин, сечу та інші екскрети). На основі їх взаємодії з радіоактивним препаратом отримується важлива діагностична інформація. При цій методиці опромінення пацієнта відсутнє.

До *in vivo*-діагностики відносяться: радіометрія (кількість імпульсів за секунду, хвилину); радіографія (хронографія) – отримується крива зміни радіоактивності в часі; сканування (сканографія) – вивчається розподіл РФП; сцинтиграфія: статична чи динамічна; емісійна комп'ютерна одно- і двофотонна томографія.

Радіометрія базується на підрахунку кількості випромінювань радіонуклідів за одиницю часу з певної ділянки.

Радіографія – реєстрація розпаду радіонуклідів з того чи іншого органа здійснюється не в цифровому вигляді, а у вигляді кривої зміни радіоактивності в часі.

Сканування – метод площинного зображення на основі накопичення і розподілу в органі РФП, тропного до цього органа або до патологічного вогнища в ньому.

Сцинтиграфія – метод отримання площинного зображення органа на основі розподілення в ньому РФП по реєстрації сцинтиляцій на екрані осцилографа або на відеомоніторі ЕОМ. На відміну від сканування, сцинтиграфія може виконуватися не тільки в статичному, але і в динамічному режимах із записом інформації на комп'ютері.

Емісійна комп'ютерна томографія має два види: однофотонна (ОФЕКТ) і позитронна (ПЕТ). При ОФЕКТ зображення отримують, використовуючи звичайні радіонукліди, у яких один фотон вивільняється при одиничному розпаді. Для ПЕТ використовують радіонукліди, які випускають два протилежно спрямовані фотони, реєстрація їх відбувається в певних ділянках протилежно розташованих від тіла людини детекторів.

Радіоренографія (РРГ) використовується для діагностики порушень секреторно-екскреторних процесів: хронічний пієлонефрит, гострий і хронічний гломерулонефрит, гідронефроз, сечокам'яна хвороба, ХНН, артеріальні гіпертензії. Принцип методики: графічна реєстрація зміни радіоактивності над кожною ниркою і над ділянкою серця. За допомогою радіографічних кривих, отриманих з ділянок серця, правої та лівої нирок, оцінюється швидкість очищення крові від РФП, функціональний стан кожної нирки окремо. Криві, отримані з ділянок нирок, називаються ренограми.

Інтерпретація ренограм – якісна і кількісна. *Якісна* інтерпретація базується на візуальній оцінці кривої: нормальний чи патологічний тип ренограми.

Ренограма в нормі має три сегменти:

1. Судинний – відображається проходження по судинах нирок.РФП
2. Секреторний – відображає процес акупичення РФП клітинами проксимальних каналців нефрона.
3. Екскреторний – відображає процес виведення РФП.

Криві патологічного типу мають деформований, хвилеподібний, двогорбий вигляд. Розрізняють обструктивний, паренхіматозний, ізостенуричний, рефлюксний і афункціональний типи ренограм.

Обструктивний – різний ступінь порушення екскреторного сегмента. Ренограма має висхідний характер. Крива не має третього сегмента. Такий тип ренограми спостерігається при гідронефрозі, обтурації сечоводу каменем або його стискуванні ззовні пухлинним процесом.

Паренхіматозний – крива зберігає правильний трисегментний характер

при помірному уповільненні спаду екскреторного сегмента, часто на фоні зниження крутизни і висоти секреторного сегмента, може мати однобічний або двобічний характер. Як правило, вона низькоамплітудна у зв'язку зі зменшенням кількості функціонуючих нефронів. Такий тип ренограми спостерігається при запальних захворюваннях нирок (пієлонефрити, гломерулонефрити), сечокам'яній хворобі, артеріальних гіпертензіях.

Ізостенуричний - ренографічна крива трансформується у двосегментну, у якій диференціюються тільки судинний і екскреторний сегменти, що пов'язано з тим, що мінімальна доза введеного РФП перевищує максимальну транспортну здатність ниркових каналців. Відбувається це при різкому ослабленні функціональної здатності ниркової паренхіми, хронічній нирковій недостатності.

Рефлюксийний – хронограма цього типу трисегментна, але на фоні зниження крутизни періодично з'являються підвищення ренографічної кривої.

Афункціональний – найчастіше має однобічний характер, типовий для таких патологічних станів як відсутність однієї нирки (уроджена або після нефректомії), тазова дистопія нирки, первинна або вторинна зморщена нирка.

Кількісна інтерпретація передбачає розрахунок числових показників: час максимального накопичення РФП ниркою ($T_{\max} = 3,2 \pm 0,15$ хв.), період напіввиведення індикатора з нирки ($T_{1/2} = 7,2 \pm 0,48$ хв.), амплітуда ($83,4 \pm 3,0$ імп/с) ренограми, співвідношення цих показників зліва і справа, показник Вінтера ($43,1 \pm 1,67$).

Сканування і нефросцинтиграфія. Дозволяє отримати інформацію про топографо-анатомічні особливості нирок, їх форму, розміри, а також про накопичення і розподіл РФП у паренхімі нирок. Застосовують це дослідження при підозрі на вогнищевий процес у нирковій паренхімі (пухлина, кіста, туберкульоз), патологічну рухому нирку, для диференційної діагностики пухлини нирки та черевної порожнини, а також при аномаліях нирок:

1. Аномалії кількості нирок (єдина нирка);
2. Аномалії положення нирок (тазова дистопія, ротація нирки);

3. Аномалії розвитку нирок (підковоподібна нирка, L-подібна нирка);
4. Аномалії розвитку сечоводів (гіпотонія сечоводів).

Динамічна реносцинтиграфія проводиться для визначення структурно-топографічних особливостей нирок, а також їх функціонального стану. Показання: хронічний пієлонефрит, гострий і хронічний гломерулонефрит, гідронефроз нирок, сечокам'яна хвороба, ХНН, артеріальні гіпертензії, аномалії нирок і сечоводів, пухлини і кісти нирок.

3.4. Ультразвукове дослідження

Ультразвукове дослідження (ехографія, ультрасонографія)- дослідження органів і тканин організму за допомогою відбитих ультразвукових хвиль від поверхні розділу (межі) середовищ з різними акустичними властивостями.

Ультразвук являє собою механічні коливання з частотою більше 70 кГц, що поширюються в середовищі, яке має пружні властивості. Частки середовища не переміщуються в напрямку поширення хвилі, а коливаються біля своїх положень рівноваги.

Для одержання і реєстрації УЗ-коливань використовується прямий і зворотний п'єзоелектричний ефект, тобто перетворення п'єзоелементом енергії механічних коливань в електричну енергію і навпаки. При підведенні змінного електричного струму до п'єзоелементу він починає вібрувати, генеруючи механічні коливання у відповідності з частотою прикладеного змінного електричного потенціалу (зворотний п'єзоелектричний ефект). Ультразвук, який утворюється, поширюється вглиб біологічного об'єкта, частково відбиваючись на межах тканин з різними акустичними властивостями. Відбиті від структур об'єкта УЗ хвилі повертаються до п'єзоелемента і викликають його коливання, що приводить до появи на його поверхні електричних зарядів, які змінюються з тою ж частотою, що і частота сприйнятого УЗ (прямий п'єзоелектричний ефект). Одержаний п'єзоелектричним датчиком слабкий електричний сигнал підсилюється,

обробляється і виводиться на екран монітора.

Датчик випромінює ультразвук періодично, посилаючи 1000 коротких імпульсів в секунду. Знаючи швидкість проходження УЗ в тканинах, а також час, за який промінь доходить до об'єкта, частково відбивається від нього і повертається до датчика, можна розрахувати відстань до об'єкта. Цей принцип і лежить в основі УЗД.

УЗ, як і інші види енергії, має певний вплив на біологічні об'єкти. В залежності від частоти, інтенсивності і часу експозиції УЗ-хвилі можуть бути нешкідливими (діагностичні параметри), мати лікувальну дію (терапевтичні дози), викликати патологічні зміни в тканинах і органах (пошкоджуючі дози).

Більшістю дослідників встановлено, що УЗ з інтенсивністю 100 мВт/см² не має негативного впливу на тканини організму. Для діагностики використовують УЗ не більше 20-30 мВт/см².

Обмежує можливості УЗД суб'єктивізм в оцінці УЗ-картини. Для усунення цього чинника необхідний тісний контакт ехоскопіста з клініцистами, ендоскопістами, ретельне попереднє вивчення амбулаторної карти чи історії хвороби.

Детальне ультразвукове дослідження органів сечової системи необхідно починати з сечового міхура, добре заповненого рідиною. Оптимальний об'єм для огляду органів сечовиділення - 200-300 мл. З боку черевної стінки на сонограмах він видний як безструктурна овальна тінь з чіткими дугоподібними контурами.

Туге заповнення сечового міхура приводить до виникнення фізіологічної гіпертензії в сечоводах, що полегшує їх вивчення.

ТЕСТОВІ ЗАВДАННЯ З УЗД

1. Яку частоту ультразвуку використовують для дослідження паренхіматозних органів черевної порожнини?

- А. До 1,5 МГц
- Б. 3,5 - 5.0 МГц

- В. 10,0 – 15,0 МГц
2. Які види розгорток доцільніше використовувати для обстеження серця?
- А. А
 - Б. Тільки В
 - В. В + М +D
 - Г. Тільки М
 - Д. М+ D
3. На межі яких із перелічених тканин найбільше відбивання ультразвуку?
- А. Повітря – м'які тканини
 - Б. Вода – кістки черепа
 - В. Кров – нирка
 - Г. Кров – жир
4. Основними УЗ-ознаками кишкової непрохідності є:
- А. Сегментарне розширення кишки, накопичення рідини, порушення перистальтики
 - Б. Вимушене розміщення кишки, звуження в місцях сфінктерів
 - В. Обмеження зміщуваності кишки, накопичення рідини дистальніше ділянки непрохідності
5. Яка УЗ-ознака інвазивного росту злоякісної пухлини ?
- А. Нечітка межа
 - Б. Анехогенна смужка
 - В. Вогнища звапнень
 - Г. Неоднорідна структура
 - Д. Горбкуватий контур
6. Абсолютними протипоказаннями для пункційної біопсії є:
- А. Порушення згортальної системи крові
 - Б. Кісти великих розмірів
 - В. Механічна жовтяниця

7. Яку частоту ультразвуку використовують для дослідження в акушерстві і гінекології?
- А. До 1,5 МГц
 - Б. 3,5 - 5.0 МГц
 - В. 10,0 – 15,0 МГц
8. Який вид розгортки використовується тільки для реєстрації відбитих ехосигналів при обстеженні рухомих органів?
- А. А
 - Б. В
 - В. М
9. Які непрямі УЗ-ознаки можуть свідчити про тонкокишкову непрохідність?
- А. Відсутність просвіту кишки
 - Б. Розширення просвіту кишки до 0,5 см
 - В. Розширення просвіту кишки понад 2 см.
10. Як розміщені загальні здухвинні вени стосовно одноіменних артерій?
- А. Спереду
 - Б. Позаду
 - В. Зліва
 - Г. Справа
11. Яка товщина стінки аорти:
- А. 1 мм
 - Б. 2мм
 - В. 3мм
12. Яка форма характерна для веретеноподібної аневризми аорти при поздовжньому скануванні?
- А. Овальна
 - Б. Округла
 - В. Неправильна

- 13 . Який метод інформативніший для діагностики гострого холециститу?
- А. УЗД
 - Б. КТ
 - В. Холангіографія
 - Г. Холецистографія
14. Який вид розгортки використовується в двомірних ультразвукових приладах для дослідження нерухомих органів?
- А. А
 - Б. В
 - В. М
15. Яку частоту ультразвуку доцільно використовувати для дослідження поверхнево розміщених органів і тканин?
- А. 7,5 - 10,0 МГц
 - Б. До 1,5 МГц
 - В. 2,0 – 3,0 МГц
16. Яку мінімальну кількість вільної рідини у черевній порожнині можна виявити за допомогою УЗД?
- А. 50 мм
 - Б. 150 мм
 - В. 250 мм
 - Г. 500 мм
17. Як розміщена загальна печінкова артерія стосовно ворітної вени
- А. Спереду
 - Б. Позаду
 - В. Зліва
 - Г. Справа
18. В якій кишці частіше локалізується хвороба Крона?
- А. Сигмоподібній
 - Б. Здухвинній
 - В. Сліпій

Г. Немає закономірностей локалізації

19. Який вид розгортки використовується в ультразвукових приладах, що працюють в реальному масштабі часу, для обстеження паренхіматозних органів черевної порожнини?

А. А

Б. В

В. М

20. Ультразвук - це механічні коливання, що розповсюджуються в середовищі з пружними властивостями з частотою:

А. 1 – 16 Гц

Б. 15000 Гц

В. > 20000 Гц

21. Який метод інформативніший для візуалізації дистального відділу спільної жовчної протоки?

А. УЗД

Б. КТ

В. Холангіографія

Г. Холецистографія

22. Що не належить до основних ознак метастазів у печінці ?

А. Гепатомегалія

Б. Зміна нормального контура печінки

В. Вогнищеве порушення ехоструктури

Г. Зменшення розмірів печінки

23. Яка товщина капсули нирки в нормі ?

А. 5 мм

Б. 1 – 1,5 мм

В. 3 -4 мм

Г. Капсула відсутня

24. При яких мінімальних розмірах конкремента в нирці за ним визначається акустична тінь ?

А. 0,5 – 0,6 см

Б. 1 – 2 см

В. 0,2 – 0,3 см

Г. 0,8 – 1,0 см

25. Відбивання ультразвуку інтенсивніше, якщо:

А. Більша різниця акустичних цільностей на межі розділу середовищ

Б. Менша різниця акустичних цільностей на межі розділу середовищ

В. Немає різниці між акустичними цільностями середовищ

26. Яка частота перетворювача забезпечує оптимальне зображення об'єкта на глибині 15 – 20 см?

А. 7,5 МГц

Б. 3,5 МГц

В. 10,0 МГц

27. Яка максимальна довжина протоки підшлункової залози за анатомічними даними?

А. До 20 см

Б. До 10 см

В. До 5 см

28. Які причини утруднюють діагностику жовчно – кам'яної хвороби?

А. Надмірна вага, погана підготовка (гази в кишечнику)

Б. Дифузні зміни паренхіми печінки

В. Рубцеві зміни після холецистектомії

29. Який максимальний діаметр селезінкової вени в нормі?

А. 5 – 6 мм

Б. 10 мм

В. 15 мм

Г. 17 мм

Правильні відповіді на тестові завдання по УЗД.

№ питання	Вірна відповідь	№ питання	Вірна відповідь	№ питання	Вірна відповідь	№ питання	Вірна відповідь
1	Б	9	В	16	А	24	А
2	В	10	Б	17	А	25	А
3	А	11	В	18	Б	26	Б
4	А	12	А	19	Б	27	А
5	А	13	А	20	В	28	А
6	А	14	Б	21	В	29	Б
7	Б	15	А	22	Г		
8	В			23	Б		

4.5. Схема опису рентгенограми та протокол променевого дослідження

Схема опису рентгенограми:

1. Метод дослідження (рентгенологічний, УЗД, КТ, РРГ, РСГ, МРТ).
2. Методика дослідження.
3. Проекція (пряма, бокова).
4. Оцінка положення хворого при дослідженні.
5. Оцінка якості знімка (стан підготовки кишечника).
6. Стан м'яких тканин (контур).
7. Стан нирок:
 - а) кількість (звичайна, кількість аномалій);
 - б) величина (звичайна, зменшена, збільшена);
 - в) форма (правильна, неправильна);
 - г) контури (рівні, нерівні, чіткі, нечіткі);
 - д) положення (звичайне, змінене);
 - е) структура (однорідна, неоднорідна);
 - є) початок та синхронність виділення нирками контрастної речовини в

чашечково-мискову систему.

8. Стан верхніх сечовивідних шляхів:

- а) положення мисок і чашечок (звичайне, змінене, їх кількість);
- б) форма і розміри (звичайні, збільшені, деформовані);
- в) контури (чіткі, нечіткі);
- г) інтенсивність та гомогенність тіні контрастної речовини в мисках і чашечках.

9. Стан сечоводів:

- а) розташування (звичайне, змінене);
- б) ширина просвіту (звичайний, звужений, розширений);
- в) контури (рівні, нерівні).

10. Стан сечового міхура:

- а) форма (звичайна, деформована);
- б) розташування (правильне, неправильне);
- в) контури (рівні, нерівні, чіткі, нечіткі);
- г) інтенсивність (звичайна, знижена), контрастування (однорідне, неоднорідне).

11. Висновок.

12. Зразки рентгенограм:

**Протокол
променевого дослідження
(Схема)**

I. Описова частина

1. Метод та анатомічний об'єкт дослідження.
(Наприклад: На оглядовій рентгенограмі черевної порожнини ...).
2. Локалізація змін (при наявності змін).
(Наприклад: В проекції правої нирки ...).
3. Патологічний синдром.
(Наприклад: Інтенсивне затемнення, нирка не диференціюється ...).
4. Симптоми.
(Наприклад: Затемнення однорідне, інтенсивне, округлої форми без чітких контурів, зливається із зображенням сусідніх органів ...).
5. Стан решти анатомічних структур і сусідніх органів.
(Наприклад: Видимі кісткові структури без деструктивних змін, контури поперекових м'язів чіткі ...).

II. Висновки

(Витікають з описової частини із врахуванням клінічних даних.
Наприклад: Новоутворення правої нирки з ознаками злоякісності).

Розділ IV

**ВЗАЄМОЗВ'ЯЗОК ЗАХВОРЮВАНЬ СЕЧОВОЇ СИСТЕМИ З
ЗАХВОРЮВАННЯМИ ІНШИХ СИСТЕМ І ОРГАНІВ****Стан легень при деяких захворюваннях нирок**

При генералізованих ураженнях ниркової паренхіми, які мають місце при таких захворюваннях як гостра ниркова недостатність, гломерулонефрит та інші, рентгенологічні прояви мають багато спільного.

Променеве дослідження живота зазвичай починають з оглядової рентгенографії грудної порожнини і цілеспрямованого вивчення при цьому стану прикордонної торакоабдомінальної зони.

При гострих захворюваннях органів верхнього поверху черевної порожнини може спостерігатися торакальний синдром, який об'єднує низку променевих симптомів: високе стояння и обмеження рухливості діафрагми, вторинний плеврит, зміни в базальних відділах легень.

Вирішальне значення для діагностики гострої ниркової недостатності має визначення стану водного балансу шляхом рентгенологічного дослідження легень.

На оглядовій рентгенограмі при набряку легень відмічаються звичайно двобічні обширні зміни легень.

Периферичні відділи легень вільні від ураження. Зміни локалізуються в центральних частинах кожної частки легень і мають характерний вигляд – набряк „метеликом”: вогнища затемнення в центральних відділах легень, оточених вільною зоною нормальної паренхіми. Ці тіні виражають підвищену проникність розширених альвеолярних капілярів, яка приводить до так званої водяної легені. В 35% спостережень при нирковій недостатності набряк легень супроводжується випотом в плевральних порожнинах. Вказані рентгенологічні ознаки більш ранні, ніж периферичні набряки. Наряду з набряком легень, на оглядовій

рентгенограмі живота виявляються ознаки набряку клітковини заочеревинного простору і нирок. При цьому зростає щільність заочеревинного простору, в результаті чого буває неможливо виявити тіні поперекових м'язів і нирок.

Збільшення нирок може бути обумовлено як сечовим стазом, так і обширними змінами паренхіми.

Результати оглядової рентгенографії диктують алгоритм прийняття рішень.

Стан скелету при захворюваннях органів сечових шляхів

Опис зображення органів сечової системи проводиться відносно окремих кісток, які мають постійне місцерозташування. Найпостійніший орієнтир має хребет, тому вивчення оглядових знімків починається з кісткової системи; поперекових і нижньогрудних хребців, ребер, тазових кісток. Це диктується тою обставиною, що хворобливі процеси при захворюваннях сечових шляхів супроводжуються симптоматичним сколіозом, що вказує на патологію сечових шляхів.

Зміни в кістках можуть бути наслідком захворювань органів сечової системи, тобто вторинними, а також самостійними – первинними. Вторинні ураження кісток скелету можуть бути обумовлені метастазами гіпернефроїдного раку нирки або раку передміхурової залози. Часто по локалізації і характеру кісткових метастазів можна розпізнати вид новоутворень і його первинне вогнище. Так, діагноз раку передміхурової залози ставиться при наявності характерних кісткових метастазів, коли клінічно захворювання не проявляються. Клітини раку передміхурової залози і нирки частіше метастазують в поперекові хребці, ребра, тазові кістки. Кісткові метастази бувають остеокластичні (літичні) і остеобластичні (склеротичні). Частіше зустрічаються остеолітичні метастази. На рентгенограмах для них характерні овальні безструктурні дефекти різної величини без вогнищ зневаплення з фестончатими

контурами. Остеолітичні метастази в тіла хребців викликають їх компресію. Остеобластичні метастази характеризуються рівномірною інтенсивною кістковою тканиною. В цих випадках на фоні нормальної губчатої кіткової структури з'являються неправильної форми зневаплення, які зливаються. Їх називають раковим остеосклерозом. Така мармуровість кісток характерна для метастазів раку простати. При остеобластичних метастазах патологічні переломи кісток бувають рідше. Остеолітичні й остеобластичні метастази можуть поєднуватися у одного й того ж хворого.

Патологічні зміни в кістках можуть бути обумовлені дегенеративними ураженнями, які клінічно проявляються болем в попереку, схожим на симптоми захворювання нирок. На знімках в таких випадках можна бачити променеві ознаки деформуючого остеохондрозу, спондиліту, спондилоартрозу, туберкульозу хребта.

Стан судинної системи при захворюваннях нирок

Захворювання нирок і їх судин можуть викликати розвиток нефрогенної артеріальної гіпертензії. Одна з причин її - порушення притоку артеріальної крові до нирки внаслідок атеросклерозу або перегину артерії при нефроптозі. Це реноваскулярна гіпертензія. Інша причина – порушення внутрішньопечінкового кровотоку при гломерулонефриті або хронічному пієлонефриті. Таку форму гіпертензії називають паренхіматозною.

На першому рівні променевої діагностики обмежуються урографією і ренографією. При можливості використовують другий рівень, при якому дослідження проводиться в два етапи. На першому етапі роблять сонографію, КТ, діагностичну сцинтиграфію. Ці методи дозволяють вияснити анатомічний і функціональний стан нирок і відібрати хворих з генезом захворювання, що припускається. На другому етапі при нефрогенній гіпертензії роблять ангіографію із застосуванням дигітальної

субтракції.

Нирки у хворих на цукровий діабет

Співвідношення довжини, ширини і товщини нирок в нормі – 2:1:0,8. Зміна цих розмірів є частою і специфічною ознакою дифузної патології нирок. Найбільш інформативний коефіцієнт співвідношення ширини і товщини нирок, який при наявності низки нефропатій наближається до 1 („симптом 1”). В нормі це співвідношення менше або рівне 0,8. Цей симптом можна виявити при мінімальних проявах нефропатії. Він частовиявляється у хворих на цукровий діабет 2 типу, іноді ще до клінічних проявів нефропатії. В цьому випадку ширина і товщина нирки практично рівні, тому нирка в поперечному розрізі округлої форми.

Розділ V

ПРОМЕНЕВА ДІАГНОСТИКА В ЕКСТРЕНІЙ УРОЛОГІЇ ТРАВМАТИЧНИХ УШКОДЖЕНЬ

Основним принципом екстреної променевої діагностики захворювань і пошкоджень органів заочеревинного простору залишається одержання максимальної інформації при використанні мінімальної кількості методів.

Попередній діагноз диктує оптимальну послідовність використання методів променевої діагностики, яка передбачає обстеження хворого в два етапи. В першу чергу при гострих захворюваннях органів сечової системи застосовуються загальнодоступні методи, які часто самостійно вирішують діагностичну задачу. При необхідності другим етапом використовують комплекс більш складних методів променевого дослідження: КТ, МРТ.

Один з вирішальних факторів при виборі методу променевого дослідження хворого – його практична доступність, що залишається достоїнством традиційної *оглядової рентгенографії*. Рентгенівське дослідження не втрачає свого значення, але вимагає точного використання технології. Оглядовий знімок черевної порожнини дозволяє швидко одержати одномоментне панорамне дослідження живота при невеликому променевому навантаженні і дати порівняльну оцінку всіх її органів і діафрагми, тобто здійснити скринінг.

Поряд з рентгенівським методом, дослідження сечових шляхів може здійснюватися ультразвуком. *УЗД* дуже корисне в стадії *нефункціонуючої* нирки, коли інші методи променевої діагностики малоінформативні. Разом з тим, *УЗД* в невідкладній діагностиці може мати негативні моменти. Так, ми не одержуємо одномоментного панорамного зображення всієї черевної порожнини. Крім того, при пошкодженнях живота може бути утрудненим контакт датчика з його

стінками.

Екстрене променеве дослідження здійснюється для диференціальної діагностики ниркової кольки і гострих захворювань органів живота. Починається воно з оглядового знімку, який дозволяє швидко встановити причини болю. Достоїнство оглядового знімку – охоплення всіх сечових шляхів з обох боків. На ньому можна побачити низку непрямих ознак, які свідчать про наявність ниркової кольки:

1. Симптоматичний сколіоз, вигнутий у хворий бік.
2. Підсилення тіні поперекового м'яза, що скоротився (як прояв м'язового захисту).
3. Сегментарний парез кишечника з максимальним скупченням газу на боці захворювання.
4. Порівняне збільшення і ущільнення тіні нирки, внаслідок венозного стазу нирки.
5. Зона розрідження навкруги нирки як наслідок набряку паранефральної клітковини.
6. Наявність чіткого контуру нирки завдяки ореолу розрідження.
7. Однорідна тінь всієї ниркової зони без диференційованого зображення нирки внаслідок вираженого паранефрального набряку при тривалій нирковій кольці.

Разом з тим, дрібні рентгенонегативні камені на фоні характерної для кольки аероколії не завжди диференціюються на знімку. В таких випадках застосовують додаткові методи дослідження, але без спеціальної підготовки кишечника хворого через необхідність екстреного обстеження.

Великі діагностичні можливості при нирковій кольці має *видільна урографія*. При застосуванні цього методу спостерігаються різні рентгенологічні ознаки: гіперкінез сечовивідних шляхів на здоровому боці і, отже, прискорений пасаж сечі; в той же час – більш тривале виділення контрастної речовини здоровою ниркою, ніж в нормі, тому

роблять ранні знімки (через 3-4 хвилини після введення контрасту. На висоті ниркової кольки відмічається відсутність контрастної речовини в чашечках і мисці в хворій нирці. При цьому нефрограма чітка: тінь нирки підсилена внаслідок гарного функціонального стану паренхіми, яка імбібірована контрастною речовиною. Наявність нефрограми і відсутність контрастної речовини у верхніх сечових шляхах – докази ниркової кольки.

Відсутність розширення сечовода і збиральної системи нирки на висоті больового приступу виключає діагноз ниркової кольки.

При підозрі на *пухлини* в екстрених випадках на першому етапі дослідження виконують оглядовий знімок нирок і сечовивідних шляхів без підготовки хворого. Вже на оглядовому знімку можуть діагностуватися збільшення нирки і деформація її контура, а іноді і дрібні відкладення в пухлині вапна. Залежно від результатів першого етапу переходять до другого етапу вже в плановому порядку.

Променеве дослідження сечових шляхів в *ургентній* урології повинно супроводжуватися оглядовою рентгенографією грудної порожнини при цілеспрямованому вивченні торакоабдомінальної зони.

Дотримання відмічених умов значно підвищує діагностичні можливості методу і дозволяє на звичайному оглядовому знімку в умовах природньої контрастності виявити комплекс конкретних синдромів патології органів черевної порожнини.

Променеве дослідження сечовивідних шляхів в екстрених випадках проводиться на висоті клінічних проявів відразу при надходженні хворого в лікарню, без спеціальної підготовки. І в обов'язковому порядку доповнюється скринінговим дослідженням інших органів черевної порожнини.

Заповнення сечового міхура сприяє інформативності оглядової рентгенографії і сонографії. Для огляду органів сечовиділення при УЗД оптимальним є об'єм міхура 200-300мл. Наявність в міхурі 300-500 мл

приводить до виникнення фізіологічної гіпертензії у верхніх сечових шляхах, що полегшує огляд сечоводів.

Променеве дослідження проводиться в два етапи: спочатку – скринінгове дослідження органів черевної порожнини, а потім – вивчення стану сечовивідних шляхів.

Пошкодження нирки

При дії тупої сили на ділянку нирок можуть виникати закриті пошкодження останніх. Ступінь пошкодження залежить від інтенсивності сили дії, положення і фіксації нирок, а також товщини жирової капсули. Рухлива почка, оточена вираженою жировою капсулою, в більшій мірі захищена від пошкоджень. Вона може вислизати від дії сили, а жирова тканина капсули, приймаючи на себе удар, амортизує його.

Різні патологічні стани нирок (гідронефроз, кіста, підковоподібна нирка) сприяють пошкодженню цього органу при травмах.

Пошкодження може викликати білянирковий крововилив, поверхнєве пошкодження паренхіми, частковий розрив ниркового синуса, повний розрив нирки і її капсули, пошкодження ниркових сулин, відрив нирки від ниркової ніжки. При тяжких пошкодженнях функція нирки припиняється.

Деякі ознаки пошкодження нирки можуть бути виявлені на оглядовому знімку. При білянирковій гематомі контури поперекового м'яза і нирки розмиті внаслідок інфільтрації кров'ю заочеревинної жирової тканини. При субкапсулярному розриві тінь нирки збільшена, мається вип'ячування на її контурі. Тінь нирки не диференціюється внаслідок значного заочеревинного крововиливу в біляниркову клітковину при розриві ниркової капсули і ниркової ніжки. Крім того, спостерігається високе положення купола діафрагми на ураженому боці.

Непрямими ознаками, які вказують на можливе пошкодження нирки, є переломи нижніх ребер, поперечних відростків поперекових хребців. Ці рентгенівські симптоми при наявності травми і відповідних

клінічних проявів повинні бути використані з діагностичною метою.

Об'єктивну діагностику пошкодження нирки забезпечує видільна внутрішньовенна урографія, яка одночасно визначає і стан непошкодженої нирки. Методика: після внутрішньовенного введення контрастної речовини через 5-7 хвилин робиться перший знімок, через 10-15 хвилин – другий. При необхідності роблять третій знімок через 25-30 хвилин. Знімки роблять на плівці розміром 30x40см з центрацією рентгенівського променя на ділянку пупка.

При збереженій видільній функції нирки можна одержати інформацію про порожнинну систему нирки: миску, чашечки, синус. Пошкодження миски і чашечок веде до деформації їх контурів. В залежності від ступеня розриву в нирковій паренхімі з'являється контрастна речовина.

Згустки крові дають дефекти наповнення у видільній системі.

Якщо нирка не функціонує при її пошкодженні, низькому кров'яному тиску або шоківому стані, необхідна ретроградна пієлографія. Контрастна речовина, яка потрапляє в заочеревинний простір, швидко виділяється з організму.

В залежності від характеру пошкодження рентгенівська картина при ретроградному наповненні різна. При неповному розриві заповнюються лише чашечки, які зберегли зв'язок з нирковою мискою. Частина контрастної речовини потрапляє в паренхіму. У випадку повного розриву контрастна речовина може оточувати всю нирку. При одночасному розриві паренхіми нирки і її капсули контрастна речовина розповсюджується в білянирковій жировій тканині. При різкому розриві ниркової ніжки миски і чашечки не заповнюються контрастом. Якщо розірвані лише ниркові судини, заповнення мисок і чашечок може залишатися нормальним.

У пошкодженій нирці через кілька місяців можуть наставати пізні ускладнення: утворення каменів, гідронефроз, зморщування нирки,

кістозна нирка.

Пошкодження сечового міхура

Пошкодження сечового міхура часто виникають при переломах кісток тазу і вимагають негайного оперативного втручання.

Розриви сечового міхура бувають позаочеревинні, внутрішньоочеревинні, змішані, а також можуть поєднуватися з пошкодженнями інших органів.

Позаочеревинний розрив відбувається при помірному наповненні сечового міхура, коли він майже не виступає над симфізом. Силою, яка діє спереду зверху назад і вниз, розривається нижня частина сечового міхура, звернена до підатливого м'язового дна.

Внутрішньоочеревинний розрив виникає при переповненому сечовому міхурі, коли раптово діюча сила викликає гідравлічний удар сечі з розривом міхура в найбільш анатомічно слабкому місці – задньоверхній стінці.

Змішані розриви виникають при дії значної сили, мають складний механізм, можуть поєднуватися з переломами кісток тазу.

Для діагностики розривів служить ретроградна цистографія з введенням контрастних рідин, виготовлених в умовах суворої асептики. Обов'язковою умовою повинно бути достатнє наповнення сечового міхура, оскільки невелика кількість рідини не вийде в оточуючі тканини. Для кращого виявлення контрастної рідини в черевній порожнині цистографію роблять з припіднятим ножним кінцем стола або каталки.

Після заповнення сечового міхура контрастним розчином роблять 3 знімки: в прямій задній проекції; в косій проекції з поворотом хворого на бік під кутом 40-45*; задній прямий знімок сечового міхура після його спорожнення від введенного контрастного розчину.

Промінь центрується на 2-3 см вище симфіза.

При аналізі цистогам звертають увагу на положення сечового міхура, його форму, розміри, контури, наявність контрасту за контурами

сечового міхура. При наявності затікань відмічають характер розповсюдження контрастної речовини і її локалізацію.

Поліпозиційне зображення міхура дозволяє уточнити локалізацію розриву: спереду, позаду, у верхніх відділах, поблизу шийки і т.ін.

Відстрочені знімки дозволяють виявити затікання контрасту за межі сечового міхура внаслідок збільшення тиску в сечовому міхурі за рахунок сечі, що секретується.

Внутрішньовенна урографія з нисхідною цистографією потрібна при одночасному пошкодженні уретри і сечового міхура, якщо у хворого відсутній шок. У хворих в стані шоку функція нирок різко пригнічена і метод малоефективний. Концентрація рентгенконтрастних речовин в сечовому міхурі при цьому не перевищує 5%, що утруднює виявлення рентгенсимптомів пошкодження сечового міхура.

Рентгенологічні симптоми пошкодження сечового міхура, одержані при цистографії, дають можливість обрати правильний оперативний метод. Існують прямі і непрямі ознаки розриву сечового міхура. Пряма ознака: наявність введеного контрастного розчину в черевній порожнині або в біляміхуровій клітковині. Непрямі ознаки: зміщення сечового міхура і різні його деформації.

Наявність контрастної речовини в біляміхуровій клітковині – основна рентгенологічна ознака *позаочеревинного* розриву. В залежності від розмірів і локалізації розриву сечового міхура кількість контрасту і його локалізація можуть бути різними. При невеликих розривах передньої стінки сечового міхура поблизу шийки контрастна речовина локалізується в біляміхуровій клітковині біля основи сечового міхура. Зміщення міхура незначне, деформація виражається в деякому його подовженні.

При невеликих розривах верхньої стінки (до 5см) у верхніх відділах сечового міхура контрастна речовина розташовується наверх від нього у вигляді масивної тіні з нерівними контурами.

При великих розривах передньої стінки (7-13см) сечовий міхур на знімках не деформований, контрастна речовина представлена у вигляді інтенсивної масивної тіні з випуклою аерхньою межею до рівня тіла L₄.

Після спорожнення сечового міхура контрастна тінь не змінює свого зображення на знімку.

При локалізації розриву на боковій стінці контрастна речовина на цистограмах розташовується з одного боку. Сечовий міхур зміщується в протилежний бік, а відповідна його стінка уплощена.

Рентгенівські симптоми більш виражені при розриві передньобоккової стінки поблизу шийки сечового міхура: сечовий міхур різко деформований, може мати форму витягнутого овала, верхній полюс може досягати верхнього краю тіла L₅, подовжній розмір сечового міхура може в 2-3 рази перевищувати його поперечник. При таких розривах сечовий міхур зміщується в протилежний розриву бік і наверх. Контрастна речовина у вигляді хмароподібної тіні визначається в біляміхуровій клітковині поблизу шийки міхура.

Таким чином, при позаочеревинних розривах сечового міхура паравезикулярна гематома викликає виражену деформацію органа, найбільш виражену при розривах передньобоккової стінки поблизу шийки сечового міхура, де найбільш розвинута судинна мережа. Випуклість верхньої межі контраста, що вилився, вказує на підочеревинне розташування його.

Внутрішньоочеревинні розриви сечового міхура характеризуються розповсюдженням контрастної рідини із сечового міхура в черевну порожнину. Зміщення і деформація сечового міхура при цьому виді розриву виражені в меншій мірі.

Контрастна речовина в черевній порожнині звичайно розповсюджується по латеральних каналах. При пошкодженні задньої стінки контраст накопичується у просторі позад міхура і на знімках визначається над тінню сечового міхура, що добре прослідковується після

сечовипускання.

Рідше контрастна речовина розташовується між кишечними петлями. На знімках визначаються контрастні тіні неправильної форми між роздутими газом кишечними петлями.

Умовно можна говорити про невеликі розміри розриву (1-1,5см), середні (4-5см) і великі (10-15см). Чим більше розрив, тим менше розміри сечового міхура і більше контрастної рідини в черевній порожнині.

При *змішаному розриві* сечового міхура рентгенологічна картина залежить від розмірів позаочеревинного і внутрішньоочеревинного розривів і від положення катетера. Після спорожнення сечового міхура розташування контрастної рідини і її інтенсивність практично не змінюються.

Оскільки вільна черевна порожнина чинить менший опір витіканню рідини, ніж біляміхурова клітковина, при змішаному розриві контрастна маса в більшій мірі витікає в черевну порожнину.

Біляміхурова гематома визначається звичайно в ділянці перелому кісток тазу і на рентгеновських знімках визначається за непрямыми симптомами: зміщення і деформація сечового міхура. На цистограмах міхур зміщується в протилежний бік, а його деформація може бути найрізноманітнішою.

Якщо після спорожнення сечового міхура контрастний розчин в біляміхуровій клітковині не визначається, то пошкодження сечового міхура відсутнє і в оперативному втручанні немає необхідності.

РЕКОМЕНДОВАНА ЛІТЕРАТУРА

Нормативно-законодавчі документи

1. Про затвердження клінічних протоколів за спеціальністю "Урологія": Наказ від 06.12.2004 № 604 МОЗ України / Міністерство охорони здоров'я України [офіц. сайт.]. - URL: http://www.moz.gov.ua/ua/portal/dn_20041206_604.html
2. Про затвердження Протоколів лікування дітей зі спеціальності "Дитяча урологія" : Наказ від 29.12.2003 № 624 МОЗ України / Міністерство охорони здоров'я України [офіц. сайт.]. - URL: <http://mozdocs.kiev.ua/view.php?id=2893>

Базова

1. Урологія : нац. підруч. для студ. мед. навч. закл. IV рівня акредитації / С. П. Пасечніков [та ін.] ; за ред. С. П. Пасечнікова. - 2-ге вид., випр. і допов. - Вінниця : Нова книга, 2015. - 432 с.

Основна:

1. Грушка, В. А. Ультразвукова діагностика захворювань органів черевної порожнини і сечостатевої системи : навч. посіб. / В.А. Грушка, О.В. Грушко. - Запоріжжя : ЗДМУ, 2007. - 175 с.
2. Ковальський О. В. Радіологія. Променева терапія. Променева діагностика : підруч. для студ. вищ. мед. навч. закл. IV рівня акредитації / О. В. Ковальський, Д. С. Мечев, В. П. Данилевич. - 2-ге вид. - Вінниця : Нова книга, 2017. - 512 с.
3. Люлько, О. В. Урологія : [підруч. для студентів вищ. мед. навч. закл. IV рівня акредитації] / О. В. Люлько, О. Ф. Возіанов. - Вид. 3-тє, випр. - Київ : Медицина, 2011. - с.664.
4. Радіологія : підручник. Т. 1. Променева діагностика / М. С. Каменецький [та ін.] ; за ред. М. С. Каменецького. - Донецьк : Вебер, 2011. - 401 с.

5. Фтизіатрія : нац. підруч. для студ. вищ. мед. навч. закл. / В. І. Петренко [та ін.] ; за ред. В. І. Петренка. - К. : Медицина, 2015. - 472 с.

Додаткова

1. Возіанов О. Ф. Урологія : підручник / О.Ф. Возіанов, О.В. Люлько. - 2-ге вид., переробл. і доп. - Д. : Дніпро-ВАЛ, 2002. - 830 с.
2. Вибрані лекції з радіонуклідної діагностики та променевої терапії : навч. посіб. / за ред. А.П. Лазаря. - Вінниця : Нова книга, 2006. - 200 с.
3. Комяков Б., Очеленко В. Ранні ті пізні ускладнення клінічної реконструкції сечоводів // Профілактична та клінічна медицина. 2012. - Т. 2. - С. 25-30.
4. Невідкладна урологія / С.О. Возіанов, О.О. Строй, О.В. Шуляк, Ю. Мицик. - Львів : Кварт, 2009. - 658 с.
5. Оперативна урологія : підручник / за ред. І. У. Свистонюка. - К. : Здоров'я, 2002. - 224 с.
6. Променева анатомія та фізіологія сечової системи. – URL: <https://medlec.org/lek3-39461.html>
7. Променеве дослідження заочеревинного простору та органів сечової системи людини в нормі та при патології: навч. посіб. / Під ред. проф. В. І. Бачуріна. - Запоріжжя: ЗДМУ, 2010. - 124 с.
8. Радіонуклідні дослідження. – URL: <https://xreferat.com/55/4082-1-rad-onukl-dn-dosl-dzhennya.html>
9. Рентгенодіагностика : навч. посібник / за ред. В.І. Мілька. - Вінниця : Нова книга, 2005. - 352 с.
10. Ультразвукова діагностика органів черевної порожнини в практиці сімейного лікаря : навч. посіб. / І.В. Чопей, О.І. Чопей, В.Ю. Плоскіна та ін.; за ред. І.В. Чопея. - Тернопіль : Укрмедкнига, 2001. - 252 с.
11. Фітотерапія в урології : навч. посіб. / Ю. М. Колесник, Г. В. Бачурін, А. Г. Сербін [та ін.]. - Запоріжжя : ЗДМУ, 2014. - 343 с.