

Похилий вік і туберкульоз: складнощі діагностики й особливості перебігу

О.М. Разнатовська¹, О.С. Шальмін¹, Р.М. Ясінський¹, А.В. Федорець²

1. Запорізький державний медико-фармацевтичний університет, м. Запоріжжя, Україна

2. Запорізький регіональний фтизіопульмонологічний клінічний лікувально-діагностичний центр, м. Запоріжжя, Україна

Конфлікт інтересів: відсутній

РЕЗЮМЕ. Представлено власне клінічне спостереження за пацієнткою похилого віку, яка перебувала на лікуванні в Запорізькому регіональному фтизіопульмонологічному клінічному лікувально-діагностичному центрі, зі встановленням особливостей діагностики та перебігу туберкульозного процесу. Клінічний випадок свідчить про складність своєчасної діагностики туберкульозу на тлі численної супутньої патології в жінки похилого віку. Більшість випадків туберкульозу в людей похилого віку пов'язана з реактивацією старих специфічних вогнищ, що можна пояснити змінами імунної системи, зумовленими процесами старіння. У цьому випадку складність своєчасної діагностики туберкульозу була пов'язана з неспецифічною симптоматикою активного процесу та відсутністю бактеріовиділення 2 роки тому в жінки похилого віку. Тому було помилково встановлено діагноз злоякісного новоутворення верхньої частки лівої легені. Наслідком хвороби став розвиток фіброзно-кавернозного туберкульозу з множинною лікарською стійкістю. Жінка мала добру прихильність до лікування, що дало позитивний результат.

КЛЮЧОВІ СЛОВА: похилий вік, туберкульоз.

Elderly age and tuberculosis: diagnostics difficulties and course features

O.M. Raznatovska¹, O.S. Shalmin¹, R.M. Yasinskyi¹, A.V. Fedorec²

1. Zaporizhzhia state medical and pharmaceutical university, Zaporizhzhia, Ukraine

2. Zaporizhzhia regional phthisiopulmonology clinical treatment and diagnostic center, Zaporizhzhia, Ukraine

Conflict of interest: none

ABSTRACT. The clinical observation of an elderly female patient, who was being treated at the Zaporizhzhia Regional Phthisiopulmonology Clinical Treatment and Diagnostic Center, is presented, the features of the diagnostics and the course of the tuberculosis process is determined. The clinical case demonstrates the difficulty of timely tuberculosis diagnostics due to numerous comorbidities in an elderly woman. Most cases of tuberculosis in the elderly are associated with the reactivation of old specific foci, which can be explained by age-related changes in the immune system. In this case, the difficulty of the timely tuberculosis diagnostics was associated with non-specific symptoms of the active process and the absence of bacterial excretion 2 years ago in an elderly woman. As a result, a diagnosis of malignant neoplasm of the upper lobe of the left lung was mistakenly made. The outcomes of the disease led to the development of fibrocavernous tuberculosis with multidrug resistance. The woman had a good adherence to the treatment, which gave a positive result.

KEY WORDS: elderly, tuberculosis.

Люди похилого віку є дуже вразливим контингентом як щодо захворюваності на туберкульоз, так і щодо смертності від нього в усьому світі [3, 7, 9]. Туберкульоз і старіння організму послаблюють імунну систему [1, 4, 6], тому люди похилого віку становлять групу населення з особливо високим ризиком розвитку туберкульозу через супутню патологію та вікову імуносупресію [7, 9]. Більшість випадків туберкульозу в людей похилого віку пов'язані з реактивацією старих вогнищ [1, 3].

Паралельно з цим туберкульоз у людей похилого віку є складною проблемою в плані як діагностики, так і лікування [8]. Складність діагностики специфічного процесу в цього контингенту населення пов'язана насамперед з атиповими та неспецифічними клінічними проявами [2, 3], які можна

сплутати із супутніми віковими хворобами. А складність лікування туберкульозу в людей похилого віку полягає передусім у підвищеній частоті побічних реакцій на лікарські засоби, особливо на антимікобактеріальні препарати другого ряду, які застосовуються при хіміорезистентному туберкульозі. Встановлено, що туберкульоз із множинною лікарською стійкістю виникає в пацієнтів похилого віку, котрі погано піддаються лікуванню через недотримання режиму хіміотерапії, і це може бути серйозною проблемою через втрату незалежності, що як наслідок призводить до безуспішності лікування [2, 5].

Отже, вивчення проблем діагностики й особливостей перебігу туберкульозу в людей похилого віку є актуальним питанням сьогодення.

КЛІНІЧНИЙ ВИПАДОК

Метою роботи стало на прикладі власного клінічного спостереження розглянути складнощі діагностики й особливості перебігу туберкульозного процесу в пацієнтки похилого віку, яка перебувала на лікуванні в Запорізькому регіональному фтизіопульмонологічному клінічному лікувально-діагностичному центрі.

Клінічний випадок

Пацієнтка О., 79 років. Раніше на туберкульоз не хворіла. Із 1990-х років постійно отримувала гіпотензивні препарати з приводу гіпертонічної хвороби. Із 2010 року страждає на цукровий діабет 2 типу та постійно спостерігається в ендокринолога, отримує метформін 1000 мг на добу. У 2010 році перенесла ішемічний інсульт головного мозку, а 2021 року – інфаркт міокарда.

У серпні 2020 року в пацієнтки з'явилися скарги на біль у верхній частині черевної порожнини з іррадіацією в попереk, сухість у роті та біль у міжлопатковій ділянці. Сімейний лікар призначив рентгенологічне обстеження органів грудної порожнини (РГ ОГП) та томографічне обстеження, в ході яких виявлено такі зміни (рис. 1): у корені лівої легені визначаються вогнища м'якотканинної щільності неправильної форми з нерівними контурами (в С1-2 розмірами 59×27 мм і в С6 розмірами 55×35 мм), які деформують бронхи В1-2 та В6 і розповсюджуються в паренхіму легені; легеневий рисунок по всім легенеvim полям посилений і деформований; збільшені бронхопальмональні лімфатичні вузли зліва. Висновок: ознаки центрального непластичного ураження лівої легені, медіастинальна лімфаденопатія, вторинне ураження легень. Рекомендовано консультацію онколога. Мікобактерії туберкульозу (МБТ) в мокротинні виявлені не були.

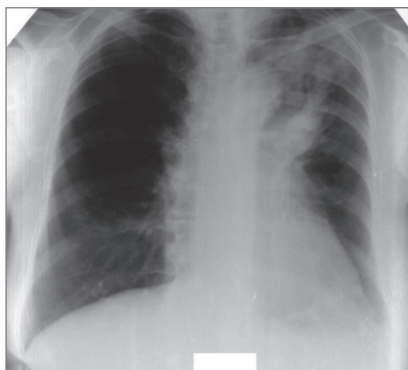


Рис. 1. РГ ОГП від серпня 2020 року

Онкологом було встановлено діагноз злоякісного новоутворення верхньої частки лівої легені та рекомендовано паліативне лікування.

Через рік (вересень 2021 року) на тлі паліативного лікування визначалася слабка позитивна рентгенологічна динаміка: зменшення розмірів вогнищ у С1-2 до 27×18 мм і в С6 до 47×24 мм (рис. 2).

У травні 2024 року під час контрольного рентгенологічного обстеження виявлено негативну динаміку (рис. 3): ліва легеня зменшена в розмірі через ателектаз верхньої частки; в С1-2 правої легені діагностуються поліморфні

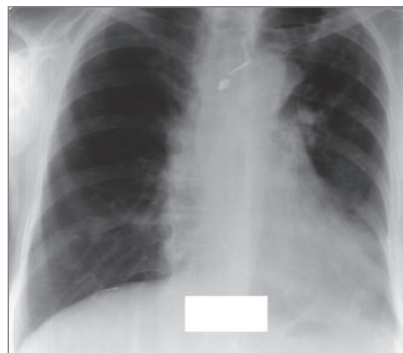


Рис. 2. РГ ОГП від вересня 2021 року

вогнищеві тіні; корені легень деформовані та фіброзно змінені; органи середостіння зміщені вліво. В аналізі мокротиння молекулярно-генетичним (МГ) методом виявлено МБТ, стійкі до рифампіцину. З огляду на виявлені зміни пацієнтка була направлена на госпіталізацію до Запорізького регіонального фтизіопульмонологічного клінічного лікувально-діагностичного центру.

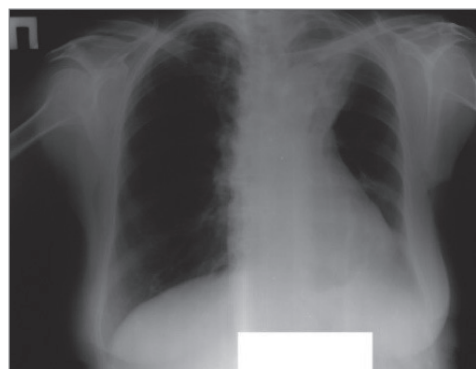


Рис. 3. РГ ОГП від травня 2024 року

До центру пацієнтка надійшла в тяжкому стані з діагнозом уперше виявленого туберкульозу, стійкого до рифампіцину. Проведено дообстеження.

Аналіз мокротиння від 29.05.2024: генотиповий тест медикаментозної чутливості (гТМЧ) (ізоніазид – Н), мікроскопія (М) +, фенотиповий (фТМЧ) (Н, рифампіцин – R, етамбутол – E, піразинамід – Z). Резистентність: амікацин (Am), левофлоксацин (Lfx), моксифлоксацин (Mfx), бедаквілін (Bdq), лінезолід (Lzd), клофазимін (Cfz), деламанід (Dlm).

Загальний аналіз мокротиння: лейкоцити – 40-60 у полі зору (п/з), місцями до $\frac{1}{4}$ п/з; епітелій бронхів – 10-12 у п/з, альвеолярні клітини – $\frac{1}{2}$ п/з, атипичних клітин не виявлено.

Аналіз крові на вірус імунodefіциту людини (швидкий тест): негативний.

Аналіз крові на вірусний гепатит С (швидкий тест): негативний.

Аналіз крові на HBsAg: негативний.

Глюкоза крові: 4,96 ммоль/л. Глікемічний профіль: 5,94 – 7,7 – 6,1 ммоль/л.

Загальний аналіз крові: гемоглобін – 126 г/л, еритроцити – 4,02/л, лейкоцити – $19,2 \times 10^9$ /л, еозинофіли – 4 %, паличкоядерні – 6 %, сегментоядерні – 61 %, лімфоцити –

КЛІНІЧНИЙ ВИПАДОК

25 %, моноцити – 4 %, швидкість осідання еритроцитів – 20 мм/год.

Загальний аналіз сечі: питома вага – 1014, рН – лужний, білок – 0,033 г/л, еритроцити – 2-4 в п/з, лейкоцити – 1-2 в п/з, епітелій плоский – багато, епітелій сечового міхура – 1-3 в п/з.

Біохімічний аналіз крові: білірубін – 11,7, тимолова проба – 2,9 Од, аланінамінотрансфераза – 0,12, аспартат-амінотрансфераза – 0,18, загальний білок – 64,1 г/л, креатинін – 168,2 мкмоль/л, сечовина – 8,27 ммоль/л, залишковий азот сечовини – 3,86 ммоль/л.

Електрокардіографія: ритм синусовий, частота серцевих скорочень – 74/хв, вольтаж достатній, електрична вісь серця не відхилена, ознаки гіпертрофії міокарда лівого шлуночка, дифузні зміни міокарда по задньобічній стінці лівого шлуночка, QTcF – 451 мсек.

Ультразвукове дослідження органів черевної порожнини: ультразвукові ознаки дифузних змін печінки та підшлункової залози, потоншення паренхіми, незначні калікоектазії обох нирок.

Консультативний висновок офтальмолога: артіфакія, склеротична ретинопатія ОУ.

Консультативний висновок терапевта: хронічна ішемічна хвороба серця; кардіосклероз аорти, коронарних артерій, постінфарктний кардіосклероз (інфаркт міокарда 2021 року); гіпертонічна хвороба III стадії, 2 ступеня, дуже високий ризик; серцева недостатність стадії С; цукровий діабет 2 типу, середня тяжкість, стадія субкомпенсації; діабетична нефропатія, хронічна ниркова недостатність; залишкові зміни порушення мозкового кровообігу (ішемічний інсульт 2010 року); легенева недостатність 2 ступеня; хронічне легенеve серце.

Консультативний висновок ЛОР-лікаря: двобічна хронічна нейросенсорна приглухуватість, глухота на обидва вуха.

Консультативний висновок ендокринолога: цукровий діабет 2 типу, середня тяжкість, стадія субкомпенсації.

Після дообстеження було встановлено діагноз: туберкульоз із множинною лікарською стійкістю (29.05.2024), фіброзно-кавернозний верхньої частки лівої легені із засівом. Деструкція+, МБТ+, МГ+, Риф+, гТМЧ (Н), М+, К+, фТМЧ (HREZ). Резистентність: Am, Lfx, Mfx, Bdq, Lzd, Cfz, Dlm.

Гістологія 0 (уперше діагностований туберкульоз). Когорта 2 (2024). Легенева недостатність 2 ступеня. Хронічне легенеve серце. Цукровий діабет 2 типу, середня тяжкість, стадія субкомпенсації. Діабетична нефропатія, хронічна ниркова недостатність. Хронічна ішемічна хвороба серця. Кардіосклероз аорти, коронарних артерій, постінфарктний кардіосклероз (інфаркт міокарда 2021 року). Гіпертонічна хвороба III стадії, 2 ступеня, дуже високий ризик. Серцева недостатність стадії С. Залишкові зміни порушення мозкового кровообігу (ішемічний інсульт 2010 року). Енцефалопатія змішаного генезу. Двобічна хронічна нейросенсорна приглухуватість, глухота на обидва вуха.

З огляду на встановлений діагноз призначено лікування:

- антимікобактеріальне за схемою ВРaLM;
- лікування супутньої патології: згідно з рекомендаціями кардіолога – індапамід 2,5 мг на добу, івабрадин 5 мг на добу, розувастатин 10 мг на добу, клопідогрель 75 мг на добу, пантопразол 40 мг на добу; ендокринолога – метформін 1000 мг на добу, гліклазид 60 мг на добу.

Враховуючи наявну супутню патологію (діабетична нефропатія, ниркова недостатність), на другому місяці лікування було здійснено корекцію доз антимікобактеріальних препаратів: Mfx – 0,2 мг і Lzd – 0,3 мг. Також було замінено гіпотензивний препарат на комбінований (периндоприл 4 мг / індапамід 1,25 мг). Проводилася симптоматична терапія (метоклопрамід, Тринейфрон, біле вугілля).

На тлі лікування бактеріовиділення припинилося через місяць, покращився загальний стан. Рентгенологічно визначалася позитивна динаміка (рис. 4): верхня частка лівої легені зменшена в об'ємі через пневмофіброз, на цьому тлі визначаються порожнина розпаду до 45 мм, поліморфні вогнища; корінь лівої легені фіброзно змінений і підтягнутий догори; у верхній частці правої легені фіброз і поліморфні вогнища.

Зважаючи на задовільний стан, позитивну клінічно-рентгенологічну динаміку на тлі припинення бактеріовиділення, пацієнтка була виписана з відділення для продовження лікування амбулаторно.

Представлений клінічний випадок свідчить про складність своєчасної діагностики туберкульозу на тлі численної супутньої патології в жінки похилого віку. Більшість випадків туберкульозу в людей похилого віку пов'язана з реактивацією

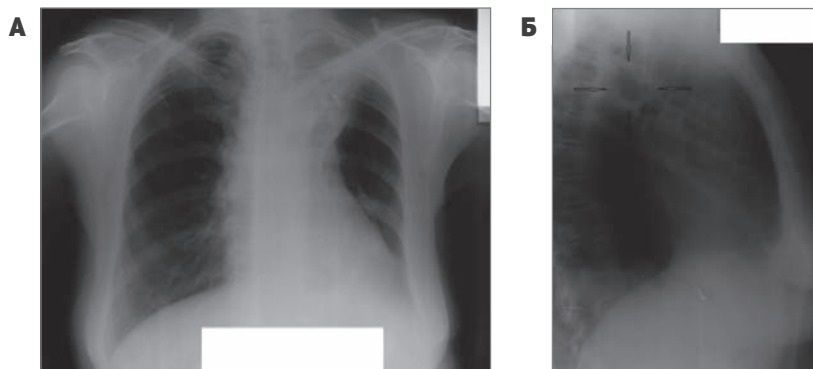


Рис. 4. Рентгенологічне обстеження від червня 2024 року (А – РГ ОГП, Б – бічна томограма лівої легені 5,5)

КЛІНІЧНИЙ ВИПАДОК

старих специфічних вогнищ, що можна пояснити змінами імунної системи, зумовленими процесами старіння. У цьому випадку складність своєчасної діагностики туберкульозу була пов'язана з неспецифічною симптоматикою активного процесу та відсутністю бактеріовиділення 2 роки тому в жінки похилого віку. Тому було помилково встановлено діагноз злоякісного новоутворення верхньої частки лівої легені. Наслідком хвороби став розвиток фіброзно-кавернозного туберкульозу з множинною лікарською стійкістю. Жінка мала добру прихильність до лікування, що дало позитивний результат.

Література/References

- Ahuja J. Opportunistic infections in elderly TB patients. *Indian J. Tuberc.* 2022; 69 (Suppl. 2): S259-S263. DOI: 10.1016/j.ijtb.2022.10.015.
- Bansal A., Arora S. MDR tuberculosis in elderly. *Indian J. Tuberc.* 2022; 69 (Suppl. 2): S267-S271. DOI: 10.1016/j.ijtb.2022.10.018.
- Caraux-Paz P., Diamantis S., de Wazières B., Gallien S. *Tuberculosis in the elderly. J. Clin. Med.* 2021 Dec 15; 10 (24): 5888. DOI: 10.3390/jcm10245888.
- Feehan J., Tripodi N., Apostolopoulos V. The twilight of the immune system: the impact of immunosenescence in aging. *Maturitas.* 2021 May; 147: 7-13. DOI: 10.1016/j.maturitas.2021.02.006.
- Lisson Y., Lal A., Marais B.J., Glynn-Robinson A. Tuberculosis in elderly Australians: a 10-year retrospective review. *Western Pac. Surveill. Response J.* 2024 Jan 5; 15 (1): 1-10. DOI: 10.5365/wpsar.2024.15.1.1040.
- Quiros-Roldan E., Sottini A., Natali P.G., Imberti L. The impact of immune system aging on infectious diseases. *Microorganisms.* 2024 Apr 11; 12 (4): 775. DOI: 10.3390/microorganisms12040775.
- Teo A.K.J., Morishita F., Islam T., Viney K., Ong C.W.M., Kato S., et al. Tuberculosis in older adults: challenges and best practices in the Western Pacific Region. *Lancet Reg. Health West. Pac.* 2023 Apr 20; 36: 100770. DOI: 10.1016/j.lanwpc.2023.100770.
- Teo A.K.J., Rahevar K., Morishita F., Ang A., Yoshizawa T., Ohkado A., et al. Tuberculosis in older adults: case studies from four countries with rapidly ageing populations in the western pacific region. *BMC Public Health.* 2023 Feb 21; 23 (1): 370. DOI: 10.1186/s12889-023-15197-7.
- Toyota M., Sasaki Y. The issue of tuberculosis in the elderly in Japan. *Kekkaku.* 2010 Dec; 85 (12): 881-894. Japanese. PMID: 21404574.

ВІДОМОСТІ ПРО АВТОРІВ / INFORMATION ABOUT AUTHORS

Разнатовська Олена Миколаївна

Завідувачка кафедри фтизіатрії та пульмонології Запорізького державного медико-фармацевтичного університету.

Д-р мед. наук, професор.

26, б-р М. Примаченко, м. Запоріжжя, 69035, Україна.

ORCID iD: orcid.org/0000-0003-2252-9063

Шальмін Олександр Самуїлович

Професор кафедри фтизіатрії та пульмонології Запорізького державного медико-фармацевтичного університету.

Д-р мед. наук, професор.

26, б-р М. Примаченко, м. Запоріжжя, 69035, Україна.

ORCID iD: orcid.org/0000-0002-1727-0408

Ясінський Роман Миколайович

Доцент кафедри фтизіатрії та пульмонології Запорізького державного медико-фармацевтичного університету.

Канд. мед. наук.

26, б-р М. Примаченко, м. Запоріжжя, 69035, Україна.

ORCID iD: orcid.org/0000-0003-4132-731X

Федорець Андрій Васильович

Асистент кафедри фтизіатрії та пульмонології Запорізького державного медико-фармацевтичного університету.

26, б-р М. Примаченко, м. Запоріжжя, 69035, Україна.

ORCID iD: orcid.org/0000-0003-0994-5265

Висновки

Складнощі своєчасної діагностики туберкульозу в людей похилого віку пов'язані з неспецифічною симптоматикою активного процесу та відсутністю бактеріовиділення. Наслідком пізньої діагностики може стати розвиток фіброзно-кавернозного туберкульозу з множинною лікарською стійкістю. Правильно підібране антимікобактеріальне лікування з урахуванням даних тесту медикаментозної чутливості та добра прихильності до лікування, незважаючи на численну супутню патологію, мають позитивний результат.

Raznatovska Olena Mykolaivna

Head of the Department of Phthysiology and Pulmonology, Zaporizhzhia State Medical and Pharmaceutical University.

MD, professor.

26, M. Prymachenko blvd., Zaporizhzhia, 69035, Ukraine.

ORCID iD: orcid.org/0000-0003-2252-9063

Shalmin Oleksandr Samuilovich

Professor of the Department of Phthysiology and Pulmonology, Zaporizhzhia State Medical and Pharmaceutical University.

MD, professor.

26, M. Prymachenko blvd., Zaporizhzhia, 69035, Ukraine.

ORCID iD: orcid.org/0000-0002-1727-0408

Yasynskiy Roman Mykolaiovych

Associate Professor of the Department of Phthysiology and Pulmonology, Zaporizhzhia State Medical and Pharmaceutical University.

PhD.

26, M. Prymachenko blvd., Zaporizhzhia, 69035, Ukraine.

ORCID iD: orcid.org/0000-0003-4132-731X

Fedorec Andrii Vasyliovych

Assistant of the Department of Phthysiology and Pulmonology, Zaporizhzhia State Medical and Pharmaceutical University.

26, M. Prymachenko blvd., Zaporizhzhia, 69035, Ukraine.

ORCID iD: orcid.org/0000-0003-0994-5265

КОНТАКТНА ІНФОРМАЦІЯ / CORRESPONDENCE TO

Разнатовська Олена Миколаївна

26, б-р М. Примаченко, м. Запоріжжя, 69035, Україна.

E-mail: raxnatovskaya@gmail.com

DOI: 10.32902/2663-0338-2024-3-41-44