



УДК 617.7 – 007.681:617.741 – 004.1] – 089.28 – 035

Н. Г. Завгородняя, Т. П. Гайдаржи

Хирургическая активация естественного увеосклерального оттока и факоэмульсификация с имплантацией интраокулярной линзы в комбинированном лечении больных с сочетанием глаукомы и катаракты

*Запорожский государственный медицинский университет***Ключевые слова:** увеосклеральный отток, факоэмульсификация, глаукома, катаракта.

Актуальной проблемой современной офтальмологии является хирургическое лечение больных с сочетанием глаукомы и катаракты, которое отмечают у 17–76% пациентов. С целью улучшения результатов хирургического лечения изучены результаты терапии 15 пациентов (18 глаз) с использованием нового модифицированного способа комбинированного лечения глаукомы и катаракты. Лечение проведено методом хирургической активации естественного увеосклерального оттока с имплантацией антиглаукомного коллагенового дренажа Ксенопласт в сочетании с факоэмульсификацией катаракты и имплантацией интраокулярной линзы. В послеоперационном периоде отмечено статистически достоверное снижение внутриглазного давления и улучшение показателей остроты зрения в сравнении с дооперационными данными. Это свидетельствует, что сочетание предложенного способа хирургической активации естественного увеосклерального оттока с факоэмульсификацией катаракты является эффективной операцией при различных стадиях глаукоматозного процесса и помутнения хрусталика.

Хірургічна активація природного увеосклерального відтоку і факоемультсифікація з імплантацією інтраокулярної лінзи в комбінованому лікуванні хворих із поєднанням глаукоми та катаракти

Н. Г. Завгородня, Т. П. Гайдаржі

Актуальною проблемою сучасної офтальмології є хірургічне лікування хворих із поєднанням глаукоми і катаракти, яке визначають у 17–76% пацієнтів. З метою покращення результатів хірургічного лікування таких пацієнтів вивчили результати терапії 15 пацієнтів (18 очей) із використанням нового модифікованого способу комбінованого лікування глаукоми і катаракти. Лікування виконали методом хірургічної активації природного увеосклерального відтоку з імплантацією антиглаукомного колагенового дренажу Ксенопласт у поєднанні з факоемультсифікацією катаракти й імплантацією інтраокулярної лінзи. У післяопераційному періоді відзначили статистично вірогідне зниження внутрішньоочного тиску і поліпшення показників гостроти зору у порівнянні з доопераційними даними. Це свідчить, що поєднання запропонованого способу хірургічної активації природного увеосклерального відтоку з факоемультсифікацією катаракти є ефективною операцією при різних стадіях глаукоматозного процесу і помутніння кришталика.

Ключові слова: увеосклеральний відтік, факоемультсифікація, глаукома, катаракта.*Запорізький медичний журнал. – 2014. – №3 (84). – С. 59–62*

Surgical natural uveoscleral outflow activation and phacoemulsification with intraocular lens implantation in the combined treatment of patients with glaucoma and cataract combination

N. G. Zavgorodnaya, T. P. Gaidarzhi

Aim. Surgery of glaucoma in combination with cataract is an important modern ophthalmology issue. Combination of the diseases can be met in 17-76 % patients.

Methods and results. To deal with the task in a most effective way we used a new kind of surgery by activating of a natural uveoscleral outflow with implantation of antiglaucomatous collagenous drain Xenoplast in combination with cataract phacoemulsification and implantation of intraocular lens in 15 patients (18 eyes). Statistically proved postoperative decline of ophthalmotonus and improvement of sight sharpness indexes comparing to preoperative data was established.

Conclusion. That shows the combination of a proposed natural uveoscleral outflow surgical activation and cataract phacoemulsification to be an effective strategy at different stages of glaucomatous process and phacoscotasmus.

Key words: Uveoscleral outflow, Phacoemulsification, Glaucoma, Cataract.*Zaporozhye medical journal 2014; №3 (84): 59–62*

Актуальной проблемой современной офтальмологии является хирургическое лечение больных с сочетанием глаукомы и катаракты, которое отмечают у 17–76% пациентов [5]. Отсутствие своевременного эффективного лечения этой патологии в большинстве случаев приводит к стойкой слепоте и инвалидизации [2,5,7,8,10]. В связи с этим все большее число авторов отдают предпочтение широкому внедрению симультанных операций, позволяющих одномоментно выполнять коррекцию как внутриглазного давления (ВГД), так и зрительных функций, потерянных в связи с помутнением хрусталика [3,5,6,8–13].

Стремительное развитие хирургической офтальмологии привело к созданию новых возможностей для одновременного лечения глаукомы и катаракты у одного больного [6,12,13]. Сегодня описано достаточно большое количество операций и их модификаций у больных с сочетанием этих патологий [5,9,11,13]. Однако они не всегда в равной мере эффективно способствуют нормализации ВГД и восстановлению зрительных функций, но могут приводить к развитию послеоперационных осложнений в раннем и отдаленном послеоперационном периоде, что требует повторных оперативных вмешательств [3].

© Н. Г. Завгородняя, Т. П. Гайдаржи, 2014



С целью решения затронутой проблемы мы внедрили в клиническую практику новый модифицированный способ комбинированного лечения глаукомы и катаракты, заключающийся в хирургической активации естественного увеосклерального оттока в сочетании с факоэмульсификацией катаракты (ФЭК) и имплантацией интраокулярной линзы.

Цель работы

Улучшить результаты хирургического лечения пациентов с сочетанием глаукомы и катаракты путем комбинированного выполнения ФЭК с имплантацией интраокулярной линзы и хирургической активации естественного увеосклерального оттока.

Пациенты и методы исследования

Изучены результаты лечения 15 пациентов (18 глаз) с глаукомой и катарактой, у которых проведено комбинированное хирургическое лечение – ФЭК с имплантацией интраокулярной линзы и хирургическая активация увеосклерального оттока путем эндовискоканалостомии с локальным циклодиализом и имплантацией коллагенового дренажа Ксенопласт (ДКА – дренаж коллагеновый антиглаукомный), состоящего из нерастворимого коллагена типа I (выделен из костной ткани сельскохозяйственных животных) и насыщен сульфатированными гликозаминогликанами), который был предложен С.Ю. Анисимовой и соавт. [1,4]. Возраст больных варьировал от 60 до 85 лет, средний возраст – 73,4±6,5 лет. У всех больных с катарактой диагностирована первичная открытоугольная глаукома с открытым углом передней камеры (18 глаз). Начальная стадия первичной открытоугольной глаукомой отмечена на 6 глазах (33,4%), развитая – на 8 (44,4%), далекозашедшая – на 4 (22,2%), пациентов с терминальной глаукомой не оперировали (табл. 1).

Таблица 1

Распределение больных в зависимости от стадии глаукомы

Стадия	Количество глаз	%
Начальная (I)	6	33,4
Развитая (II)	8	44,4
Далекозашедшая (III)	4	22,2
Терминальная (IV)	-	-

Диагноз глаукомы и катаракты устанавливали на основании общеклинических и офтальмологических обследований. Офтальмологическое обследование включало определение остроты зрения по стандартной методике, тонометрию по Маклакову, гониоскопию, биомикроскопию, офтальмоскопию, исследование поля зрения.

Острота зрения до операции варьировала в широких пределах и не имела приближенно нормального распределения. В связи с этим данные описывали медианой и 80% интерперцентильным размахом: между 10-м и 90-м перцентильями, то есть до операции острота зрения составила 0,1 (10-й перцентиль – 0,01; 90-й перцентиль – 0,7). Данные представляли в виде 0,1 (0,01–0,7).

Внутриглазное давление до операции не компенсировалось применением гипотензивных препаратов и составляло 29,6±5,0 мм рт. ст.

Катарактальный и антиглаукоматозный компонент операции выполняли через общий доступ. Первый этап – факоэмульсификация катаракты с имплантацией интраокулярной линзы через роговичный туннельный разрез длиной 2,75 мм. После удаления катаракты и имплантации интраокулярной линзы в капсульный мешок переходили к предложенному нами модифицированному способу хирургической активации увеосклерального оттока путем имплантации коллагенового дренажа Ксенопласт (ДКА). На 6 часах шпателем разрушали трабекулярную сеть, выполняли гидродиссекцию супрахориоидального пространства и вискодиализ цилиарного тела. После этого один конец пористого дренажа Ксенопласт погружали под цилиарное тело в направлении к супрахориоидальному пространству, а другой оставляли в передней камере (рис. 1).

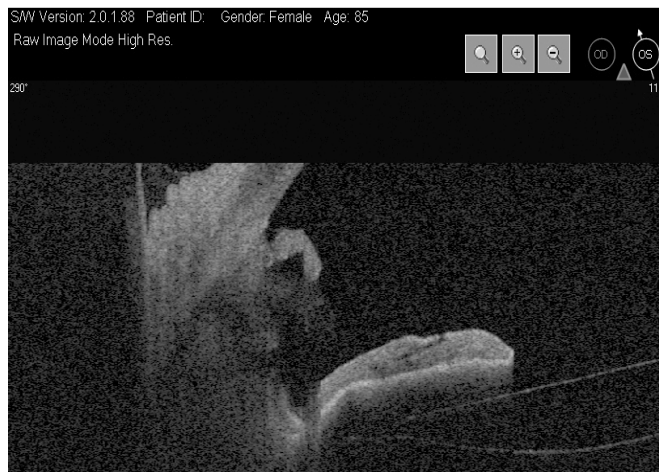

Рис. 1. Оптическая когерентная томография переднего отрезка глаза. Положение дренажа в супрахориоидальном пространстве: один конец дренажа в передней камере, другой – в супрахориоидальном пространстве.

Всем больным после операции назначали противовоспалительную и антибактериальную терапию. В раннем послеоперационном периоде и через 6, 12 и 24 месяца проверяли остроту зрения, проводили тонометрию по Маклакову, биомикроскопию, офтальмоскопию, исследование поля зрения, тонографию по Нестерову; результаты сравнивали с данными, полученными до операции.

Статистическую обработку результатов провели с использованием пакета прикладных программ Statistica 6,0, Statsoft, Inc. 1984-2001 с применением параметрического t-критерия Стьюдента и непараметрического критерия Вилкоксона. Статистически значимыми считали результаты при P<0,05.

Результаты и их обсуждение

В результате исследования отмечено статистически достоверное снижение ВГД в послеоперационном периоде, динамика которого представлена на рис. 2.

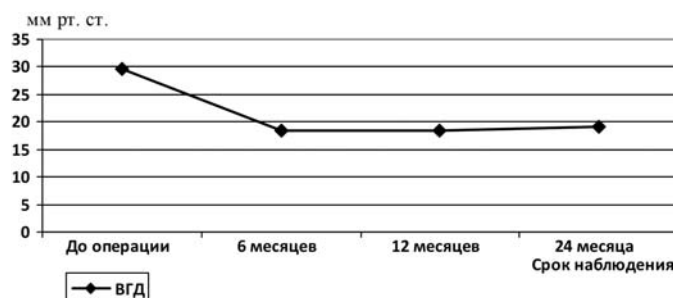


Рис. 2. Динамика истинного внутриглазного давления (P₀) до и после операции.

При проведении тонографии до операции показатель P₀ составил в среднем 29,6±5,0, коэффициент легкости оттока – 0,12±0,04 (табл. 2). Через 6 месяцев после операции показатели P₀ и коэффициент легкости оттока улучшились и составили 18,4±2,4 и 0,19±0,04 соответственно. Через 12 месяцев и 2 года (24 месяца) эти показатели практически не изменились и сохранились в пределах нормальных значений (табл. 2).

Таблица 2

Динамика показателей внутриглазного давления до и после хирургического лечения

	До операции	6 месяцев после операции	12 месяцев после операции	24 месяца после операции
C	0,12±0,04	0,19±0,04*	0,21±0,04*	0,21±0,03*
P ₀ , (мм рт. ст.)	29,6±5,0	18,4±2,4*	18,4±1,6*	19,2±2,4*

Примечание: * – P<0,05 при сравнении с дооперационными данными; P₀ – истинное внутриглазное давление; C – коэффициент легкости оттока.

У 7 (39,0%) пациентов (7 глаз) для компенсации ВГД потребовалось применение гипотензивных капель.

До операции показатель остроты зрения составил 0,1 (10-й процентиль – 0,01; 90-й процентиль – 0,7). В послеоперационном периоде отмечено улучшение остроты зрения по сравнению с дооперационными данными. Через 6, 12 и 24 месяца эти показатели составили 0,45 (0,1–1,0); 0,45 (0,1–1,0); 0,45 (0,1–0,9) соответственно (табл. 3).

Таблица 3

Динамика показателей остроты зрения до и после хирургического лечения

	До операции	6 месяцев после операции	12 месяцев после операции	24 месяца после операции
Острота зрения	0,1 (0,01–0,7)	0,45* (0,1–1,0)	0,45* (0,1–1,0)	0,45* (0,1–0,9)

Примечание: * – P<0,05 при сравнении с дооперационными данными.

У всех больных, оперированных по нашей методике, острота зрения в послеоперационном периоде улучшилась и практически не изменилась в течение всего периода на-

блюдения (24 месяца), что наглядно представлено на рис. 3. Сохранению зрительных функций способствовало стойкое сохранение нормальных цифр ВГД после операции, независимо от стадии глаукомного процесса.

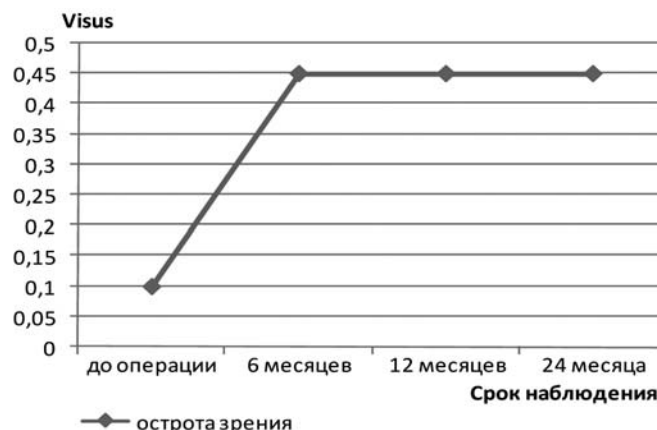


Рис. 3. Динамика остроты зрения до и после операции.

В интра- и послеоперационном периодах осложнений не отмечено. Средняя продолжительность лечения больных в стационаре составила 8,6±3,4 дня.

Выводы

Сочетание катаракты и глаукомы является показанием к одномоментному комбинированному хирургическому лечению.

Сочетание предложенного способа хирургической активации естественного увеосклерального оттока с имплантацией коллагенового дренажа Ксенопласт с факоэмульсификацией катаракты – эффективная операция, позволяющая добиться выраженного гипотензивного эффекта и улучшения остроты зрения в отдаленном послеоперационном периоде.

Собственный опыт применения предложенного способа комбинированного хирургического лечения глаукомы и катаракты и полученные результаты позволяют рекомендовать ангулярно-увеальное дренирование с имплантацией коллагенового дренажа Ксенопласт в сочетании с факоэмульсификацией катаракты в качестве альтернативной операции при различных стадиях глаукоматозного процесса и помутнения хрусталика.

Перспективы дальнейших научных исследований.

Динамика внутриглазного давления и остроты зрения, выраженный гипотензивный эффект позволяют рекомендовать сочетание ангулярно-увеального дренирования с имплантацией коллагенового дренажа Ксенопласт в сочетании с факоэмульсификацией катаракты для одномоментного хирургического лечения глаукомы и катаракты. Возможности комбинированной хирургии в лечении данной патологии требуют дальнейшего изучения и расширения показаний к выполнению симультанных операций с целью повышения эффективности хирургического лечения глаукомы в сочетании с помутнением хрусталика.

Список литературы

1. Анисимова С.Ю. Отдаленные результаты хирургического лечения рефрактерной глаукомы с использованием стойкого к биодеградации коллагенового дренажа / С.Ю. Анисимова, С.И. Анисимов, И.В. Рогачева // Глаукома. – 2011. – № 2. – С. 28–33.
2. Завгородняя Н.Г. Первичная глаукома. Новый взгляд на старую проблему / Н.Г. Завгородняя, Н.В. Пасечникова. – Запорожье : Орбита-ЮГ, 2010. – 192 с.
3. Комбинированное хирургическое лечение катаракты и глаукомы у больных с псевдоэкзофиативным синдромом



- / [В.В. Нероев, А.М. Бессмертный, О.А. Киселева и др.] // Офтальмология. – 2008. – Т. 5. – № 2. – С. 4–7.
- Патофизиологические особенности и преимущества использования нового биологического имплантата ДКА в хирургическом лечении глаукомы / [С.И. Анисимов, С.Ю. Анисимова, И.В. Рогачева и др.] // Офтальмохирургия. – 2006. – № 4. – С. 10–13.
 - Результаты одномоментной и разделенной хирургии катаракты и глаукомы / [В. Кумар, Н.В. Душин, Е.А. Усольцева и др.] // Глаукома. – 2008. – № 3. – С. 33–38.
 - Ретиномография в оценке динамики глаукомного процесса после факоэмульсификации и трабекулотомии ab interno / [Н.Ю. Юсеф, А.С. Введенский, Э.Э. Казарян и др.] // Глаукома. – 2009. – № 2. – С. 37–39.
 - Сметанкин И.Г. Динамика внутриглазного давления у пациентов с первичной открытоугольной глаукомой после факоэмульсификации катаракты с использованием коаксиальной и бимануальной методик / И.Г. Сметанкин // Глаукома. – 2008. – № 4. – С. 32–34.
 - Современные возможности «ab interno» трабекулэктомии с использованием операционной системы «trabectome» у больных первичной открытоугольной глаукомой и катарактой / [С.К. Дмитриев, Т.В. Душенчук, Ю.М. Лазарь и др.] // Офтальмологический журнал. – 2012. – № 4. – С. 33–37.
 - Факоэмульсификация катаракты в сочетании с имплантацией металлического мини-шунта по модифицированной методике – новый способ одномоментного хирургического лечения открытоугольной глаукомы и осложненной катаракты / [И.Л. Бессонов, Ю.А. Гусев, В.Н. Трубилин и др.] // Офтальмология. – 2013. – Т. 10. – № 3. – С. 9–12.
 - Юсеф Ю.Н. Экстракция катаракты у больных с открытоугольной глаукомой / Ю.Н. Юсеф, А.С. Введенский // Вестник офтальмологии. – 2008. – № 3. – С. 59–62.
 - Combined cataract-glaucoma surgery using the intracanalicular Eyepass glaucoma implant: first clinical results of a prospective pilot study / [T.S. Dietlein, J.F. Jordan, A. Schild et al.] // J. Cataract Refract. Surg. – 2008. – Vol. 34. – № 2. – P. 247–252.
 - Rivier D. Ex-PRESS R-50 miniature glaucoma implant insertion under the conjunctiva combined with cataract extraction / D. River, S. Roy, A. Mermoud // J. Cataract Refract. Surg. – 2007. – Vol. 33. – № 11. – P. 1946–1952.
 - Vass C. Surgical strategies in patients with combined cataract and glaucoma / C. Vass, R. Menapace // Curr. Opin. Ophthalmol. – 2004. – Vol. 15. – № 1. – P. 61–66.
 - Anisimova, S. Yu., Anisimov, S. I., & Rogacheva, I. V. (2011) Otdalennye rezul'taty khirurgicheskogo lecheniya refrakternoj glaukomy s ispol'zovaniem stojkogo k biodestrukcii kollagenovogo drenazha [Long-term results of surgical treatment of refractory glaucoma with biodestruction resistant collagen antiglaucomatous drainage]. *Glaucoma*, 2, 28–33. [in Russian].
 - Zavgorodnyaya, N. G., & Pasechnikova, N. V. (2010) *Pervichnaya glaukoma. Novyj vzglyad na staruyu problemu* [Primary glaucoma. New view on an old problem]. Zaporozhye: Orbita-Yug. [in Ukrainian].
 - Neroev, V. V., Isakova, Z. Zh., Bessmertny, A. M., Kiseleva, O. A., & Fatulloeva, N. F. (2008) Kombinirovannoe khirurgicheskoe lechenie katarakty i glaukomy u bol'nykh s psevdое'ksfoliativnym sindromom [Combined surgical treatment of cataract and glaucoma at patients with pseudoexfoliation syndrome]. *Oftal'mologiya*, 5(2), 4–7. [in Russian].
 - Anisimov, S. I., Anisimova, S. Yu., Rogacheva, I. V., Drozdova, G. A., & Larionov, E. V. (2006) Patofiziologicheskie osobennosti i preimushhestva ispol'zovaniya novogo biologicheskogo implantata DKA v khirurgicheskom lechenii glaukomy [Physiopathology features and advantages of the new biological implant DCA use in surgical treatment of glaucoma]. *Oftal'mokhirurgiya*, 4, 10–13. [in Russian].
 - Kumar, V., Dushin, N. V., Usoltseva, E. A., Aldieva, E. M., & Isufaj, E. (2008) Rezul'taty odnomomentnoj i razdelennoj khirurgii katarakty i glaukomy [Outcome of one stage surgery and two stage surgeries for cataract and glaucoma]. *Glaucoma*, 3, 33–38. [in Russian].
 - Iusef, N. Iu. Vvedenskij, A. S., Kazaryan, E. E., Galoyan, N. S., & Tatevosyan A. A. (2009) Retinotomografiya v ocenke dinamiki glaukomnogo processa posle fakoe'mul'sifikacii i trabekulotomii ab interno [Retinotomography in dynamics estimation of glaucomatous process after phacoemulsification and trabeculotomy ab interno]. *Glaucoma*, 2, 37–39. [in Russian].
 - Smetankin, I. G. (2008) Dinamika vnutriglaznogo davleniya u pacientov s pervichnoj otkrytougol'noj glaukomoj posle fakoe'mul'sifikacii katarakty s ispol'zovaniem koaksial'noj i bimanual'noj metodik [Postoperative intraocular pressure after phaco surgery: bimanual microincision sleeveless phacoemulsification – coaxial phacoemulsification]. *Glaucoma*, 4, 32–34. [in Russian].
 - Dmytriev, S. K., Dushenchuk, T. V., Lazar, Yu. M., & Kondratyeva, E. I. (2012) Sovremennye vozmozhnosti «ab interno» trabekule'ktomii s ispol'zovaniem operacionnoj sistemy «trabectome» u bol'nykh pervichnoj otkrytougol'noj glaukomoj i kataraktoj [Modern possibilities of «ab interno» trabeculotomy with the use of the operating system «trabectome» in patients with primary open-angle glaucoma and cataract]. *Oftal'mologicheskij zhurnal*, 4, 33–37. [in Russian].
 - Bessonov, I. L., Gusev, J. A., Trubilin, V. N., & Makkaeva, S. M. (2013) [Single-step primary open-angle glaucoma and complicated cataract surgery using modified technique of stainless steel Glaucoma Filtration Device implantation]. *Oftal'mologiya*, 10(3), 9–12. [in Russian].
 - Yusef, Yu. N., & Vvedensky, A. S. (2008) [Cataract extraction in patients with open-angle glaucoma]. *Vestnik oftal'mologii*, 3, 59–62. [in Russian].
 - Dietlein, T. S., Jordan, J. F., Schild, A., Konen, W., Jünemann, A., Lüke, C., & Krieglstein, G. K. (2008) Combined cataract-glaucoma surgery using the intracanalicular Eyepass glaucoma implant: first clinical results of a prospective pilot study. *J Cataract Refract Surg*, 34(2), 247–52. doi: 10.1016/j.jcrs.2007.09.029.
 - Rivier, D., Roy, S., & Mermoud, A. (2007). Ex-PRESS R-50 miniature glaucoma implant insertion under the conjunctiva combined with cataract extraction. *Journal of Cataract & Refractive Surgery*, 33(11), 1946–1952.
 - Vass, C., & Menapace, R. (2004). Surgical strategies in patients with combined cataract and glaucoma. *Current Opinion in Ophthalmology*, 15(1), 61–66.

Сведения об авторах:

Завгородняя Н.Г., д. мед. н., профессор, зав. каф. офтальмологии, Запорожский государственный медицинский университет.
Гайдаржи Т.П., врач-офтальмолог, аспирант, каф. офтальмологии, Запорожский государственный медицинский университет,
E-mail: t_pg@mail.ru.

Поступила в редакцию 13.05.2014 г.