

Министерство здравоохранения Украины

Запорожский государственный медицинский университет

# **ГИСТОЛОГИЯ РЕГУЛЯТОРНЫХ СИСТЕМ**

Под редакцией Сулаевой О.Н.

Запорожье  
2016

УДК 616-018(075.8)

ББК 28.3

Г 46

*Утверждено и рекомендовано к печати Ученым Советом  
Запорожского государственного медицинского университета  
(протокол № 3 от 15.10.2015)*

**Рекомендовано Министерством Здравоохранения Украины  
в качестве учебного пособия для иностранных студентов высших медицинских  
учебных заведений МЗ Украины, обучающихся на русском языке  
(протокол №1 от 24.03.2016)**

**Авторы:**

Сырцов В.К., Сулаева О.Н., Алиева Е.Г., Делий В.Ю., Прилуцкая И.А.,  
Зидрашко Г.А., Громоковская Т.С., Макеева Л.В., Завгородняя М.И., Таврог М.Л.,  
Хитрик А.Й.

**Рецензенты:**

- Твердохлеб И.В. – зав. кафедрой гистологии, цитологии и эмбриологии ДУ «Дніпропетровська медична академія», д.мед.н., профессор
- Маевский А. Е. – профессор кафедры гистологии Винницкого национального медицинского университета им. Н.И. Пирогова.

Г 46            **Гистология** регуляторных систем: Учебное пособие для кредитно-модульной системы обучения и подготовки к лицензионному экзамену Крок-1 / под редакцией Сулаевой О.Н. — Запорожье. – 2016. — 163 с., илл.

Данное пособие предназначено для организации самостоятельной внеаудиторной работы студентов в рамках кредитно-модульной системы обучения, а также для подготовки к лицензионному государственному экзамену «Крок-1». Пособие составлено в соответствии с типовой программой по учебной дисциплине «Гістологія, цитологія та ембріологія» (Киев. 2013 г.) для студентов высших медицинских учебных заведений III-IV уровней аккредитации.

В пособии на современном научном и методическом уровне на основе междисциплинарной интеграции изложены основы гистофизиологии нервной системы и анализаторов, эндокринной, иммунной и сердечнососудистой систем. Структура учебного пособия адаптирована к требованиям программно-целевого обучения и базируется на принципах многоуровневости процесса обучения с использованием механизмов обратной связи, направленных на возможность самоконтроля, формирования индивидуальной траектории обучения, отработку навыков и умений морфологической диагностики, интерпретацию структурно-функциональных взаимосвязей.

В пособии представлены темы Модуля 2, который включает подмодуль 1 «Гистология регуляторных систем».

© Сырцов В.К., Сулаева О.Н.,  
Алиева Е.Г., Делий В.Ю.,  
Прилуцкая И.А., Зидрашко Г.А.,  
Громоковская Т.С., Макеева Л.В.,  
Завгородняя М.И., Таврог М.Л.,  
Хитрик А.Й., 2016

## *ПРЕДИСЛОВИЕ*

Диагностика и лечение различных заболеваний человека базируется на глубоком понимании структурных основ функционирования и механизмов регуляции органов и систем в норме. Деятельность организма человека и его функционирование как единого целого контролируется с помощью регуляторных систем, включая нервную, эндокринную и иммунную системы, работа которых тесно сопряжена со структурами сердечнососудистой системы. Кроме того, важнейшим элементом адаптации к изменяющимся параметрам внешней среды являются органы чувств, входящие в состав сенсорных систем организма. Активному изучению клеточных и молекулярных основ работы этих органов и систем способствовало развитие новых медицинских отраслей, включая молекулярную биологию и генетику, заложивших основы генетической и клеточной терапии.

К сожалению, в отечественной медицине сформировался разрыв (методический, хронологический, смысловой) между теорией и клинической практикой, что осложняет или замедляет использование новых медицинских технологий, а в ряде случаев даже искажает интерпретацию результатов в процессе диагностического поиска.

Не менее важной проблемой современной системы обучения является огромный объем учебного материала и порой излишняя детализация морфологии органов. Такая ситуация ставит студента перед выбором: что учить? как определить, что является главным, а что - второстепенным? С какой целью изучается тот или иной материал? Не менее сложная задача стоит и перед преподавателем - как обсудить и проконтролировать изучение огромного объема учебного материала при выделении 60-70% времени для самостоятельной работы на

практическом занятии. Ну, и наконец, нельзя не упомянуть классическую дилемму студентов-медиков при изучении фундаментальных дисциплин: «а зачем мне это нужно?» и не менее классические ответы преподавателей: «потом узнаете ...».

Перечисленные аргументы стали основой для разработки принципиально нового учебного пособия – «Гистология регуляторных систем», которое отвечает на вопросы студентов «что учить?» и «зачем?» Причем на существующие «зачем?» студенты, изучающие теоретическую часть пособия, смогут ответить самостоятельно (конечно, при условии успешного освоения материала). Второй особенностью пособия «Гистология регуляторных систем» является интеграция сугубо морфологического материала с элементами физиологии, биохимии и молекулярной биологии, что, с нашей точки зрения, способствует целостному пониманию принципов функционирования органов и их регуляции, а также формированию системы знаний, соответствующих мировому уровню медицинского образования.

Мы надеемся, что использование данного учебного пособия поможет Вам не только в подготовке к практическим занятиям по гистологии, но будет также интересным и полезным на последующих этапах изучения медицины.

СОДЕРЖАНИЕ

|                                                                        |     |
|------------------------------------------------------------------------|-----|
| НЕРВНАЯ СИСТЕМА                                                        | 6   |
| ЦНС. Большой мозг                                                      | 8   |
| Ствол мозга                                                            | 18  |
| Мозжечок                                                               | 20  |
| Спинной мозг                                                           | 25  |
| ПНС. Периферический нерв                                               | 30  |
| Спинальномозговой узел                                                 | 33  |
| Вегетативный ганглий                                                   | 35  |
| Гистофизиология вегетативной нервной системы                           | 37  |
| СЕНСОРНЫЕ СИСТЕМЫ. ОРГАНЫ ЧУВСТВ                                       | 42  |
| Орган зрения                                                           | 43  |
| Орган слуха и равновесия                                               | 58  |
| Орган обоняния                                                         | 65  |
| Орган вкуса                                                            | 71  |
| Орган осязания. Сомато-висцеральная чувствительность.                  | 74  |
| СЕРДЕЧНО-СОСУДИСТАЯ СИСТЕМА                                            | 78  |
| Артерии                                                                | 81  |
| Вены                                                                   | 84  |
| Микроциркуляторное русло                                               | 86  |
| Лимфатические сосуды                                                   | 92  |
| Сердце                                                                 | 95  |
| ИММУННАЯ СИСТЕМА                                                       | 104 |
| Клеточные основы иммунных реакций                                      | 107 |
| Красный костный мозг                                                   | 110 |
| Тимус                                                                  | 113 |
| Селезенка                                                              | 118 |
| Лимфатический узел                                                     | 124 |
| Лимфоидная ткань, ассоциированная со слизистыми оболочками. Миндалины. | 129 |
| ЭНДОКРИННАЯ СИСТЕМА                                                    | 134 |
| Гипоталамус                                                            | 140 |
| Гипофиз                                                                | 141 |
| Эпифиз                                                                 | 147 |
| Надпочечники                                                           | 149 |
| Щитовидная железа                                                      | 153 |
| Паращитовидные железы                                                  | 158 |

## НЕРВНАЯ СИСТЕМА

**АКТУАЛЬНОСТЬ.** Нервная система является одной из важнейших интегрирующих систем организма, которая не только обеспечивает регуляцию локомоторного аппарата, работы внутренних органов и систем, но и определяет адаптацию организма к изменяющимся условиям внешней среды. Кроме того, работа структур центральной нервной системы определяет реализацию высшей нервной деятельности (память, внимание, эмоции и пр.). Нарушение иннервации или нейральной регуляции лежит в основе различных заболеваний и патологических состояний (инсульт, шок, параличи и пр.).

**Цель обучения (общая):** уметь интерпретировать структурные основы функционирования различных отделов нервной системы, трактовать межнейронные связи в реализации рефлекторной деятельности нервной системы.

### **Конкретные цели:**

1. Интерпретировать источники развития, общий план строения и принципы функционирования органов нервной системы.
2. Дифференцировать различные органы нервной системы в гистологических препаратах.
3. Интерпретировать структурные основы рефлекторной деятельности нервной системы.
4. Трактовать специфику межнейронных связей в разных отделах нервной системы, роль различных нейромедиаторов в нейральной регуляции деятельности органов.
5. Определять возможности, источники и механизмы регенерации разных отделов нервной системы.

## СОДЕРЖАНИЕ ОБУЧЕНИЯ

### ОБЩАЯ ХАРАКТЕРИСТИКА ОРГАНОВ НЕРВНОЙ СИСТЕМЫ

**Классификация органов нервной системы по анатомической организации:**

1. Центральная нервная система (ЦНС):
  - головной мозг;
  - спинной мозг;
2. Периферическая нервная система (ПНС):
  - нервные узлы (ганглии);
  - нервные стволы (периферические нервы);
  - нервные окончания.

**На основании физиологических особенностей, в нервной системе выделяют:**

1. Соматическую нервную систему – обеспечивает произвольный контроль движений тела, иннервирует скелетную мускулатуру (локомоторный аппарат);
2. Вегетативная нервная система – регулирует деятельность внутренних органов, сосудов, желез.

**Функции нервной системы:**

1. регуляция – контроль работы внутренних органов, опорно-двигательного аппарата и пр.
2. координация – синхронизирует деятельность различных органов и их систем;
3. интеграция – анатомически и функционально связывает все части организма в единое целое;
4. адаптация к изменению условий внутренней и внешней среды;
5. высшая нервная деятельность.

**Источники развития:**

- ЦНС – нервная трубка;
- ПНС – нервный гребень, плакоды (ганглии черепно-мозговых нервов).

Нервная система закладывается одной из первых на 3-й неделе эмбриогенеза в процессе нейруляции. При этом последовательно образуются нервная пластинка, нервный желобок, смыкание краев которого ведет к формированию нервной трубки и нервного гребня. В переднем отделе по бокам нервной трубки образуются утолщения – плакоды, являющиеся источником формирования черепно-мозговых узлов и некоторых клеток органов чувств. В процессе развития в краниальном отделе нервной трубки формируются мозговые пузыри, сначала 3, затем 5. Из них образуются отделы головного мозга. Туловищный отдел нервной трубки дает начало спинному мозгу. В результате пролиферации клеток нервной трубки образуются 3 слоя:

- внутренний эпендимный слой – содержит нейральные стволовые клетки, деление и миграция которых ведет к формированию новых нейронов и клеток глии,
- средний плащевой слой (из него формируется серое вещество),
- краевая вуаль (наружный слой, на месте которого образуется белое вещество).

Клетки нервного гребня являются источником формирования нейронов и глии периферической нервной системы. Часть этих клеток формирует ганглиозные пластинки – по бокам от нервной трубки. Из ганглиозных пластинок развиваются спинномозговые и паравертебральные

симпатические ганглии. Часть клеток нервного гребня мигрирует вглубь и в стенку органов, давая начало превертебральным и интрамуральным ганглиям.

### ЦЕНТРАЛЬНАЯ НЕРВНАЯ СИСТЕМА

#### ОБЩАЯ ХАРАКТЕРИСТИКА ЦНС

Все отделы ЦНС имеют общие признаки строения:

**Тип строения** – слоистый. В структуре органа выделяют слои серого и белого вещества.

В состав **серого вещества** входят (рис. 1):

- тела нейронов;
- нейроглия

(олигодендроциты, протоплазматические астроциты, микроглия);

- безмиелиновые нервные волокна.

В состав **белого вещества** входят:

- преимущественно миелиновые нервные волокна;
- небольшое количество безмиелиновых нервных волокон;
- нейроглия (волокнистые астроциты, олигодендроциты, микроглия).



**Рис. 1** Серое вещество.  
Импregnация солями серебра. Ув. 400

**Функционально ведущая ткань в органах нервной системы** – нервная ткань.

Различные отделы ЦНС формируют **нервные центры** – структуры, участвующие в контроле отдельных функций.

**По морфологии выделяют нервные центры:**

- **ядерного типа** – скопления (группы) тел нейронов, которые формируют ядра. Ядра окружены белым веществом. Центры ядерного типа представлены в спинном мозге, стволе мозга.

- **экранный типа** – тела нейронов располагаются слоями. В этом случае серое вещество расположено на поверхности, белое – внутри. К центрам экранного типа относят кору больших полушарий и кору мозжечка.



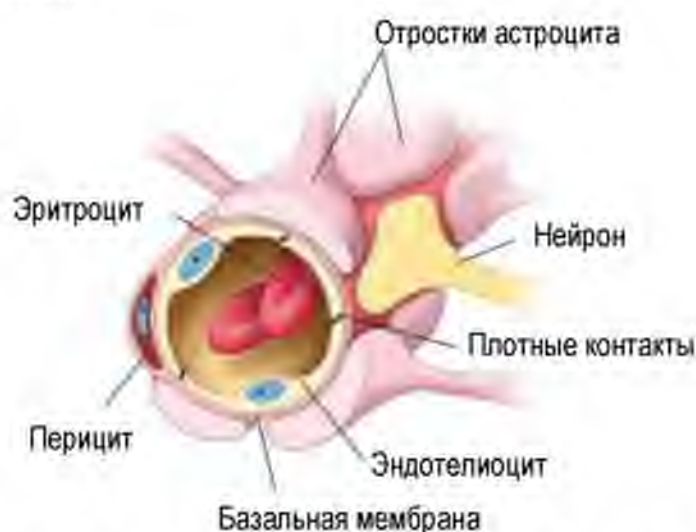- **ретикулярного типа** – тела нейронов расположены диффузно, формируют сеть – в ретикулярной формации.

**Сосуды.** В большинстве структур ЦНС преобладают капилляры соматического типа.

Для всех отделов ЦНС характерно наличие гемато-энцефалического барьера, обеспечивающего защиту, трофику и поддержание иммунологической привилегии мозга.

**В состав гемато-энцефалического барьера входят (рис. 2):**

- эндотелий капилляров соматического типа с большим количеством плотных контактов между эндотелиальными клетками
- трехслойная БМ капилляров;
- периваскулярная глиальная пограничная мембрана. Она образована отростками астроцитов, которые формируют расширения вблизи сосуда и связаны между собой плотными контактами.



**Рис. 2. Строение гемато-энцефалического барьера. Схема.**

Ross M.H. Histology: a text and Atlas with correlated cell and molecular biology. – 2011

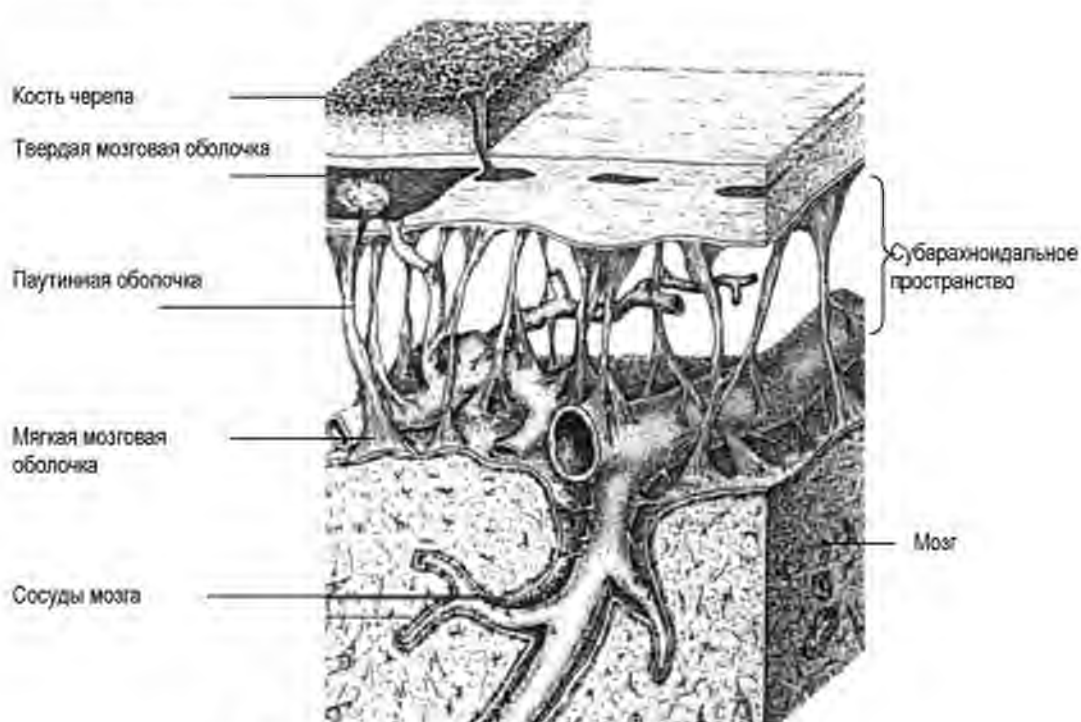
В физиологических условиях через барьер не проникают высокомолекулярные вещества (белки, липопротеины), микроорганизмы, лейкоциты. Через ГЭБ могут транспортироваться:

- глюкоза;
- аминокислоты;
- вода, ионы;
- жирорастворимые молекулы.

Исключением являются циркумвентрикулярные органы - структуры, расположенные вокруг желудочков мозга, и относящиеся к лимбической системе мозга. В них присутствуют капилляры фенестрированного типа. Барьер проницаем для белков – гормонов, цитокинов, биологически активных веществ. Данная особенность строения обеспечивает взаимосвязь между нервной, эндокринной и иммунной системами. Например, при воспалении увеличивается количество цитокинов в крови. Цитокины могут транспортироваться через капилляры циркумвентрикулярных органов, что обеспечивает реакцию нервной системы на развитие болезни (изменение психоэмоционального состояния, аппетита, изменением температуры и пр.).

**Все отделы ЦНС покрыты мозговыми оболочками (рис. 3):**

- Мягкая мозговая оболочка – РВСТ с большим количеством сосудов;
- Паутинная мозговая оболочка – РВСТ образует трабекулы, формирующие сеть, в которых проходят крупные сосуды;
- Твердая мозговая оболочка – ПВСТ, плотно сращена с надкостницей.



**Рис. 3. Схем строения мозговых оболочек.**

Гистология, эмбриология, цитология: / Под ред. Э.Г.Улумбекова, Ю.А.Чельшева - 3-е изд., - 2009, - 480 с.

**Между оболочками выделяют пространства:**

- Субарахноидальное – между мягкой и паутинной мозговой оболочкой. Заполнено спинномозговой жидкостью (ликвором). Сообщается с желудочками мозга.
- Субдуральное – между паутинной и твердой мозговой оболочкой;
- Эпидуральное – в спинномозговом канале между твердой мозговой оболочкой и перистом позвонков. Заполнено РВСТ.

**Функции оболочек мозга:**

- защитная;
- трофическая;
- участие в ликвородинамике (образовании, циркуляции и реабсорбции цереброспинальной жидкости).

**Цереброспинальная жидкость (ликвор)** – бесцветная жидкость с низким содержанием белка, и слабо щелочной реакцией, заполняет желудочки мозга и субарахноидальное пространство.

Анализ структурного и химического состава цереброспинальной жидкости используется для диагностики патологии ЦНС, в частности – нейроинфекций, опухолей и пр.

**Функциональное значение цереброспинальной жидкости:**

- амортизационная – предохраняет головной и спинной мозг от механических воздействий;
- обеспечивает поддержание постоянного внутричерепного давления и водно-электролитного гомеостаза;
- поддерживает трофические и обменные процессы между кровью и мозгом;
- выделение продуктов метаболизма;
- транспорт нейрогормонов (биологически активных веществ) через ликвор обеспечивает информационный обмен между разными отделами ЦНС.

**Ликвородинамика: система циркуляции цереброспинальной жидкости включает:**

- 4 желудочка мозга;
- спинномозговой канал;
- субарахноидальное пространство.

**Образование ликвора** происходит в желудочках мозга – в структурах сосудистого сплетения;

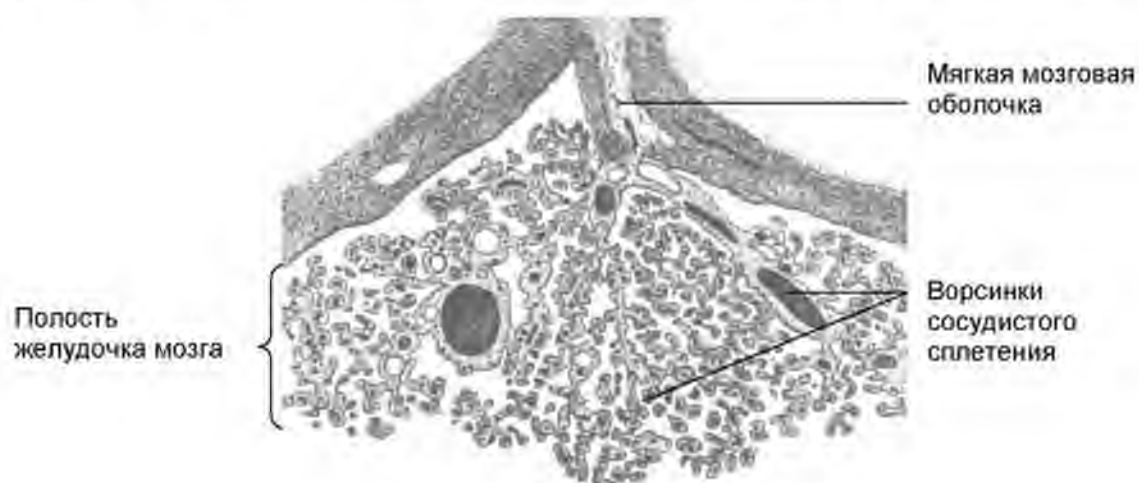
Далее цереброспинальная жидкость **циркулирует** из боковых желудочков в отверстие Монро (межжелудочковое отверстие) и вдоль

3-го желудочка, проходит через Сильвиев водопровод. Затем ликвор проникает в 4-й желудочек, через отверстия Мажанди и Люшка выходит в субарахноидальное пространство головного и спинного мозга.

**Ликвор реабсорбируется** в кровь венозных синусов полости черепа через пахионовы грануляции паутинной оболочки. Нарушение процесса образования, реабсорбции, наличие механического препятствия на пути спинномозговой жидкости могут приводить к повышению внутричерепного давления, гидроцефалии.

**Образование цереброспинальной жидкости происходит** путем фильтрации крови в структурах сосудистого сплетения боковых и 4-го желудочков мозга.

Сосудистое сплетение - складки мягкой мозговой оболочки, которые формируют выпячивания – ворсинки, покрытые эпендимой (рис. 4).



**Рис. 4. Схема строения сосудистого сплетения.**

Гистология, эмбриология, цитология: / Под ред. Э.Г.Улумбекова, Ю.А.Челышева - 3-е изд., - 2009. - 480 с.

Состав цереброспинальной жидкости зависит от проницаемости гемато-ликворного барьера.

**В состав гемато-ликворного барьера входят:**

1. капилляры ворсинок сосудистого сплетения с фенестрированным эндотелием на БМ;
2. РВСТ + макрофаги;
3. эпендимоциты – клетки глии кубической формы, связанные между собой с помощью межклеточных соединений (десмосомы, плотные контакты), лежат на БМ.

## ГОЛОВНОЙ МОЗГ

В состав головного мозга входят:

1. Большой (конечный) мозг:

- имеет два полушария; Правое и левое полушария разделены между собой глубокой продольной щелью большого мозга. Глубокие борозды разделяют каждое из полушарий на доли. Мелкие борозды отделяют друг от друга извилины большого мозга;

2. Ствол мозга и мозжечок (рис. 5)

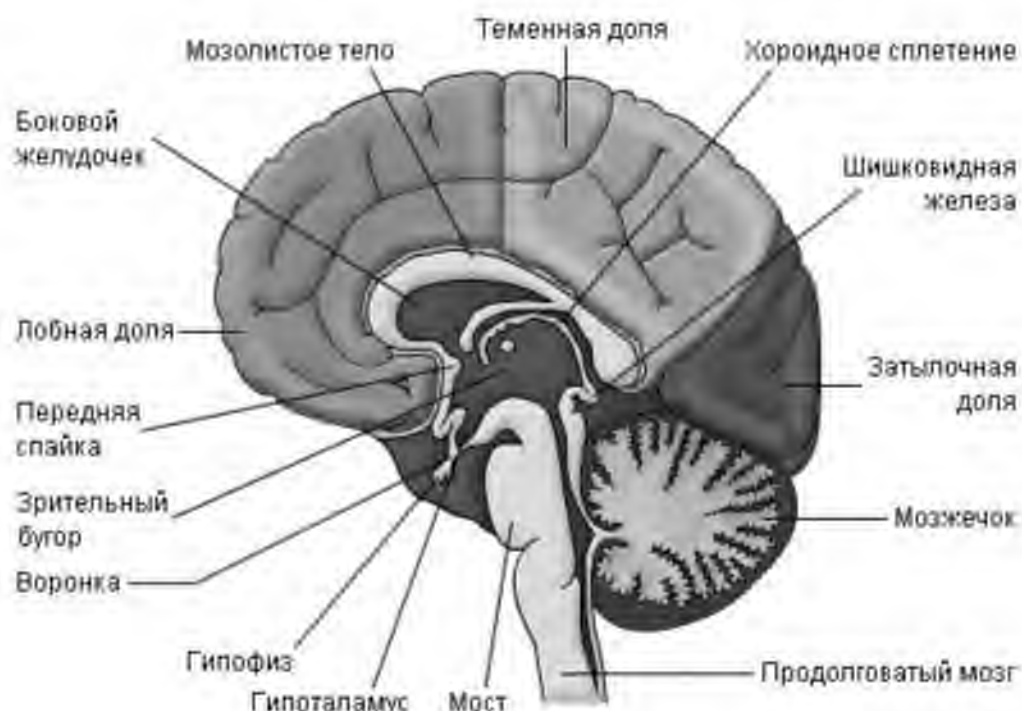


Рис. 5. Схема строения головного мозга.  
Из электронного ресурса <http://www.ebio.ru/>

**Кровоснабжение.** Головной мозг кровоснабжается двумя внутренними сонными артериями и двумя позвоночными артериями. Отток крови происходит по яремным венам.

Сонные артерии формируют каротидный бассейн, обеспечивают около 70-85 % притока крови к мозгу.

Позвоночные артерии формируют вертебро-базилярный бассейн. Они кровоснабжают задние отделы мозга (продолговатый мозг, шейный отдел спинного мозга и мозжечок), обеспечивают около 15-30 % притока крови к головному мозгу.

Атеросклеротическое поражение этих артерий лежит в основе нарушения кровоснабжения мозга и развития инсультов,

сопровождающихся нарушением двигательных, когнитивных и вегетативно-висцеральных функций.

### **БОЛЬШОЙ (КОНЕЧНЫЙ) МОЗГ**

Конечный мозг образован слоями серого и белого вещества (слоистый тип строения).

**Локализация серого вещества:**

1. на поверхности – кора больших полушарий (нервные центры экранного типа);
2. внутри белого вещества – ядра (нервные центры ядерного типа).

### **КОРА БОЛЬШИХ ПОЛУШАРИЙ**

**Источники развития**

Кора больших полушарий развивается из переднего мозгового пузыря. В его стенке происходит пролиферация вентрикулярных клеток, которые дифференцируются в глиобласты и нейробласты.

Из глиобластов образуется радиальная глия, отростки клеток которой пронизывают всю стенку нервной трубки. Нейробласты мигрируют по ходу этих отростков, дифференцируются в нейроны (16-20 неделя). Вначале закладываются крайние слои коры, а затем между ними образуются промежуточные слои. Развитие коры продолжается после рождения и завершается к 16-18 годам. В процессе развития образуется большое количество нервных клеток, увеличивается количество синапсов. Несмотря на сложное строение, кора больших полушарий обладает высокой пластичностью, которая повышается в процессе обучения.

**Гистологическая характеристика коры больших полушарий:**

1. представлена пластинкой серого вещества толщиной 3-5 мм.
2. снаружи покрыта мягкой мозговой оболочкой
3. содержит многочисленные мультиполярные нейроны;
4. морфологически все нейроны коры делят на пирамидные и непиримидные;
5. нейроны образуют 6 нечетко отграниченных слоев;
6. в каждом слое нейроны различаются по размеру, форме и функции.

**Пирамидный нейрон имеет:**

- вытянутое треугольное тело, вершина которого обращена к поверхности коры;

- дендриты отходят от вершины (апикальный) и боковых поверхностей (латеральные) тела нейрона;
- аксон отходит от основания пирамидных клеток



Рис. 6. Моторная зона коры больших полушарий. Импрегнация солями серебра. Ув. 100

В зависимости от размера пирамидные нейроны делятся на:

- **мелкие пирамидные нейроны** - образуют ассоциативные волокна, их аксон заканчивается в этом же полушарии. **Функция:** связывает различные участки одного полушария;

- **средние пирамидные нейроны** - образуют комиссуральные волокна, их аксон заканчивается в другом полушарии. **Функция:** связывает полушария между собой;

- **гигантские пирамидные нейроны** - клетки Беца - образуют проекционные волокна, связывают различные участки ЦНС (ствол мозга, спинной мозг). **Функция:** участвуют в образовании пирамидных путей.

СЛОИ КОРЫ БОЛЬШИХ ПОЛУШАРИЙ:

I. Молекулярный:

- самый поверхностный слой;
- мало клеток, много нервных волокон.
- образован отростками ниже лежащих клеток и ветвями

афферентных волокон;

II. Наружный зернистый:

- содержит много звездчатых нейронов;
- мелкие пирамидные нейроны.

III. Пирамидный слой:

- много средних и мелких пирамидных нейронов;
- непиримидные нейроны.

IV. Внутренний зернистый:

- много мелких звездчатых нейронов;
- мелкие пирамидные нейроны.

V. Ганглионарный (:

- гигантские пирамидные нейроны (клетки Беца);
- мало звездчатых клеток.

VI. Слой полиморфных клеток:

- нейроны разной формы и размеров

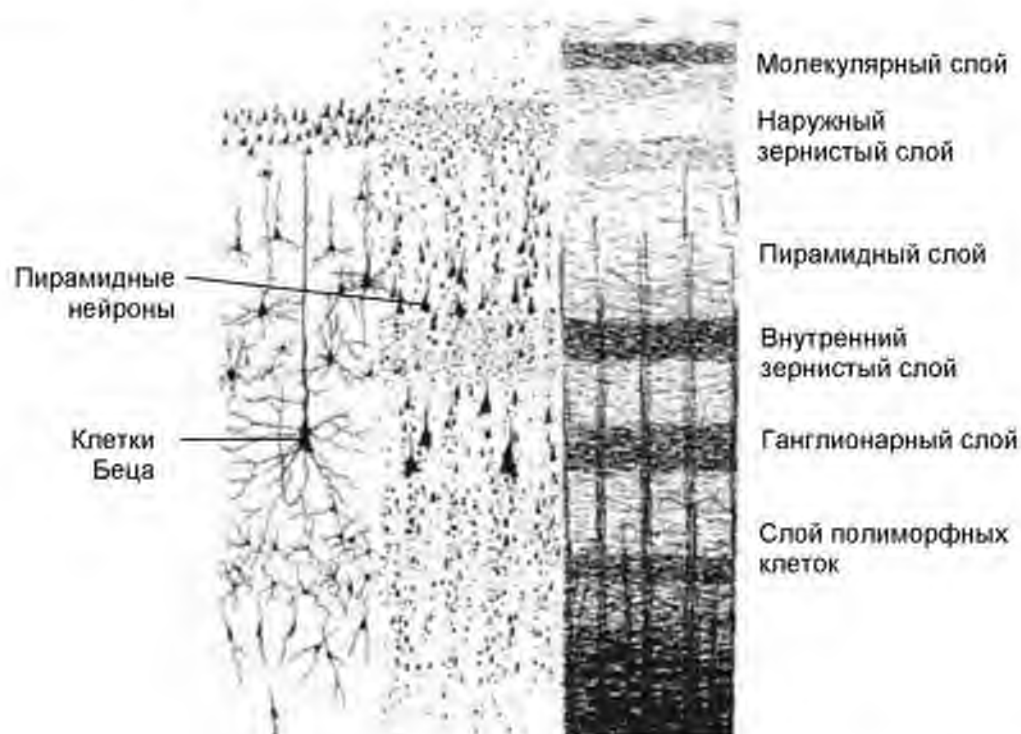


Рис. 7. Цито- и миелоархитектоника коры большого мозга.

Из учебника «Гистология, цитология и эмбриология» под ред. Афанасьева Ю.И. и др.  
М.: Медицина. - 2013



**Модуль коры большого мозга**

Модуль – структурно-функциональная единица коры больших полушарий. Модуль включает 3 вертикальные колонки: 1 центральную и 2 периферические. Модуль способен к автономному функционированию, благодаря наличию трех элементов:

- афферентные волокна;
- вставочные нейроны - тормозные и возбуждающие нейроны;
- эфферентные нейроны.

**Характеристика элементов модуля коры больших полушарий:**

**1. Афферентные волокна:**

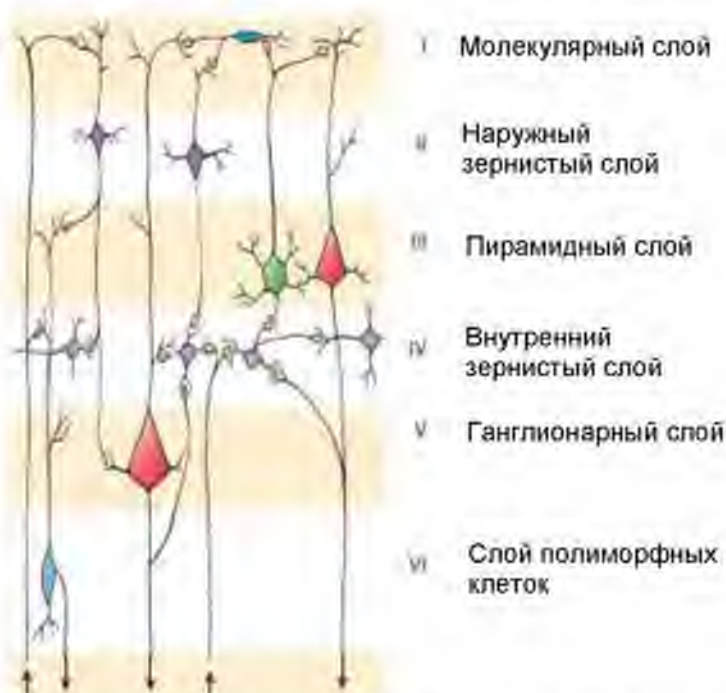
В модуль коры большого мозга входят 3 волокна

- 1 кортико-кортикальное волокно** – входит в центральную колонку, проходит через все слои, формирует связи с нейронами всех типов. Представляет собой аксон пирамидных нейронов из соседних полей или другого полушария.
- 2 таламо-кортикальных волокна** (специфические волокна) – входят в боковые колонки. Это аксоны нейронов из ядер таламуса, оканчиваются в IV слое на шипиковых звездчатых нейронах и дендритах пирамидных нейронов.

**2. Вставочные нейроны:**

| Типы нейронов               | Виды клеток                        | Характеристика клеток                                                                                                                                     |
|-----------------------------|------------------------------------|-----------------------------------------------------------------------------------------------------------------------------------------------------------|
| <i>Возбуждающие нейроны</i> | шипиковые звездчатые нейроны       | - расположены в IV слое (внутреннем зернистом);<br>- возбуждаются через таламо-кортикальное волокно;<br>- образуют синапсы на дендритах пирамидных клеток |
| <i>Тормозные нейроны</i>    | клетки с аксональной кисточкой     | - расположены в I слое;<br>- образуют синапсы на кортико-кортикальном волокне;<br>- ограничивают распространение возбуждения в соседние модули            |
|                             | корзинчатые клетки                 | - находятся во II, III, V слоях;<br>- образуют синапсы на телах пирамидных клеток                                                                         |
|                             | аксо-аксональные нейроны           | - находятся во II и III слоях;<br>- образуют синапсы на аксонах пирамидных клеток.                                                                        |
|                             | клетки с двойным букетом дендритов | - вторично возбуждающие нейроны<br>- находятся во II и III слоях;<br>- тормозят все тормозные нейроны.                                                    |

3. *Эфферентные нейроны* в коре больших полушарий – клетки Беца ганглионарного слоя.



**Рис. 8. Межнейронные связи в коре полушарий большого мозга.**  
 Ross M.H. Histology: a text and Atlas with correlated cell and molecular biology. – 2011

Различные участки коры большого мозга специализированы на контроль определенных процессов. На основании этого выделяют **поля коры большого мозга**, которые по функции делят на:

- сенсорные (центральная часть анализаторов);
- ассоциативные;
- моторные (начало нисходящих пирамидных путей).

**Структурно-функциональные типы коры:**

1. агранулярный (моторная кора)
  - хорошо развиты III, V, VI слои
  - слабо развиты II, IV слои
2. гранулярный (сенсорная кора)
  - хорошо развиты II, IV слои
  - слабо развиты III и V слои

## СТВОЛ МОЗГА

Ствол мозга содержит многочисленные ядра (переключательные, двигательные, вегетативные). Отростки нейронов образуют восходящие

и нисходящие проводящие пути. Ядра ствола мозга образуют его серое вещество, а проводящие пути – белое вещество.

**Ствол мозга включает:**

1. продолговатый мозг;
2. мост;
3. средний мозг;
4. промежуточный мозг.

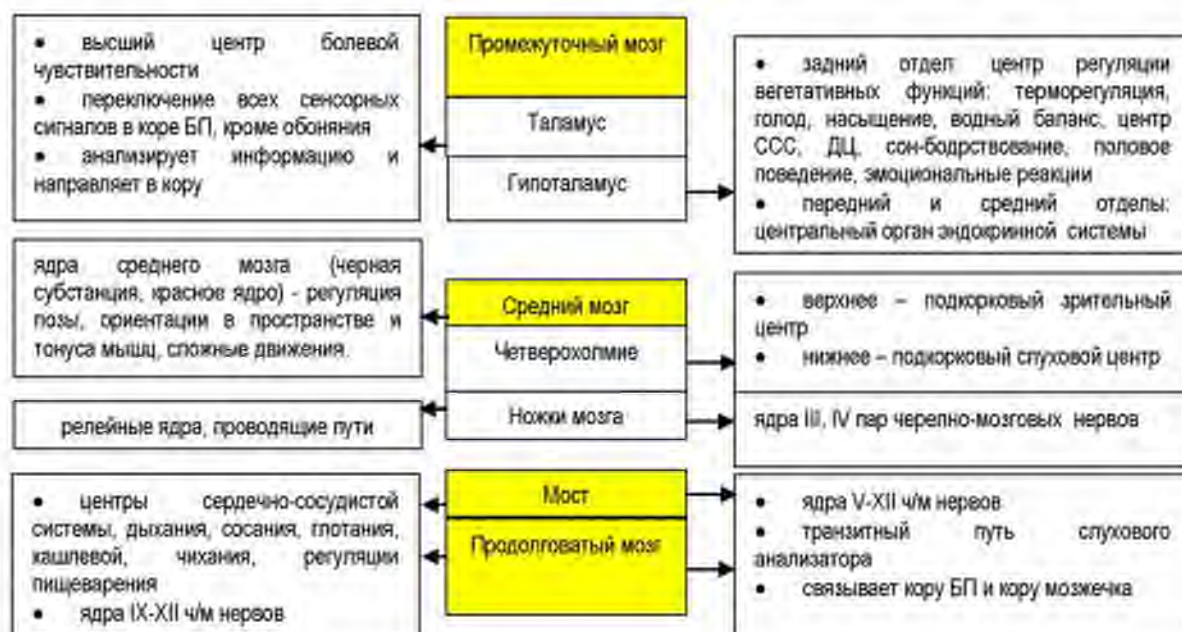### ОБЩИЙ ПЛАН СТРОЕНИЯ

**Тип строения:** Слоистый. Ствол мозга состоит из белого и серого вещества. Белое вещество находится снаружи, серое внутри образует нервные центры ядерного типа.

**Ядра ствола мозга:**

1. состоят из мультиполярных нейронов;
2. выделяют крупноклеточные и мелкоклеточные ядра;
3. сосуды соматического типа, формируют гемато-энцефалический барьер;
4. некоторые ядра имеют особенности:
  - красное ядро имеет обильное кровоснабжение, на разрезе мозга имеет красный цвет;
  - нейроны черной субстанции содержат меланино-подобный пигмент темного цвета.

**Функции:** Каждый отдел ствола мозга содержит структурные элементы, выполняющие разные функции:



Вдоль всего ствола мозга проходит ретикулярная (сетчатая) формация, куда приходят сигналы из спинного мозга, мозжечка, вестибулярных ядер, коры больших полушарий, гипоталамуса.

### **Ретикулярная формация:**

1. начинается в спинном мозге, проходит через весь ствол мозга;
2. имеет обширные нисходящие и восходящие связи со всеми отделами ЦНС;
3. нервные волокна идут в разных направлениях, образуют сеть;
4. мультиполярные нейроны расположены диффузно в сети волокон или образуют ядра различных размеров;
5. нейроны имеют слабоветвящиеся дендриты и хорошо ветвящийся аксон, который Т-образно разветвляется, одна ветвь уходит в верхние отделы ЦНС, другая – в нижние;
6. свойства нейронов:
  - полисенсорность — нейроны контактируют с коллатералиями от нескольких сенсорных путей, идущих от разных рецепторов;
  - обладают спонтанной активностью;
  - обладают высокой чувствительностью к некоторым веществам (например, к адреналину,  $CO_2$ ) и лекарствам (барбитуратам, аминазину и др.);
  - более возбудимы, по сравнению с другими нейронами;

## МОЗЖЕЧОК

Мозжечок находится в задней черепной ямке, относится к заднему мозгу. Состоит из двух полушарий и средней узкой части – червя. Характерной особенностью полушарий мозжечка является наличие большого количества глубоких борозд и разветвленных извилин («древо жизни»).

**Кровоснабжение:** ветви позвоночных и базилярной артерий.

### **ФУНКЦИИ МОЗЖЕЧКА:**

- координация движений;
- регуляция равновесия;
- точные движения;
- регуляция мышечного

тонуса.

### **ОБЩИЙ ПЛАН СТРОЕНИЯ**

**Тип строения мозжечка.** Слоистый, имеет слои серого и белого вещества.

**Серое вещество в мозжечке образует:**

1. нервные центры экранного типа – кора мозжечка на поверхности;

2. нервные центры ядерного типа – ядра внутри органа.

**Ядра мозжечка:**

- зубчатое – расположено латерально;
- ядро шатра – медиально;
- пробковидное и шаровидное ядра - между ними.

**КОРА МОЗЖЕЧКА**

В коре мозжечка выделяют три слоя:

1. молекулярный;
2. ганглионарный;
3. зернистый.

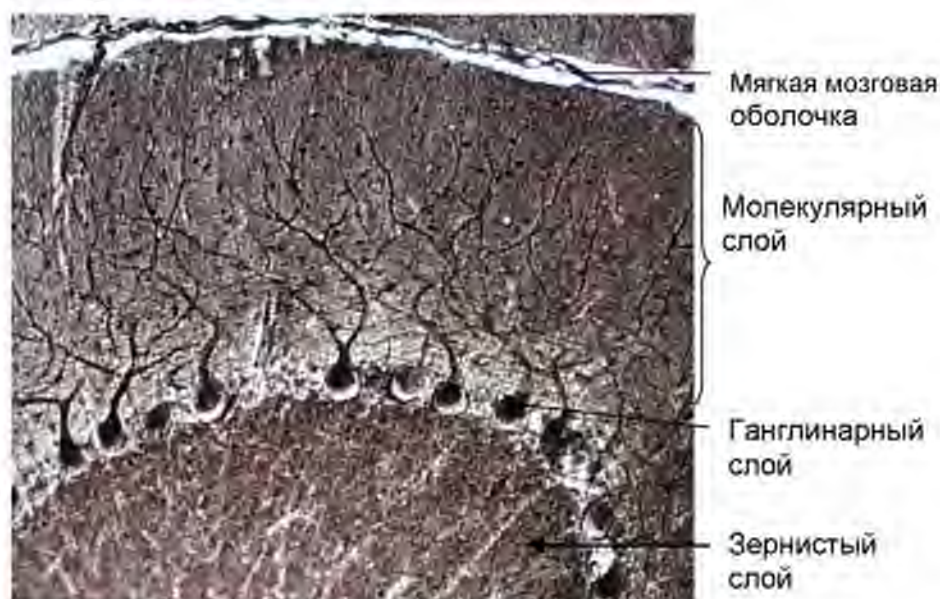


Рис. 9. Кора мозжечка. Импрегнация солями серебра. Ув. 200

Слои коры мозжечка четко отделены друг от друга. Ключевой особенностью является наличие **клеток Пуркинье** - это крупные нейроны, имеющие грушевидную форму тела.

**ЦИТОАРХИТЕКТОНИКА КОРЫ МОЗЖЕЧКА**

Клетки в разных слоях коры мозжечка отличаются плотностью расположения, размером, формой и функциями.

1. **Молекулярный слой** – содержит небольшое количество нейронов:

- **звездчатые нейроны** (крупные и мелкие) расположены в верхней части молекулярного слоя. Дендриты клеток расположены в молекулярном слое. Аксон крупных звездчатых нейронов участвует в формировании корзинки вокруг перикариона клеток Пуркинье. Аксон мелкие звездчатых нейронов формирует синапсы с дендритами клеток Пуркинье в молекулярном слое.

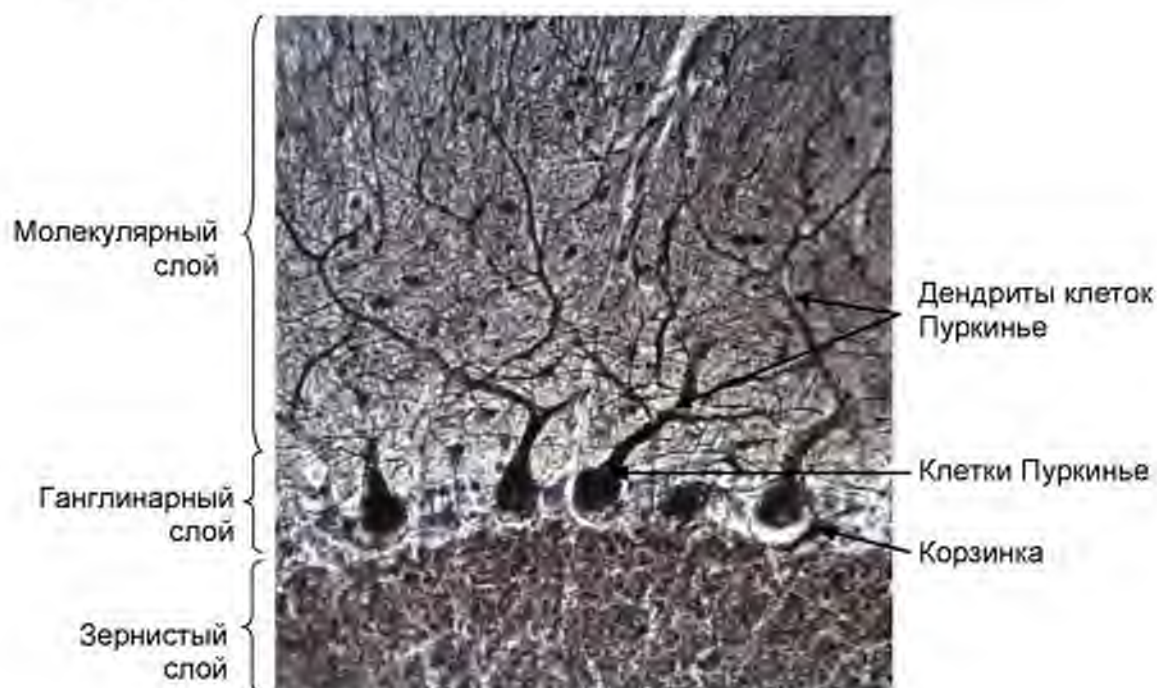
- **корзинчатые нейроны** расположены в нижней трети слоя. Аксон клетки формирует разветвляясь образует сплетение в виде корзинки,

формируя аксо-соматические синапсы с телом клетки Пуркинье. Дендриты - в молекулярном слое.

В молекулярном слое много безмиелиновых нервных волокон. Среди них:

- дендриты клеток Пуркинье;
- дендриты корзинчатых и звездчатых клеток;
- аксоны клеток-зерен;
- ветвления приносящих волокон.

2. **Ганглионарный слой** – представлен одним рядом клеток Пуркинье. Это крупные клетки грушевидной формы. От перикариона в молекулярный слой отходят 2-3 древовидно ветвящихся дендрита. Аксоны клеток Пуркинье направляются через зернистый слой в белое вещество, формируя нисходящие (эфферентные) пути.



**Рис. 10. Клетки Пуркинье коры мозжечка.**  
Импрегнация солями серебра. Ув. 400

3. **Зернистый слой** включает:

- клетки-зерна - мелкие клетки, размер перикариона - 4-6мкм, 3-4 дендрита короткие, напоминают, формируют связи с приносящими (моховидными) волокнами, формируя клубочки мозжечка. Аксон поднимается в молекулярный слой, где Т-образно делятся.

- клетки Гольджи Крупные клетки, тела которых локализируются под ганглионарным слоем. Аксон формирует тормозные синапсы на дендритах клеток-зерен в составе клубочков мозжечка. Дендриты клеток Гольджи поднимаются в молекулярный слой.

- веретеновидные и горизонтальные нейроны.

#### **Клетки Пуркинье**

1. тело нейрона крупное, грушевидной формы
2. дендриты ветвятся в молекулярном слое
3. аксон через зернистый слой выходит в белое вещество.
4. аксоны клеток Пуркинье формируют эфферентные пути
5. коллатерали аксонов формируют связи с соседними клетками Пуркинье
6. тело нейрона окружено корзинкой – система тормозных аксо-соматических синапсов, образованных аксонами корзинчатых и крупных звездчатых нейронов молекулярного слоя.

#### **МЕЖНЕЙРОННЫЕ СВЯЗИ В КОРЕ МОЗЖЕЧКА**

Как и в коре большого мозга, в мозжечке существует понятие «МОДУЛЬ», который включает афферентные волокна, систему вставочных нейронов и эфферентный нейрон.

##### **1. Афферентные волокна:**

- **Лазящие** (лиановидные) - оканчиваются в молекулярном слое, образуют синапсы с дендритами клеток Пуркинье;
- **Моховидные** – заканчиваются в клубочках зернистого слоя мозжечка, где вступают в контакт с дендритами клеток-зёрен. Каждое волокно даёт ветви к нескольким клубочкам мозжечка, и каждый клубочек получает ветви от нескольких моховидных волокон. Таким образом, происходит усиление сигналов, поступающих по моховидным волокнам в мозжечок;

Клубочки мозжечка включают:

- моховидные волокна;
- дендриты клеток-зерен;
- аксоны клеток Гольджи.

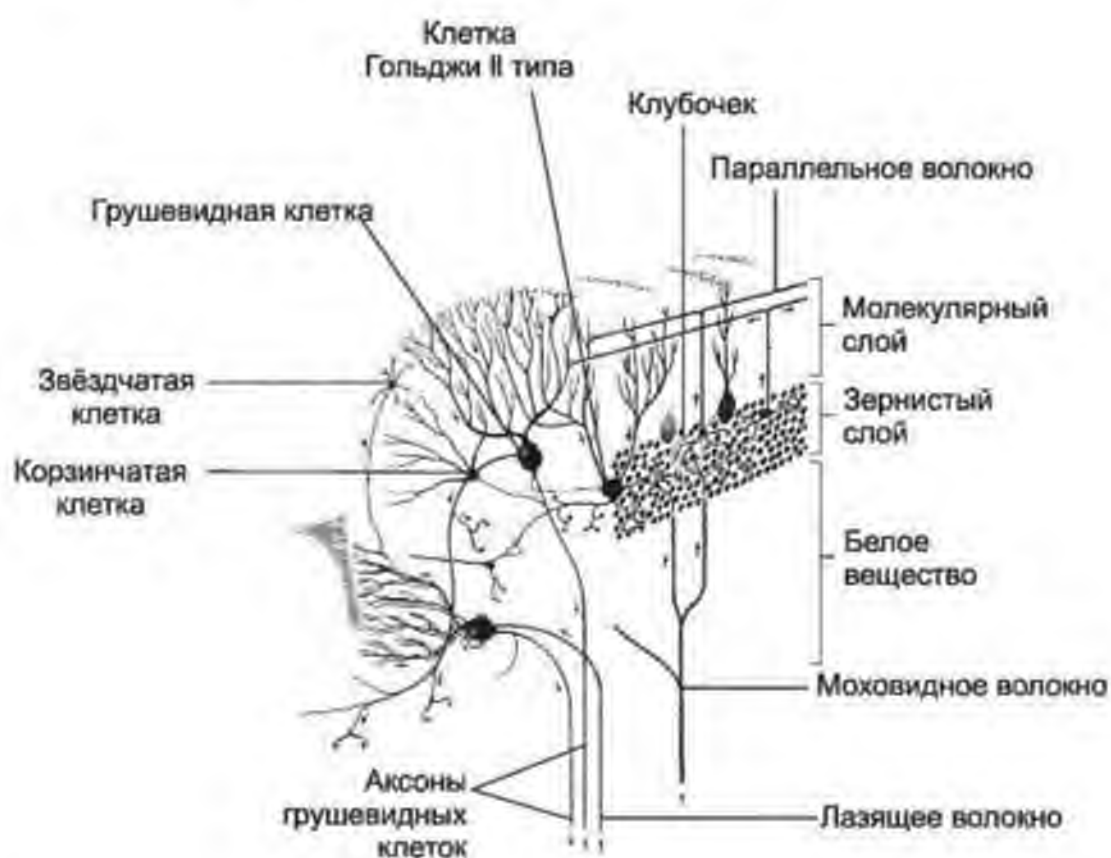
2. **Вставочные нейроны** включают I возбуждающий и группу тормозных нейронов:

*Возбуждающий нейрон – клетка-зерно:*

- дендриты образуют синапсы с моховидными волокнами и формируют клубочки мозжечка;
- аксон направляется в молекулярный слой, где Т-образно делится и образует синапсы с дендритами клеток Пуркинье, звездчатых, корзинчатых нейронов и клеток Гольджи.

*Тормозные нейроны:*

- звездчатые нейроны: дендриты образуют синапсы с дендритами клеток Пуркинью и аксонами клеток-зерен; аксоны оканчиваются на телах клеток Пуркинью.
- корзинчатые клетки: дендриты образуют синапсы с дендритами клеток Пуркинью и аксонами клеток-зерен; аксоны оплетают тело грушевидных нейронов и образуют корзинку.
- клетки Гольджи: дендриты образуют синапсы с аксонами клеток-зерен; аксоны образуют синапсы с дендритами клеток-зерен выше клубочков мозжечка.



**Рис. 11. Цитоархитектура и межнейронные связи в коре мозжечка.**  
 Гистология, эмбриология, цитология / Под ред. Э.Г.Улумбекова,  
 Ю.А.Челышева - 3-е изд., - 2009. - 480 с.

**3. Эфферентный нейрон** – грушевидный нейрон - аксон которого выходит из коры мозжечка в белое вещество. По функции – это тормозный нейрон, который ингибирует ниже расположенные центры.

### **СВЯЗИ МОЗЖЕЧКА С ДРУГИМИ ОТДЕЛАМИ МОЗГА**

Мозжечок получает копию афферентной информации, передаваемой из спинного мозга в кору полушарий головного мозга, а также



эфферентную информацию — от двигательных центров коры полушарий к спинному мозгу. Первая сигнализирует о текущем состоянии регулируемой переменной (мышечный тонус, положение тела и конечностей в пространстве), а вторая даёт представление о требуемом конечном состоянии.

### **АФФЕРЕНТНЫЕ ТРАКТЫ, приносящие информацию в мозжечок**

#### 1. Спинно-мозжечковые тракты

- Непроизвольная проприоцептивная импульсация;
- Важны для тонкого произвольного контроля движений, контроля положения конечностей и равновесия всего тела во время движения и позы.

#### 2. Спинно-оливарно-мозжечковые тракты

- Обеспечивают проведение проприоцептивной информации в мозжечок.

#### 3. Вестибулоспинальные тракты

- Обеспечивают проведение информации о положении тела в пространстве в мозжечок;
- Участвуют в регуляции позы и положения тела.

#### 4. Мосто-мозжечковые тракты

- Обеспечивают проведение информации из ядер моста в мозжечок.

### **ЭФФЕРЕНТНЫЕ СВЯЗИ – образуются за счет аксонов клеток**

#### **Пуркинью и формируют следующие пути:**

#### 1. Кортико-мосто-мозжечково-денто-рубро-спинальные тракты.

- Передача информации осуществляется в следующем направлении: кора большого мозга → ядра моста → клетка Пуркинью → зубчатое ядро → красное ядро → спинной мозг.

#### 2. Рубро-спинальный тракт:

- активация нейронов красного ядра вызывает возбуждающий постсинаптический потенциал в мотонейронах мышц-сгибателей, а в мотонейронах разгибателей – тормозные постсинаптические потенциалы;
- участвует в регуляции и взаимной коррекции позы, целенаправленных движений и коррекции выполняемых движений.

## СПИННОЙ МОЗГ

Спинальный мозг относится к ЦНС, имеет форму цилиндрического тяжа с внутренней полостью (спинномозговым каналом).

**Спинальный мозг** находится в позвоночном канале от верхнего края I шейного позвонка до I или верхнего края II поясничного позвонка. Окружен мягкой, паутинной и твёрдой мозговыми оболочками.

**В спинном мозге выделяют 5 отделов:** шейный, грудной, поясничный, крестцовый и копчиковый. Шейный отдел составляют 8 сегментов, грудной — 12, поясничный — 5, крестцовый — 5, копчиковый — от 1 до 3. Всего 31 — 33 сегмента.

**Каждый сегмент спинного мозга имеет передние и задние корешки.** Передние (двигательные) корешки содержат эфферентные волокна (аксоны нейронов). По ходу задних корешков располагаются спинномозговые узлы. Передний и задний корешки соединяются, образуя спинномозговой нерв. Каждая пара спинномозговых нервов (правый и левый) соответствует определённому участку — сегменту спинного мозга.

**Кровоснабжение.** Передняя и парные задние спинальные артерии, а также корешково-спинальные артерии. Aa. spinales anterior et posterior, спускаясь вдоль спинного мозга, соединяются между собой многочисленными ветвями, образуя на поверхности мозга сосудистую сеть (так называемую vasa cospa). От этой сети отходят веточки, проникающие вместе с отростками мягкой оболочки вглубь. Вены впадают в plexus venosi vertebrales interni эпидурального пространства.

**ФУНКЦИИ:** Спинальный мозг выполняет две основные функции:

- рефлекторную;
- проводниковую.

Через спинной мозг проходят рефлекторные дуги (соматические и вегетативные), которые обеспечивают:

- сокращение мышц тела (кроме мышц головы) – например, коленный рефлекс.
- регуляцию работы внутренних органов: сердца, желудка, мочевого пузыря, половых органов.

**Источник развития** – туловищный отдел нервной трубки.

### ОБЩИЙ ПЛАН СТРОЕНИЯ

**Тип строения** - слоистый.

**Выделяют два слоя:**

1. Серое вещество занимает центральную часть и имеет форму бабочки или буквы Н.
2. Белое вещество располагается вокруг серого, на периферии спинного мозга.

**Серое вещество образует:**

1. передние рога (вентральные) – широкие округлой формы

2. задние рога (дорсальные) – узкие длинные заостренные
3. боковые рога (латеральные) – развиты в грудном отделе

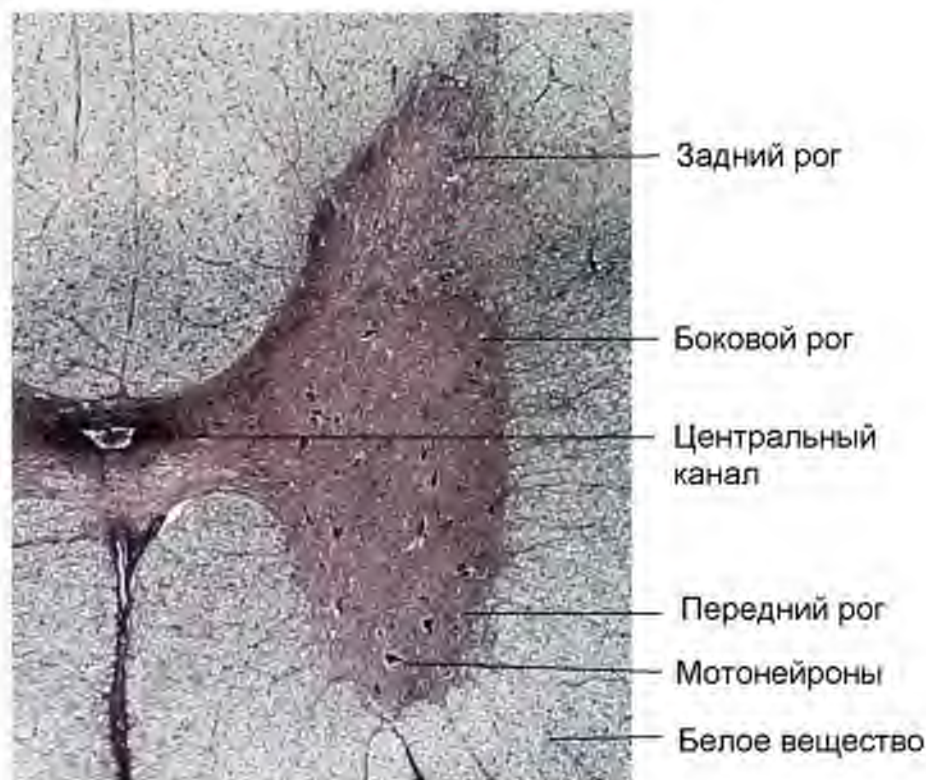


Рис. 12. Спинной мозг. Импрегнация солями серебра. Ув. 100

Спинальный мозг является **нервным центром ядерного типа**. Мультиполярные нейроны образуют скопления – ядра.

**Ядра спинного мозга:**

- представлены группами мультиполярных нейронов;
- расположены в пределах серого вещества в разных рогах;
- не отделены друг от друга белым веществом;
- представлены нейронами разного размера;
- выполняют разные функции.

Знания, касающиеся расположения и функции ядер, а также проводящих путей лежат в основе топической диагностики повреждения спинного мозга.

**Передний рог.** В переднем роге расположены тела **мотонейронов**, объединенных в две структурно-функциональные группы:

- **медиальная** (дорсомедиальное и вентромедиальное ядра) – обеспечивают регуляцию сгибания/разгибания туловища,
- **латеральная** (центральное, вентролатеральное, дорсолатеральное, ретро-дорсолатеральное ядра)

Различают крупные (альфа-мотонейроны) и мелкие (гамма-мотонейроны). Их аксоны входят в состав переднего корешка и направляются к скелетным мышцам. В переднем роге располагаются также клетки Реншоу, образующие тормозные аксо-соматические синапсы с мотонейронами.

**Задний рог** содержит два основных ядра:

**1. Собственное ядро заднего рога.**

*Локализация:* в центре заднего рога.

*Функция:* аксоны нейронов данного ядра переходят через переднюю спайку на противоположную сторону спинного мозга и образуют восходящие пути в мозжечок и таламус – вентральный спинно-мозжечковый и спинно-таламический путь.

**2. Грудное ядро (ядро Кларка)**

*Локализация:* у основания заднего рога.

*Функция:* аксоны нейронов данного ядра являются формируют дорсальный спинно-мозжечковый путь.

**Кроме того, в состав заднего рога входят:**

- **Студневидное (желатинозное) вещество** – образовано мелкими вставочными нейронами, которые образуют синапс с аксонами чувствительных нейронов. Они тормозят передачу нервных импульсов от ноцицепторов (болевых рецепторов) и проприорецепторов (мышц и сухожилий).
- **Губчатое вещество** – образовано клетками глии, между которыми располагаются вставочные нейроны образующие синапсы с аксоном чувствительного нерва и передают импульс к нейрону на своей или противоположной стороне.

**Боковой рог** содержит:

**1. Промежуточное медиальное ядро.**

*Локализация:* в боковом роге.

*Функция:* аксоны нейронов формируют вентральный спинно-мозжечковый путь на своей стороне.

**2. Промежуточное латеральное ядро.**

*Локализация:* в боковом роге

*Функция:* относится к вегетативной нервной системе. Здесь расположен центральный (вставочный нейрон). Его аксон через передний корешок спинного мозга направляется к вегетативному ганглию.

**Проводящие пути**

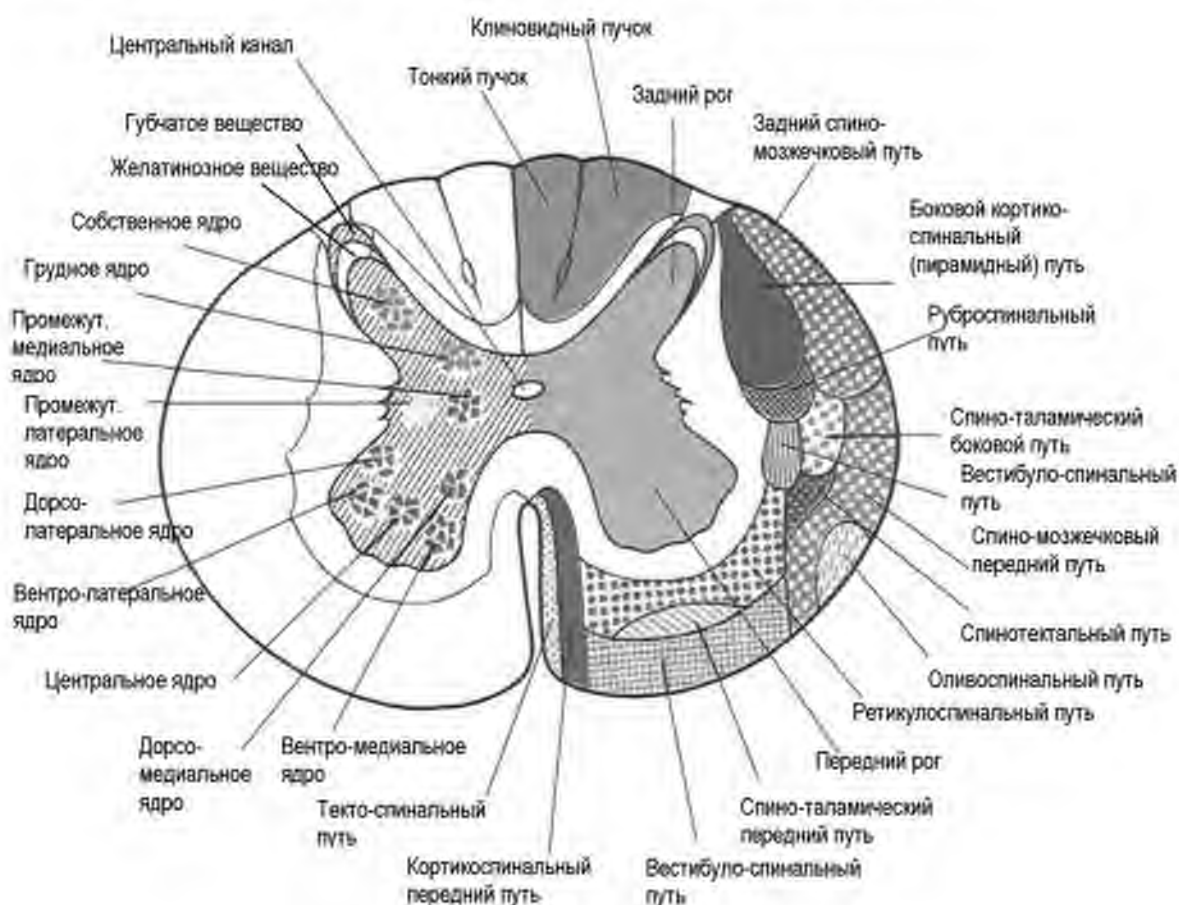
Нервные волокна белого вещества спинного мозга формируют три системы связей (проводящих путей):

1. Короткие пучки ассоциативных волокон, соединяющих участки спинного мозга на различных уровнях (афферентные и вставочные нейроны).

2. Длинные центростремительные (чувствительные, афферентные) – восходящие пути

3. Длинные центробежные (двигательные, эфферентные) – нисходящие пути.

Нервные волокна группируются в пучки, пучки входят в состав 3-х канатиков. Выделяют задний, боковой и передний канатики.



**Рис. 13. Схема строения спинного мозга.**

Гистология, эмбриология, цитология / Под ред. Э.Г. Улумбекова, Ю.А. Чельшева - 3-е изд., - 2009. - 480 с.

### КАНАТИКИ СПИННОГО МОЗГА

**В заднем канатике**, прилежащем к заднему (чувствительному) рогу, лежат пучки восходящих нервных волокон. *Медиально* расположен тонкий пучок, *латерально* - клиновидный пучок. Эти пути проводят проприоцептивную (мышечно-суставное чувство) и кожную (чувство стереогноза - узнавание предметов на ощупь) чувствительность, имеющую отношение к определению положения тела в пространстве, а также тактильную чувствительность

**В переднем канатике**, прилежащем к переднему (двигательному) рогу, лежат пучки нисходящих нервных волокон. Например, кортикоспинальный путь (пирамидный), руброспинальный и пр.

**В составе бокового канатика** есть как восходящие, так и нисходящие проводящие пути. Примеры восходящих проводящих путей: спинно-таламический, спинно-мозжечковый и пр.

### ПЕРИФЕРИЧЕСКАЯ НЕРВНАЯ СИСТЕМА (ПНС)

Периферическая нервная система включает:

- нервные ганглии (узлы)
- периферические нервы
- нервные окончания

#### ОБЩАЯ ХАРАКТЕРИСТИКА

- органы ПНС имеют паренхиматозный тип строения
- развиваются из нервного гребня и плакод
- обеспечивают чувствительную и двигательную иннервацию внутренних органов, кожи и локомоторного аппарата

В отличие от центральной нервной системы, периферическая нервная система не защищена костями или гематоэнцефалическим барьером, и может быть подвержена механическим повреждениям и действиям токсинов.

#### Нейромедиаторы ПНС

Главными нейромедиаторами периферической нервной системы являются ацетилхолин и норадреналин.

Кроме того, нейроны ПНС синтезируют и освобождают другие нейромедиаторы: гистамин, гамма-аминомасляную кислоту, дофамин, оксид азота, вазоактивный интестинальный пептид, вещество (субстанция) Р и пр.

### ПЕРИФЕРИЧЕСКИЕ НЕРВЫ

К периферическим нервам относят:

- **черепно-мозговые нервы** – связаны с разными отделами ствола мозга, обеспечивают чувствительность кожи лица, слизистой оболочки глаз, полости носа, рта, глотки, гортани. Также иннервируют мышцы лица, глаз, языка, глотки и гортани, регулируют работу слюнных желез, сердца, ЖКТ (блуждающий нерв).

- **спинномозговые нервы** и их разветвления - связаны со спинным мозгом задними и передними корешками. По задним корешкам в

спинной мозг входят чувствительные волокна, а по передним — из спинного мозга выходят двигательные волокна.

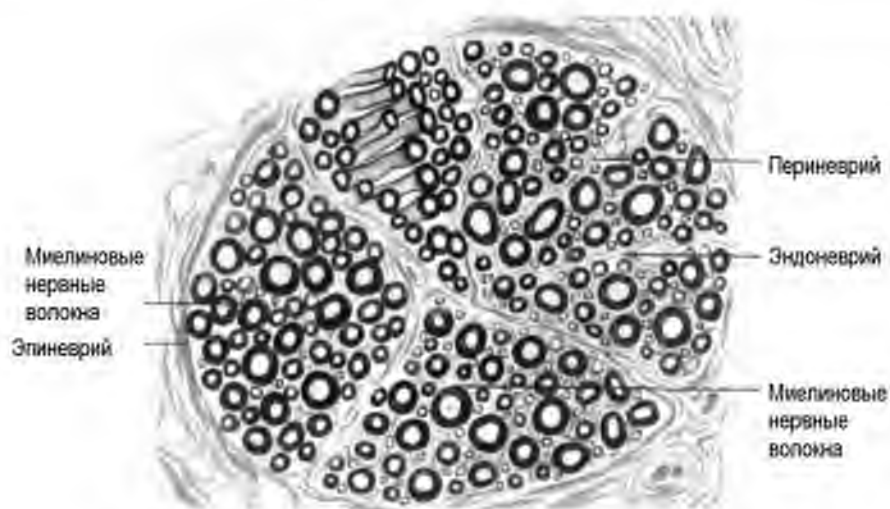
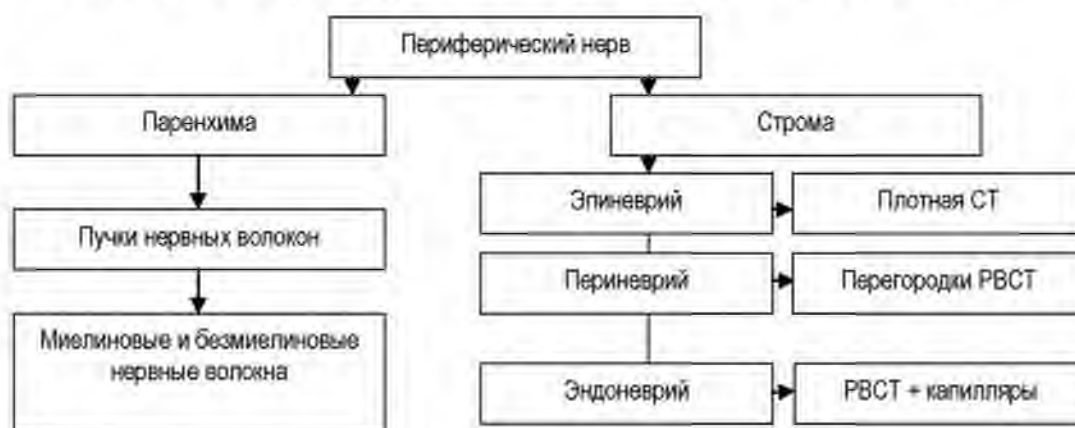
**Периферические нервы входят в состав сосудисто-нервных пучков.** Их трофика осуществляется из ветвей артерии, которую сопровождают нервы.

**Тип строения** – паренхиматозный

**Строма** образована соединительной тканью

**Паренхима** представлена элементами нервной ткани: миелиновыми и безмиелиновыми нервными волокнами. Нервные волокна в составе нерва различаются по диаметру и скорости проведения импульса.

Как правило, в составе нерва присутствуют как афферентные, так и эфферентные нервные волокна. Исключение составляют некоторые черепно-мозговые нервы (тройничный, вестибуло-кохлеарный).



**Рис. 14. Схема строения периферического нерва.**  
 Гистология, эмбриология, цитология / Под ред. Э.Г.Улумбекова, Ю.А.Челышева  
 - 3-е изд., - 2009. - 480 с.

**Чувствительные нервные волокна** начинаются от рецепторов, воспринимающих то или иное раздражение, которое преобразуется в нервный импульс. Рецепторы кожи, слизистых оболочек, мышц, сухожилий, внутренних органах посредством чувствительных нервных волокон посылают в центральную нервную систему сигналы, содержащие информацию о состоянии окружающей среды и организма.

**По двигательным нервным волокнам** проходят сигналы, посылаемые центральной нервной системой к мышцам, сосудам, внутренним органам и т. п. Тем самым центральная нервная система «отвечает» на внешние и внутренние раздражения, которые фиксируются рецепторами.

**Регенерация нерва после повреждения (травмы)** – возможна, поскольку тела нейронов расположены в ЦНС или ганглиях, регенерация представляет собой восстановление отростков нейронов. Процесс восстановления включает:

- дегенерацию дистального фрагмента,
- элиминацию разрушенных структур макрофагами,
- активацию пролиферации и миграции глии (нейролеммоцитов), которая «прокладывает путь» для роста отростка нейрона.
- восстановление контакта с иннервируемой структурой.

### НЕРВНЫЕ ГАНГЛИИ

**Нервные узлы (ганглии)** – скопления нейронов, расположенные по ходу нерва.

Система ганглиев устанавливает связь между различными структурами организма и нервной системой, обеспечивает промежуточную обработку нервных импульсов и управление некоторыми функциями внутренних органов.

#### ОБЩАЯ ХАРАКТЕРИСТИКА

**Тип строения** ганглиев – паренхиматозный

**Паренхима** – нервная ткань. Образована телами нейронов (перикарионами) и их отростками, а также клетками глии (нейролеммоцитами).

**Строма** – соединительная ткань, которая формирует:

- капсулу (ПлВСТ) на поверхности органа
- эндоневрий – прослойки РВСТ с капиллярами соматического типа внутри органа.



#### КЛАССИФИКАЦИЯ ГАНГЛИЕВ.

- чувствительные
- вегетативные (автономные).

**Чувствительные ганглии**, в зависимости от источников развития и связи со структурами ЦНС, представлены:

- ганглиями, ассоциированными с черепно-мозговыми нервами (V, VII, VIII, IX, X, парами)
- спинномозговыми ганглиями

### СПИННОМОЗГОВОЙ УЗЕЛ (ГАНГЛИЙ)

Спинномозговой узел расположен по ходу задних корешков спинного мозга.

**Источники развития:** ганглиозная пластинка, мезенхима.

#### ОБЩАЯ ХАРАКТЕРИСТИКА

**Тип строения** – Паренхиматозный.

**Тканевой состав стромы** – соединительная ткань с сосудами и нервами.

Строма формирует:

- На поверхности органа - капсулу (плотная неоформленная соединительная ткань)
- Внутри органа прослойки – РВСТ с сосудами.

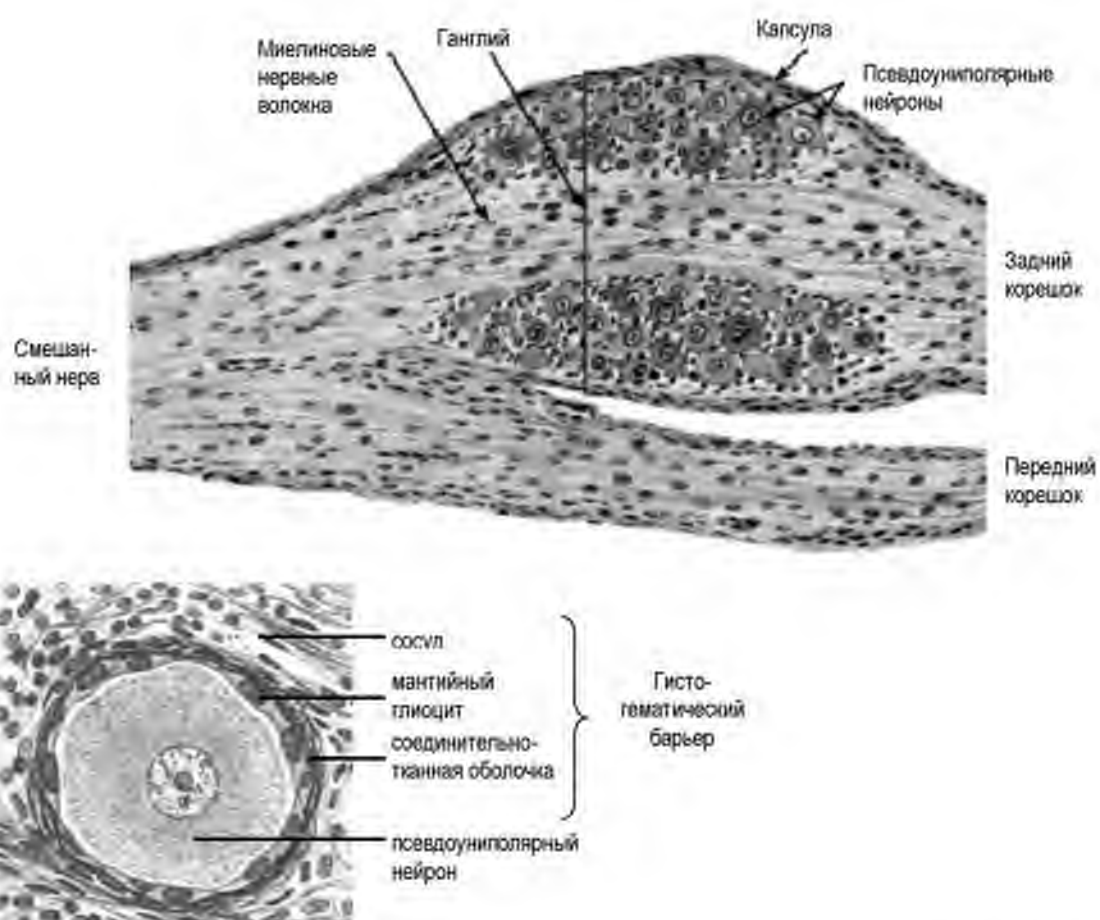
**Паренхима** представлена нервной тканью:

- нейроны располагаются группами на периферии узла, окружены мантийными глиоцитами
- морфологический тип нейронов – псевдоуниполярные,
- в центре спинномозгового узла находятся миелиновые нервные волокна

#### Морфологическая характеристика псевдоуниполярных нейронов:

- располагаются на периферии узла группами
- тело нейрона округлой формы
- светлое ядро
- базофильная цитоплазма (наличие гранулярной ЭПС)
- от тела отходит один отросток, который затем Т-образно делится на два.
- каждый нейрон окружен двумя оболочками:
  - 1) мантийные глиоциты

2) соединительнотканная оболочка



**Рис. 15. Строение спинно-мозгового узла.**

Гистология, цитология и эмбриология. Атлас: учебное пособие. Быков В.Л., Юшканцева С.И. – 2013. – 296 с.

**Гисто-гематический барьер (гемато-нейральный барьер) спинно-мозгового узла включает:**

1. эндотелий + БМ;
2. соединительнотканная оболочка;
3. манжийные глиоциты

**Функция спинномозговых узлов:** Псевдоуниполярные нейроны спинномозгового узла – чувствительные, что и определяет функцию ганглия.

**Дендриты чувствительных нейронов** расположены:

- в коже (экстерорецепторы)
- в сухожилиях и мышцах (проприорецепторы)

- вдоль сосудов и во внутренних органах (интерорецепторы)

Афферентная информация по дендриту поступает через спинномозговой нерв в спинномозговой узел.

**Аксоны псевдоуниполярных нейронов направляются** через задний корешок – в спинной мозг, а оттуда:

- через задний канатик по пучкам Голя и Бурдаха – в продолговатый мозг;
- в ядра спинного мозга, откуда информация переключается на вставочные нейроны сегментарных или сложных рефлекторных дуг.

### ВЕГЕТАТИВНЫЕ ГАНГЛИИ

Вегетативный ганглий содержит тела эфферентных нейронов рефлекторных дуг вегетативной нервной системы, которая контролирует работу:

- внутренних органов.
- эндокринных желёз
- кровеносных и лимфатических сосудов.

#### Классификация вегетативных ганглиев

- симпатические
- парасимпатические
- интрамуральные метасимпатические

**Эмбриология:** источник развития – нервный гребень.

**Локализация вегетативных ганглиев.**

Симпатические ганглии располагаются вблизи от спинного мозга: паравертебрально (симпатический ствол) и превертебрально.

Ганглии парасимпатического отдела расположены вблизи от иннервируемого органа, часто – интрамурально.

### СИМПАТИЧЕСКИЕ ГАНГЛИИ

Ганглии симпатической нервной системы:

1. **Паравертебральные** – располагаются справа и слева вдоль позвоночного столба и в виде цепочки образуют 2 симпатических ствола
2. **Превертебральные** – расположены по ходу предпозвоночных нервных сплетений, на аорте и ее ветвях в области шеи, а также в грудной, брюшной полостях и в малом тазу.

## ОБЩАЯ ХАРАКТЕРИСТИКА

**Тип строения:** паренхиматозный. В симпатическом ганглии есть строма и паренхима.

**Строма:**

- капсула
- прослойки РВСТ

**Паренхима** представлена нервной тканью (нейронами и нейроглией).

В симпатических ганглиях находятся **мультиполярные нейроны** и их отростки, которые формируют безмиелиновые нервные волокна. Нейроны расположены диффузно и окружены нейролеммоцитами.

**Выделяют два типа нейронов:**

1. **Эфферентные** – иннервируют гладкие миоциты сосудов и органов, клетки железистого эпителия, миокард сердца.
2. **МИФ-клетки** (мелкие, интенсивно флюоресцирующие клетки) – ассоциативные тормозные нейроны, тормозящие передачу информации через ганглий (с преганглионарного волокна на эфферентный нейрон). В качестве медиаторов МИФ-клетки используют биогенные амины: норадреналин, дофамин, серотонин).

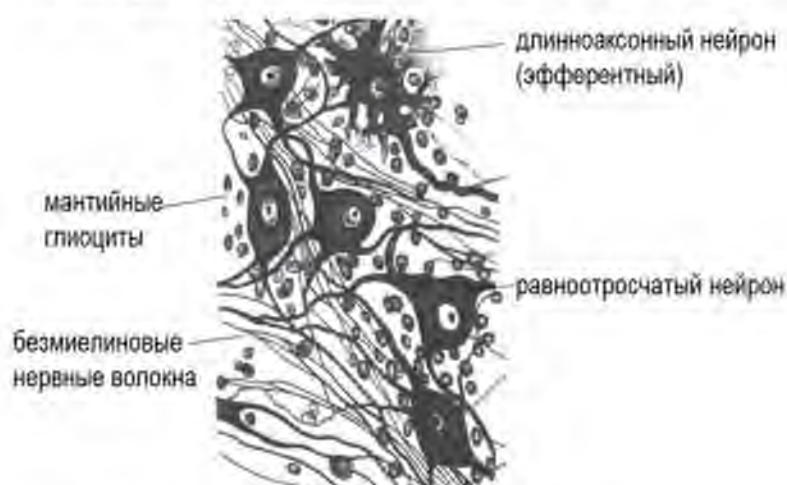## ИНТРАМУРАЛЬНЫЕ ГАНГЛИИ

Интрамуральные ганглии образуют **метасимпатическую нервную систему**. Ее особенность состоит в том, что все три нейрона рефлекторной дуги (афферентный, эфферентный и вставочный) расположены на периферии, в интрамуральном ганглии. Они образуют местную рефлекторную дугу. Метасимпатическая нервная система иннервирует полые органы, регулируя их тонус и перистальтику.

**Классификация нейронов интрамурального (метасимпатического) ганглия по**

**Догелю:**

- |                                    |   |
|------------------------------------|---|
| 1 тип                              | — |
| длинноаксонный эфферентный нейрон  |   |
| 2 тип                              | — |
| равноотросчатый афферентный нейрон |   |
| 3 тип                              | — |
| ассоциативный нейрон.              |   |



**Рис. 16. Клетки Догеля интрамурального ганглия.**  
Гистология, эмбриология, цитология / Под ред. Э.Г.Улумбекова, Ю.А.Челышева - 3-е изд., - 2009. - 480 с.

## ГИСТОФИЗИОЛОГИЯ ВЕГЕТАТИВНОЙ НЕРВНОЙ СИСТЕМЫ

**Вегетативная (автономная) нервная система** включает центральную и периферическую части. Высшими центрами регуляции функций ВНС являются гипоталамус и лимбическая система.

**Классификация.** ВНС подразделяется на

- Симпатический
- Парасимпатический отдел

Центральная часть **симпатического отдела** ВНС находится в торако-люмбальном отделе спинного мозга (промежуточно-латеральное ядро).

Центральная часть **парасимпатического отдела** ВНС расположена в кранио-бульбарном отделе головного мозга и сакральном отделе спинного мозга (S1-S3 сегменты).

Периферическая часть обоих отделов образована вегетативными ганглиями, нервными сплетениями и нервными стволами.

**Функции:** ВНС контролирует:

- Тонус сосудов и работу сердца
- Моторику и секрецию органов пищеварения
- Моторику мочевыводящих путей
- Тонус бронхов
- Потоотделение
- Тонус мышц ресничного тела и зрачка

### ЭФФЕКТЫ ВНС

| ОРГАН        | Симпатический отдел         | Парасимпатический отдел                |
|--------------|-----------------------------|----------------------------------------|
| сердце       | ↑ частота и сила сокращений | ↓ частота и сила сокращений            |
| сосуды       | Вазоконстрикция             | Вазодилатация (сосуды тазовых органов) |
| ЖКТ          | ↓ перистальтика и секреция  | ↑ перистальтика и секреция             |
| бронхи       | Расширение                  | Сужение                                |
| зрачки       | Расширение                  | Сужение                                |
| Общий эффект | Адаптация к острому стрессу | Реакции восстановления                 |

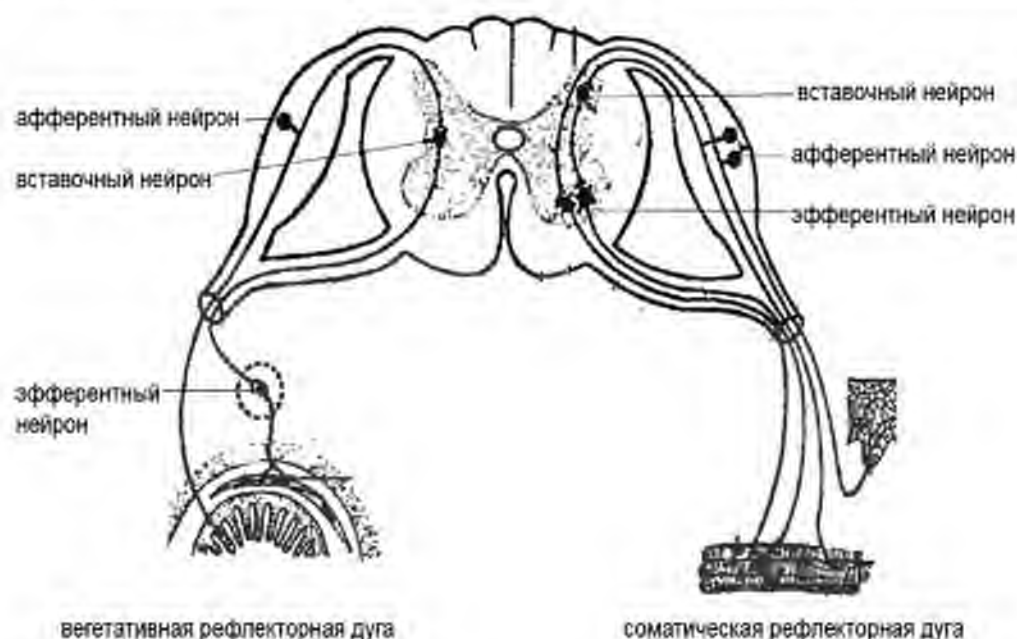
### РЕФЛЕКТОРНАЯ ДЕЯТЕЛЬНОСТЬ НЕРВНОЙ СИСТЕМЫ

Вегетативная и соматическая нервная системы, как правило, действуют согласованно, так как любая двигательная реакция требует вегетативной регуляции, обеспечивающей оптимальный уровень кровоснабжения функционирующих мышц. Функция соматической и

вегетативной нервной системы обеспечивается посредством рефлекторных дуг.

**Рефлекторная дуга включает:**

1. Афферентный нейрон (чувствительный)
  - дендрит воспринимает раздражение (кожа, локомоторный аппарат)
  - аксон проводит информацию в спинной мозга
2. Вставочный нейрон (или несколько нейронов)
3. Эфферентный нейрон (двигательный) – иннервирует мишень



**Рис. 17. Схема соматической и вегетативной рефлекторной дуги.**

Гистология, эмбриология, цитология / Под ред. Э.Г. Улумбекова, Ю.А. Чельшева - 3-е изд., - 2009. - 480 с.

**Сравнительная характеристика соматической и вегетативной рефлекторной дуги**

| Нейрон         | Соматическая РД                                              | Вегетативная РД                                  |
|----------------|--------------------------------------------------------------|--------------------------------------------------|
| Чувствительный | Псевдоуниполярный нейрон спинномозгового ганглия             | Псевдоуниполярный нейрон спинномозгового ганглия |
| Вставочный     | Задний рог спинного мозга (собственное ядро серого вещества) | Боковой рог (промежуточно латеральное ядро)      |
| Двигательный   | Передний рог (собственное ядро переднего рога)               | Вегетативный ганглий вне ЦНС                     |

Главное отличие вегетативной рефлекторной дуги от соматической состоит в том, что ее эфферентный нейрон располагается в вегетативном ганглии (вне спинного мозга). Таким образом, по отношению к эфферентному нейрону выделяют преганглионарное и постганглионарное нервные волокно.

**Преганглионарное волокно** приносит нервный импульс в ганглии (к эфферентному нейрону), а **постганглионарное волокно** передает импульс от эфферентного нейрона к органу-мишени. Преганглионарное волокно является миелиновым, а постганглионарное – безмиелиновым.

**Сравнительная характеристика симпатического и парасимпатического отделов нервной системы**

| <b>Характеристики</b>               | <b>Симпатический отдел</b>             | <b>Парасимпатический отдел</b>                                           |
|-------------------------------------|----------------------------------------|--------------------------------------------------------------------------|
| Центральное представительство       | Торако-люмбальный отдел спинного мозга | Кранио-бульбарный отдел головного мозга, Сакральный отдел спинного мозга |
| Локализация ганглия                 | Вблизи от спинного мозга               | Вблизи от иннервируемого органа                                          |
| Преганглионарное волокно            | Короткое                               | Длинное                                                                  |
| Постганглионарное волокно           | Длинное                                | Короткое                                                                 |
| Медиатор постганглионарного волокна | Норадреналин                           | Ацетилхолин                                                              |

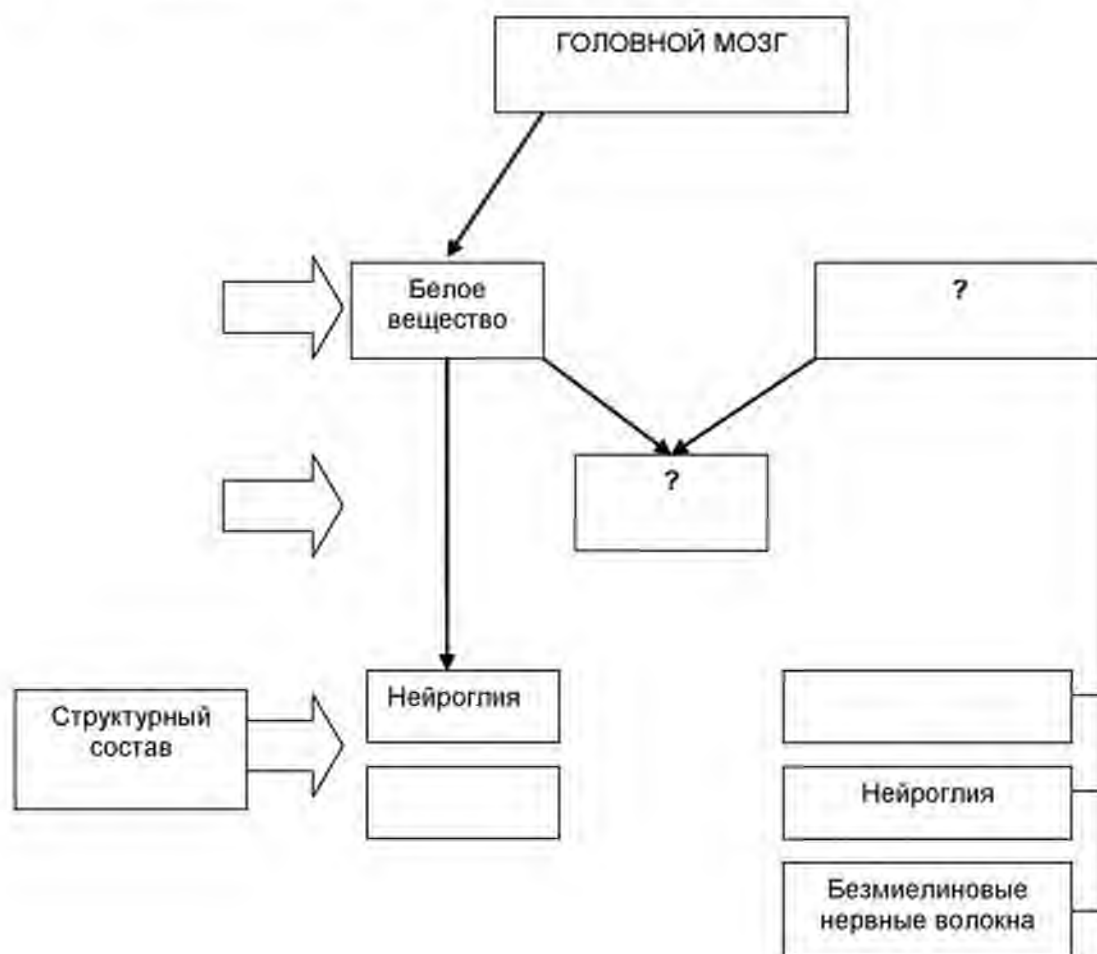
**ЗАДАНИЯ ДЛЯ САМОКОНТРОЛЯ**

1. Для проверки уровня знаний заполните таблицу:

*Гистофизиология оболочек мозга*

| Оболочка | Тканевой состав | Функции |
|----------|-----------------|---------|
|          |                 |         |
|          |                 |         |
|          |                 |         |

2. Заполните пустые ячейки в графе логической структуры

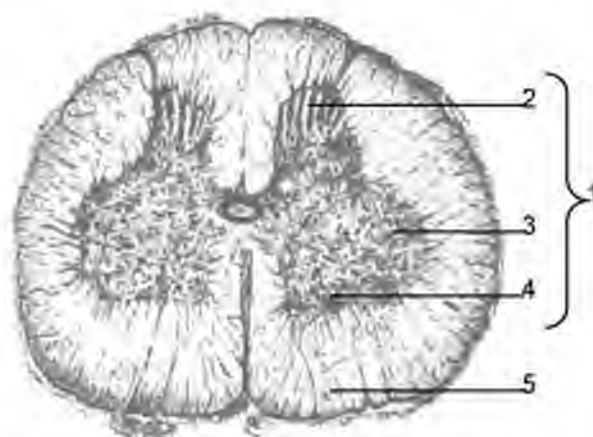
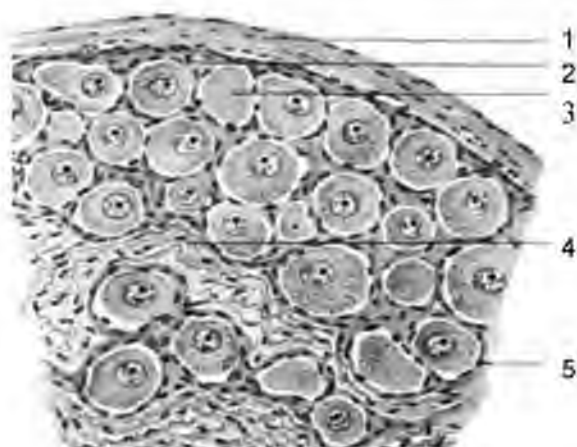




3. Для отработки навыков диагностики определите структуры нервной системы и расшифруйте цифровые обозначения на рисунках:

Название органа:

- 1 –
- 2 –
- 3 –
- 4 –
- 5 –

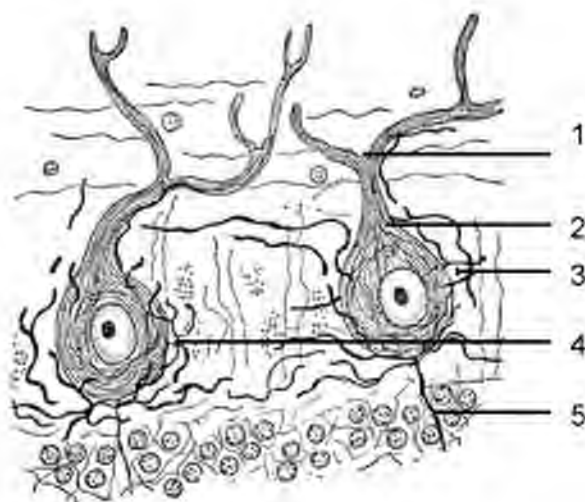


Отдел нервной системы:

- 1 –
- 2 –
- 3 –
- 4 –
- 5 –

Отдел нервной системы:

- 1 –
- 2 –
- 3 –
- 4 –
- 5 –



**ОРГАНЫ ЧУВСТВ**

**АКТУАЛЬНОСТЬ:** Организм человека тесно связан с окружающей средой. Более того, его функционирование в физиологических условиях зависит от состояния внешней среды. Информация извне поступает через сенсорные системы (анализаторы), неотъемлемым компонентом которых являются органы чувств. Последние не только обеспечивают восприятие сигналов из внешней среды (свет, химические и механические факторы), но и обеспечивают адаптацию организма человека к изменяющимся условиям внешней среды (температура, свет, запах, визуальные объекты). Процесс обучения (в том числе изучение гистологии) также во многом зависит от работы анализаторов (орган зрения – при чтении учебника и изучении гистологических препаратов; орган слуха – при работе с преподавателем на лекциях и практических занятиях). В целом, изучение гистологии органов чувств лежит в основе понимания механизмов и последствий нарушения работы анализаторов (нарушение зрения при патологии сетчатой оболочки, катаракте, глаукоме, слуха и пр.) на последующих этапах обучения. Кроме того, это важно для понимания принципов действия различных видов терапии (рефлексотерапия, ароматерапия, фототерапия и пр.), в основе которых лежит избирательная стимуляция органов чувств.

**ЦЕЛЬ обучения (общая):** уметь интерпретировать структурно-функциональную организацию органов чувств, трактовать клеточные основы и принципы восприятия различных видов информации из внешней среды для понимания механизмов и последствий нарушения работы сенсорных систем на последующих этапах обучения.

**Конкретные цели:**

1. Трактовать структурные основы функционирования анализаторов.
2. Интерпретировать клеточные основы восприятия различных видов сигналов из внешней среды.
3. Анализировать строение органа зрения и интерпретировать морфологические основы работы функциональных аппаратов глаза.
4. Интерпретировать структурные детерминанты деятельности органа слуха и равновесия.
5. Характеризовать строение и функциональное значение органов вкуса, обоняния и осязания.

## СОДЕРЖАНИЕ ОБУЧЕНИЯ

**Анализатор** – сложная нейродинамическая система, обуславливающая связь организма с внешней средой. Анализаторы включают совокупность органов и структур, которые обеспечивают:

- восприятие раздражителей;
- преобразование внешней энергии в нервный импульс;
- передача по нервным путям в подкорковые и корковые центры;
- анализ поступившей информации и формирование ощущений;
- формирование ответной реакции на внешний стимул.

**В анализаторе выделяют три составляющие:**

1. Периферическая часть – рецепторная часть органа чувств.
2. Промежуточная часть – проводящие пути и подкорковые центры.
3. Центральная часть – кора больших полушарий - ее сенсорные зоны (где происходит синтез, анализ всей полученной информации).

**Органы чувств** – это периферическая часть анализатора в совокупности со вспомогательными аппаратами. Органы чувств обеспечивают восприятие информации (стимула) и трансформацию в нервный импульс

**Классификация органов чувств:**

- **I тип** – первично-чувствующие – информацию воспринимают нейросенсорные клетки;
- **II тип** – вторично-чувствующие – стимулы извне воспринимают сенсорэпителиальные клетки;
- **III тип** – рецепторные зоны представлены афферентными нервными окончаниями чувствительных нейронов (спинномозговых и черепно-мозговых ганглиев).

| Тип рецептора | Рецептор                      | Орган чувств                               |
|---------------|-------------------------------|--------------------------------------------|
| I тип         | Нейросенсорная клетка         | Орган зрения, орган обоняния               |
| II тип        | Сенсорэпителиальная клетка    | Орган слуха, орган равновесия, орган вкуса |
| III тип       | Афферентные нервные окончания | Соматовисцеральная чувствительность        |

## ОРГАН ЗРЕНИЯ

**Глаз** — орган зрения, представляет собой *периферическую часть зрительного анализатора*, в котором рецепторную функцию выполняют нейроны — фотосенсорные клетки сетчатой оболочки.

**В состав органа зрения входят:**

- глазное яблоко,
- зрительный нерв,
- глазодвигательные мышцы,
- веки,
- слезный аппарат.

**Источники развития органа зрения:**

- эктодерма (хрусталик, передний эпителий роговицы);
- мезенхима (роговица, склера, сосудистая оболочка, стекловидное тело);
- нервный гребень (меланоциты сосудистой оболочки, миоциты радужки и цилиарного тела);
- нервная трубка (сетчатка, зрительный нерв).

**ОБЩИЙ ПЛАН СТРОЕНИЯ**

**Тип строения:** полый оболочечный слоистый.

**Полости:**

- передняя камера;
- задняя камера;
- стекловидное тело.

Передняя и задняя камеры заполнены внутриглазной жидкостью (водянистой влагой – aqueous humor).

**В стенке глазного яблока выделяют 3 оболочки:**

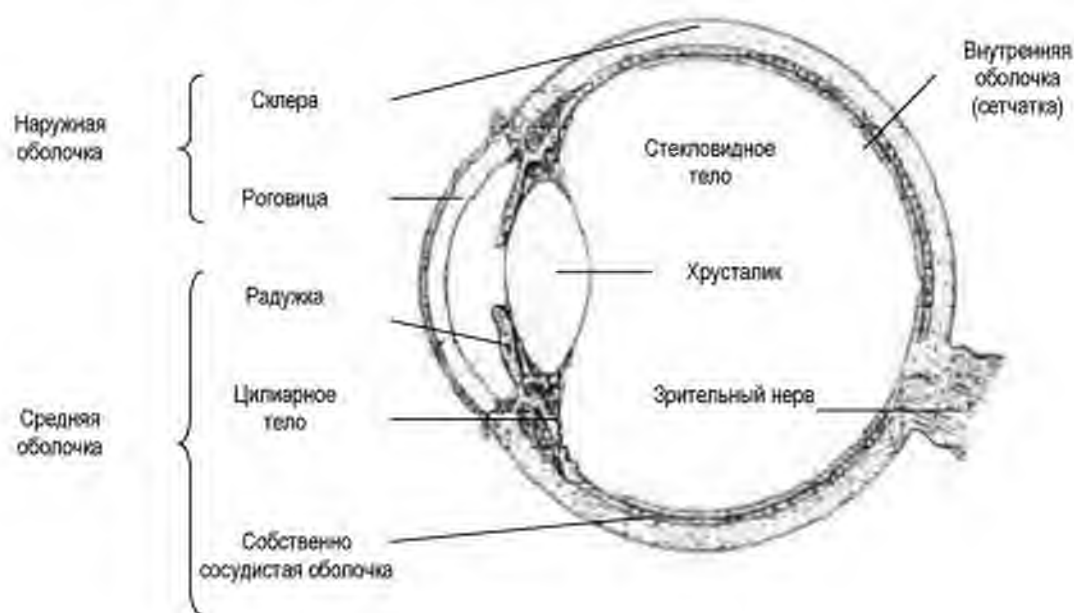
- наружная оболочка (фиброзная) – tunica fibrosa bulbi;
- средняя оболочка (сосудистая) – tunica vasculosa bulbi;
- внутренняя оболочка (сетчатка) – tunica interna bulbi, retina.

**Наружная (фиброзная) оболочка** образована плотной волокнистой соединительной тканью. Большая ее часть формирует склеру.

**Собственно-сосудистая оболочка** представлена рыхлой соединительной тканью с большим количеством меланоцитов (поэтому ткань называют также пигментной) и сосудов. В сосудистой оболочке выделяют 4 слоя:

1. Надсосудистый – рыхлая неоформленная соединительная ткань, богатая пигментоцитами.
2. Сосудистый – рыхлая неоформленная соединительная ткань, сопровождающая артерии и вены среднего калибра. В соединительной ткани много фибробластов и локально располагающихся пигментоцитов.

3. Хориокапиллярный – рыхлая неоформленная соединительная ткань, сопровождающая гемокапилляры, идущие от сосудов с сосудистого слоя.
4. Базальный комплекс – включает два слоя:
  - Наружный - сплетение коллагеновых и эластических волокон
  - Внутренний – коллагеновые волокна и базальная мембрана пигментного эпителия



**Рис. 18. Схема строения глазного яблока.**  
 Гистология, эмбриология, цитология / Под ред.  
 Э.Г.Улумбекова. Ю.А.Челышева - 3-е изд. - 2009. - 480 с

### Функциональные аппараты глаза

В глазу выделяют 4 функциональных аппарата:

- диоптрический,
- аккомодационный,
- рецепторный
- вспомогательный (веки, мышцы, слезный аппарат)

**Веки** – это кожные складки, выстланные изнутри конъюнктивой. В ее составе выделяют многослойный плоский неороговевающий эпителий и собственную пластинку слизистой. Основу века ближе к задней поверхности образует плотная оформленная соединительная ткань. Ближе к передней поверхности расположена кольцевая мышца, которая регулирует поднятие и опускание века. По краю века располагаются ресницы, в воронку корня которых открываются выводные протоки сальных желез и видоизмененные потовые.

## Тканевой состав оболочек

| Оболочки          | Части<br>глазного<br>яблока | Структуры<br>оболочки                | Тканевой<br>состав                                                                                 | Функция                                                              |
|-------------------|-----------------------------|--------------------------------------|----------------------------------------------------------------------------------------------------|----------------------------------------------------------------------|
| <b>Наружная</b>   | Передняя                    | Роговица                             | Плотная<br>оформленная<br>волокнистая<br>соединительная<br>ткань, передний<br>и задний<br>эпителии | Светопреломление<br>Защитная                                         |
|                   | Задняя                      | Склера                               | Плотная<br>оформленная<br>волокнистая<br>соединительная<br>ткань                                   | Защитная,<br>трофика<br>роговицы,<br>Реабсорбция<br>водянистой влаги |
| <b>Средняя</b>    | Передняя                    | Радужка                              | Передний и<br>задний эпителии<br>РВСТ +<br>меланоциты +<br>гладкие<br>миоциты                      | Аккомодация<br><br>Аккомодация<br>Фильтрация<br>водянистой влаги     |
|                   |                             | Цилиарное<br>тело                    | РВСТ +<br>меаноциты +<br>миоциты<br>гладкие                                                        |                                                                      |
|                   | Задняя                      | Собственно<br>сосудистая<br>оболочка | РВСТ +<br>меланоциты +<br>сосуды                                                                   | Трофика<br>Сопоглощение                                              |
| <b>Внутренняя</b> | Передняя                    | Слепая<br>часть                      | Беспигментный<br>и пигментный<br>эпителии                                                          | Участие в<br>фильтрации<br>водянистой влаги                          |
|                   | Задняя                      | Сетчатая                             | Нервная ткань и<br>пигментный<br>эпителии                                                          | Рецепторная<br>функция                                               |

**Слезный аппарат** – образован слезными железами, слезным мешком и слезно-носовым каналом. Слезные железы – это сложные, разветвленные альвеолярно-трубчатые железы, вырабатывающие слезную жидкость, которая состоит из: воды, слизи, ионов хлора, фермента лизоцима, иммуноглобулинов А и белка альбумина. Жидкость накапливается в слезном мешке, который выстлан двурядным эпителием. Оттуда слезная жидкость поступает в носовую полость через слезно-носовой канал, выстланный многорядным эпителием.

**Глазодвигательные мышцы** – образованы волокнами поперечно-полосатой скелетной мышечной ткани, которые одним концом крепятся к склере, вторым концом к надкостнице глазницы. Работа мышц регулируется глазодвигательным и отводящим нервами.

#### **Характеристика функциональных аппаратов глаза, обеспечивающих световосприятие**

| <b>Аппарат</b>             | <b>Структурные компоненты аппарата</b>                                           | <b>Функция</b>                                                       |
|----------------------------|----------------------------------------------------------------------------------|----------------------------------------------------------------------|
| <b>Диоптрический</b>       | Роговица, водянистая влага передней и задней камер, хрусталик, стекловидное тело | Преломление света                                                    |
| <b>Аккомодационный</b>     | Радужка, цилиарное тело с цилиарными отростками                                  | Приспособление к видению на разном расстоянии и при разном освещении |
| <b>Рецепторный аппарат</b> | Сетчатка                                                                         | Рецепторная                                                          |

#### **ДИОПТРИЧЕСКИЙ АППАРАТ**

Все структуры диоптрического аппарата имеют разные источники развития и тканевой состав, однако им присущи общие признаки:

- отсутствие кровеносных сосудов;
- прозрачность;
- высокая гидрофильность – в связи со способностью связывать воду. В роговице и в стекловидном теле данное свойство обусловлено высоким содержанием сульфатированных гликозаминогликанов, в хрусталике – белков кристаллинов.

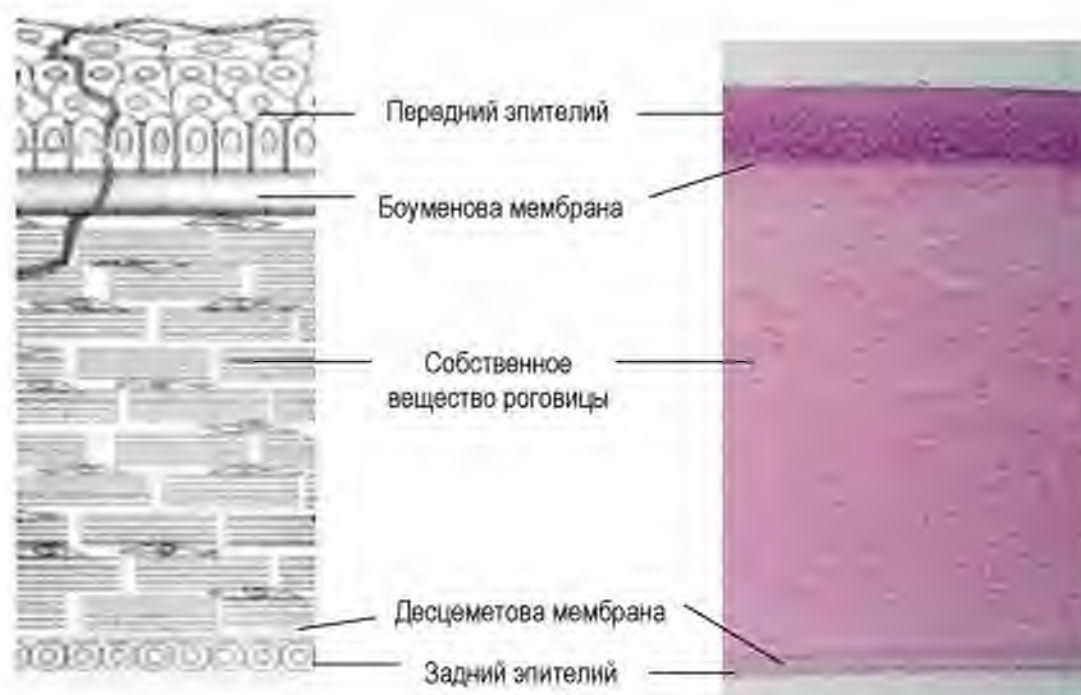
**Роговица (cornea)** - передняя наиболее выпуклая прозрачная часть глазного яблока.

- у человека занимает 1/5-1/6 площади наружной оболочки глаза;
- имеет вид линзы, обращённой вогнутой частью в переднюю камеру глаза;
- место перехода роговицы в склеру (тонкая полоска шириной до 1 мм) называется **лимбом**;
- в роговице нет кровеносных сосудов;
- в роговице много чувствительных нервных окончаний, которые обеспечивают тактильную, болевую и температурную чувствительность, что лежит в основе защитных рефлексов роговицы.

#### **Строение роговицы**

В роговице выделяют 5 слоев:

- передний эпителий – многослойный плоский неороговевающий - обеспечивает защиту за счет слоев, высокой регенерации и большого количества нервных окончаний. Их раздражение ведет к включению защитных рефлексов;;
- передняя пограничная мембрана (боуменова мембрана);
- собственное вещество роговицы - самый толстый слой роговицы (9/10), представлен пластинами коллагеновых волокон с ортогональной ориентацией (перпендикулярное направление волокон в соседних пластинах) и протеогликанами, богатыми сульфатированными гликозаминогликанами. Между пластинами матрикса расположены клетки роговицы - кератоциты;
- задняя пограничная мембрана (десцеметова мембрана);
- задний эпителий (эндотелий) – однослойный плоский, осуществляет транспорт веществ и трофику роговицы.



**Рис. 19. Строение роговицы.**

А – схема (по Э.Г.Улумбекову), Б – гистологический препарат

**Прозрачность роговицы определяется строением и химическим составом собственного вещества роговицы:**

- нет кровеносных сосудов;
- межклеточное вещество содержит коллагеновые волокна (коллаген I типа), которые формируют пластины. В каждой пластине волокна расположены параллельно друг другу



- клетки собственного вещества роговицы (кератоциты) продуцируют большое количество сульфатированных гликозаминогликанов (кератан- и хондроитинсульфаты), которые связывают воду. Это обеспечивает высокую гидрофильность и прозрачность роговицы.

**Трофика роговицы осуществляется за счет:**

- водянистой влаги, откуда вещества транспортируются через эндотелий роговицы
- сосуды лимба. Лимб - область перехода роговицы в склеру. Отсюда питательные вещества и кислород диффундируют в направлении от периферии к центру роговицы.

**Регенерация** роговицы осуществляется за счет лимбальных стволовых клеток.

**ВОДЯНИСТАЯ ВЛАГА**

Водянистая влага (внутриглазная жидкость) заполняет переднюю и заднюю камеру.

**Передняя камера** – расположена между роговицей, радужкой и хрусталиком.

**Задняя камера** – расположена между радужкой, отростками цилиарного тела, ресничным пояском и хрусталиком

**Состав водянистой влаги** – жидкость, гипертоничная по отношению к крови. Характерно высокое содержание антиоксидантов (аскорбиновая кислота), гиалуроновой кислоты, факторов роста и противовоспалительных цитокинов.

**Объем** водянистой влаги зависит от баланса двух процессов – фильтрации и реабсорбции.

В норме происходит постоянное образование, циркуляция и реабсорбция водянистой влаги. Нарушение данного процесса лежит в основе развития глаукомы (повышение внутриглазного давления, сопровождающееся нарушением трофики структур глаза и атрофией сетчатой оболочки).

**Водянистая влага образуется в задней камере глаза.** Данный процесс происходит в цилиарных отростках. Поддержание химического состава водянистой влаги зависит от работы гемато-аквезного (гемато-офтальмического барьера) цилиарных отростков.

**Состав гемато-аквезного барьера:**

- фенестрированный эндотелий капилляров на базальной мембране;
- периваскуляна рыхлая волокнистая соединительная ткань;

- цилиарный эпителий – состоит из 2 слоев с двумя базальными мембранами;

Внутренний слой – пигментный эпителий на базальной мембране – граничит с рыхлой волокнистой соединительной тканью. Наружный слой – беспигментный эпителий на базальной мембране, БМ расположена на поверхности, обращенной в заднюю камеру.

**Реабсорбция водянистой влаги** – происходит в углу передней камеры глаза. Система оттока включает: трабекулярную сеть и венозный синус (Шлеммов канал), расположенный в склере. Трабекулярная сеть расположена в углу между роговицей и корнем радужки. Трабекула состоит из стержня коллагеновых волокон, покрытых клетками эндотелия (трабекулярными клетками).

**Хрусталик (lens)** – прозрачная двояковыпуклая структура, по сути — "естественная линза" глаза. Он прозрачен, эластичен — может изменять свою форму. Удерживается **ресничным пояском**.

Задняя поверхность хрусталика прилегает к стекловидному телу, спереди от него находятся радужка, передняя и задняя камеры.

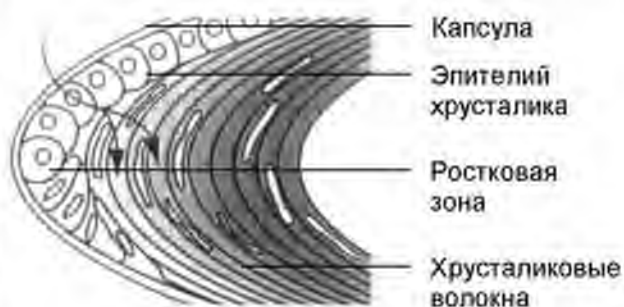
**В хрусталике выделяют:**

- ядро – центральная часть;
- кортикальную зону – периферическая часть;
- ростковую зону – расположена в области экватора;
- переднюю поверхность, которая включает переднюю капсулу и эпителий хрусталика;
- заднюю капсулу, примыкающую к стекловидному телу.

Снаружи хрусталик покрыт капсулой, которая защищает хрусталик от действия различных патологических факторов.

Под капсулой на передней поверхности хрусталика расположен **эпителий хрусталика**. Это

однослойный кубический эпителий. Он выполняет барьерную и трофическую функции, обеспечивая транспорт аминокислот и воды внутрь хрусталика.



**Рис. 20. Схема строения хрусталика.**

Гистология, эмбриология, цитология / Под ред. Э.Г.Улумбекова, Ю.А.Челышева - 2009. - 480 с

В области экватора клетки эпителия хрусталика становятся призматическими и образуют **ростковую зону хрусталика** (является источником образования клеток эпителия хрусталика и хрусталиковых волокон), обеспечивая рост и утолщение хрусталика. Клетки ростковой зоны делятся и дифференцируются в хрусталиковые волокна.

**Хрусталиковые волокна** – шестиугольные призмы, которые содержат ядра. В цитоплазме хрусталиковых волокон находится прозрачный белок – **кристаллин**.

По мере дифференцировки хрусталиковые волокна накапливают кристаллин, утрачивают ядро и смещаются в центр, формируя **ядро хрусталика**.

**Хрусталик удерживается в глазу с помощью ресничного пояска.** Ресничный поясок прикреплен к цилиарному телу.

**Функция:** Хрусталик: выполняет роль линзы, форма которой меняется во время аккомодации. Показатель преломления 1,42.

**Трофика хрусталика:** Хрусталик не имеет сосудов. Его трофика осуществляется за счет диффузии веществ из водянистой влаги задней камеры через эпителий хрусталика. Эти клетки содержат в плазмолемме большое количество ионных насосов, **аквапоринов** – каналов для транспорта воды, и транспортеров для глюкозы и аминокислот. Кроме того, на задней поверхности возможен обмен веществ между хрусталиком и стекловидным телом.

**Возрастные изменения:** Наличие ростковой зоны с делящимися клетками обеспечивает постоянное образование новых хрусталиковых волокон. Вследствие этого толщина хрусталика с возрастом увеличивается. Нарушение трофики, защиты и механизмов дифференцировки хрусталиковых волокон может привести к развитию катаракты.

**Стекловидное тело** – прозрачное желеобразное межклеточное вещество, которое заполняет полость между хрусталиком и сетчаткой. Преломляет свет. Показатель преломления 1,33.

По химическому составу стекловидное тело уникально – его межклеточное вещество содержит коллагены II, V и IX типов, и протеогликаны с сульфатированными гликозаминогликанами. Это обеспечивает его прозрачность и способность связывать воду.

## АККОМОДАЦИОННЫЙ АППАРАТ

Все структуры аккомодационного аппарата имеют общие признаки:

- наличие гладких миоцитов нейрального происхождения;
- наличие меланоцитов;

- богатая иннервация волокнами симпатической и парасимпатической нервной системы.

**Радужка** – дисковидное образование с отверстием изменчивой величины (зрачок) в центре. Расположена между роговицей и хрусталиком на границе между передней и задней камерами глаза.

**Состоит из 5 слоев:**

- передний эпителий – плоские полигональные клетки;
- наружный пограничный слой – РВСТ + меланоциты.
- сосудистый слой – рыхлая волокнистая соединительная ткань + кровеносные сосуды + пигментные клетки (меланоциты).
- внутренний пограничный слой РВСТ + меланоциты + гладкие миоциты дилатора зрачка;
- задний пигментный эпителий (слепая часть сетчатой оболочки).

**Цвет глаз** определяется комплексом факторов. Ключевым фактором является количество меланина (численность меланосом в меланоцитах и концентрация в них меланина) в наружном пограничном слое радужки. Количество меланина определяется экспрессией нескольких генов, ключевыми среди них считаются OCA2 и HERC2. Оба расположены в 15 хромосоме.

Высокая плотность меланина определяет полное поглощение света и темный (карий) цвет глаз. При меньшем количестве меланина в радужной оболочке длинноволновая часть спектра света (красный и желтый цвета) поглощаются, тогда как короткие волны (синий спектр) отражаются (Рэлеевское рассеяние). Интенсивность рассеяния зависит от плотности расположения коллагеновых волокон в переднем пограничном слое радужки. При низкой плотности волокон свет проходит свободно через матрикс переднего пограничного слоя, и отражение коротковолновой (синей) части спектра определяет синий цвет глаз. Плотное расположение волокон в матриксе вызывает усиленное рассеяние света, что ведет к появлению голубого (или серого) цвета глаз. Зеленый цвет глаз является результатом сочетания пигментации радужки за счет меланина с синим тоном, формируемым в результате рассеяния отраженного света.

**Функция радужки:**

- фотозащита (защита от ультрафиолетового излучения, которое вызывает повреждение клеток);
- приспособление к интенсивности освещения. В темноте зрачок расширяется, а на свету – сужается. Это осуществляется благодаря мышцам, расширяющим (дилатор – иннервируется – симпатическими нервами, медиатор – норадреналин) и сужающим зрачок (сфинктер – иннервируется парасимпатическими волокнами, медиатор – ацетилхолин).

**Ресничное тело** – производное сосудистой и сетчатой оболочек. Основа – ресничная мышца – гладкомышечные клетки. От ресничной

мышцы отходят ресничные отростки. Они образованы РВСТ, богатой меланоцитами, содержат капилляры с фенестрированным эндотелием. Снаружи цилиарные отростки покрыты двухслойный цилиарным эпителием (слепая часть сетчатой оболочки).

При сокращении мышцы цилиарного тела происходит расслабление ресничного пояса, и хрусталик приобретает выпуклую (округлую) форму (большая преломляющая сила – позволяет рассматривать предметы вблизи, например, при чтении книги или при микроскопии в процессе изучения гистологического препарата). Расслабление цилиарной мышцы ведет к натяжению ресничного пояса. При этом хрусталик вытягивается и становится плоским – оптимально для видения предметов, расположенных на дальнем расстоянии.

**Функция** – изменение кривизны хрусталика – аккомодация, то есть способность видеть предметы, расположенные на разном расстоянии. Кроме того, цилиарные отростки обеспечивают выработку внутриглазной жидкости.

### ФОТОРЕЦЕПТОРНЫЙ АППАРАТ

**СЕТЧАТКА** – отличается по строению в переднем и заднем отделах глаза. В сетчатой оболочке выделяют:

- переднюю – слепую часть (ресничное тело и задняя поверхность радужки);
- заднюю – зрительную часть + слепое пятно (выход зрительного нерва) + желтое пятно – участок наилучшего зрения.

#### ЗРИТЕЛЬНАЯ ЧАСТЬ СЕТЧАТОЙ ОБОЛОЧКИ

**Тканевой состав:** нервная ткань + пигментный эпителий

**Пигментный эпителий** – слой кубических или призматических клеток с базально расположенным ядром и гранулами меланина. На апикальной поверхности клеток – отростки. При интенсивном освещении их длина увеличивается и гранулы меланина перемещаются в отростки, защищая фотосенсорные клетки от повреждения.

**Функции:**

- защита нейронов сетчатки от света;
- трофика – обеспечивает транспорт веществ (включая со стороны сосудистой оболочки);
- фагоцитоз поврежденных наружных сегментов фоторецепторных клеток сетчатой оболочки
- накопление, эстерификация и транспорт к фоторецепторам витамина А (нужен для синтеза родопсина)

**Нервная ткань** сетчатки представлена нейронами и нейроглией.

**Нейроны сетчатки:**

- фотосенсорные клетки;
- биполярные клетки;
- ганглионарные клетки.

**ФОТОСЕНСОРНЫЕ КЛЕТКИ**

**Фотосенсорные клетки** представляют собой биполярные нейроны. Каждый нейрон имеет тело и два отростка – дендрит и аксон.

Дендрит фотосенсорных клеток специализирован и содержит особые структуры:

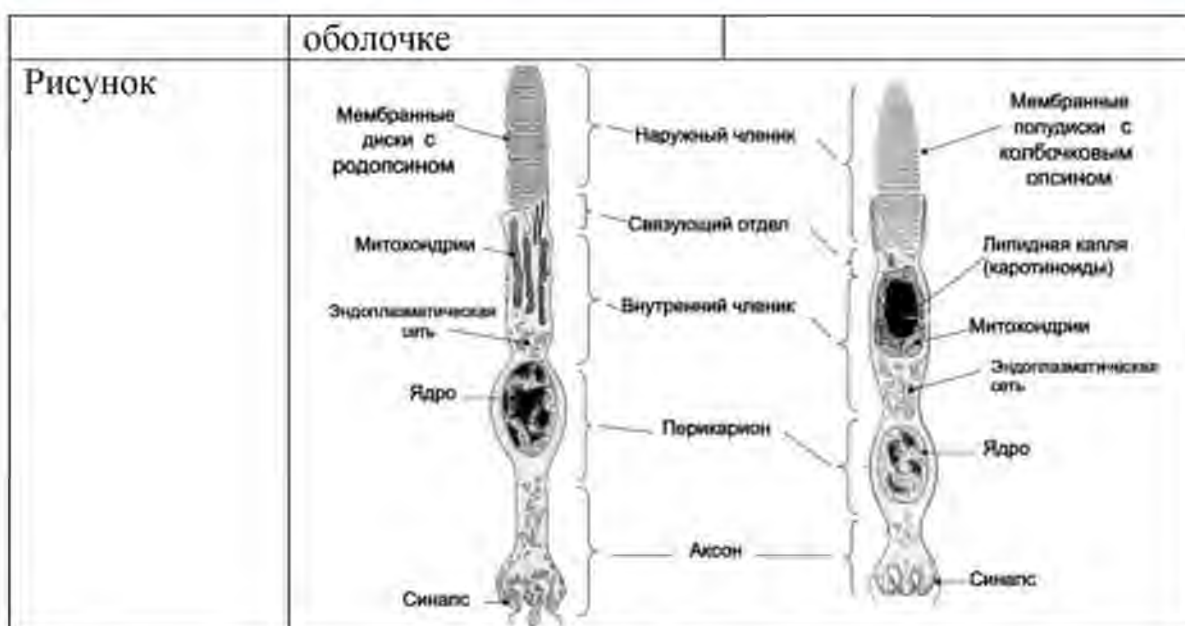
- два сегмента (наружный и внутренний), а также связующий отдел между ними;
- диски (полудиски), содержащие зрительный пигмент (в наружном сегменте);
- реснички (в составе связующего отдела);
- эллипсоид – структура, состоящая из липидной капли, окруженной митохондриями.

В сетчатой оболочке человека выделяют 2 вида фоторецепторных клеток – палочковые и колбочковые.

Палочковые и колбочковые фотосенсорные нейроны отличаются по: количеству; размеру; расположению; строению; функциями.

**ОСОБЕННОСТИ СТРОЕНИЯ ПАЛОЧКОВЫХ И КОЛБОЧКОВЫХ  
ФОТОСЕНСОРНЫХ КЛЕТОК**

| <b>Клетка</b>               | <b>Палочковая</b>                                                                                                                    | <b>Колбочковая</b>                                                                                                                                              |
|-----------------------------|--------------------------------------------------------------------------------------------------------------------------------------|-----------------------------------------------------------------------------------------------------------------------------------------------------------------|
| Наружный сегмент отростка   | Цилиндрическая форма<br>1000-1500 мембранных дисков, заполненных зрительным пигментом                                                | Коническая форма<br>Диски не замкнуты (полудиски)                                                                                                               |
| Пигмент                     | Родопсин                                                                                                                             | Йодопсин                                                                                                                                                        |
| Внутренний сегмент отростка | Диаметр внутреннего сегмента равен диаметру наружного.<br>Митохондрии, центриоли, гранулярная и агранулярная эндоплазматическая сеть | Диаметр внутреннего сегмента превосходит диаметр наружного.<br>Гранулярная и агранулярная эндоплазматическая сеть, <b>эллипсоид</b> =липидная капля+митохондрии |
| Ядро                        | Мелкое, круглое                                                                                                                      | Крупное, круглое, светлое                                                                                                                                       |
| Зрение                      | Черно-белое                                                                                                                          | Цветное                                                                                                                                                         |
| Количество                  | 120 млн., распределены по всей сетчатой                                                                                              | 6-7 млн., расположены в области желтого пятна.                                                                                                                  |



Различают три вида колбочек, по чувствительности к разным длинам волн света (цветам):

- Колбочки S-типа чувствительны в фиолетово-синей (S от англ. Short - коротковолновый спектр),
- M-типа - в зелено-желтой (M от англ. Medium - средневолновый),
- L-типа - в желто-красной (L от англ. Long - длинноволновый) частях спектра.

Наличие этих трех видов колбочек обеспечивает цветное зрение

**Биполярный нейрон** – вставочный нейрон, передающий сигналы от фотосенсорных нейронов на ганглионарный нейрон.

С одним интернейроном, собирающим сигнал в сетчатке, как правило, связаны несколько палочек (конвергенция), что дополнительно увеличивает чувствительность глаза. Такое объединение палочек в группы делает периферийное зрение очень чувствительным к движениям и отвечает за феноменальные способности отдельных индивидов к зрительному восприятию событий, лежащих вне поля зрения.

Регуляция синаптической передачи между нейронами сетчатки осуществляется при помощи:

- **горизонтальных клеток** (мультиполярные нейроны) – дендриты и аксон связаны с аксонами палочковых и колбочковых клеток, а также с дендритами биполярных клеток;

- **амакриновых клеток** (униполярный нейрон) – регулируют передачу информации между аксоном биполярной клетки и дендритом ганглионарного нейрона.

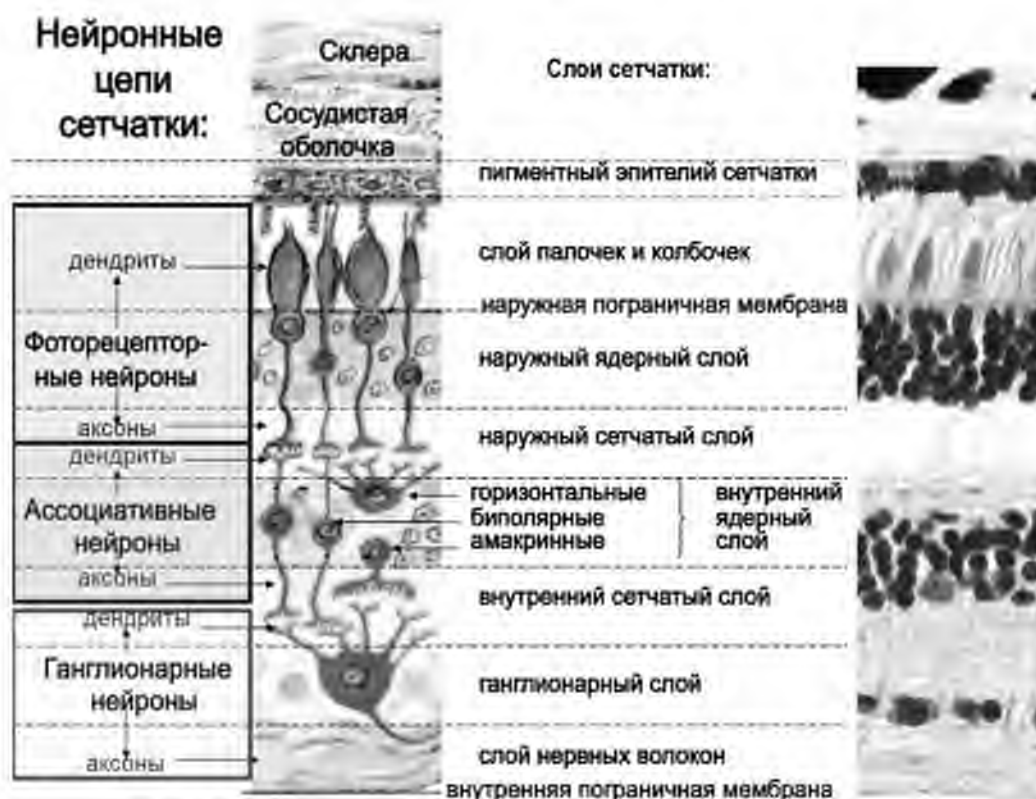


Рис. 21. Клеточный состав и слои сетчатой оболочки глаза.

Гистология. Атлас для практических занятий.: Бойчук Н.В., Исламов Р.Р., Кузнецов С.Л., Чельшев Ю.А. 2008 г.

**Ганглионарные нейроны** – самые крупные, расположены в один ряд. Это мультиполярные нейроны. Их дендриты формируют синапсы с аксонами биполярных нейронов. Аксоны ганглионарных нейронов формируют зрительный нерв.

Зона конвергенции всех аксонов ганглионарных нейронов – **диск зрительного нерва**, его называют также **слепым пятном**. Здесь отсутствуют фоторецепторные клетки, и зрительный нерв покидает глазное яблоко.

#### Нейроглия:

- **Миелеровы клетки** – крупные отростчатые клетки, которые формируют внутреннюю и наружную глиальную пограничную мембрану.
- **Астроциты**. Вместе с Миелеровыми клетками формируют гемато-регинальный барьер.



### СЛОИ СЕТЧАТОЙ ОБОЛОЧКИ

Благодаря упорядоченному расположению трех видов перечисленных выше нейронов, в сетчатой оболочке выделяют 10 слоев:

- **Пигментный эпителий;**
- **Фотосенсорный слой** – содержит дендриты фотосенсорных клеток – палочки и колбочки;
- Наружная глиальная пограничная мембрана;
- **Наружный ядерный слой** – содержит тела фотосенсорных нейронов;
- **Наружный сетчатый слой** – здесь расположены синапсы между аксонами фотосенсорных нейронов и дендритами биполярных нейронов;
- **Внутренний ядерный слой** – включает тела биполярных, амакринных, горизонтальных нейронов и Мюллеровых клеток;
- **Внутренний сетчатый слой** – зона синапсов между аксонами биполярных нейронов и дендритами ганглионарных клеток;
- **Ганглионарный** – место расположения тел ганглионарных нейронов;
- **Слой нервных волокон** – аксоны ганглионарных клеток;
- **Внутренняя глиальная пограничная мембрана**, формирующая витрео-ретиальную границу.

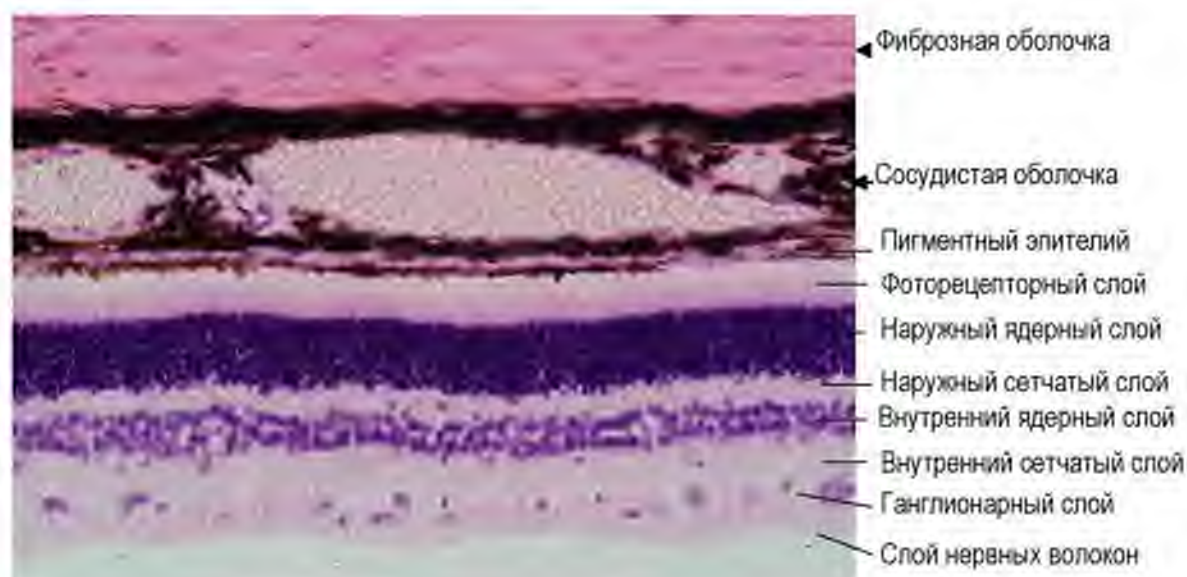


Рис. 22. Задняя стенка глаза. Окраска гематоксилином и эозином.

Трофика сетчатой оболочки осуществляется из двух источников:

- со стороны сосудистой оболочки через пигментный эпителий;

- из сосудов, расположенных на границе между сетчатой оболочкой и стекловидным телом, которые проникают в сетчатую оболочку до внутреннего ядерного слоя.

#### **Зона наилучшего видения**

Зоной наилучшего видения считается желтое пятно (макула). Именно здесь располагаются колбочковые фотосенсорные нейроны, а толщина сетчатой оболочки здесь минимальна.

### **ОРГАН СЛУХА И РАВНОВЕСИЯ**

Орган слуха и равновесия является периферической частью статоакустической сенсорной системы. Его рецепторные клетки являются **сенсоэпителиальными**, поэтому орган слуха и равновесия относится к вторично чувствующим органам чувств

**Функции.** Орган слуха и равновесия воспринимает следующие раздражения:

1. звуки
2. линейные ускорения
3. угловые ускорения (при вращении тела)
4. вибрация

#### **Источники развития:**

- слуховые плакоды
- ганглиозная пластинка

#### **ОБЩАЯ ХАРАКТЕРИСТИКА**

В составе уха выделяют 3 части: наружное, среднее и внутреннее ухо.

#### **Среднее ухо**

Латеральная стенка барабанной полости образована барабанной перепонкой, в медиальной стенке находятся два отверстия: овальное и круглое окно, соединяющие барабанную полость с внутренним ухом. В барабанной полости расположены три слуховые косточки: молоточек, наковальня и стремечко. Их функция заключается в передаче механических колебаний с барабанной перепонки на мембрану овального окна.

#### **Внутреннее ухо**

Представлено системой полостей в пирамидке височной кости (**костный лабиринт**). Внутри костного лабиринта расположен **перепончатый лабиринт**, в составе которого расположены рецепторные зоны, содержащие волосковые (сенсоэпителиальные) клетки.

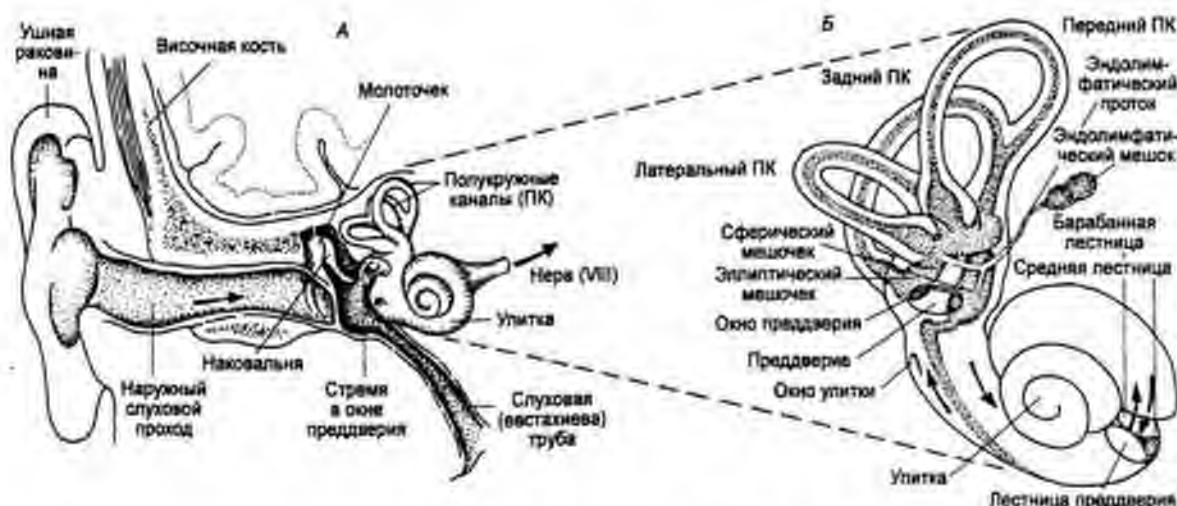


Рис. 23. Части органа слуха (схема).

Гистология, эмбриология, цитология / Под ред. Э.Г. Улумбекова, Ю.А. Челышева - 3-е изд., - 2009. - 480 с

### Характеристика органа слуха и равновесия

|                 | Наружное ухо                                                         | Среднее ухо                                                              | Внутреннее ухо                                          |
|-----------------|----------------------------------------------------------------------|--------------------------------------------------------------------------|---------------------------------------------------------|
| Составные части | ушная раковина;<br>наружный слуховой проход;<br>барабанная перепонка | барабанная полость;<br>слуховые косточки;<br>слуховая (евстахиева) труба | костный лабиринт;<br>перепончатый лабиринт              |
| Функция         | Улавливает звуковые колебания                                        | Преобразует звуковые колебания в колебания жидкости (перилимфы)          | Колебания перилимфы трансформируются в нервные импульсы |

Рецепторные (сенсоэпителиальные) клетки органа слуха и равновесия называются волосковыми.

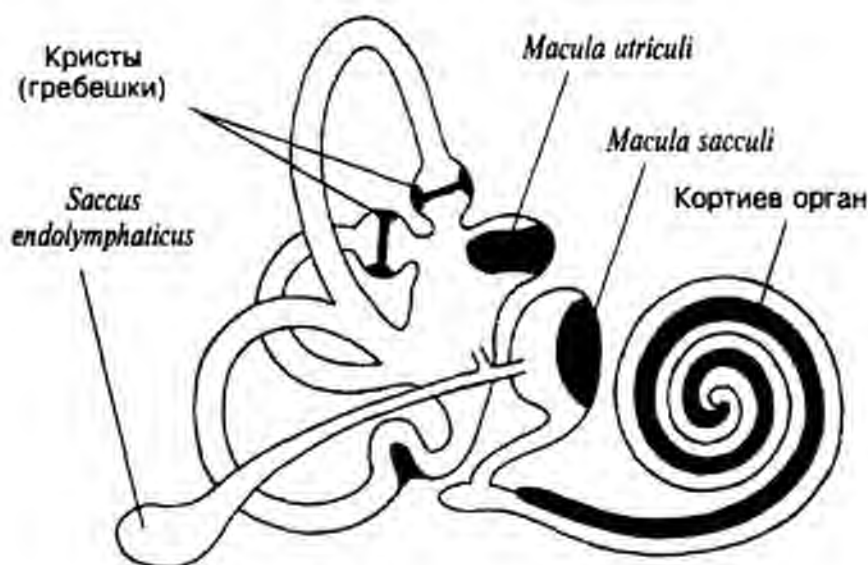
**Волосковые клетки** кортиевого органа, макул и ампулярных гребешков имеют общие черты:

- Это эпителиальные рецепторные клетки (механорецепторы)
- На апикальной поверхности имеются специализированные микроворсинки - стереоцилии
- В базальной части содержатся синаптические пузырьки

- К базальной поверхности подходят афферентные (и эфферентные) окончания VIII пары ЧМН

**Характеристика внутреннего уха**

| Костный лабиринт       | Перепончатый лабиринт                                                                                                                | Локализация рецепторных зон           | Функция                                                 |                  |
|------------------------|--------------------------------------------------------------------------------------------------------------------------------------|---------------------------------------|---------------------------------------------------------|------------------|
|                        |                                                                                                                                      |                                       |                                                         |                  |
| Улитка                 | Канал улитки – треугольной формы                                                                                                     | Кортиев орган                         | Восприятие звука                                        | Орган слуха      |
| Преддверие             | Сферический мешочек, <i>sacculus</i>                                                                                                 | Пятно (макула) сферического мешочка   | Восприятие линейных ускорений, вибрации                 | Орган равновесия |
|                        | Эллиптический мешочек, <i>utricleus</i>                                                                                              | Пятно (макула) эллиптического мешочка | Восприятие линейных ускорений                           |                  |
| Три полукружных канала | Перепончатые полукружные каналы (каналы расположены во взаимно перпендикулярных плоскостях), имеют ампулярное расширение у основания | Ампулярные гребешки                   | Восприятие угловые ускорений при вращении головы и тела |                  |



**Рис. 24. Рецепторные зоны внутреннего уха.**

Гистология, эмбриология, цитология / Под ред. Э.Г. Улумбекова, Ю.А. Чельшева - 3-е изд., - 2009. - 480 с

- Расположены на поддерживающих клетках

- Механизм возбуждения волосковой клетки. Отклонение стереоцилий вызывает открытие катионных каналов и деполяризацию мембраны – возникает рецепторный потенциал. Возбуждение передается волокнам преддверно-улиткового нерва (с помощью медиатора)

### Рецепторная часть органа равновесия

**Макула** расположена в сферическом и эллиптическом мешочках

Содержит два типа эпителиальных клеток: волосковые и поддерживающие. Над ними расположена отолитовая мембрана, состоящая из желеобразного вещества и отолитовых кристаллов. Различают волосковые клетки 1 и 2 типа. Волосковые клетки, помимо стереоцилий, имеют также по 1 киноцилии. Смещение отолитовой мембраны при линейном движении тела вызывает отклонение стереоцилий относительно киноцилии, что ведет к генерации рецепторного потенциала.

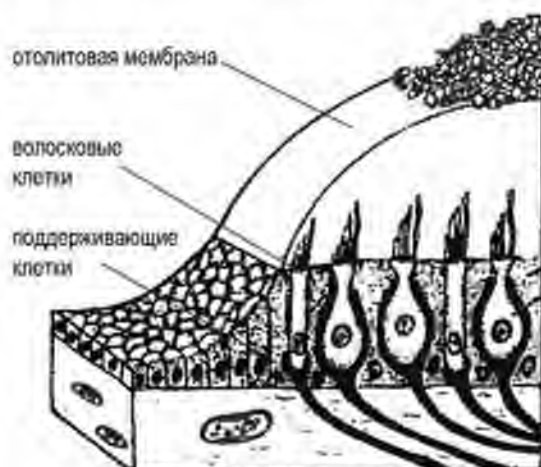


Рис. 25. Макула (схема).

Гистология, эмбриология, цитология / Под ред. Э.Г. Улумбекова, Ю.А. Чельшева. - 2009. - 480 с

**Ампулярные гребешки** – расположены в ампулах полукружных каналов. Имеют аналогичное макуле строение, однако, в отличие от последней, стереоцилии волосковых клеток 1 и 2 типов погружены в желатинозный купол.

При вращении тела желатинозный купол смещается, вызывая отклонение стереоцилий и возбуждая сенсорную клетку.

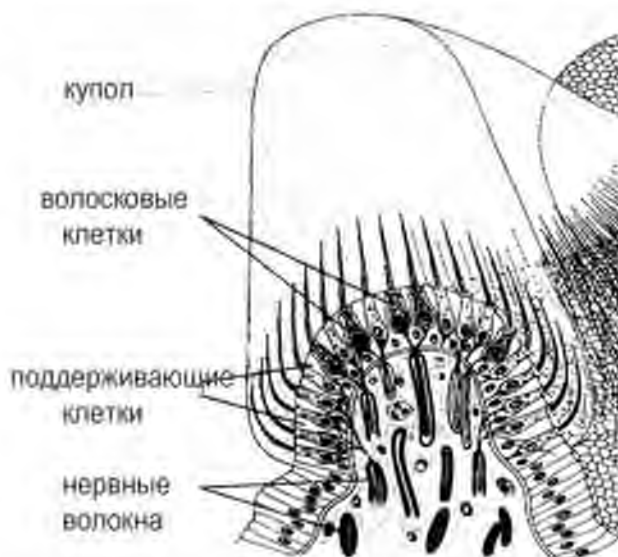


Рис. 26. Ампулярный гребешок (схема).

Гистология, эмбриология, цитология / Под ред. Э.Г. Улумбекова, Ю.А. Чельшева - 3-е изд., - 2009. - 480 с

**Сравнительная характеристика волосковых клеток 1 и 2 типа органа равновесия**

| признак                | Клетка 2 типа<br>(призматическая)                | Клетка 1 типа<br>(грушевидная)     |
|------------------------|--------------------------------------------------|------------------------------------|
| Форма                  | Призматическая                                   | Округлая                           |
| Апикальная поверхность | Несколько стереоцилий +1 киноцилия               |                                    |
| Базальная поверхность  | Нервные окончания<br>(афферентные и эфферентные) | Нервные окончания<br>(афферентные) |
|                        |                                                  |                                    |

**Рецепторная часть органа слуха**

В канале костной улитки расположены базилярная и вестибулярная мембраны, которые делят его на три части:

- Верхнюю (вестибулярную) лестницу
- Среднюю лестницу (перепончатый канал улитки)
- Нижнюю (барабанную) лестницу

Верхняя и нижняя лестницы содержат перилимфу, а средняя (канал улитки) – эндолимфу.

**Перепончатый канал улитки (канал улитки)** имеет форму треугольника. Его стенки образованы:

- Вестибулярной мембраной – верхняя стенка
- Базилярная мембрана – нижняя стенка
- Сосудистая полоска – боковая стенка

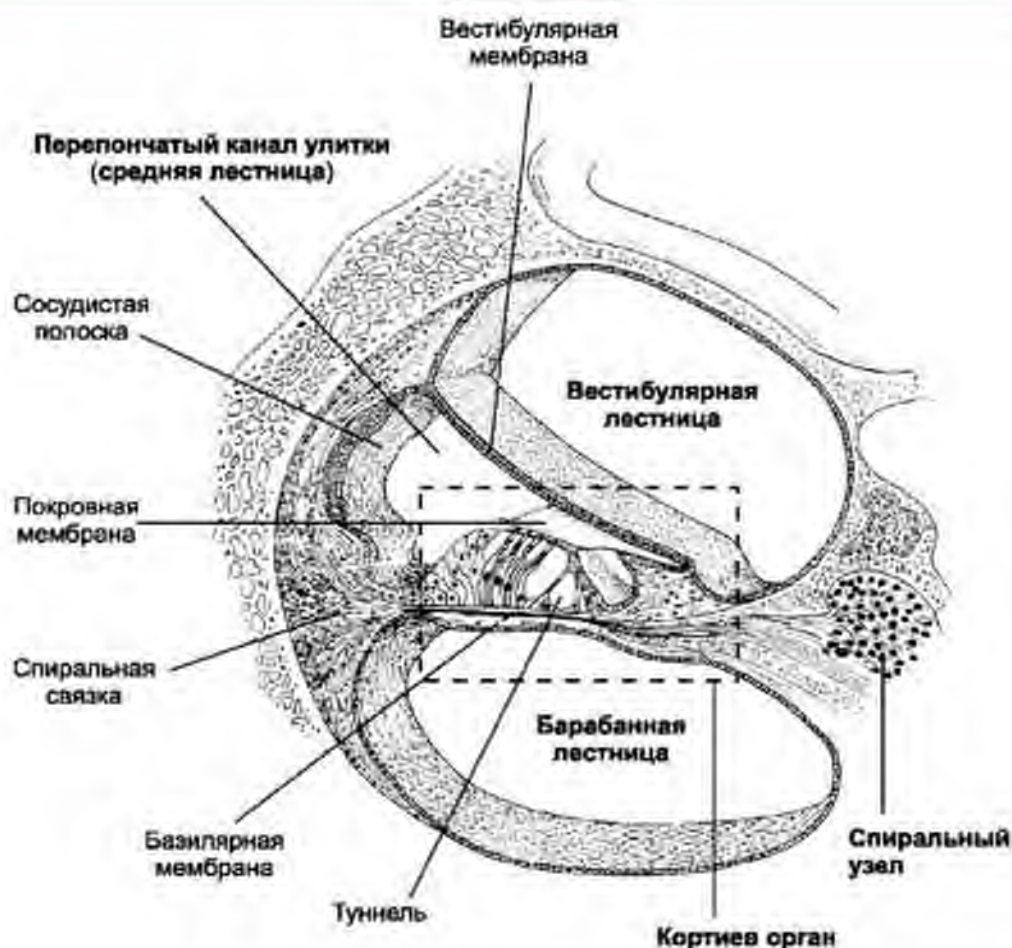


Рис. 27. Перепончатый лабиринт улитки (схема).

Гистология, эмбриология, цитология / Под ред. Э.Г. Улумбекова, Ю.А. Чельшева - 3-е изд., - 2009. - 480 с

**Сосудистая полоска** образована пластом многослойного эпителия, который содержит капиллярную сеть. Функция сосудистой полоски заключается в продукции **эндолимфы**. Таким образом, эпителий сосудистой полоски - это единственный эпителий, содержащий сосуды.

**Отличия эндолимфы от перилимфы:** **Перилимфа** – это производное ликвора; имеет сходный химический состав: содержит много ионов  $\text{Na}^+$  и мало  $\text{K}^+$ . **Эндолимфа** секретируется эпителием сосудистой полоски, она содержит много  $\text{K}^+$  и мало  $\text{Na}^+$ . Такой состав важен для генерации рецепторного потенциала волосковыми клетками.

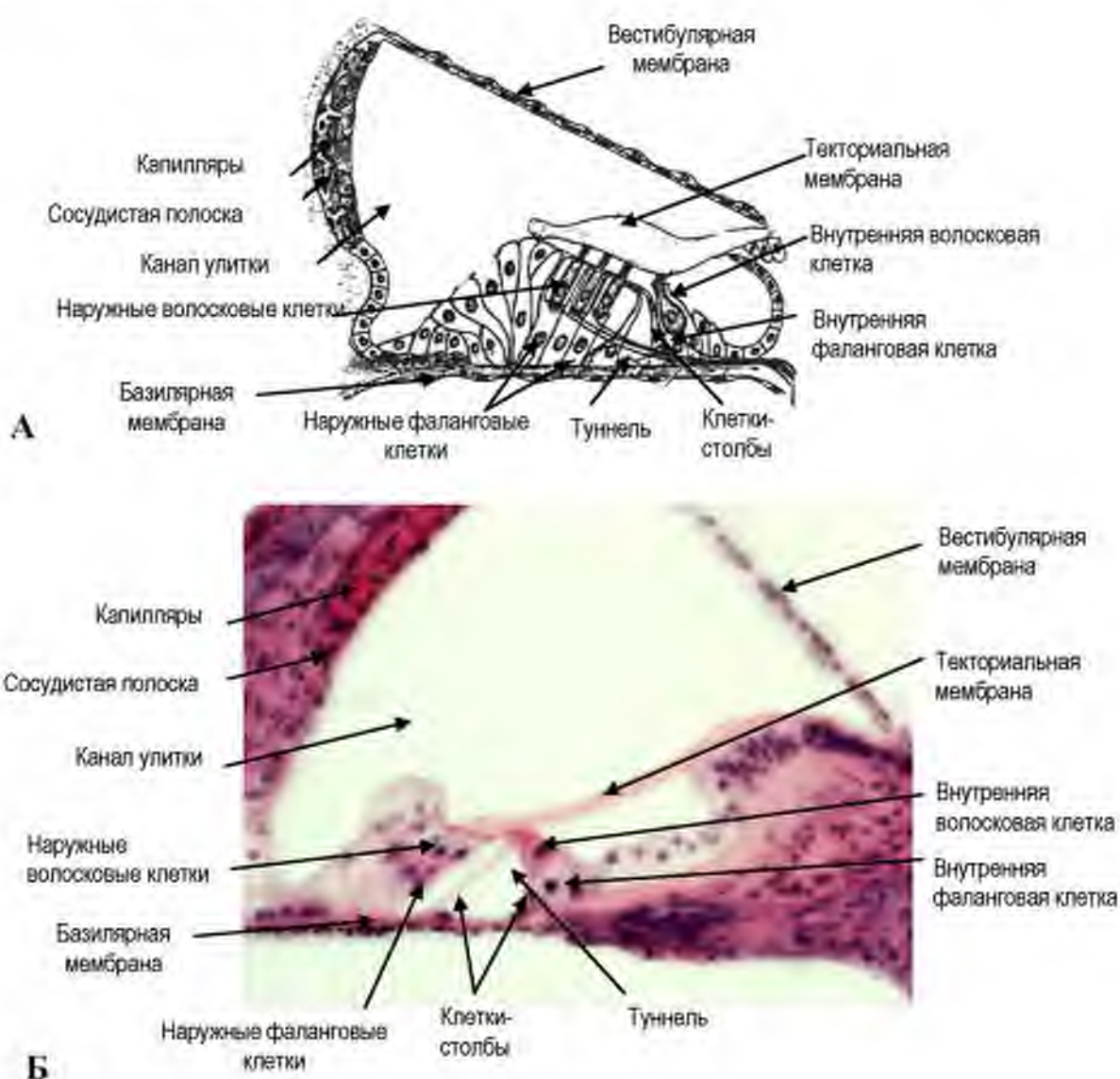
На базилярной мембране канала улитки расположен кортиев (спиральный) орган.

**Кортиев орган** содержит две основные группы клеток: **наружные и внутренние**. Эти две группы разделяет **туннель**, который образован поддерживающими клетками-столбами. В туннеле проходят дендриты нейронов спирального ганглия.

Поддерживающие клетки, лежащие по обеим сторонам от туннеля, называются **фаланговыми**. Они удерживают **волосковые** клетки с помощью тонкого отростка – фаланги.

**Внутренние волосковые клетки** лежат в 1 ряд, они округлой формы.

**Наружные волосковые клетки** лежат в 3-5 рядов, цилиндрической формы, их стереоцилии образуют на апикальной поверхности фигуру V. Стереоцилии связаны с покровной (текториальной) мембраной, лежащей над ними.



**Рис. 28. Спиральный (Кортиев) орган**  
(А – схема, Б – гистологический препарат).

Гистология, эмбриология, цитология: учебник для вузов / Под ред. Э.Г. Улумбекова, Ю.А. Чельшева – 3-е изд., - 2009. - 480 с



### Сравнительная характеристика наружных и внутренних волосковых клеток

| Параметры           | Наружная волосковая клетка | Внутренняя волосковая клетка |
|---------------------|----------------------------|------------------------------|
| Форма               | призматическая             | Округлая                     |
| Количество клеток   | Больше (до 20 000)         | Меньше (3500)                |
| Расположение клеток | В 3-5 рядов                | В 1 ряд                      |
| Стереоцилии         | В 3-5 рядов в виде буквы V | Линейно                      |
| Нервные окончания   | Афферентные и эфферентные  | афферентные                  |
|                     |                            |                              |

#### Путь акустических сигналов

Звуковая волна – барабанная перепонка – слуховые косточки – колебания перилимфы – колебания базилярной и текториальной мембраны – возбуждение сенсоэпителиальных клеток – стимуляция дендритов нейронов спирального ганглия – нервный импульс передается по проводящим путям в головной мозг.

### ОРГАН ОБОНЯНИЯ

**Орган обоняния** – периферическая часть обонятельного анализатора, представленного обонятельной областью слизистой оболочки носа. Обонятельная область находится в верхнем отделе полости носа, включая:

- верхнюю треть носовой перегородки;
- верхнюю носовую раковину

**Обонятельные клетки** являются первичными рецепторами. Их аксоны объединяются в 20—40 обонятельных нитей, которые через отверстия решетчатой кости проникают в полость черепа и направляются к *обонятельной луковице (bulbus olfactorius)*.

#### ФУНКЦИОНАЛЬНОЕ ЗНАЧЕНИЕ

Помимо распознавания молекул (одорантов), вызывающих формирование ощущений запаха, обоняние играет важную роль в модуляции: памяти; пищевого, оборонительного и полового поведения; эмоций.

Связь обонятельного анализатора с регуляцией работы висцеральных систем используется в медицине (ароматерапия). Применение пахучих веществ может изменять общую активность нервной системы; болевую чувствительность; выраженность воспалительных процессов; работу висцеральных органов.

**Источником развития** являются плакоды – утолщения эктодермы головы.

#### ОБЩИЙ ПЛАН СТРОЕНИЯ

В состав обонятельной области носовой полости входят:

- обонятельный эпителий;
- собственная пластинка: РВСТ с обонятельными (боуменовыми) железами.

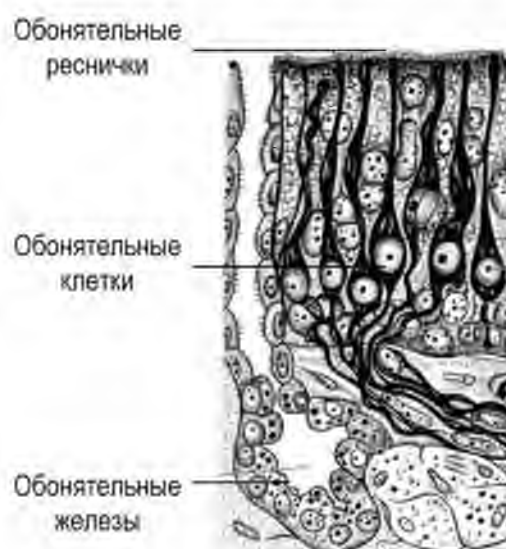
#### Обонятельный эпителий:

Морфологически имеет желтоватый цвет за счет наличия в клетках пигмента.

Это **однослойный многорядный призматический эпителий**. В отличие от дыхательной части, эпителиальные клетки не имеют ресничек.

#### Клеточный состав.

- обонятельные нейросекреторные клетки;
- поддерживающие эпителиальные клетки;
- базальные клетки (прогениторы);



**Рис. 29. Обонятельный эпителий (схема).**

По Ю.И. Афанасьеву

**Характеристика обонятельных клеток**

**Обонятельные клетки** – биполярные нейроны, имеют тело, дендрит и аксон. Являются хеморецепторами, которые реагируют на химические молекулы – одоранты.

- продолжительность жизни обонятельной клетки около 30-35 суток, их обновление происходит каждые 2-4 недели.
- Тело нейронов расположено в нижней части обонятельного эпителия, содержит округлое ядро.
- дендрит – периферический отросток, короткий, направляется к поверхности эпителия;
- специализация дендрита обонятельной клетки проявляется наличием сферического утолщения (обонятельная булава) у поверхности эпителия, на вершине которого находится 10-12 подвижных обонятельных ресничек;
- в основе восприятия запаха лежит взаимодействие одоранта с рецептором обонятельного нейрона;
- обонятельные рецепторы расположены в мембране ресничек и относятся к семейству рецепторов, связанных с G-белками.
- взаимодействие одоранта с рецептором ведет к формированию нервного импульса;
- рецепторы к одорантам кодируются большим семейством генов (около 1000 генов, распределенных в большей части хромосом), однако доказана экспрессия только 40% из них.
- разные последовательности молекулы одного одоранта могут активировать разные типы сенсорных клеток.
- Аксон, центральный отросток обонятельного нейрона, - длинный, длинный, он прободает базальную мембрану обонятельного эпителия,
- аксоны обонятельных клеток собираются в 15—20 стволиков и через отверстия решетчатой пластинки в верхних отделах полости носа направляются в обонятельные луковицы;
- Характерна специфичность обонятельных нейронов – разные обонятельные клетки реагируют только на определенные одоранты;
- Обонятельные клетки определенного типа связываются с дендритами митральных клеток в составе гломерулы обонятельных луковиц.

**Обонятельные луковицы** являются первичными обонятельными центрами, где происходит конвергенция и интеграция обонятельных сигналов. В обонятельной луковице около 1000 аксонов обонятельных нейронов конвергируют на разветвлениях апикального дендрита одной

митральной клетки. Около 25 дендритов митральных клеток вместе с терминалями аксонов обонятельных нейронов формируют сферическое образование, именуемое гломерулой (обонятельный клубочек). Их размер и количество варьируют у разных млекопитающих. У человека насчитывают порядка 1100-1200 гломерул. В одну гломерулу поступают аксоны обонятельных нейронов, реагирующих на определенный одорант.

**В обонятельных луковицах выделяют 6 слоев:**

- 1) слой нервных волокон;
- 2) слой клубочков (гломерул); в котором формируются синаптические связи между аксонами обонятельных нейронов и дендритами митральных клеток. Между гломерулами расположены короткоаксонные перигломерулярные клетки. Аксоны этих клеток соединяют их с одной гломерулой, а дендритное дерево - с соседней.
- 3) наружный сетевидный слой с кисточковыми (пучковыми) клетками;
- 4) слой митральных клеток,
- 5) внутренний сетевидный слой;
- 6) зернистый слой, в составе которого выделяют зернистые клетки (клетки-зерна).

Аксоны обонятельных рецепторных клеток оканчиваются сложными синаптическими контактами с дендритами митральных клеток, пучковыми и перигломерулярными клетками. Клетки-зерна и перигломерулярные клетки, являются тормозными.

**Поддерживающие эпителиоциты** – формируют микроокружение для нейросенсорных клеток. Морфологическая характеристика:

- высокие призматические клетки;
- имеют центрально расположенное овальное ядром;
- на апикальной поверхности – микроворсинки;
- в цитоплазме развита ГрЭПС, комплекс Гольджи;
- содержат пигментные гранулы, обеспечивающие желтоватый цвет

**Функции:**

- опорная;
- секреторная – продуцируют мукопротеины, которые формируют адгезивную пленку на поверхности обонятельного эпителия.

**Базальные эпителиоциты** - малодифференцированные клетки (прогениторы), источник регенерации обонятельных и поддерживающих клеток;

**Обонятельные железы (боуменовы железы):** трубчато-альвеолярные железы, располагаются в собственной пластинке слизистой оболочки обонятельной области. Вырабатывают слизистый секрет.

Слизь увлажняет и защищает обонятельный эпителий и, кроме того, служит своеобразным фильтром для химических молекул.

Обонятельные клетки способны реагировать на различные пространственные конфигурации молекул пахучих веществ.

#### **Механизмы восприятия запаха:**

Исследования Линды Бак и Ричарда Эксела, посвященные молекулярной физиологии обоняния, были удостоены в 2004 г. Нобелевской премии в области физиологии и медицины.

Проведение обонятельного стимула начинается следующим образом:

- 1) Пахучее вещество растворяется в слизи и связывается с рецептором в мембране ресничек обонятельной клетки.
- 2) Связывание одоранта с рецептором стимулирует  $G_s$ -белок<sup>[en]</sup>, который активирует аденилатциклазу.
- 3) Аденилатциклаза катализирует образование цАМФ, который в свою очередь стимулирует открытие ионных каналов, обеспечивая вход ионов  $Na^+$  и  $Ca^{2+}$ . На ресничках расположено 2400 каналов/ $\mu\text{м}^2$  (на обонятельной булавке и дендрите лишь 6 каналов/ $\mu\text{м}^2$ ).
- 4) Вход ионов обеспечивает деполяризацию плазмолеммы обонятельного нейрона и формирование потенциала действия. Описано также участие в сигнальной паттерне фосфолипазы C с инозитолтрифосфатом и диацилглицеролом. Кроме того, обсуждается участие в механизмах возбуждения обонятельных нейронов NO-синтазы и оксида азота NO.
- 5) Обонятельные клетки одного типа передают свои сигналы в определенную гломерулу обонятельной луковицы. Характерно, что пространственная организация последней топографически повторяет расположение рецепторов в обонятельной части слизистой оболочки носа.
- 6) Сигнал от аксона митральных клеток достигает переднее обонятельное ядро. Его нейроны переходят через переднюю комиссуру к митральным клеткам контралатеральной луковицы и формируют обонятельный тракт к первичной обонятельной коре (пириформная кора, обонятельный бугорок, кортикальное ядро, миндалина). Оттуда обонятельный сигнал поступает в

гипоталамус, лимбическую систему, ретикулярную формацию. Кроме того, сигнал поступает неокортекс (островок, обонятельная зона коры) напрямую или через таламус. Здесь информация, полученная от различных типов обонятельных рецепторов, комбинируется в определенный набор, характерный для каждого запаха. Комбинация полученных кодов формирует специфический паттерн (карту) запаха. Такие карты запахов (Odorant maps) лежат в основе нашей способности распознавать, анализировать и хранить в памяти тысячи различных запахов.

### ВОМЕРОНАЗАЛЬНЫЙ ОРГАН

**Вомероназальный орган** (*organ Якобсона*) — периферический отдел дополнительной обонятельной системы.

#### Отделы вомероназальной системы:

- Рецепторная зона находится на пути вдыхаемого воздуха непосредственно за областью обонятельного эпителия в проекции сошника.
- Промежуточная часть представлена безмиелиновыми волокнами вомероназального нерва, которые проходят через отверстия решетчатой кости и соединяются с добавочной обонятельной луковицей (располагается на ниже-внутренней части основной обонятельной луковицы).
- Из дополнительной обонятельной луковицы аксоны вторых нейронов вомероназальной системы направляются в медиальное преоптическое ядро и гипоталамус, а также в вентральную область преамиллярного ядра и среднее амигдаллярное ядро.

#### Морфологическая характеристика вомероназального органа:

- рецепторная часть сходна с обонятельным эпителием основного органа обоняния,
- на рецепторных клетках отсутствуют реснички, но имеются неподвижные микроворсинки.

**Функциональное значение:** роль в формировании полового поведения, и модуляции эмоциональной сферы. Вомероназальный орган реагирует на феромоны и другие летучие ароматные вещества, в большинстве своём не осязаемые как запах или слабо воспринимаемые обонянием.

### ОРГАН ВКУСА

**Орган вкуса** — периферическая часть вкусового анализатора представлена вкусовыми почками, которые располагаются в сосочках языка и слизистой оболочке ротовой полости, глотки и гортани.

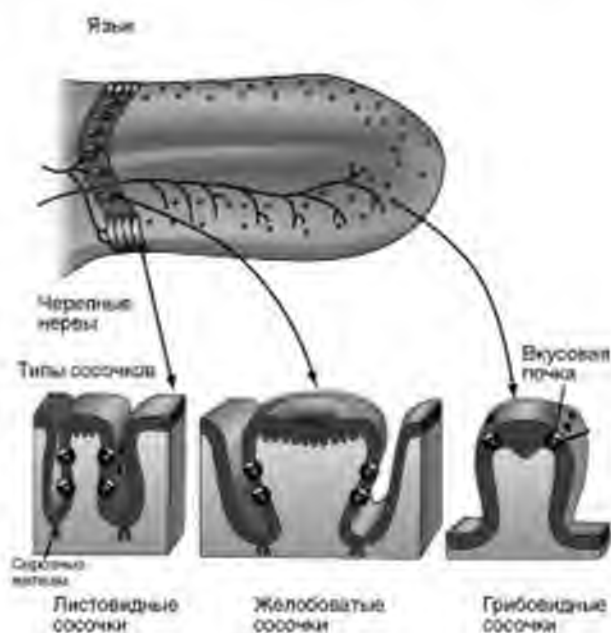
Количество вкусовых почек достигает 10 000. Вкусовая почка имеет колбовидную форму; у человека ее длина и ширина около 70 мкм.

Вкус, так же как и обоняние, основан на хеморецепции. Вкусовые рецепторы воспринимают информацию о характере и концентрации веществ, поступающих в рот. Их возбуждение запускает сложную цепь реакций разных отделов мозга, активирующих функцию органов пищеварения или обеспечивающих удаление веществ, попавших в рот с пищей.

**Локализация.** У детей вкусовые почки локализованы в толще эпителия губ, твердого и мягкого нёба, гортани, надгортанника, языка. У взрослых вкусовые почки, в основном, сконцентрированы на языке.

**Язык** — мышечный орган. В нем различают корень, средний отдел, или тело, и кончик. Слизистая оболочка языка покрыта многослойным эпителием и образует многочисленные выросты — сосочки.

**Сосочки языка** отличаются по форме, размеру и локализации. Среди них различают: нитевидные, грибовидные, желобоватые и листовидные сосочки. Все сосочки, за исключением нитевидных, содержат вкусовые почки.



**Рис. 30. Сосочки языка (схема).**  
Гистология, эмбриология, цитология / Под ред. Э.Г. Улумбекова, Ю.А. Чельшева - 2009. - 480 с

Вкусовые рецепторные клетки во вкусовых почках разных сосочков воспринимают разный вкус. Приблизительно 25-30% сосочков чувствительны к одному из 4 основных вкусовых стимулов (сладкому, кислому, соленому или горькому), остальные сосочки воспринимают два, три или даже четыре стимула.

Различные участки языка отличаются способностью воспринимать вкусовые раздражения. Так, кончик языка наиболее чувствителен к сладкому, его края - к кислому и соленому, корень - к горькому.

Средняя часть спинки языка обладает очень низкой чувствительностью по отношению ко всем вкусовым раздражениям

### Строение вкусовой почки:

Каждая вкусовая почка находится в толще многослойного плоского неороговевающего эпителия, расположена на базальной мембране, имеет форму луковицы или эллипса. Вершина вкусовой почки обращена к поверхности и открывается отверстием — вкусовой порой. В каждую вкусовую почку входит несколько **нервных волокон**, формирующих до 50 окончаний на сенсорных клетках.

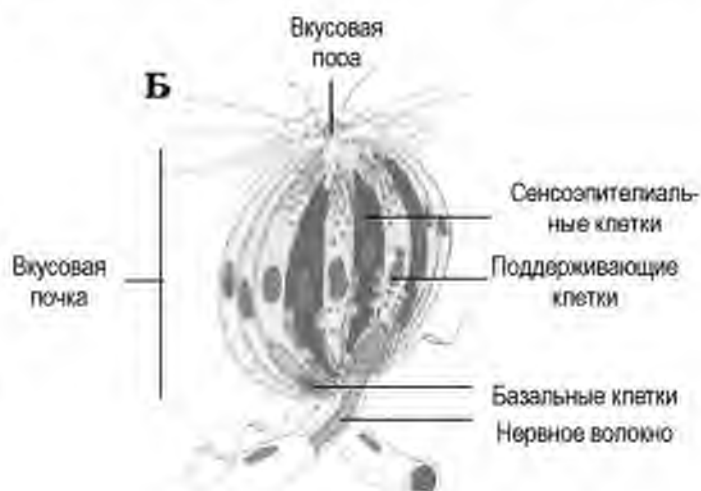
### Клеточный состав вкусовой почки

В состав вкусовой почки входит 40-60 клеток, плотно прилежащих друг к другу. Среди них различают:

- **вкусовые сенсорноэпителиальные** — светлые цилиндрические;
- **поддерживающие** — высокие призматические клетки с овальным ядром и темной цитоплазмой, в которой развиты ГрЭС, комплекс Гольджи; в апикальном полюсе находятся гранулы. Гранулы содержат мукопротеины, секретируемые во вкусовую пору, где находятся микроворсинки сенсорноэпителиальных клеток;
- **базальные** — малодифференцированные клетки, источник регенерации;
- **перигеммальные** — периферические клетки, отграничивающие вкусовую почку от многослойного эпителия.

### Вкусовые сенсорноэпителиальные клетки:

- высокие, призматической формы, длина 10-20 мкм и ширина 3-4 мкм;
- имеют светлую цитоплазму;
- апикальная поверхность содержит 30-40 микроворсинок, которые располагаются во вкусовой поре;
- имеют светлое ядро и развитый синтетический аппарат (гранулярная эндоплазматическая сеть, комплекс Гольджи);



**Рис. 31. Вкусовая почка (схема).**  
Гистология, эмбриология, цитология / Под ред. Э.Г. Улумбекова, Ю.А. Чельшева - 3-е изд. - 2009. - 480 с



- базальный полюс образует синапсы с дендритами чувствительных нейронов, информация от которых поступает в подкорковые и корковые центры;
- в базальном полюсе находятся синаптические пузырьки, которые содержат серотонин или ацетилхолин.

**Регенерация.** Вкусовые клетки являются самыми короткоживущими среди всех сенсорных клеток – их жизненный цикл составляет до 250 ч (около 10 суток). По мере дифференцировки клетки смещаются от периферии к центру вкусовой почки. Источником обновления популяции вкусовых клеток являются базальные клетки вкусовой почки.

### **Механизм восприятия вкуса**

Восприятие вкусовых сигналов (молекул) связано с микроворсинками сенсорных клеток. На них расположены активные центры — рецепторы, избирательно воспринимающие разные адсорбированные вещества. Взаимодействие молекул с рецепторами сопровождается активацией чувствительных нервных окончаний.

**Сладкие** раздражители активируют во вкусовых рецепторных клетках аденилатциклазу, что приводит к увеличению уровня цАМФ и генерации потенциала действия.

Восприятие **соленого вкуса** определяется присутствием и концентрацией катионов (натрий, калий и пр.), немаловажную роль играет также наличие анионов. Натрий, поступая в цитоплазму сенсорных клеток через  $\text{Na}^+$ -каналы, вызывает деполяризацию клеток.

**Кислый вкус.** Присутствие  $\text{H}^+$  определяет изменение состояния  $\text{K}^+$ -каналов, что также оказывает деполяризующий эффект.

**Горечи.** Семейство более 50 генов кодирует рецепторы к горечам. Количество сенсорных белков, участвующих в восприятии горьких вкусов, специфично для разных клеток. Отдельная сенсорная клетка может экспрессировать несколько таких сенсорных белков, благодаря чему может распознавать разные горечи. Восприятие горького вкуса происходит через рецепторы ассоциированные с G-белком ( $\alpha$ -гаструдин), ключевым вторичным мессенджером в передаче сигнала является инозитол-3 фосфат.

**Умами.** Отдельные сенсорные клетки содержат метаботропный глутаматный рецептор mGluR4, стимуляция которого ведет к повышению уровня цАМФ,

Чувствительные вкусовые импульсы от языка поступают в первичный вкусовой центр ствола — nucl. solitarius по трем основным каналам: от передних 2/3 языка — по XIII нерву (биполярная вкусовая клетка в

gangl. geniculi), от задней трети языка — по IX и X нервам (биполярная вкусовая клетка в gangl. superius и gangl. inferius) Здесь расположен I нейрон. В nucl. solitarius расположен II нейрон. Далее информация передается в таламус (там расположен третий нейрон) и оттуда — поступает в центр вкуса головного мозга (нижний отдел задней центральной извилины), где происходит высший анализ вкусовых ощущений.

### ОРГАН ОСЯЗАНИЯ

Структуры, обеспечивающие осязание, не имеют органного строения и представлены чувствительными нервными окончаниями - окончания дендритов псевдоуниполярных нейронов, аксоны которых направляются в спинной мозг.

При действии на механорецепторы кожи энергия раздражителя трансформируется в нервное возбуждение, которое по цепи нейронов через таламус передается от периферической части кожного анализатора в его корковую часть - в заднюю центральную извилину. В верхней части ее проецируется чувствительность кожи ног, в средней - рук и туловища, а в нижней - кожи головы.

Морфологическим субстратом, обеспечивающим восприятие сигналов разной модальности, являются **чувствительные нервные окончания**.

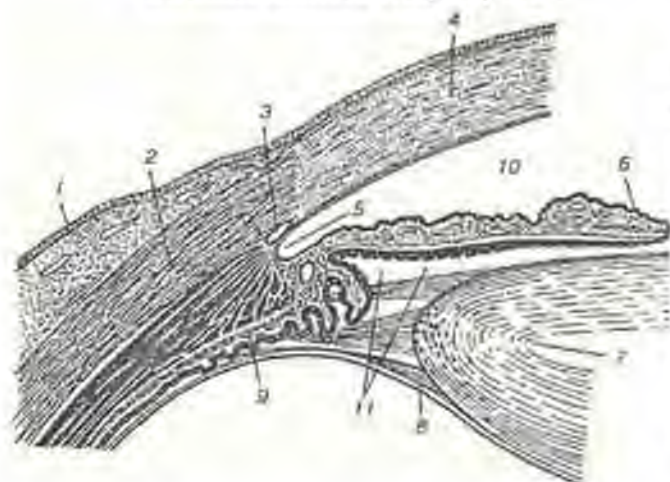
Данная информация подробно изложена в теме «Кожа и ее производные».

## ЗАДАНИЯ ДЛЯ САМОКОНТРОЛЯ

1. Для проверки уровня знаний сравните строение сенсорных клеток разных органов чувств, заполнив таблицу

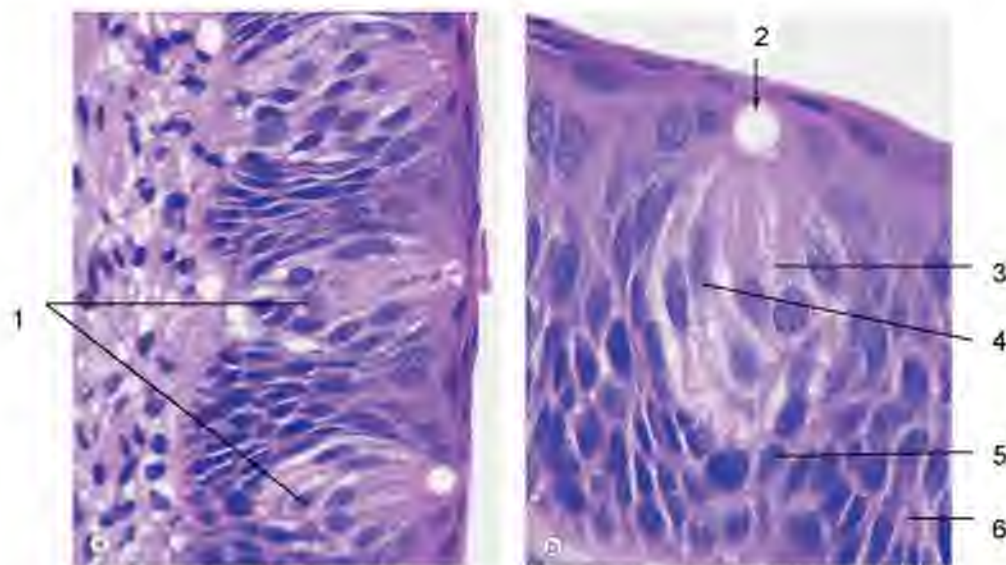
| Признаки                                    | Нейросенсорные клетки |                   |              |
|---------------------------------------------|-----------------------|-------------------|--------------|
|                                             | Орган зрения          | Орган обоняния    |              |
| Локализация                                 |                       |                   |              |
| Тип нейрона                                 |                       |                   |              |
| Особенности строения дендрита               |                       |                   |              |
| Особенности строения аксона                 |                       |                   |              |
| Клетки, формирующие микроокружение          |                       |                   |              |
| Воспринимаемый сигнал                       |                       |                   |              |
| Признаки                                    | Сенсорные клетки      |                   |              |
|                                             | Органа слуха          | Органа равновесия | Органа вкуса |
| Локализация                                 |                       |                   |              |
| Форма                                       |                       |                   |              |
| Строение апикальной поверхности             |                       |                   |              |
| Отношения с поддерживающими клетками        |                       |                   |              |
| Характеристика нервных окончаний на клетках |                       |                   |              |

2. Для отработки навыков диагностики определите структуры, обозначенные на рисунке:



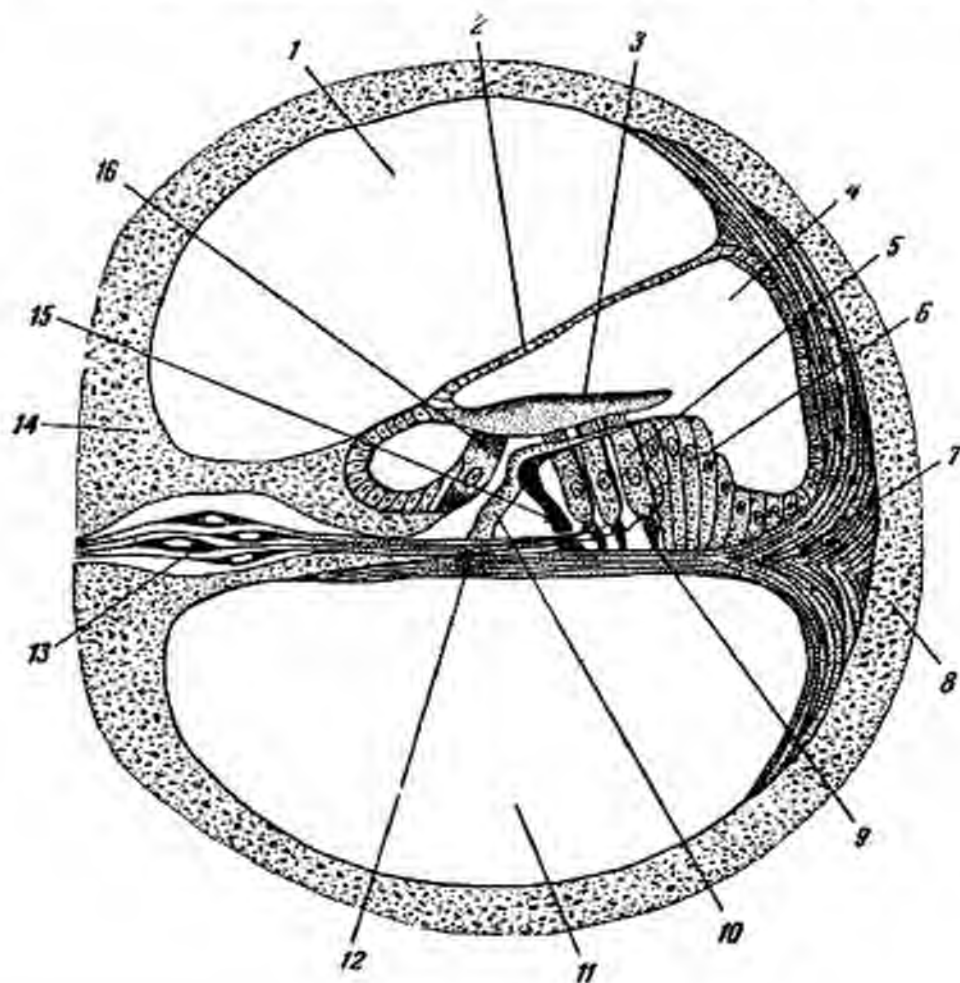
- 1 - \_\_\_\_\_
- 2 - \_\_\_\_\_
- 3 - \_\_\_\_\_
- 4 - \_\_\_\_\_
- 5 - \_\_\_\_\_
- 6 - \_\_\_\_\_
- 7 - \_\_\_\_\_
- 8 - \_\_\_\_\_
- 9 - \_\_\_\_\_
- 10 - \_\_\_\_\_

3. Для отработки навыков диагностики определите структуры, обозначенные на рисунке:



- 1 - \_\_\_\_\_
- 2 - \_\_\_\_\_
- 3 - \_\_\_\_\_
- 4 - \_\_\_\_\_
- 5 - \_\_\_\_\_
- 6 - \_\_\_\_\_

4. Для отработки навыков диагностики рецепторных зон различных анализаторов определите структуры на рисунке.



- 1 – \_\_\_\_\_
- 2 – \_\_\_\_\_
- 3 – \_\_\_\_\_
- 4 – \_\_\_\_\_
- 5 – \_\_\_\_\_
- 6 – \_\_\_\_\_
- 7 – \_\_\_\_\_
- 8 – \_\_\_\_\_
- 9 – \_\_\_\_\_
- 10 – \_\_\_\_\_
- 11 – \_\_\_\_\_
- 12 – \_\_\_\_\_
- 13 – \_\_\_\_\_
- 14 – \_\_\_\_\_

## СЕРДЕЧНО-СОСУДИСТАЯ СИСТЕМА

**АКТУАЛЬНОСТЬ.** Заболевания сердечно-сосудистой системы занимают лидирующее место в структуре заболеваемости и смертности человека. Знание закономерностей развития, строения и функционирования органов сердечно-сосудистой системы лежит в основе понимания адаптационных реакций (при физической нагрузке, стрессе) и интерпретации изменений, возникающих в организме человека при патологии (инфаркт миокарда, артериальная гипертензия, атеросклероз).

**Цель обучения (общая).** Уметь интерпретировать структурные основы функционирования сердечно-сосудистой системы.

**Задачи обучения (конкретные цели):**

1. Определять источники развития и основные закономерности развития органов сердечно-сосудистой системы.
2. Трактовать общий план строения кровеносных и лимфатических сосудов, тканевой состав и функциональное значение оболочек.
3. Интерпретировать связь между строением сосудов разного калибра и гемодинамическими условиями.
4. Характеризовать развитие, строение и принципы функционирования сердца, дифференцировать различные виды кардиомиоцитов.
5. Интерпретировать принципы нейрогуморальной регуляции органов сердечно-сосудистой системы.

## СОДЕРЖАНИЕ ОБУЧЕНИЯ

### ОБЩАЯ ХАРАКТЕРИСТИКА

В состав сердечно-сосудистой системы входят:

- сердце,
- кровеносные сосуды
- лимфатические сосуды.

**Функции** сердечнососудистой системы:

- транспорт питательных веществ, катаболитов, биологически активных веществ;
- регуляция кровоснабжения и функции органов;
- обмен веществ между кровью и тканями;
- участие в воспалительных и иммунных реакциях;

Все органы сердечно-сосудистой системы выстланы **эндотелием**.

**Эндотелий** морфологически представляет собой слой плоских клеток, расположенных на базальной мембране, обеспечивает взаимодействие сосудистой стенки с форменными элементами крови, обмен между кровью и подлежащими тканями.

**Функции эндотелия:**

|                                                                                                                                                                                                                    |
|--------------------------------------------------------------------------------------------------------------------------------------------------------------------------------------------------------------------|
| <b>ТРОФИЧЕСКАЯ</b>                                                                                                                                                                                                 |
| Через эндотелий происходит обмен между кровью и подлежащими тканями                                                                                                                                                |
| <b>БАРЬЕРНАЯ</b>                                                                                                                                                                                                   |
| Эндотелий является обязательным компонентом гисто-гематических барьеров                                                                                                                                            |
| <b>РЕГУЛЯЦИЯ ГЕМОСТАЗА</b>                                                                                                                                                                                         |
| <b>Освобождение антикоагулянтов, антиагрегантов и регуляторов фибринолиза</b><br>Простациклин<br>Тромбомодулин<br>Гепариноподобные молекулы<br>Активатор плазминогена<br>Оксид азота                               |
| <b>Освобождение стимуляторов тромбогенеза</b><br>Фактор Виллебранда<br>Тканевой фактор<br>Ингибитор активатора плазминогена                                                                                        |
| <b>Продукция компонентов внеклеточного матрикса, индуцирующих агрегацию тромбоцитов</b><br>коллаген<br>претеогликаны                                                                                               |
| <b>МОДУЛЯЦИЯ СОСУДИСТОГО ТОНСА И СОСУДИСТОГО СОПРОТИВЛЕНИЯ</b>                                                                                                                                                     |
| Вазоконстрикторы: эндотелин, ангиотензин-превращающий фермент<br>Вазодилататоры: NO, простациклин                                                                                                                  |
| <b>РЕГУЛЯЦИЯ ВОСПАЛЕНИЯ И ИММУНИТЕТА</b>                                                                                                                                                                           |
| Эндотелиоциты продуцируют цитокины (интерлейкины-1, 6) и хемокины<br>При активации на поверхности эндотелия экспонируются молекулы адгезии:<br>VCAM-1, ICAM, E-селектин, P-селектин<br>Антигены гистосовместимости |
| <b>РЕГУЛЯТОРЫ РОСТА КЛЕТОК И РЕПАРАЦИИ</b>                                                                                                                                                                         |
| Стимуляторы роста: PDGF, CSF, FGF<br>Ингибиторы пролиферации: гепарин, TGF-β                                                                                                                                       |
| <b>ОКИСЛЕНИЕ ЛИПОПРОТЕИДОВ НИЗКОЙ ПЛОТНОСТИ</b>                                                                                                                                                                    |

**КРОВЕНОСНЫЕ СОСУДЫ**

Сосуды представляют собой полые трубки, в их просвете – кровь.

**Источник развития** – мезенхима

Начало развития сосудов – на 3-й неделе эмбриогенеза.

**Классификация кровеносных сосудов:**

- артерии;
- вены;
- сосуды микроциркуляторного русла

## ОБЩИЙ ПЛАН СТРОЕНИЯ СОСУДОВ

**Тип строения сосудов.** Полый оболочечный слоистый.

Сосуды представляют собой полые трубки, в просвете которых течет кровь.

Стенка сосудов состоит из 3 оболочек:

- Внутренняя (*tunica intima* или *interna*)
- Средняя (*tunica media*)
- Наружная (*tunica adventitia* или *externa*).

**Тканевой состав оболочек:**

1. **Внутренняя оболочка** – определяет взаимодействие с кровью - включает 3 слоя:
  - Эндотелий – слой плоских клеток на базальной мембране.
  - Подэндотелий – РВСТ
  - Внутренняя эластическая мембрана (есть только в артериях)
2. **Средняя оболочка** – обеспечивает регуляцию тонуса - состоит в сосудах из:
  - Гладкой мышечной ткани – клетки веретеновидной формы с палочковидным ядром
  - Эластических элементов (волокна и мембраны) - в артериях
  - РВСТ (в венах)
3. **Наружная оболочка (адвентиция)** – обеспечивает трофику стенки и защиту от разрывов – включает:
  - РВСТ с развитыми пучками коллагеновых волокон.
  - Сосуды сосудов – *vasa vasorum*
  - Нервы

**Адвентициальная оболочка определяет механическую прочность** стенки сосудов (особенно в венах), ее трофику и иннервацию. Хотя в сосудах течет кровь, являющаяся источником питания, стенка артерий и вен – достаточно толстая, содержит разные ткани и клетки. Для их трофики нужны мелкие сосуды - *vasa vasorum*, которые разветвляются в адвентиции. За их счет обеспечивается питание 2/3 стенки артерий. Остальные тканевые элементы получают питание со стороны внутренней оболочки – через эндотелий.

**Различия в строении стенки разных сосудов связаны с калибром** сосудов и условиями гемодинамики. Гемодинамические условия - это условия движения крови по сосудам. Они определяются величиной артериального давления, скоростью кровотока, вязкостью крови, воздействием гравитационного поля Земли, местоположением сосуда в организме.

Гемодинамические условия влияют на:



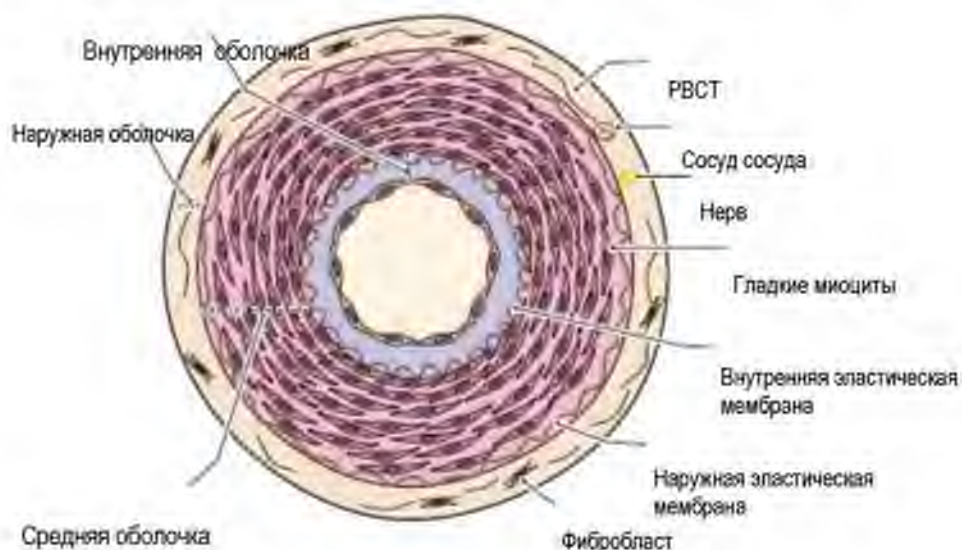
- толщину стенки (в артериях стенка толще, чем в венах, в капиллярах – толщина стенки минимальная, что облегчает диффузию веществ);
- тканевой состав оболочек, включая количество эластических элементов и гладких миоцитов.
- степень развития мышечной оболочки и направление гладких миоцитов в ней;
- наличие или отсутствие клапанов (в венах);

## АРТЕРИИ

**Артерии** – кровеносные сосуды, несущие кровь от сердца к периферическим органам.

**Особенности строения оболочек:**

1. Внутренняя (Tunica intima) – состоит из 3 слоев: эндотелия, подэндотелия и внутренней эластической мембраны
2. Средняя (Tunica media) – самая толстая, включает гладкие миоциты и эластические элементы
3. Наружная (Tunica adventitia) – образована РВСТ с vasa vasorum и нервами.



**Рис. 32. Схема строения стенки артерии мышечного типа).**

Atlas of histology with functional and clinical correlations

/ Cui D. et al. – Baltimore. – 2011. – 440 p.

**Ключевые морфологические признаки артерий:**

- Имеют округлый просвет (за счет большого количества эластических элементов)
- Имеют толстую стенку

- Самая толстая оболочка – средняя
- Гладкие миоциты формируют пласт, расположены по спирали
- Внутренняя поверхность имеет фестончатый край – за счет внутренней эластической мембраны.

### КЛАССИФИКАЦИЯ АРТЕРИЙ

Классификация артерий основана на соотношении количества гладких миоцитов и эластических элементов в средней оболочке. Выделяют:

- Артерии эластического типа (аорта, легочной ствол)
- Артерии мышечного типа (органные артерии – почечная, селезеночная и пр.);
- Артерии мышечно-эластического (смешанного) типа.

#### *Сравнительная характеристика артерий разных типов*

| Признак                | Артерии эластического типа                                                                                             | Артерии мышечно-эластического типа                                                                       | Артерии мышечного типа                                                                                                     |
|------------------------|------------------------------------------------------------------------------------------------------------------------|----------------------------------------------------------------------------------------------------------|----------------------------------------------------------------------------------------------------------------------------|
| Локализация<br>примеры | Аорта и легочная артерия                                                                                               | Сонная и подключичная                                                                                    | Артерии тела, конечностей и внутренних органов                                                                             |
| Внутренняя оболочка    | Эндотелий<br>Подэндотелий с густым сплетением эластических волокон                                                     | Эндотелий<br>Подэндотелий<br>Внутренняя эластическая мембрана                                            | Эндотелий<br>Подэндотелий<br>Внутренняя эластическая мембрана                                                              |
| Средняя оболочка       | <b>Эластических элементов больше,</b> чем гладких миоцитов.<br>40-50 эластических мембран, между ними гладкие миоциты. | <b>Равное</b> количество гладких миоцитов и эластических волокон.                                        | <b>Гладкомышечных клеток больше,</b> чем эластических элементов.<br>Гладкомышечные клетки, расположенные по полой спирали. |
| Наружная оболочка      | РВСТ с <b>продольно</b> расположенными пучками коллагеновых волокон                                                    | РВСТ разделена на <b>2 слоя:</b> внутренний – содержит <b>пучки гладких миоцитов,</b> наружный – волокна | РВСТ с <b>косо</b> расположенными коллагеновыми волокнами                                                                  |
| Свойства стенки        | Высоко эластична – растягивается в систолу, возвращается в исходное состояние в диастолу                               | Высокая растяжимость + сократимость                                                                      | Способность к сокращению. При сокращении меняется диаметр сосуда, и объем притекающей к органу крови                       |
| Функции                | Обеспечивает непрерывность тока крови в сосудах                                                                        | Сглаживают пульсовую волну                                                                               | Регулируют приток крови к органам                                                                                          |

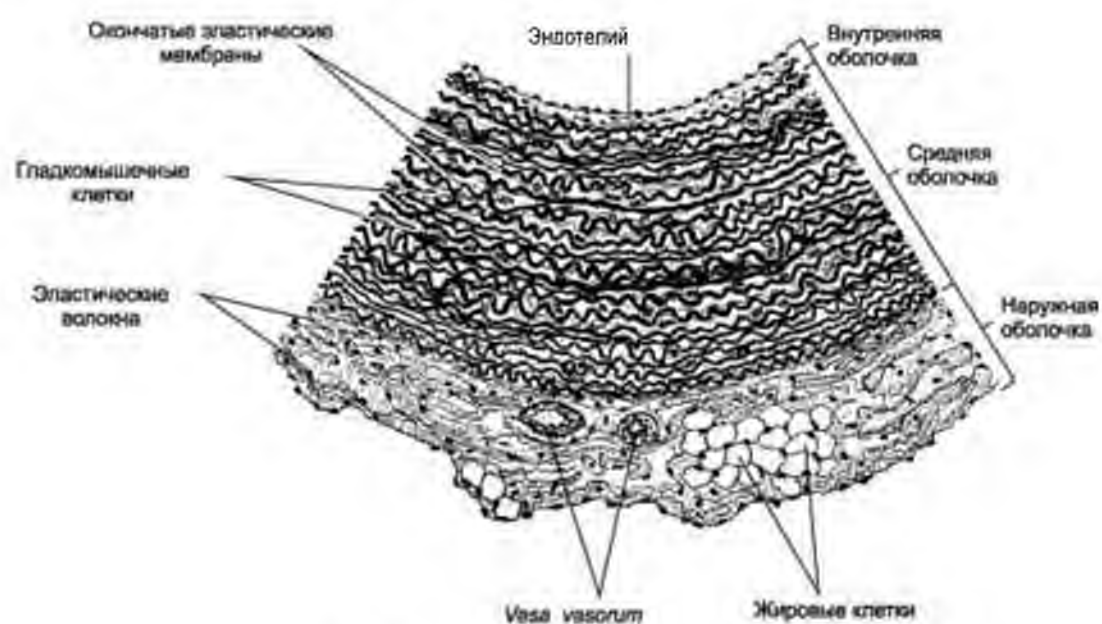
### Особенности строения стенки аорты

Стенка аорты содержит большое количество эластических элементов (волокна и мембраны), которые визуализируются при окраске орсеином (рисунок).

Наличие в эластических мембранах фенестр (окошек) обеспечивает:

- транспорт питательных веществ к гладким миоцитам
- связи между соседними мембранами за счет волокон

Функцию образования волокон в средней оболочке артерий выполняют гладкие миоциты. Среди них выделяют **сократительные и секреторные гладкие миоциты**.



**Рис. 33. Схема строения стенки аорты.**

Гистология, эмбриология, цитология / Под ред. Э.Г.Улумбекова, Ю.А.Чельшева  
- 3-е изд., - 2009. - 480 с.

Активация и миграция гладких миоцитов в подэндотелий при повреждении эндотелия является стереотипной реакцией на повреждение и сопровождается формированием неоинтимы, что является одним из патогенетических факторов развития атеросклеротической бляшки.

### Регуляция тонуса сосудов

Тонус гладких миоцитов в стенке артерий регулируют:

- нейромедиаторы – освобождаются из нервных окончаний волокон адвентициальной оболочки (норадреналин)
- гормоны (ангиотензин II, адреналин, серотонин, вазопрессин и пр.), которые могут транспортироваться через vasa vasorum

- биологически активных веществ, которые выделяет эндотелий (оксид азота, простагландины)

## ВЕНЫ

**Вены** – кровеносные сосуды, несущие кровь от органов (от сосудов МЦР) сердцу. Исключение составляет воротная вена печени и гипофиза, которые распадаются на вторичную капиллярную сеть.

- Вены, как правило, расположены в составе сосудисто-нервных пучков - вместе с артериями и нервами. Как правило, на 1 артерию приходится 2 вены.
- Кровь из большого круга кровообращения собирается в верхнюю и нижнюю полые вены, которые впадают в правое предсердие.
- Из малого круга кровообращения кровь собирается в 4 легочные вены, впадающие в левое предсердие.
- В венах большого круга кровообращения течет венозная кровь, что в сочетании с тонкой стенкой вен определяет их цвет.
- В венах малого круга кровообращения течет артериальная кровь, обогащенная в легких кислородом.

**Функции вен:** отток крови от органов, депонирование крови.

### ОБЩИЙ ПЛАН СТРОЕНИЯ ВЕН

**Тип строения – полый оболочечный слоистый.** Стенка вен тоньше, чем в артериях, содержит меньше эластических элементов

#### Оболочки

1. Внутренняя (*Tunica intima*) – состоит из 2 слоев: эндотелия и тонкого подэндотелия
2. Средняя (*Tunica media*) – включает пучки гладких миоцитов и прослойки РВСТ
3. Наружная (*Tunica adventitia*) – самая толстая – образована РВСТ с *vasa vasorum* и нервами.




Рис. 34. Схема строения стенки аорты.

Гистология. Атлас для практических занятий: Бойчук Н.В., Исламов Р.Р., Кузнецов С.Л., Чельшев Ю.А. – 2008 г.

В связи с низкой оксигенацией протекающей крови вены обильно кровоснабжаются из собственных сосудов стенки – vasa vasorum. Иннервация вен слабее, чем в артериях, но в адвентиции присутствуют афферентные и эфферентные нервные окончания.

**Классификация вен:**

Классификация вен базируется на строении средней оболочки – на наличии и количестве гладких миоцитов:

1. Вены безмышечного типа (вены твердой и мягкой мозговой оболочек, вены сетчатки глаза, селезенки, костей, плаценты) – средняя оболочка (гладкие миоциты) отсутствуют
2. Вены мышечного типа – в зависимости от количества гладких миоцитов бывают:
  - со слабым (вены головы и шеи),
  - средним и
  - сильным развитием мышечных элементов (вены нижних конечностей).

**Количество гладких миоцитов в стенке вен зависит от условий гемодинамики – в частности – от давления и направления тока крови.**

В сосудах верхней части тела направление движения крови совпадает с действием сил тяжести. В венах нижних конечностей направление тока – против силы тяжести. Вены верхней части половины тела имеют незначительное количество гладких миоцитов, которые расположены только в Tunica media (вены со слабым развитием мышечных элементов). Вены нижней половины тела имеют большое количество гладких миоцитов, которые расположены не только в Tunica media (циркулярно), но и в других оболочках – продольно.

**Направление тока крови в венах определяют следующие факторы:**

- присасывающая функция сердца
- сокращение гладких миоцитов средней оболочки
- сокращение расположенных вокруг скелетных мышц.

**Особенности гемодинамики определяют следующие особенности строения вен:**

- широкий просвет, тонкая спавшаяся стенка
- слабое развитие эластических элементов, отсутствие внутренней эластической мембраны (вместо нее - сеть эластических волокон)
- слабое развитие субэндотелиального слоя
- самая толстая оболочка – Tunica adventitia
- Разное количество гладких миоцитов.
- Наличие клапанов в венах нижней половины тела.

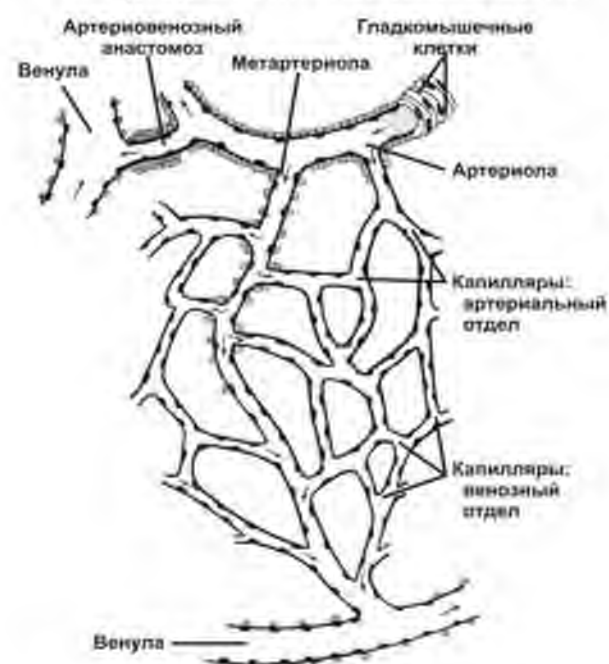
**Клапан** в вене – это складка внутренней оболочки. Его функция состоит в предупреждении обратного тока крови. Образован РВСТ субэндотелиального слоя, с обеих сторон покрыт эндотелием. Верхняя поверхность содержит больше эластических элементов, а нижняя богата коллагеновыми волокнами.

### МИКРОЦИРКУЛЯТОРНОЕ РУСЛО

Сосуды микроциркуляторного русла – самые многочисленные, строение аналогично другим органами сердечно-сосудистой системы. Плотность расположения сосудов микроциркуляторного русла, особенности их конфигурации, диаметра и строения имеют специфические особенности в разных органах.

**В состав микроциркуляторного русла входят:**

- артериолы,
- капилляры,
- вены,
- артериовенозные анастомозы.



**Рис. 35. Микроциркуляторное русло.**  
Гистология, эмбриология, цитология / Под ред. Э.Г.Улумбекова, Ю.А.Челышева - 3-е изд., - 2009. - 480 с.

**ФУНКЦИИ МИКРОЦИРКУЛЯТОРНОГО РУСЛА:**

- регуляция кровенаполнения органов;
- обмен веществ между кровью и тканями;
- дренажная (отток избытка жидкости);
- депонирующая (накопление крови);
- транспорт лейкоцитов, участвующих в воспалении.

**Артериолы:**

Различают приносящие и прекапиллярные артериолы.

**Приносящие артериолы** - сосуды диаметром 50–100мкм.

**Тип строения:** полый оболочечный слоистый, в стенке – 3 оболочки.

- Внутренняя оболочка состоит из:
  - эндотелиоцитов, лежащих на базальной мембране,
  - тонкого подэндотелиального слоя;
  - тонкой внутренней эластической мембраны.
- Средняя оболочка образована 1-2 слоями гладких миоцитов, расположенных по спирали.
- Наружная оболочка представлена адвентициальными клетками и межклеточным веществом рыхлой волокнистой соединительной ткани.

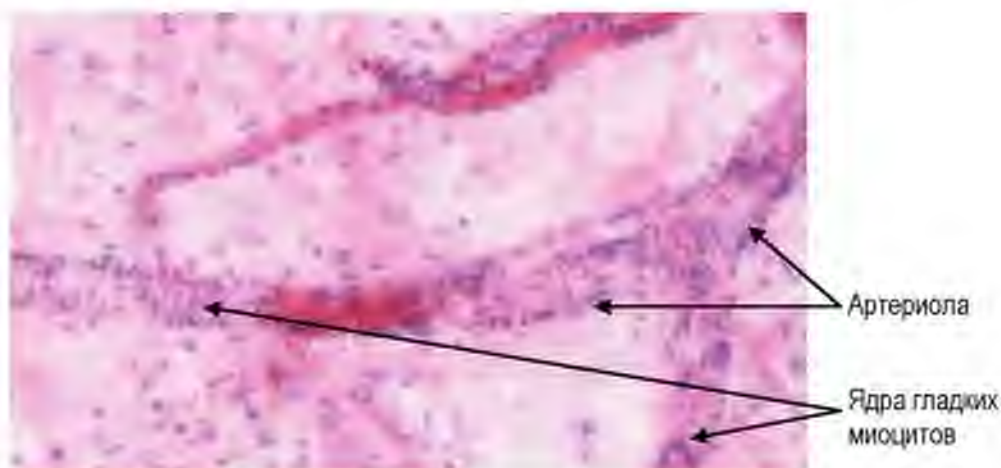


Рис. 36. Артериола. Окраска гематоксилином и эозином

**Прекапиллярная артериола** - имеет диаметр 14-16 мкм.

**Отличия прекапиллярной артериолы от приносящей:**

- отсутствует внутренняя эластическая мембрана,
- средняя оболочка образована 1 прерывистым слоем гладких миоцитов.
- в местах отхождения капилляров гладкие миоциты образуют сплошное кольцо – прекапиллярный сфинктер.

Ключевым морфологическим признаком этих сосудов является **поперечно расположенные ядра гладких миоцитов.**

### **Функции артериол**

Артериолы являются резистивными сосудами – то есть регулируют периферическое сосудистое сопротивление и приток крови в сеть капилляров.

В физиологических условиях часть прекапиллярных артериол закрыта, и кровь не поступает в капилляры. При активации функции органа прекапиллярные артериолы открываются, увеличивая перфузию. Поэтому артериолы называют «кранами сосудистой системы».

### **Диаметр и тонус артериол находится под контролем:**

- нейрогуморальных факторов (нейромедиаторы, секретируемые в нервных окончаниях симпатического отдела нервной системы, и гормоны, например, адреналин, вазопрессин);
- эндотелия – с помощью оксида азота и простагландинов, диффундирующих за счет прямых мио-эндотелиальных контактов
- клеток соединительной ткани (тучные клетки секретируют вазоактивные регуляторы - гистамин, серотонин).

## **КАПИЛЛЯРЫ**

**Капилляры** являются наиболее многочисленными и тонкостенными сосудами.

Особенности структурно-функциональной организации капилляров:

- имеют тонкую стенку,
- диаметр капилляров варьирует от 4,5 до 40 мкм.
- формируют большую площадь контакта с тканями (более 6 000 м<sup>2</sup>)
- скорость кровотока - 0,5 мм /с,
- гидростатическое давление - 20-30 мм рт. ст.

### **Строение капилляров**

При электронной микроскопии в стенке капилляра выделяют три оболочки, каждая из которых образована 1 слоем клеток:

- Внутренняя оболочка – эндотелий на базальной мембране,
- Средняя оболочка – перicyты между листками базальной мембраны
- Наружная оболочка – адвентициальные клетки и матрикс РВСТ

### **Функции капилляров:**

- Обмен веществ между кровью и тканью - фильтрация.
- Образование гистогематических барьеров.



Морфологическим проявлением транспорта через эндотелий капилляров является наличие и количество эндоцитозных пузырьков, в некоторых капиллярах есть специальные структуры – фенестры (от лат. fenestre – окна) – поры, закрытые диафрагмой. В ряде органов между эндотелиальными клетками есть щели, облегчающие транспорт высокомолекулярных веществ и клеток.

**Перициты** – клетки отростчатой формы, лежат между листками базальной мембраны. Цитоплазма перицитов содержит микрофиламенты, митохондрии, свободные рибосомы и полисомы. Перициты считаются низко дифференцированными клетками, которые могут являться источником регенерации соединительной ткани и сосудов.

**Адвентициальные клетки** – низко дифференцированные клетки РВСТ. Считаются предшественниками фибробластов, расположены свободно в межклеточном веществе РВСТ, окружающей сосуда.

### КЛАССИФИКАЦИЯ КАПИЛЛЯРОВ

На основании особенностей строения эндотелия и базальной мембраны выделяют три типа капилляров:

- соматический (непрерывный);
- висцеральный (фенестрированный);
- синусоидный.

### Характеристика капилляров в органах

- Количество гемокапилляров в разных органах варьирует.
- Наибольшее количество капилляров - в сером веществе головного и спинного мозга, почках, эндокринных железах, сердце, скелетных мышцах, жировой ткани.
- Наиболее узкие капилляры (диаметр 4,5-7 мкм) находятся в мышцах, нервах и легких. В коже и слизистых оболочках диаметр капилляров составляет 8-11 мкм. В кроветворных органах их диаметр достигает 20-40 мкм, в пещеристых телах полового члена – более 40 мкм.
- В любом органе в физиологических условиях находится до 50% нефункционирующих капилляров. Диаметр таких капилляров узкий. Форменные элементы крови не проходят, хотя плазма продолжает циркулировать.

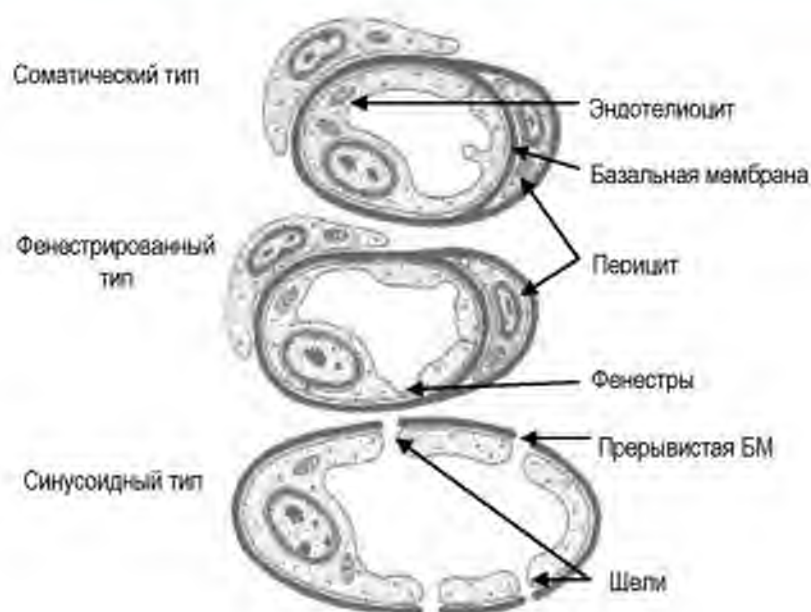


Рис. 37. Три типа капилляров  
По Афанасьеву Ю.И.

*Сравнительная характеристика капилляров*

| Признак                             | Соматический тип                                               | Висцеральный (фенестрированный) тип                      | Синусоидный тип                             |
|-------------------------------------|----------------------------------------------------------------|----------------------------------------------------------|---------------------------------------------|
| Локализация                         | Нервная система<br>Скелетные мышцы<br>Сердце<br>Кожа           | Эндокринные железы<br>Почки<br>Слизистая оболочка<br>ЖКТ | Печень<br>Селезенка<br>Красный костный мозг |
| Диаметр                             | 4,5-9 мкм                                                      | 7-12 мкм                                                 | 30-40 мкм                                   |
| Слой эндотелия                      | Непрерывный                                                    | Непрерывный с фенестрами                                 | Прерывистый                                 |
| Связь между эндотелиоцитами         | Много плотных контактов                                        | Десмосомы                                                | Щели между клетками                         |
| Базальная мембрана                  | Непрерывная                                                    | Непрерывная                                              | Прерывистая или отсутствует                 |
| Механизм транспорта через эндотелий | Диффузия, Эндоцитоз                                            | Через фенестры (поры, прикрытые диафрагмами)             | Через щели                                  |
| Что может проникать через стенку?   | Низкомолекулярные вещества (газы, глюкоза, аминокислоты, ионы) | Высокомолекулярные вещества (белки)                      | Клетки.                                     |
| Ключевая функция эндотелия          | Барьерная                                                      | Фильтрация                                               | Регуляция миграции клеток                   |

## ВЕНУЛЫ

В венах имеет место медленный кровоток (1-2 мм в сек), низкое гидростатическое давление (около 10 мм. рт. ст.), широкий просвет.

**Выделяют несколько типов венул, которые отличаются по диаметру и строению стенки:**

- посткапиллярные;
- собирательные;
- мышечные.

**Посткапиллярные** венулы (8-30 мкм) – строение аналогично капиллярам, отличие – более широкий просвет, и большее количество перицитов.

В органах иммунной системы посткапиллярные венулы имеют особый высокий призматический эндотелий с рецепторами, которые обеспечивают хоминг Т- и В-лимфоцитов. Вместе с капиллярами посткапиллярные венулы являются наиболее проницаемыми участками сосудистого русла. Гистамин, серотонин, простагландины и брадикинин вызывают модулируют проницаемости эндотелия.

**Собирательные** венулы имеют диаметр 30-50 мкм, отличаются наличием сплошного слоя перицитов.

**Мышечные венулы** (диаметр 50-100 мкм) содержат в средней оболочке 1-2 слоя гладких миоцитов, в них сравнительно развита наружная оболочка. Мышечную венулу от артериолы отличают более круглая форма ядер эндотелиоцитов, отсутствие эластической мембраны, прерывистость монослоя гладких миоцитов в средней оболочке.

## ФУНКЦИИ ВЕНУЛ

Венозный отдел микроциркуляторного русла вместе с лимфатическими капиллярами обеспечивают:

- удаление избытка жидкости и катаболитов (продуктов метаболизма) из тканей и органов – реабсорбция и дренаж;
- депонирующая функция - за счет медленного тока и аккумуляирования крови;
- миграцию лейкоцитов из крови в окружающие ткани.

**Артериоловеноулярные анастомозы (АВА)** – сосуды, которые обеспечивают связь между артериолой и венулой. Диаметр АВА составляет от 30 до 500 мкм. Они богато иннервированы.

АВА обеспечивают:

- увеличение венозного кровотока;
- насыщение венозной крови кислородом;
- выведение депонированной крови;
- регуляцию кровяного давления.

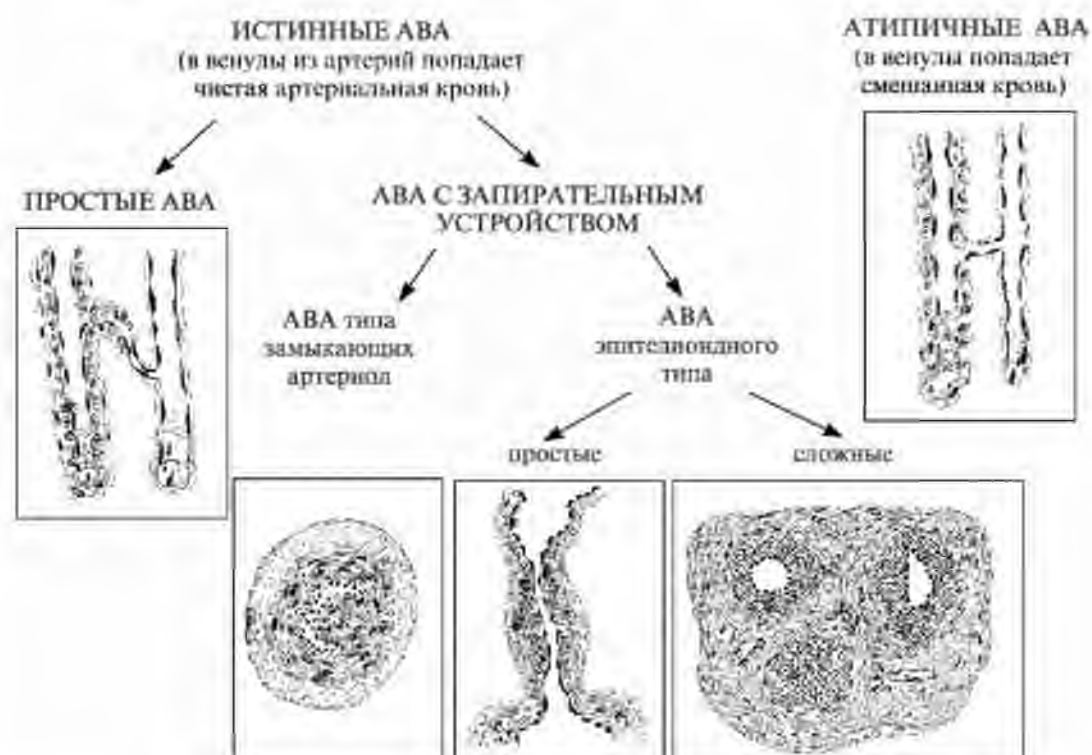


Рис. 38. Артериоло-венулярные анастомозы.  
(схема по Афанасьеву Ю.И.)

### ЛИМФАТИЧЕСКИЕ СОСУДЫ

Система лимфатических сосудов обеспечивает возврат тканевой жидкости в кровотоки. Нарушение транспорта лимфы ведет к развитию отеков.

**Система лимфатических сосудов включает:**

- слепо начинающиеся лимфатические капилляры
- внутриорганные лимфатические сосуды
- крупные лимфатические сосуды
- грудной лимфатический проток, который впадает в левую подключичную вену.

Система лимфатических сосудов связана не только с сердечно-сосудистой, но также с иммунной системой.

По ходу лимфатических сосудов расположены лимфатические узлы, обеспечивающие очищение лимфы и обогащение ее антителами и иммунокомпетентными клетками.

**Объем циркулирующей лимфы** составляет у человека 1,5-2 литра.

**Направление тока лимфы:** одностороннее – от тканей и органов – к сердцу.

Лимфатические сосуды отсутствуют в костной и нервной ткани.

**Образование лимфы:** Лимфа образуется за счет всасывания избытка тканевой (интерстициальной) жидкости в лимфатические капилляры. Лимфа, оттекающая от разных органов и тканей, имеет различный состав, в зависимости от особенностей их обмена веществ и деятельности.

**Состав:** В состав лимфы входят белки, липиды, низкомолекулярные органические соединения (аминокислоты, глюкоза, глицерин), электролиты, различные ферменты, гормоны. Кроме того, в состав лимфы входят клетки: лимфоциты 90%, моноциты 5%, нейтрофилы 1%, эозинофилы - 2%. В лимфу могут попадать также антигены (микроорганизмы, чужеродные белки), а также опухолевые клетки (лимфогенный путь распространения метастазов).

**Лимфообращение:** Движение лимфы по сосудам называется лимфообращением. Лимфообращение обеспечивает дополнительный отток жидкости из органов, поддержание нормального обмена в тканях, транспортировку питательных веществ, возвращение белков из тканевой жидкости в кровь

**Пути циркуляции лимфы:** Ткань (тканевая жидкость) – лимфатический капилляр – лимфатические сосуды – лимфатический проток – венозное русло.

**Функции лимфатических сосудов:**

- Дренажная (отток избытка тканевой жидкости) – обеспечивает поддержание постоянства объема жидкости в тканях и органах
- Всасывание веществ (например, липидов в тонкой кишке)
- Транспорт лимфы от тканей в венозное русло.
- Участие в элиминации антигенов
- Осуществление миграции и рециркуляции лимфоцитов.

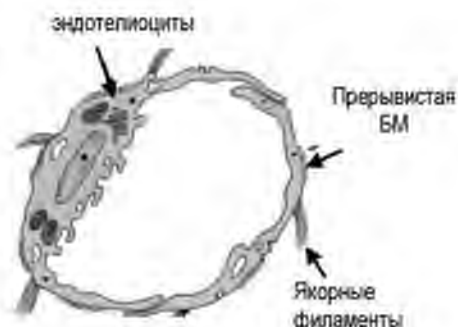
**СТРОЕНИЕ ЛИМФАТИЧЕСКИХ КАПИЛЛЯРОВ**

**Лимфатический капилляр** начинается слепо в периферических тканях, имеет широкий просвет. Это самые тонкие лимфатические сосуды, формирующие сеть.

Стенка образована слоем эндотелиальных клеток, лежащих на прерывистой базальной мембране. Между эндотелиальными клетками имеются щели. Эндотелиоциты с помощью якорных (стропных) филаментов фиксируются к коллагеновым волокнам РВСТ. Такая связь коллагеновых волокон и стенок лимфатических капилляров при отеках тканей способствуют раскрытию капилляров. Через стенку капилляра легко проходит вода, неорганические ионы, углеводы, жиры, белки, микроорганизмы и клетки ( в том числе и опухолевые).

**Ключевые отличия лимфатического капилляра от кровеносного:**

- слепое начало
- широкий просвет
- более крупные эндотелиоциты
- нет перицитов
- базальная мембрана прерывиста
- есть якорные филаменты.



**Рис. 39. Лимфатический капилляр**  
 Mitchel A.L. Junqueira's Basic Histology, –  
 Bloomington, USA. – 2010. – 467 p

**СТРОЕНИЕ ЛИМФАТИЧЕСКИХ СОСУДОВ**

*Лимфатические сосуды* в зависимости от диаметра подразделяются на мелкие, средние и крупные. В мелких (внутриорганных) сосудах мышечные элементы отсутствуют, и их стенка состоит из эндотелия и соединительной ткани оболочки.

**Тип строения.** Средние и крупные лимфатические сосуды имеют полый оболочечный слоистый тип строения. Стенка состоит из **3 оболочек:**

1. Внутренняя (t. intima) – эндотелий и тонкий слой подэндотелия
2. Средняя (t. media) - тонкая, образованна гладкими миоцитами и эластическими волокнами, благодаря чему лимфатические сосуды обладают определенным тонусом, способностью к сокращению и расслаблению.
3. Наружная (t.adventitia) - образована соединительной тканью с коллагеновыми и эластическими ми волокнами, а также продольно расположенными гладкими миоцитами.

**Лимфатические сосуды функционально близки с венами и имеют с ними общие черты строения:**

- Тонкая стенка
- Наличие клапанов
- Слабое развитие мышечных элементов

- Самая толстая оболочка - t.adventitia

### Отличия лимфатических сосудов от вен:

- более тонкая стенка
- отсутствие четкой границы между оболочками
- большее количество парных полулунных клапанов.

Клапаны лимфатических сосудов, как и в венах, представляют собой складки внутренней оболочки.

Структурно-функциональной единицей лимфатического сосуда является **лимфангион**.

**Лимфангион** – участок сосуда между двумя клапанами.

Лимфатический сосуд представляет собой цепь лимфангионов, число которых в организме человека достигает примерно ста тысяч (в нижних конечностях – более двадцати тысяч).

**Работа лимфангиона является важнейшим фактором лимфоотока.**

В лимфангионе различают:

- мышечную манжетку, которая обеспечивает тонус и пропульсивную функцию,
- мышцу лимфатического клапана, которая препятствует обратному току лимфы,
- область прикрепления клапана, в которой мускулатура развита слабо или отсутствует.

## СЕРДЦЕ

Сердце расположено в переднем средостении. Снаружи окружено околосердечной сумкой - перикардом.

**Перикард** включает:

1. внутренний листок – он формирует наружную оболочку сердца – *эпикард*.
2. наружный листок. Наружный листок отделён от внутреннего полостью.

Сердце имеет 4 камеры – правое и левое предсердия, и правый и левый желудочки. Каждая камера сердца переходит в сосуды.

**Направление тока крови в камерах сердца:** из предсердий – в желудочки, из желудочков – в артерии (аорту или легочный ствол)

**Обратный ток крови невозможен** благодаря наличию клапанов.

Между предсердиями и желудочками расположены:

- **митральный клапан** - между левым предсердием и левым желудочком;

- **трикуспидальный клапан** - между правым предсердием и правым желудочком;

Между желудочками сердца и сосудами расположены:

- **аортальный клапан** - между аортой и левым желудочком;
- **клапан лёгочной артерии** - между правым желудочком и лёгочной артерией.

**2 круга кровообращения** – большой и малый.

**Малый круг кровообращения**

Начало: правый желудочек - легочная артерия (несет венозную кровь)

Окончание: лёгочные вены (обогащённая кислородом кровь из лёгких) впадают в левое предсердие.

**Большой круг кровообращения**

Начало: левый желудочек - аорта.

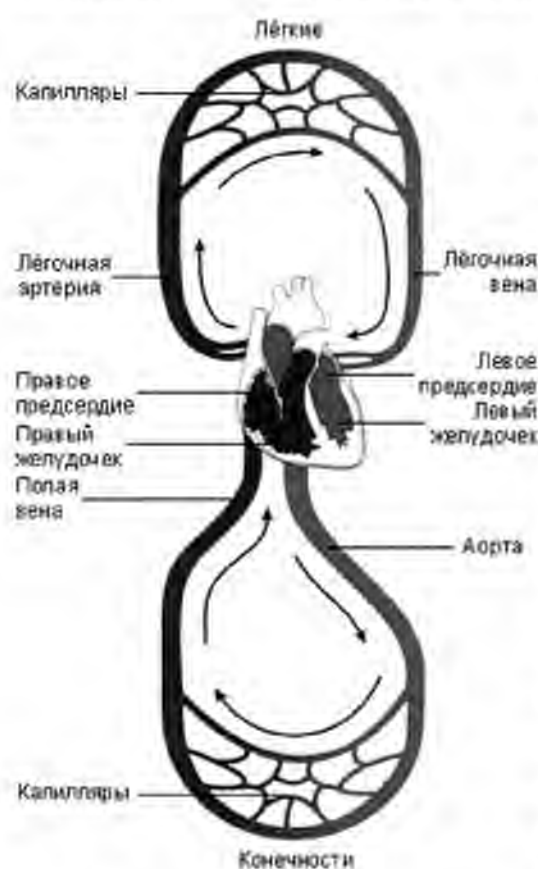
Окончание: верхняя и нижняя полые вены впадают в правое предсердие

**Кровоснабжение.**

Сердце кровоснабжается коронарными (венечными) артериями. Устья правой и левой коронарных артерий отходят от аорты сразу же за аортальным клапаном. Вены сердца собираются в коронарный синус, который открывается в правое предсердие на задней его поверхности.

**Иннервация.**

Сердце иннервируется волокнами парасимпатической нервной системы в составе п. vagus и симпатической нервной системы в составе ветвей, отходящих от truncus sympathicus.



**Рис. 40. Круги кровообращения.**

Гистология / Под ред. Э.Г.Улумбекова, Ю.А.Челышева - 2009. - 480 с.

**Источники развития сердца:**

- Мезенхима (эндотелиальные трубки) - эндокард,
- Миоэпикардальная пластинка спланхноплевры – миокард и эпикард.

**ОБЩИЙ ПЛАН СТРОЕНИЯ**

**Тип строения сердца** – полый оболочечный слоистый. Орган имеет оболочки, оболочки включают слои.



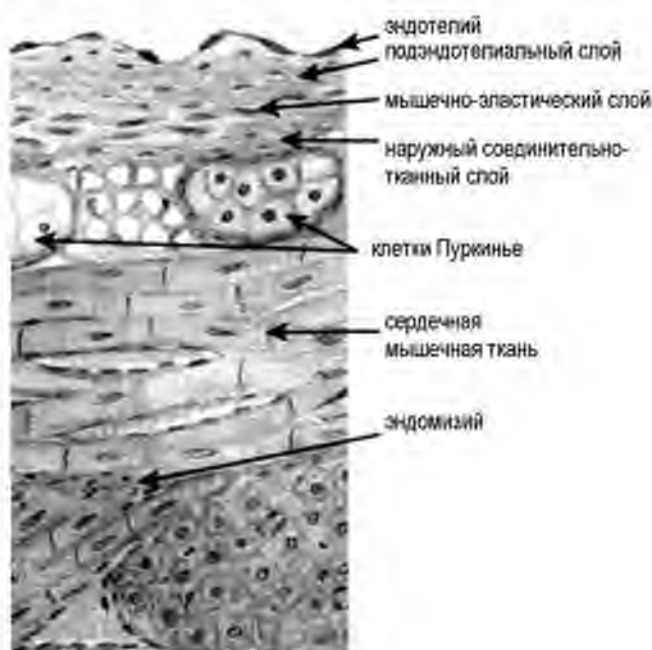
Стенка сердца включает 3 оболочки:

1. эндокард
2. миокард
3. эпикард

В составе эндокарда выделяют четыре слоя:

- Эндотелий.
- Подэндотелиальный слой представлен РВСТ.
- Мышечно-эластический слой (аналог средней оболочки в артерии) – гладкие миоциты и эластические волокна
- Наружный соединительнотканый слой – РВСТ.

На границе между эндокардом и миокардом располагаются сосуды.



**Рис. 41. Эндокард и миокард (схема)**  
 Гистология. Атлас для практических занятий.:  
 Бойчук Н.В., Исламов Р.Р.,  
 Кузнецов С.Л., Чельшев Ю.А. 2008 г.

**Тканевой состав миокарда:**

1. Сердечная мышечная ткань – представлена анастомозирующими мышечными волокнами.
2. Эндомизий – РВСТ с капиллярами соматического типа

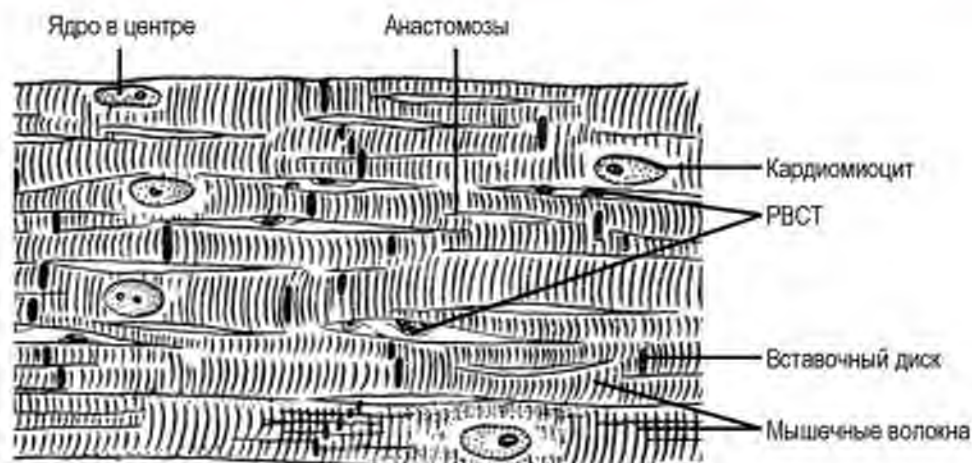**Морфологическая характеристика сердечной мышечной ткани.**

- поперечно-полосатая мышечная ткань;
- структурно-функциональная единица – мышечное волокно;
- мышечное волокно состоит из цепочки кардиомиоцитов;
- волокна анастомозируют между собой;
- в кардиомиоците ядро овальное, располагается в центре;
- кардиомиоциты связаны между собой вставочными дисками.

**Виды кардиомиоцитов:**

По функции выделяют следующие виды кардиомиоцитов:

1. сократительные;
2. секреторные;
3. проводящие.



**Рис. 42. Сердечная мышечная ткань (схема)**

Гистология / Под ред. Э.Г. Улумбекова, Ю.А. Чельшева - 2009, - 480 с.

### Характеристика сократительных кардиомиоцитов:

#### 1. Структура:

- 1) клетки прямоугольной формы;
- 2) покрыты плазмолеммой и базальной мембраной;
- 3) соединяются собой с помощью вставочных дисков – комплексное межклеточное соединение, включающее в свой состав десмосомы, адгезивные и щелевидные соединения – нексусы);
- 4) 1-2 ядра овальной формы расположены в центре;
- 5) в клетках каналцы Т-системы и L-системы образуют диады.

#### 2. Локализация: миокард.

#### 3. Функция: сократительная. Сокращение - в систолу, расслабление – в диастолу. Обеспечивают насосную функцию сердца.

### Синхронное сокращение всех кардиомиоцитов в систолу достигается за счет:

Наличия анастомозов между волокнами и вставочных дисков между кардиомиоцитами.

Обилие нексусов (щелевидные соединения) в составе вставочных дисков. Нексусы образованы белками коннексинами, которые формируют общие ионные каналы, обеспечивают транспорт ионов и мессенджеров между соседними кардиомиоцитами.

### Характеристика секреторных кардиомиоцитов:

#### 1. Структура:

- клетки неправильной (отростчатой) формы;
- в цитоплазме мало митохондрий;
- фрагменты миофибрилл;

- развита гранулярная эндоплазматическая сеть и комплекс Гольджи;
  - гранулы с гормоноподобными пептидами.
2. *Локализация:* миокард предсердий;
  3. *Функция:* синтез натрийуретического гормона. Основной мишенью предсердного натрийуретического гормона являются почки, в которых под действием гормона снижается реабсорбция натрия. Это ведет к повышению экскреции натрия и воды, с соответствующим снижением объема циркулирующей крови.

**Характеристика проводящих кардиомиоцитов (на примере волокон Пуркинье):**

1. *Структура:*

- клетки неправильной округлой формы;
- ядро округлое, расположено эксцентрично
- в цитоплазме мало митохондрий;
- фрагменты миофибрилл;
- много гранул гликогена – субстрат для анаэробного окисления (гликолиза);
- Клетки связаны между собой с помощью щелевидных соединений (нексусов);
- Формируют скопления или волокна.

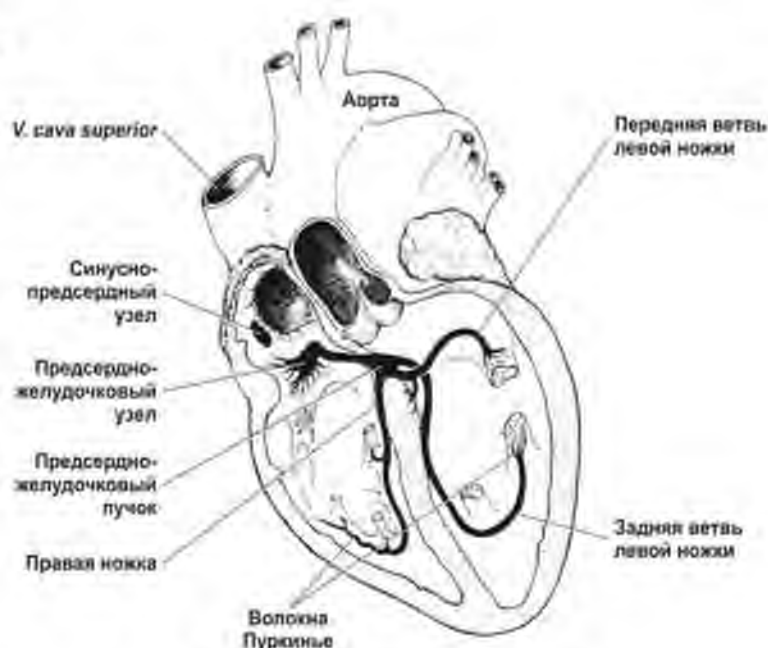
2. *Локализация:* под эндокардом в отдельных участках предсердий и желудочков.

3. *Функция:* генерация и проведение импульса, определяет ритмическую работу сердца.

Все проводящие кардиомиоциты формируют проводящую систему сердца.

**В состав проводящей системы сердца входят:**

- 1) синусно-предсердный узел;
- 2) атрио-вентрикулярный узел;
- 3) пучок Гиса;



**Рис. 43. Проводящая система сердца.**

Гистология / Под ред. Э.Г. Улумбекова, Ю.А. Чельшва - 3-е изд., - 2009. - 480

4) волокна Пуркинье.

**По морфологии среди проводящих кардиомиоцитов выделяют:**

1. водители ритма (пейсмекерные или Р-клетки) – расположены в синоатриальном узле – генерируют импульс с частотой 60 в мин;
2. переходные клетки – расположены в атриовентрикулярном узле – частота генерации импульса 40 в минуту
3. клетки пучка Гиса
4. клетки Пуркинье

**Сравнительная характеристика проводящих кардиомиоцитов:**

| <i>Параметры</i>               | <i>пейсмекеры (Р-клетки)</i>                                                                   | <i>переходные клетки</i>                                                            | <i>клетки пучка Гиса</i>                                                                                             | <i>клетки Пуркинье</i>                                                                                                         |
|--------------------------------|------------------------------------------------------------------------------------------------|-------------------------------------------------------------------------------------|----------------------------------------------------------------------------------------------------------------------|--------------------------------------------------------------------------------------------------------------------------------|
| Локализация                    | синусно-предсердный узел                                                                       | атрио-вентрикулярный узел                                                           | пучок Гиса                                                                                                           | волокна Пуркинье                                                                                                               |
| Функция                        | генерация импульса                                                                             | передача импульса от Р-клеток к клеткам пучка Гиса                                  | передача возбуждения от переходных клеток к волокнам Пуркинье                                                        | передача возбуждения к сократительным кардиомиоцитам                                                                           |
| Морфологическая характеристика | Многоугольная форма; нет Т-системы; мало миофибрилл; высокая концентрация кальция в цитоплазме | Клетки вытянутой формы; развиты миофибриллы; короткие Т-трубочки                    | Крупные клетки; тонкие миофибриллы, расположены по периферии; ядро расположено эксцентрично; слабо развита Т-система | Самые крупные клетки с редкой сетью миофибрилл, ядро округлое, расположено эксцентрично; нет Т-системы; много гранул гликогена |
|                                |             |  |                                  |                                           |

**Тканевой состав эпикарда:** РВСТ, может присутствовать белая жировая ткань, на поверхности - мезотелий – однослойный плоский эпителий.

**Слой эпикарда:**

- 1) поверхностный слой коллагеновых волокон;
- 2) слой эластических волокон;

- 3) глубокий слой коллагеновых волокон;
- 4) глубокий коллагеново-эластический слой.

**Поддержание формы и размеров сердца обеспечивается благодаря опорному аппарату сердца.** Опорный аппарат сердца включает:

- фиброзные кольца, к которым крепятся створки клапанов сердца;
- хорды (сухожильные нити), фиксирующиеся к сосочковым мышцам.

В систолу желудочков происходит сокращение папиллярных мышц, которые, натягивая хорды, регулируют раскрытие створок клапанов.

**Строение клапанов сердца.**

1. Основа – тонкие фиброзные пластинки, состоящие из ПВСТ;
2. На поверхности – эндотелий и подэндотелиальный слой.

Строение предсердных и желудочковых частей створок клапанов сердца неодинаково.

**Предсердная поверхность створок клапанов** – гладкая, в подэндотелии – густое сплетение эластических волокон и пучки гладких миоцитов.

**Желудочковая поверхность створок клапанов** – неровная, в подэндотелии много коллагеновых волокон, есть выросты, от которых начинаются сухожильные нити.

**ЗАДАНИЯ ДЛЯ САМОСТОЯТЕЛЬНОЙ РАБОТЫ**

1. Сравните представленные на рисунке сосуды и заполните ячейки в таблице

|                                  | Артерия<br>(мышечного<br>типа)                                                    | Вена<br>(мышечного<br>типа)                                                        |
|----------------------------------|-----------------------------------------------------------------------------------|------------------------------------------------------------------------------------|
|                                  |  |  |
| Просвет                          |                                                                                   | Спавшийся                                                                          |
| Самая толстая оболочка           |                                                                                   |                                                                                    |
| Эндотелий                        | Плоский                                                                           |                                                                                    |
| Субэндотелиальный слой           | >                                                                                 |                                                                                    |
| Внутренняя эластическая мембрана | Есть                                                                              |                                                                                    |
| Состав t. media                  |                                                                                   | Отдельные пучки ГМК + РВСТ                                                         |
| Состав t. adventitia             | РВСТ                                                                              |                                                                                    |
| Vasa vasorum                     |                                                                                   |                                                                                    |
| Клапаны                          | -                                                                                 | Есть                                                                               |

2. Для проверки уровня знаний заполните таблицу:

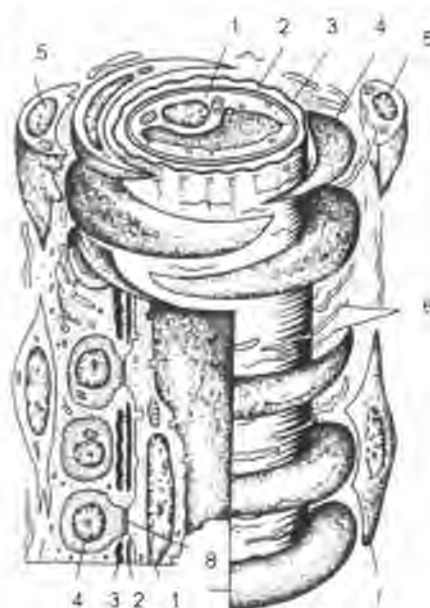**Структурно-функциональная характеристика сосудов микроциркуляторного русла**

| Компонент микроциркуляторного русла | Особенности строения | Функции |
|-------------------------------------|----------------------|---------|
|                                     |                      |         |
|                                     |                      |         |
|                                     |                      |         |
|                                     |                      |         |

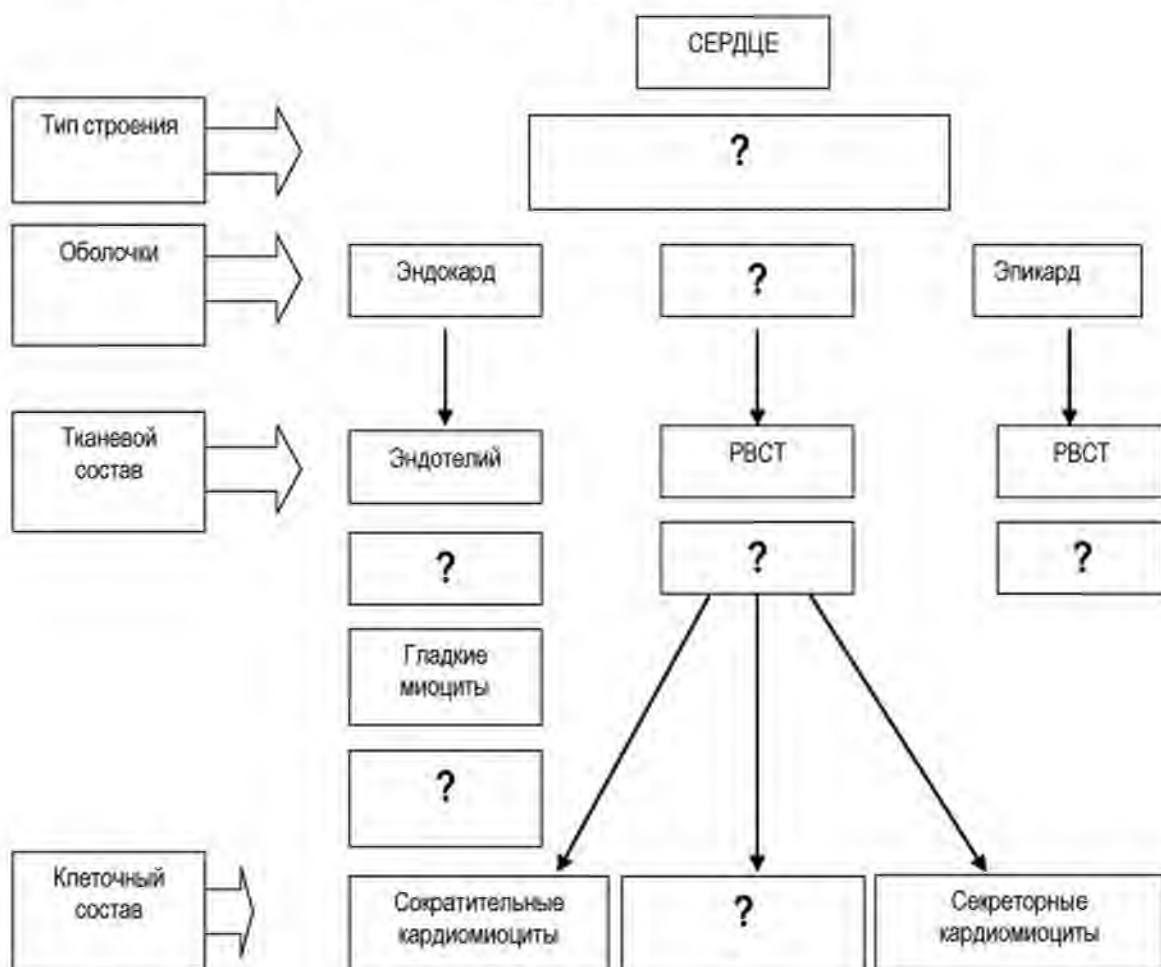
3. Для отработки практических навыков диагностики определите сосуд и структуры, обозначенные на рисунке:

Название сосуда –

- 1 –
- 2 –
- 3 –
- 4 –
- 5 –
- 6 –



4. Заполните пустые ячейки графа



## СИСТЕМА ИММУНОЛОГИЧЕСКОЙ ЗАЩИТЫ ОРГАНИЗМА

**АКТУАЛЬНОСТЬ.** Защита организма человека от биологических факторов (антигенов) осуществляется с помощью комплекса структур и молекул, включая:

- покровный эпителий;
- микробицидные вещества в составе секрета на поверхности кожи и слизистых оболочек;
- барьерных свойств основного аморфного вещества матрикса соединительной ткани;
- защитных клеток соединительной ткани;
- системы крови (лейкоциты и белки плазмы крови).

Однако основную роль в защите от антигенов играет **иммунная система**, в состав которой входят органы кроветворения и иммуногенеза. Изучение структурной организации и принципов функционирования органов иммунной системы лежит в основе диагностики и коррекции нарушений иммунитета.

**Цель обучения (общая):** уметь диагностировать в гистологических препаратах органы кроветворения и иммуногенеза, оценивать их функциональное состояние для интерпретации возможных причин и механизмов нарушения иммунитета на последующих этапах обучения.

### **Конкретные цели:**

1. Интерпретировать понятия антиген, иммунитет, виды и принципы реализации иммунного ответа.
2. Трактовать общие принципы строения и функциональное значение органов кроветворения и иммунитета.
3. Определять в гистологических препаратах центральные и периферические органы иммунитета, их связь с параметрами и реактивностью системы периферической крови.
4. Интерпретировать структурные основы реализации антиген-независимой и антиген-зависимой пролиферации и дифференцировки лимфоцитов.
5. Трактовать клеточные основы иммунных реакций как основы реализации

## СОДЕРЖАНИЕ ОБУЧЕНИЯ

Одной из основных задач иммунной системы является распознавание и элиминация антигенов.



**Антиген** – это генетически чужеродные клетки или вещества органической природы, поступающие из внешней среды или образующиеся в организме.

Органы иммунной системы обеспечивают защиту от антигенов путем образования молекул и **иммунокомпетентных клеток**, способных узнавать и уничтожать антигены.

#### **Виды иммунитета:**

1. **Неспецифический иммунитет** – включается в первую очередь, обеспечивает защиту от любых антигенов, независимо от его природы;
2. **Специфический иммунитет** – целенаправленная реакция, направленная на уничтожение данного вида антигена с формированием «памяти» о нем.

**Распознавание антигенов** связано с наличием на поверхности клеток специфических рецепторов. Все клетки организма человека экспрессируют молекулы **главного комплекса гистосовместимости** (МНС I класса), которые выполняют роль «паспорта». «Паспортный контроль» осуществляют **антиген-презентирующие клетки** (АПК). Для этого на их поверхности есть молекулы МНС II класса. Кроме того, клетки все клетки, относящиеся к системе иммунитета экспрессируют на своей поверхности **TLR** (Toll-подобные рецепторы - выглядят как антенны).

Toll-подобные рецепторы могут распознавать наличие:

- микроорганизмов и их продуктов **PAMP** (**PAMP** – pathogen-associated molecular pattern),
- повреждения – при повреждении освобождаются специфические по своей природе молекулы - **DAMP** (**DAMP** – damage associated molecular pattern)

#### **Компоненты системы неспецифической защиты:**

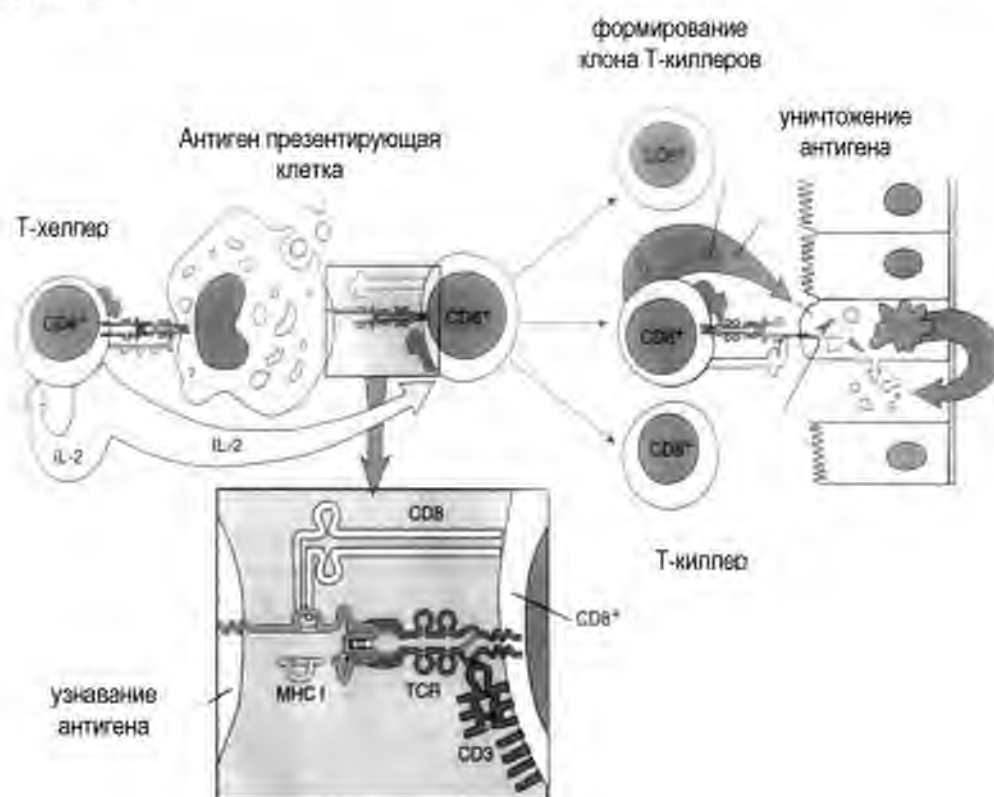
- покровные эпителии (механический барьер);
- слизь (секрет желез кожи) и растворенные в ней микробицидные молекулы;
- белки плазмы крови (лактоферрин, лизоцим и пр.);
- гранулоциты (в основном, нейтрофилы) путем фагоцитоза, активации респираторного взрыва, продукции микробицидных молекул, формирования нейтрофильных внеклеточных ловушек;
- макрофаги – обеспечивают фагоцитоз, продуцируют цитокины, регулируют воспаление;

- натуральные киллеры – оказывают цитотоксический эффект на «чужие» клетки.

**Клетки, обеспечивающие специфическую иммунную защиту:** антиген-презентирующие клетки (дендритные клетки) и лимфоциты. Их участие в специфических реакциях иммунитета связано с наличием специфических рецепторов к конкретному антигену. Существуют Т- и В-лимфоциты. Среди Т-лимфоцитов выделяют Т-киллеры, Т-хелперы и Т-регуляторные клетки.

**Антиген-презентирующие клетки (АПК)** – это клетки, образующиеся из моноцитов крови (как и макрофаги). В отличие от макрофагов, АПК специализируются на распознавании и презентации (представлении) антигенов и экспрессируют МНС II. К АПК относят дендритные клетки, макрофаги, и В-лимфоциты.

**АПК презентуют антигены** лимфоцитам. При этом существует следующая закономерность. АПК представляет антиген Т-хелперам, а Т-хелперы совместно с АПК активируют Т-киллеры или В-лимфоциты, включая соответственно реакции клеточного и гуморального иммунитета.



**Рис. 44. Реакция клеточного иммунитета.**

Ross M.H. Histology: a text and Atlas with correlated cell and molecular biology. – 2011

Разные виды лимфоцитов имеют на поверхности маркеры (кластеры дифференцировки – CD):

- Т-киллеры (Т-цитотоксические лимфоциты) имеют на своей поверхности CD8,
- Т-хелперы – CD4,
- Т-регуляторные клетки CD25,
- В-лимфоциты – CD20.

### **ПРОЦЕСС ОБРАЗОВАНИЯ ЛИМФОЦИТОВ (ЛИМФОЦИТОПОЭЗ) ВКЛЮЧАЕТ ДВА ЭТАПА**

1. антиген-независимый;
2. антиген-зависимый.

**Антиген независимый этап образования лимфоцитов предполагает:**

- образование лимфоцитов из полустволовой клетки лимфопоэза;
- происходит в центральных органах – на ранних этапах онтогенеза;
- включает процесс деления (**пролиферации**) и **дифференцировку** (приобретение рецепторов);
- обеспечивает образование большого количества лимфоцитов. Причем лимфоциты отличаются между собой рецепторами к разным антигенам. Но каждый лимфоцит имеет рецептор только к одному антигену.

**Антиген зависимый этап образования лимфоцитов включает:** деление и дифференцировку лимфоцитов при действии антигена. Этот процесс:

- происходит в периферических органах – только после стимуляции антигеном (при инфицировании);
- обеспечивает образование большого количества (клона) лимфоцитов с одинаковыми рецепторами – для узнавания и уничтожения конкретного антигена;
- сопровождается формированием клеток памяти, которые обеспечивают быстрый иммунный ответ при повторном инфицировании аналогичным антигеном.

## **КЛЕТОЧНЫЕ ОСНОВЫ ИММУННЫХ РЕАКЦИЙ**

**ОБЩАЯ ХАРАКТЕРИСТИКА.**

**Этапы иммунной реакции:**

1. распознавание и презентация антигена

2. образование клона эффекторных клеток в процессе антиген-зависимой пролиферации и дифференцировки лимфоцитов
3. элиминация (уничтожение, выведение из организма) антигена

**В реализации иммунных реакций участвуют:**

1. **Антиген-презентирующие клетки (АПК):**
  - дендритные клетки (зрелые, незрелые, фолликулярные)
  - макрофаги
  - В-лимфоциты
2. **Клетки, регулирующие иммунные реакции:**
  - Т-хелперы (CD4+) 1 и 2 типов, стимулируют соответственно реакции клеточного и гуморального иммунитета;
  - Т-регуляторные клетки (CD4+CD25+ Foxp3+) – продуцируют TGFβ и ИЛ-10, ингибируют развитие иммунных реакций.
3. **Эффекторные клетки** - клетки, которые обеспечивают уничтожение антигенов:
  - Плазмоциты (эффекторные клетки гуморального иммунитета - продуцируют антитела – иммуноглобулины);
  - Т-киллеры, или Т-цитотоксические лимфоциты (CD8+)

**Элиминацию продуктов иммунных реакций** (например, иммунные комплексы – комплексы антиген+антитело) осуществляют клетки неспецифического звена иммунитета (иммунный фагоцитоз):

- макрофаги;
- нейтрофилы;
- эозинофилы.

Различные лимфоциты обеспечивают защиту от антигенов разной природы в процессе реализации клеточного и гуморального иммунитета.

**Реакции клеточного иммунитета** направлены против антигенов-клеток.

**Антигены, стимулирующие активацию реакций клеточного иммунитета:**

- клетки трансплантата (пересаженных тканей) с "чужеродными" антигенами МНС I на поверхности;
- собственные клетки организма, инфицированные вирусом;
- опухолевые клетки;
- патогенные грибы.

Суть реакции клеточного иммунитета: эффекторные клетки уничтожают антиген (клетки).

**Эффекторная клетка клеточного иммунитета:** Т-киллер (Т-цитотоксический лимфоцит, CD8+).

**Реакции гуморального иммунитета** обеспечивают защиту против антигенов, представленных микроорганизмами или молекулами, растворенными в жидкости (крови, лимфе, тканевой жидкости).

**Антигены для включения гуморального иммунитета:**

1. растворимые антигены;
2. бактерии.

**Суть реакции:** Антитело связывает антиген (молекулу, микроорганизм) с формированием иммунного комплекса.

**Эффекторная клетка:** плазмоцит – продуцирует антитела (иммуноглобулины).

Стоит отметить, что любой антиген может вызвать развитие реакций как клеточного, так и гуморального типа. Это зависит от АПК и разновидности Т-хелпера (Th1 инициируют реакции клеточного иммунитета, тогда как Th2 – включают реакции гуморального иммунитета)

## ОРГАНЫ КРОВЕТВОРЕНИЯ И ИММУНОГЕНЕЗА

**К органам кроветворения и иммуногенеза относятся:**

- красный костный мозг;
- тимус;
- селезенка;
- лимфатические узлы;
- лимфоидная ткань кожи и слизистых оболочек полых органов.

**КЛАССИФИКАЦИЯ ОРГАНОВ КРОВЕТВОРЕНИЯ И ИММУНОЙ ЗАЩИТЫ:**

Система иммуногенеза включает:

- центральные;
- периферические органы.

**ФУНКЦИИ ОРГАНОВ КРОВЕТВОРЕНИЯ И ИММУНОГЕНЕЗА:**

1. гемопоэтическая – образование форменных элементов крови;
2. разрушение старых форменных элементов крови;
3. защитная – в органах иммунной системы происходит образование иммунокомпетентных клеток, что обеспечивают защиту от антигенов и поддержание иммунологического гомеостаза.

депонирование крови и лимфы

Сравнительная характеристика центральных и периферических органов кроветворения и иммуногенеза

| Характеристики                     | Центральные                  | Периферические                                            |
|------------------------------------|------------------------------|-----------------------------------------------------------|
| Органы                             | Красный костный мозг и тимус | Селезенка, лимфатические узлы, лимфоидная ткань слизистых |
| Наличие стволовой клетки           | +                            | -                                                         |
| Наличие гистогематических барьеров | +                            | -                                                         |
| Пролиферация и дифференцировка     | АГ-независимая               | АГ-зависимая                                              |

ОБЩАЯ ХАРАКТЕРИСТИКА ОРГАНОВ КРОВЕТВОРЕНИЯ И ИММУНОГЕНЕЗА

1. имеют паренхиматозный тип строения;
2. строма образована соединительной тканью;
3. паренхима представлена гемопоэтическими тканями – миелоидной или лимфоидной;
4. особенности строения сосудов:
  - капилляры – соматического типа (формируют барьер в тимусе);  
– синусоидного типа - в органах, где образуются и разрушаются эритроциты (красный костный мозг и селезенка);
  - посткапиллярные вены – с высоким эндотелием, который имеет рецепторы для узнавания лимфоцитов – обеспечивают хоминг и рециркуляцию лимфоцитов;
5. много антиген-презентирующих клеток.

**КРАСНЫЙ КОСТНЫЙ МОЗГ**

ОБЩАЯ ХАРАКТЕРИСТИКА

Костный мозг состоит из красного и желтого костного мозга. Красный костный мозг находится в губчатом веществе плоских и эпифизах трубчатых костей. Желтый костный мозг находится в диафизах трубчатых костей.

**Красный костный мозг** – универсальный орган кроветворения и центральный орган иммуногенеза. Здесь происходит образование всех форменных элементов крови.

**Источником эмбрионального развития** стромы красного костного мозга является мезенхима, форменных элементов крови - стволовые клетки крови. Первичные стволовые клетки крови формируются в желточном мешке, вторичные – в аорто-гонадально-мезонефральной области, откуда они мигрируют в печень, плаценту, а затем в формирующийся костный мозг.

В эмбриогенезе красный костный мозг появляется на 2-м месяце развития в ключицах, на 3-м месяце - в плоских костях и на 4-м - в диафизах трубчатых костей. На пятом-шестом месяце окончательно формируется костномозговая полость в диафизах трубчатых костей и с этого момента красный костный мозг становится основным органом кроветворения. У детей весь костный мозг красный, а в возрасте 12-18 лет в диафизах трубчатых костей он замещается на желтый (жировая ткань). В норме в нём не происходит гемоцитопоз. Однако в условиях кровопотери и при гемобластозах в нем могут появляться очаги кроветворения.

#### ОБЩИЙ ПЛАН СТРОЕНИЯ КРАСНОГО КОСТНОГО МОЗГА

Красный костный мозг образован миелоидной тканью, которая относится к гемопоэтическим.

**Миелоидная ткань** состоит из гемопоэтических клеток разных линий и клеток микроокружения.

**Микроокружение** – структуры, которые создают условия для развития гемопоэтических клеток. В красном костном мозге к ним относятся:

- остеобласты;
- ретикулярные клетки;
- адипоциты;
- фибробласты;
- макрофаги;
- эндотелиальные клетки.
- матрикс (межклеточное вещество), имеющий определенный химический состав

Клетки микроокружения (в основном остеобласты) продуцируют фактор роста стволовых клеток (SCF – stem cell factor), который способствует выживанию стволовых клеток и их самоподдержанию.

**Гемопоэтические клетки** – форменные элементы крови на разных стадиях развития.

**В красном костном мозге образуются следующие виды гемопоэтических клеток:**

- эритроциты;

- гранулоциты (нейтрофилы, эозинофилы, базофилы);
- моноциты;
- мегакариоциты и из них – тромбоциты;
- натуральные киллеры;
- В-лимфоциты (антиген независимый этап).
- пре-Т-лимфоциты

**Ключевые морфологические признаки красного костного мозга:**

- **синусоидные капилляры** – широкие, в просвете много эритроцитов;
- **адипоциты** – крупные клетки с неокрашенной (белой) цитоплазмой и ядром на периферии;
- **гемопоэтические островки** – скопления клеток одной линии на разных стадиях развития. Внутри островков клетки с разной формой ядер;
- **мегакариоциты** – гигантские многоядерные клетки (источник формирования тромбоцитов), расположены вблизи синусоидного капилляра.

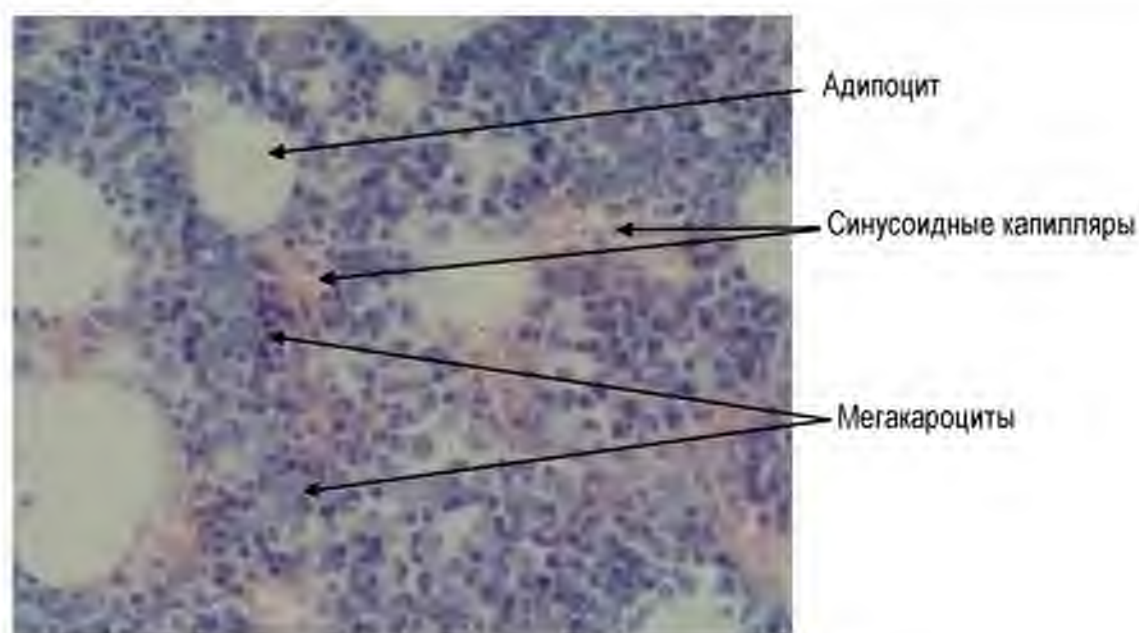


Рис. 45. Красный костный мозг. Окраска гематоксилином и эозином.

**Синусоидные капилляры** представляют собой широкие сосуды, заполненные кровью. Эндотелиоциты расположены на прерывистой базальной мембране, между клетками – щели, обеспечивающие возможность прохождения клеток.



**Островки разных гемопозитических линий** имеют особенности расположения по отношению к сосудам – капиллярам синусоидного типа.

Наиболее близко к стенке капилляров расположены мегакариоциты – крупные многоядерные клетки. Их отростки расположены в просвете сосуда, где от них отделяются фрагменты – тромбоциты.

**Клетки эритроидного ряда** – расположены также вблизи синусоидных капилляров, формируют островок вокруг макрофага. Макрофаги являются источником железа, который необходим для синтеза гемоглобина. Последний накапливается в цитоплазме эритроцитов в процессе дифференцировки.

## ТИМУС

**Тимус** – центральный орган кроветворения и иммуногенез. Нарушение его развития и структурно-функциональной организации ведет к развитию таких состояний, как тимико-лимфатический статус, аутоиммунная патология, иммунодефицит. Развитие этих состояний связано с нарушением (отсутствием) или преждевременной (в результате травмы, стресса, инфекции) инволюции тимуса и сопровождается выраженным нарушением иммунитета – иммунодефицитом.

### ОБЩАЯ ХАРАКТЕРИСТИКА

Тимус – **лимфоэпителиальный орган**, состоит из двух долей, расположен в верхнем отделе переднего средостения. Верхние отделы железы задней поверхностью прилегают к трахее. Остальная часть прилегает к крупным кровеносным сосудам.

### Источники развития:

- мезенхима;
- эпителий глоточной кишки.

Закладка тимуса начинается с 5-й недели эмбриогенеза из эпителия глоточной кишки (III и IV пары жаберных карманов) в виде эпителиальных тяжей. На 7-й неделе развития в тимусе появляются первые лимфоциты. На 8–11-й неделе растущая в эпителиальную закладку органа мезенхима с кровеносными сосудами разделяет закладку тимуса на дольки. Благодаря этому к 3-му месяце образуются дольки тимуса. На 11–12-й неделе развития эмбриона человека начинается активный процесс антиген-независимой пролиферации и дифференцировки Т-лимфоцитов, на их поверхности появляются специфические рецепторы. Эпителиальные клетки раздвигаются и остаются связанными друг с другом только межклеточными

мостиками, приобретая вид рыхлой сети (эпителиоретикулярные клетки). В мозговом веществе появляются слоистые эпителиальные тельца (тельца Гассала).

### ОБЩИЙ ПЛАН СТРОЕНИЯ

#### Тип строения:

Паренхиматозный дольчатый, состоит из стромы и паренхимы. Строма делит орган на дольки.

#### Морфологическая характеристика дольки

Каждая долька имеет неправильную форму и состоит из:

- коркового вещества – темное, расположено на периферии дольки;
- мозгового вещества – светлое, расположено в центре дольки. В нем определяются слоистые эпителиальные тельца Гассала.

#### Компоненты стромы:

- капсула - ПВСТ;
- междольковые перегородки;
- внутридольковые прослойки РВСТ с капиллярами соматического типа.

**Паренхима** представлена: лимфоидной тканью.

Лимфоидная ткань тимуса включает **лимфоциты** на разных стадиях развития (антиген-независимая пролиферация и дифференцировка). Их микроокружение формируют **эпителиоретикулярные клетки**. Развивающиеся в тимусе лимфоциты называют также **timoцитами**.

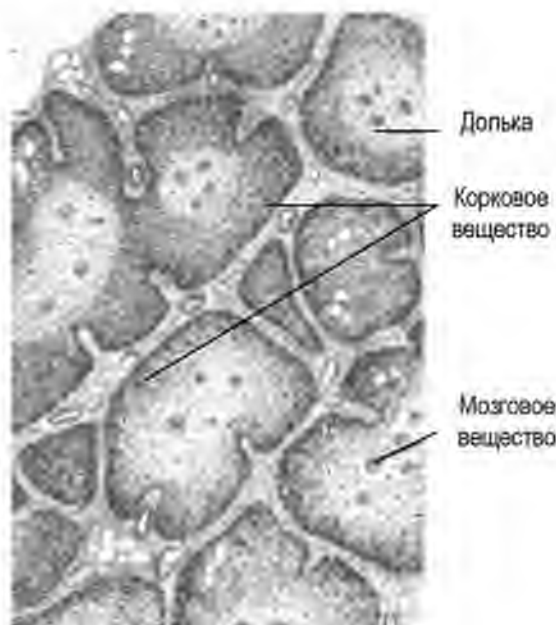


Рис. 46. Тимус (схема) по Ю.И. Афанасьеву.

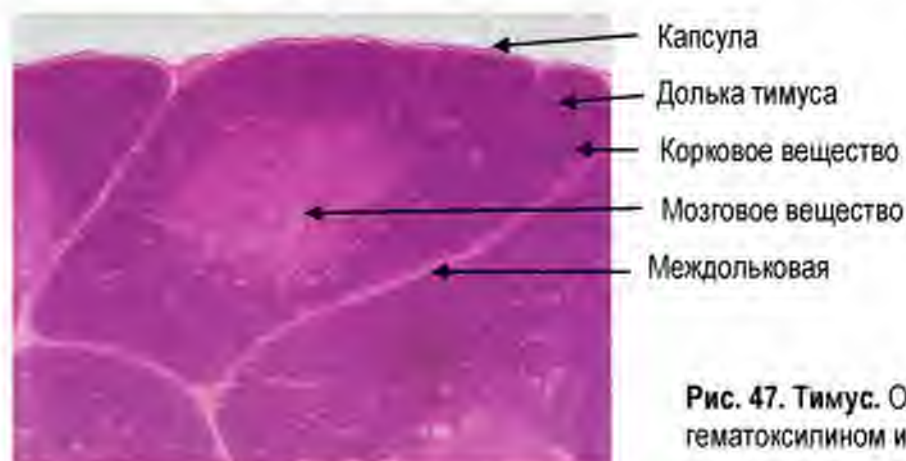


Рис. 47. Тимус. Окраска гематоксилином и эозином.

**Эпителиоретикулоциты** – клетки эпителиальной природы, имеют отростчатую форму, связаны между собой десмосомами и лежат на базальной мембране.

**Функции** эпителиоретикулярных клеток тимуса:

- образуют опорный каркас;
- формируют микроокружение для лимфоцитов, регулируя их выживание, ;
- препятствуют проникновению антигенов - входят в состав гемато-тимусного барьера;
- образуют биологически активные вещества – тимозин, тимопоэтин, цитокины
- презентируют аутоантигены в процессе дифференцировки и селекции Т-лимфоцитов.

**Выделяют следующие типы эпителиоретикулоцитов:**

- I тип – расположены на границе с перегородками и капсулой, окружают сосуды коркового вещества, формируют барьер;
- II тип находятся внутри коркового вещества и окружают тимоциты. Эти клетки имеют отростчатую форму и карманы, в которых расположены лимфоциты. Регулируют деление и дифференцировку лимфоцитов, поэтому их также называют «клетки-няньки»;
- III тип образуют функциональный барьер между корковым и мозговым веществом. Презентируют тимоцитам антигены собственного организма;
- IV тип находятся в мозговом веществе. Вместе с III типом образуют барьер между корковым и мозговым веществом;
- V тип формируют каркас мозгового вещества, участвуют в процессах негативной селекции лимфоцитов;
- VI тип – эпителиальные слоистые тельца – тельца Гассала. Секретируют тимозин и тимопоэтин.

**Зоны дольки тимуса.** В каждой дольке тимуса выделяют 4 зоны:

1. **Наружное корковое вещество** – тонкий слой толщиной в 3-4 клетки. Здесь расположены прогениторы и происходит антиген независимая пролиферация клеток – лимфобластов;
2. **Глубокая кора** - формирует большую часть коркового вещества – здесь происходит дифференцировка тимоцитов, что сопровождается появлением на их поверхности рецепторов к антигенам (TCR – Т-клеточные рецепторы) и маркеров – CD4 и CD8;

3. **Мозговое вещество** – зона, где происходит негативная селекция и элиминация «опасных лимфоцитов». Зрелые лимфоциты, прошедшие селекцию отсюда попадают в кровь и заселяют Т-зоны периферических органов иммуногенеза;
4. **Периваскулярная зона** – зона вокруг внутридольковых сосудов. В корковом веществе – содержит структуры гемато-тимусного барьера. В мозговом веществе расположены посткапиллярные венулы, через которые происходит выход лимфоцитов в кровь, а также рециркуляция лимфоцитов.

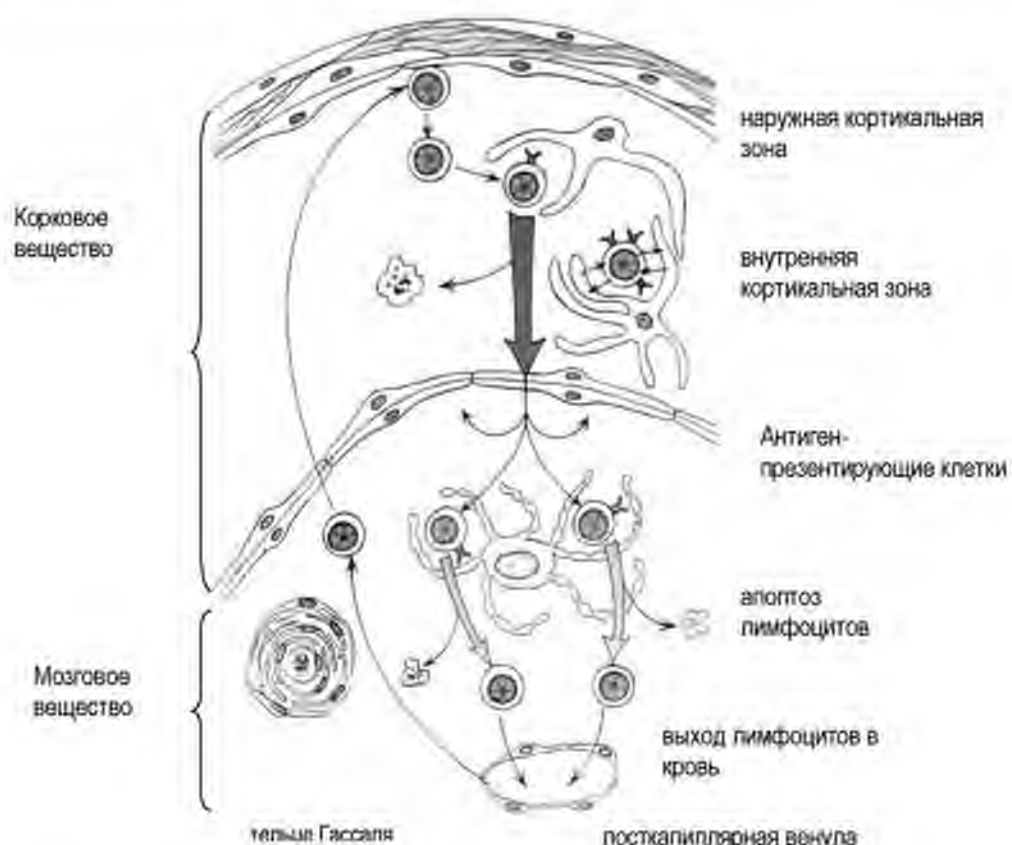


Рис. 48. Зоны дольки тимуса.

Ross M.H. Histology: a text and Atlas with correlated cell and molecular biology. – 2011

В мозговое вещество поступает только 2-5% лимфоцитов, проходящих дифференцировку в корковом веществе. 95-98 % Т-лимфоцитов коркового вещества гибнет на границе между корковым и мозговым веществом путем **апоптоза**.

**Причины гибели лимфоцитов в тимусе:** 95-98% Т-лимфоцитов в процессе дифференцировки приобретают рецепторы к антигенам собственного организма. Эти лимфоциты «особо опасны». Их выход в кровь может вести к распознаванию и уничтожению собственных

белков (структур, клеток) организма, что лежит в основе аутоиммунной патологии. Потому запускается программа апоптоза (запрограммированной гибели клеток). Фрагменты погибших клеток удаляются макрофагами.

**Механизмы отбора и уничтожения «опасных» лимфоцитов.**

Важную роль в контроле качества дифференцировки лимфоцитов играют эпителиоретикулярные и антиген-презентирующие клетки. Отбор «качественных» лимфоцитов включает два этапа: позитивной и негативной селекции.

**Позитивная селекция** – позволяет выбрать лимфоциты, которые приобрели на поверхности рецепторы и CD маркеры.

**Негативная селекция** – происходит путем представления собственных белков лимфоцитам. Если они распознают свой белок как антиген, в них активируется программа апоптоза. Уничтожение лимфоцитов, экспрессирующих рецепторы к собственным белкам и структурам (аутоантигенам) лежит в основе поддержания толерантности к аутоантигенам, что предупреждает развитие аутоиммунной патологии.

Все Т-лимфоциты в процессе дифференцировки экспрессируют CD3 (маркер Т-лимфоцитов). Сначала образующиеся Т-лимфоциты экспрессируют имеют как CD4, так и CD8 (CD4CD8 – дабл-позитивные). После приобретения Т-клеточного рецептора к антигену (TCR) происходит окончательная дифференцировка Т-лимфоцитов, и они сохраняют лишь один маркер: CD4 (Т-хелперы) или CD8 (Т-киллеры). Кроме того, часть CD4 дополнительно экспрессирует CD25 и Foxp3 – такие клетки становятся Т-регуляторными клетками.

Важным условием качественной селекции лимфоцитов является предотвращение проникновения к обучающимся лимфоцитам чужеродных антигенов. Это достигается благодаря наличию гемато-тимусного барьера.

**Гемато-тимусный барьер** включает:

1. эндотелий капилляров соматического типа на базальной мембране;
2. периваскулярную РВСТ с макрофагами;
3. эпителиоретикулоциты на базальной мембране.

**Иволюция (обратное развитие) тимуса.**

Тимус подвергается обратному развитию к 14-15 годам. Это сопровождается редукцией лимфоидной ткани, которая замещается белой жировой и рыхлой волокнистой соединительной тканями.

После стресса, травмы, инфекции у детей возможна преждевременная (акцидентальная) инволюция тимуса. Это связывают с выбросом при

стрессе в кровь большого количества глюкокортикоидов, которые вызывают апоптоз лимфоцитов. Такое состояние часто ведет к развитию иммунодефицитного состояния.

## СЕЛЕЗЕНКА

### ОБЩАЯ ХАРАКТЕРИСТИКА

Селезенка относится к периферическим органам кроветворения и иммуногенеза. Селезенка - самый крупный орган кроветворения, расположена в левом подреберье на уровне от IX до XI ребра, покрыта брюшиной. Выделяют две поверхности селезенки: наружную (диафрагмальную) и внутреннюю (висцеральную). На внутренней поверхности находятся ворота органа, в которых располагаются отводящие лимфу лимфатические сосуды, артерия и вены, ветви селезеночного сплетения.

**Кровоснабжение.** Селезенка кровоснабжается селезеночной артерией - наиболее крупной ветвью чревного ствола (*truncus celiacus*). Отток осуществляется через селезеночную вену в *v. portae*.

В селезенке функционирует две системы кровотока:

- закрытый тип (кровь из артериальных сосудов поступает в капилляры, и затем через синусоидные сосуды оттекает в вены);
- открытый тип (кровь из артериолы свободно выбрасывается в ткани, откуда через стенку синусоидных сосудов возвращается в венозный кровоток).

**Иннервация.** Ветви *plexus splenicus* расположены вдоль селезеночной артерии и вены, с которыми проникают в орган. Селезеночное сплетение образуется ветвями левых узлов чревного сплетения и ветвями блуждающих нервов.

**Источник развития** - мезенхима.

Закладка селезенки происходит на 5-й неделе эмбрионального периода развития в толще мезенхимы дорсальной брыжейки в виде плотного скопления мезенхимных клеток с первичными кровеносными сосудами. Затем часть клеток дифференцируется в ретикулярную ткань, которая заселяется стволовыми гемопоэтическими клетками. До 5 месяца селезенка функционирует как универсальный орган гемопоэза. Затем активность миелопоэза снижается, а лимфопоэза – усиливается.

### ФУНКЦИИ СЕЛЕЗЕНКИ:

1. специфическая иммунная защита – реакции клеточного и гуморального иммунитета;
2. элиминация старых или поврежденных эритроцитов и тромбоцитов;
3. депонирование крови;

4. участие в пигментном обмене (железо);
5. универсальный орган гемопоэза до 5 месяца эмбриогенеза.

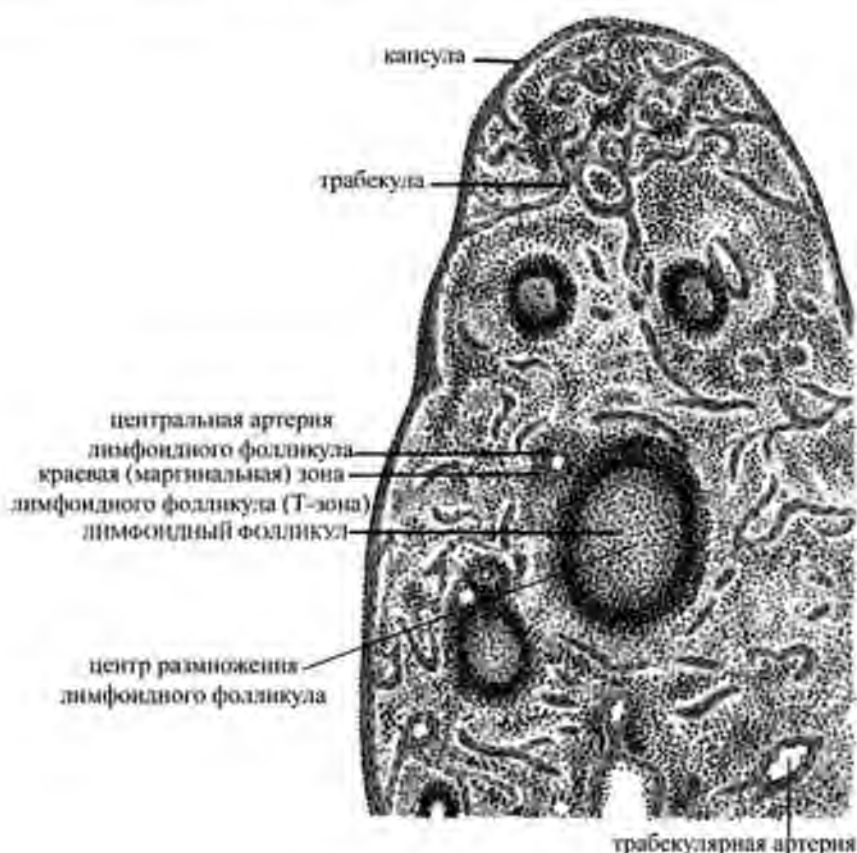
#### ОБЩИЙ ПЛАН СТРОЕНИЯ

**Тип строения селезенки:** паренхиматозный. Орган имеет строму и паренхиму.

#### Строма формирует:

1. На поверхности органа – капсулу;
2. Внутри органа трабекулы.

Капсула покрыта брюшиной (РВСТ + мезотелий).



**Рис. 49. Селезенка (схема).**

Гистология, цитология и эмбриология. Атлас / Быков В.Л., Юшканцева С.И. 2013. - 296 с

#### Тканевой состав стромы:

- плотная соединительная ткань – содержит много эластических волокон;
- гладкие миоциты.

Вместе эти структуры формируют опорно-сократительный аппарат селезенки, обеспечивающий депонирование крови (растяжение

эластических волокон) и выброс крови в системный кровоток (гладкие миоциты).

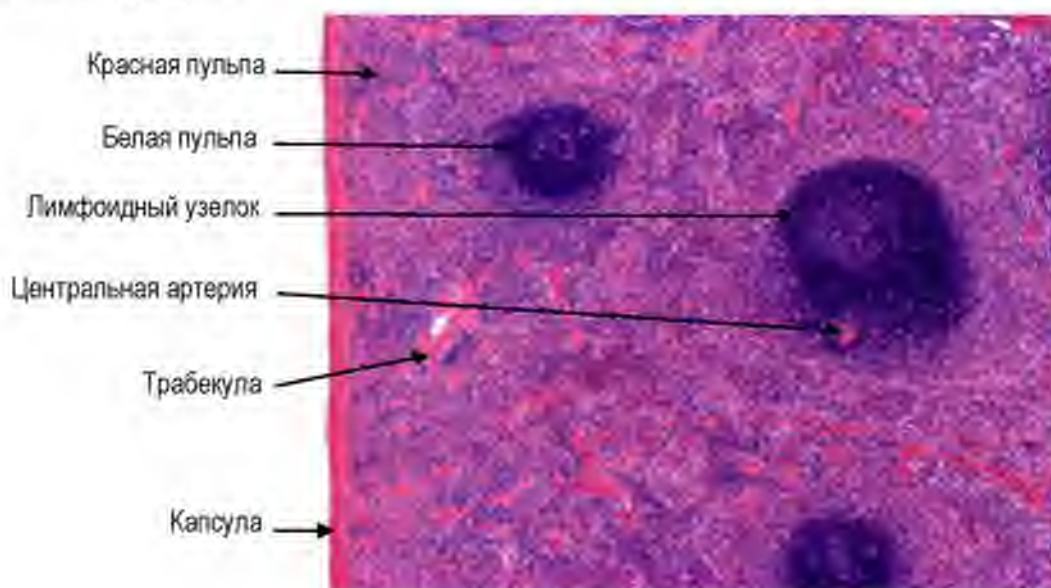
**Паренхима** включает два компонента:

1. **белая пульпа** – составляет 20-25%, выполняет функцию иммуногенеза (образования лимфоцитов при стимуляции антигеном);
2. **красная пульпа** – формирует 75-80% паренхимы органа – обеспечивает депонирование крови и утилизацию старых форменных элементов крови.

**Белая пульпа селезенки образована** лимфоидной тканью, которая формирует:

1. Лимфатические периартериальные влагалища (вокруг центральной артерии);
2. Лимфоидные узелки (фолликулы).

**Лимфатическое периартериальное влагалище** – скопления лимфоцитов (преимущественно Т-лимфоцитов) вокруг и вдоль центральной артерии.



**Рис. 50. Селезенка.**  
Окраска гематоксилином и эозином.

**Лимфоидный узелок** – скопление лимфоидной ткани округлой формы, которое образуется вдоль периартериального влагалища после стимуляции антигенами.

В их составе есть центральная артерия, которая расположена эксцентрично.

В лимфоидном узелке выделяют 4 зоны:



- 1) периаартериальная зона;
- 2) герминативный центр (центр размножения);
- 3) мантийная зона;
- 4) маргинальная зона.

Каждая зона имеет определенный клеточный состав и выполняет специфические функции.

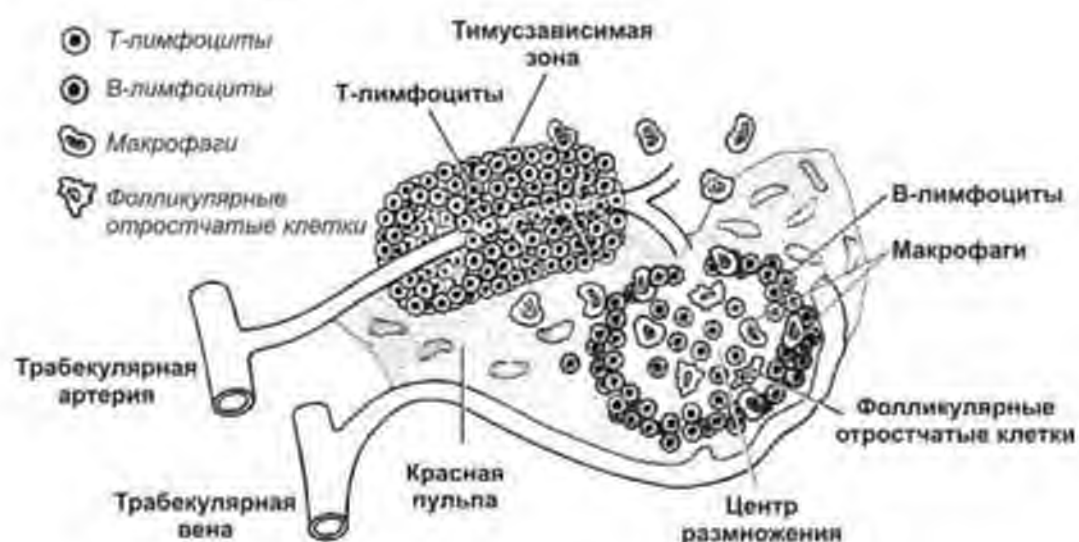


Рис. 51. Клеточный состав зон белой пульпы. Схема.  
 Гистология, цитология и эмбриология. Атлас: учебное пособие. Быков В.П.,  
 Юшканцева С.И. 2013. - 296 с

### Характеристика зон белой пульпы:

1. Периаартериальная зона – участок вокруг центральной артерии. Это Т-зона – здесь происходит антиген-зависимая пролиферация и дифференцировка Т-лимфоцитов.

*Клеточный состав:* Т-лимфоциты, дендритные (старое название - интердигитирующие) клетки.

2. Центр размножения (герминативный центр) – в центре лимфоидного узелка. Это В-зона – здесь происходит антиген-зависимая пролиферация и дифференцировка В-лимфоцитов.

*Клеточный состав:* В-лимфобласты, фолликулярные дендритные клетки (фолликулярные отростчатые клетки), макрофаги, Т-хелперы.

3. Мантийная зона – окружает центр размножения.

*Клеточный состав:* малые В-лимфоциты, небольшое количество Т-лимфоцитов, макрофаги.

4. Краевая (маргинальная) зона – на границе между белой и красной пульпой, окружена маргинальными синусами.

*Клеточный состав:* рециркулирующие клетки.

**В белой пульпе** осуществляется антиген-зависимая пролиферация и дифференцировка лимфоцитов. Этот процесс включает следующие этапы:

- АГ поступает с кровью в селезенку, и в лимфонной ткани запускает иммунные реакции;
- АПК поглощает АГ, и после процессинга выставляет его часть (эпитоп) на своей поверхности с молекулой МНС II для презентации лимфоцитам;
- Хоминг лимфоцитов происходит через маргинальные синусы;
- Т-хелпер узнает комплекс АГ+МНС II на поверхности АПК. Параллельно молекула В7 на поверхности АПК связывается с CD28 на Т-хелпере, что стимулирует выработку интерлейкина-1 антиген-презентирующей клеткой;
- Активированный интерлейкином-1 Т-хелпер синтезирует ИЛ-2, который запускает активацию и дифференцировку Т-киллеров (клеточный иммунитет) и Т-хелперов (аутокринная регуляция);
- АГ связывается с Ig на поверхности В-лимфоцита, происходит процессинг АГ В-лимфоцитом и выставление его с молекулой МНС II на его поверхности. Т-хелпер узнает этот комплекс на поверхности В-лимфоцита, секретирует ИЛ-2, ИЛ-4 и ИЛ-5, которые активируют пролиферацию В-лимфоцита и его дифференцировку в плазмочит (гуморальный иммунитет).

**В красной пульпе** выделяют 2 структурных компонента:

1. Селезеночные (пульпарные) тяжи.
2. Синусоидные сосуды.

**Синусоидные сосуды красной пульпы** – широкие тонкостенные сосуды неправильной формы, выстланы эндотелиальными клетками веретеновидной формы с узкими щелями между ними (решетчатый эндотелий). Базальная мембрана - прерывистая. Через щели эндотелия в просвет синусов из тяжей (из открытого кровотока) мигрируют форменные элементы.

**Пульпарные тяжи** включают в свой состав:

1. Ретикулярная ткань, плазмочиты, макрофаги (сидерофаги).
2. Форменные элементы крови (открытый кровоток).

**Система кровоснабжения селезенки.**

В кровоснабжении селезенки выделяют 2 системы – открытого и закрытого кровообращения.

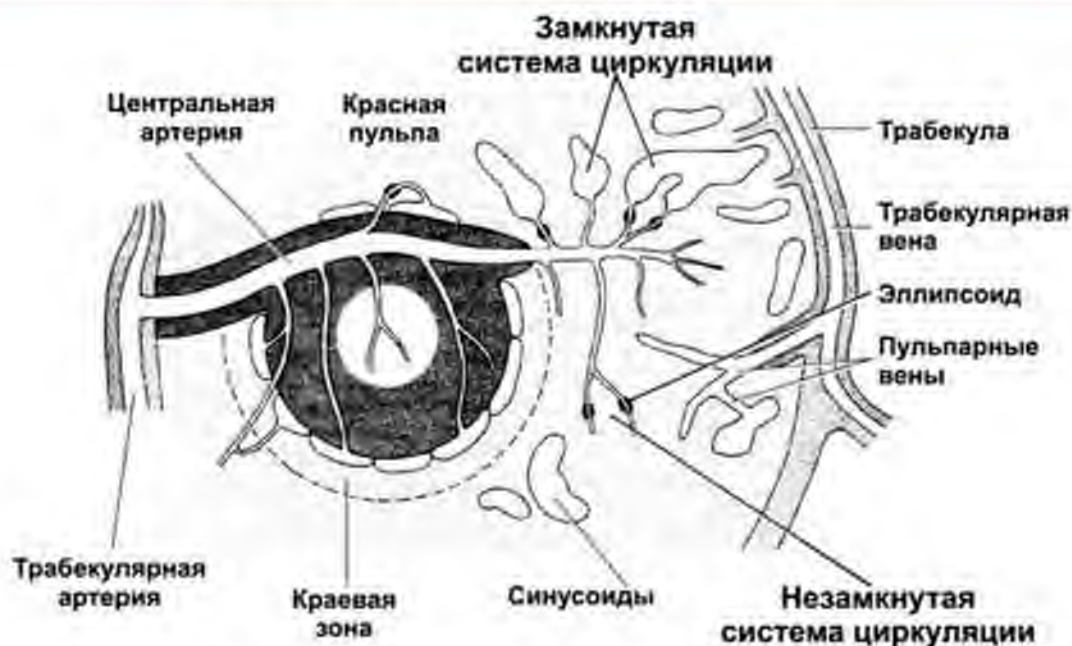
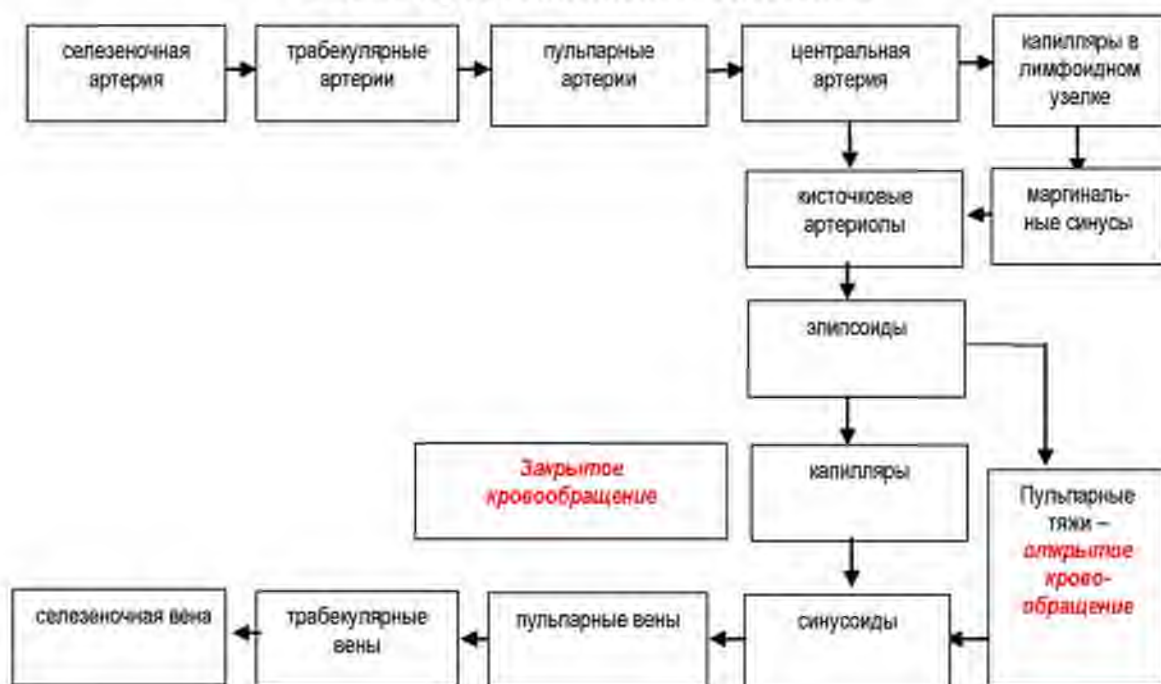


Рис. 52. Система кровообращения в селезенке. Схема. Гистология, цитология и эмбриология. Атлас: учебное пособие. Быков В.Л., Юшканцева С.И. 2013. - 296 с.

### Схема кровоснабжения селезенки



Элиминация старых или поврежденных эритроцитов и тромбоцитов включает следующие этапы:

1. По открытой системе кровообращения форменные элементы крови поступают в красную пульпу;

2. Старые или поврежденные эритроциты и тромбоциты захватываются макрофагами пульпарных тяжей и подвергаются разрушению;
3. В результате расщепления гемоглобина эритроцитов образуются и выделяются в кровоток билирубин и содержащий железо трансферрин;
4. Билирубин переносится в печень, входит в состав желчи;
5. Трансферрин из кровотока захватывается макрофагами костного мозга, которые снабжают железом вновь развивающиеся эритроциты;
6. Функционально активные форменные элементы крови возвращаются в селезеночные венозные синусы через отверстия в эндотелии и БМ.

## ЛИМФАТИЧЕСКИЕ УЗЛЫ

### ОБЩАЯ ХАРАКТЕРИСТИКА

Лимфатические узлы (ЛУ) являются периферическими органами иммуногенеза, располагаются по ходу лимфатических сосудов. В теле человека выделяют около 150 групп лимфоузлов, называемых регионарными. Общее число лимфоузлов в организме человека примерно 1000, что составляет около 1 % массы тела.

Каждый ЛУ представляет собой бобовидное образование размером 0,5-1,5 см. Одна сторона лимфатического узла выпуклая; через нее входят приносящие (*афферентные*) лимфатические сосуды. Вторая сторона – вогнутая; здесь располагаются ворота узла. Из ворот выходят *эфферентные* лимфатические сосуды и вены, а входят – артерия, вены и нервы.

**Лимфатические узлы — реактивные структуры.** При действии различных повреждающих факторов (радиации, инфекции, интоксикации и др.) изменяется их размер и структура, что широко используется в диагностике различных заболеваний (лимфаденит, инфекционный мононуклеоз, опухолевый процесс и пр.).

**Кровоснабжение** лимфатического узла осуществляется ветвями регионарных сосудов. В воротах узла от артерий отходят ветви, проходящие в трабекулы. Ветви артерий формируют два сплетения капилляров – в области лимфоидных узелков коркового вещества и в мозговом веществе. Капиллярные сети продолжаются в вены с высоким эндотелием, расположенные преимущественно в паракортикальной зоне. Эти сосуды обеспечивают хоминг лимфоцитов

и рециркуляцию лимфоцитов между кровью и лимфой. Отсюда кровь поступает в вены, которые выходят через ворота узла.

**Источник развития** – мезенхима.

Образование лимфатических узлов начинается в конце 2-го – начале 3-го месяца эмбриогенеза из мезенхимы в участках вокруг кровеносных и лимфатических сосудов. На 16-й неделе образуют лимфатические узелки и мозговые тяжи. В конце 5-го месяца лимфатические узлы приобретают черты дефинитивного кроветворного органа.

**ФУНКЦИИ:**

1. участвуют в иммунных реакциях клеточного и гуморального типа (антиген зависимая пролиферация и дифференцировка Т- и В-лимфоцитов);
2. фильтрация лимфы, оттекающей от разных участков тела и органов. Лимфатические узлы играют роль механического и биологического фильтра, задерживают поступление в кровь инородных частиц, бактерий, клеток злокачественных опухолей, токсинов и пр.
3. депонирование лимфы: в норме определенное количество лимфы задерживается в лимфоузле и выключается из лимфотока

**ОБЩИЙ ПЛАН СТРОЕНИЯ**

**Тип строения:** паренхиматозный, в органе выделяют строму и паренхиму.

**Строма** формирует:

- Капсулой (плотная волокнистая соединительная ткань с отдельными гладкими миоцитами)
- Трабекулами (рыхлая волокнистая соединительная ткань) с кровеносными сосудами.  
Капсула и трабекулы формируют единый опорный каркас органа
- Система синусов - полости, заполненные ретикулярной тканью – обеспечивают циркуляцию и фильтрацию лимфы. Лимфа поступает в синусы из приносящих лимфатических сосудов и циркулирует в направлении от капсулы – к воротам органа. Лимфа, очищенная и обогащенная лимфоцитами и антителами, через выносящий сосуд поступает в общий лимфоток.

**Паренхима** представлена лимфоидной тканью и анатомически делится на:

1. **Корковое вещество** – темное, расположено на периферии органа. В нем выделяют:
  - наружную часть – здесь расположены лимфоидные узелки;

- глубокую часть – паракортикальную зону.

2. **Мозговое вещество** – центральная светлая часть органа, обращенная к воротам органа.

### Зоны лимфатического узла

Лимфоидная ткань лимфатического узла образует:

- Узелки (фолликулы) – в наружной части коркового вещества
- Диффузное скопление лимфоцитов – в паракортикальной зоне
- Мозговые тяжи – в мозговом веществе

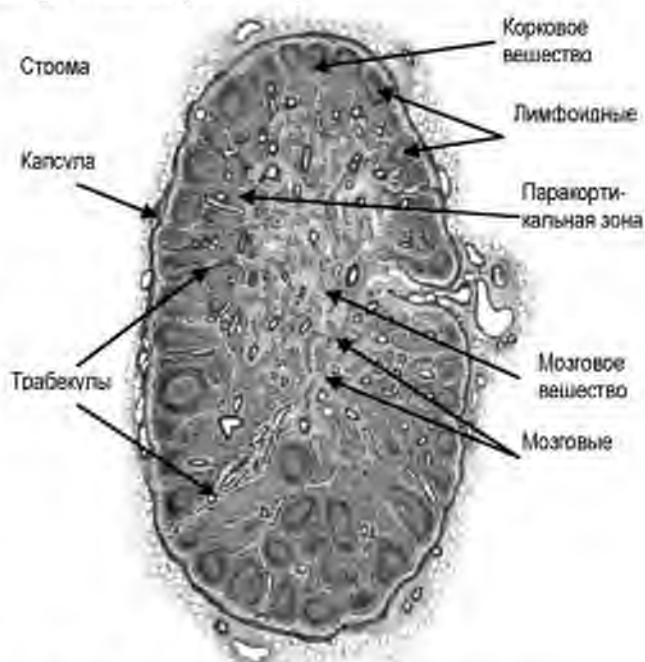


Рис. 53. Лимфатический узел. Схема. Гистология и эмбриология, Атлас: учебное пособие. Быков В.Л., Юшканцева С.И. 2013. - 296 с

### ХАРАКТЕРИСТИКА КОРКОВОГО ВЕЩЕСТВА

**Наружная часть коркового вещества представлена лимфоидными узелками (фолликулами).**

**Лимфоидный фолликул** – это округлое образование, состоит из лимфоцитов и клеток микроокружения – ретикулярных клеток и макрофагов. Обязательным элементом узелков являются антиген-презентирующие – дендритные клетки.

Количество узелков и их размер зависит от ряда условий, в том числе от контакта организма с антигенами. При стимуляции антигенами количество узелков и их размер увеличивается. При стимуляции антигеном происходит формирование светлого центра, окруженного темной мантией. Период их существования таких активных узелков составляет 2-3 нед.

**Выделяют первичные и вторичные лимфоидные узелки (фолликулы).**

**Первичные узелки** – не стимулированные (в состоянии покоя), мелкие, темные, состоят из покоящихся/не активных (наивных) В-лимфоцитов.

**Вторичные узелки** – образуются после стимуляции антигеном, состоят из герминативного центра и окружающей темной области, короны

(мантийная зона). Герминативный центр образован плазмобластами (лимфобластами); это крупные клетки со светлым ядром. В короне находятся проплазмоциты и В-клетки памяти; это мелкие темные клетки.

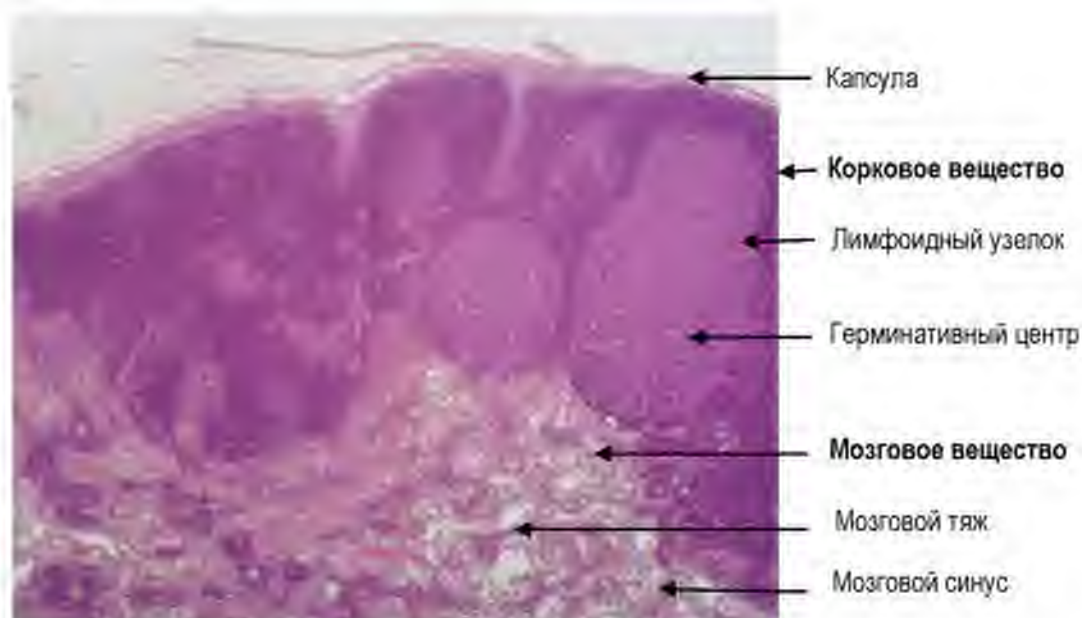


Рис. 54. Лимфатический узел.  
Окраска гематоксилином и эозином.

#### Функциональное значение лимфоидных узелков

Герминативный центр узелков – В-зона; в ней происходит антиген-зависимая пролиферация и дифференцировка В-лимфоцитов. Результатом данного процесса является образование плазмобластов, которые мигрируют в мозговые тяжи. Здесь завершается их дифференцировка в **плазмоциты**, которые продуцируют **антитела** в лимфу.

#### Различия в строении лимфоидных узелков в лимфатическом узле и селезенке:

- 1) Локализация: лимфоидные узелки в лимфатическом узле расположены на периферии, в селезенке – хаотично;
- 2) Наличие артерии: в селезенке в составе узелков есть центральная артерия, расположенная эксцентрично. В лимфатическом узле узелки содержат только капилляры.
- 3) Количество зон: в лимфоидном узелке (фолликуле) селезенки выделяют 4 зоны, в лимфатическом узле – 2.

**Паракортикальная зона** – расположена на границе с мозговым веществом, представляет собой плато из плотно расположенных лимфоцитов.

**Клеточный состав:** Т-клетки разных видов, ретикулярные клетки, макрофаги, дендритные клетки.

В этой зоне располагаются особые сосуды – посткапиллярные **венулы с высоким эндотелием**. Они служат местом для миграции лимфоцитов из крови в ткань (**хоминг**) и обратно.

**Функциональное значение паракортикальной зоны** – является *T-зоной*, местом реализации реакций клеточного иммунитета.

**Мозговое вещество** образовано мозговыми тяжами, в составе которых много плазмочитов, макрофагов и ретикулярных клеток. Плазмочиты – это эффекторные клетки, которые продуцируют антитела (иммуноглобулины). Плазмочиты могут функционировать непосредственно в мозговых тяжах или выселяться в другие органы.

**Функциональное значение мозгового вещества** связано с В-зоной (герминативным центром узелков). Здесь завершается созревание плазматических клеток, которые синтезируют иммуноглобулины.

**Синусы лимфатического узла:**

- краевой (субкапсулярный);
- вокругузелковый (промежуточный);
- мозговой синус;
- воротный синус.

**Направление движения лимфы в лимфатическом узле:** приносящие лимфатические сосуды → краевой (субкапсулярный) синус → промежуточные корковые синусы → промежуточные мозговые синусы → воротный синус → выносящий лимфатический сосуд в области ворот

**Очищение лимфы** связано с ее транспортом через лимфатические синусы

Стенка синусов выстлана **ретикулоэндотелиальными клетками**; между клетками есть щели, в которые проникают лимфоциты и отростки макрофагов (**береговые макрофаги**). В просвете синусов находятся отдельные ретикулярные клетки, макрофаги и лимфоциты.

Синусы обеспечивают механическую и биологическую фильтрацию лимфы.



**Механическая фильтрация** связана с тем, что внутри синусов расположена сеть ретикулярных клеток, расположенных на ретикулярных волокнах.

**Биологическое очищение** лимфы обеспечивается береговыми макрофагами, которые захватывают антигены, доставляя их в Т- или В-зоны коркового вещества, где включаются реакции клеточного или гуморального иммунитета.

### **ИММУННАЯ СИСТЕМА КОЖИ И СЛИЗИСТЫХ ОБОЛОЧЕК (MALT)**

Это скопления АПК и лимфоцитов слизистых оболочках желудочно-кишечного тракта, бронхов, мочеполовых путей, выводных протоков молочных и слюнных желез, а также в коже.

**Иммунная система кожи и слизистых оболочек** представлена в виде отдельных лимфоцитов, диффузных скоплений клеток, одиночных или групповых лимфоидных узелков (миндалины, червеобразный отросток, групповые лимфатические узелки или пейеровы бляшки кишки).

Лимфоидная ткань кожи и слизистых оболочек относится к периферическому звену иммунной системы, и осуществляет локальную иммунную защиту органов.

#### **Особенности структурной организации**

Общими для всех этих участков являются расположение лимфоцитов в рыхлой волокнистой соединительной ткани оболочек, и формирование лимфо-эпителиальных отношений. Кроме того, плазмциты в коже и слизистых продуцируют преимущественно секреторный тип иммуноглобулинов – IgA, которые входят в состав секрета на поверхности кожи и слизистых оболочек, связывая антигены до их проникновения через покровы.

#### **МИНДАЛИНЫ**

Располагаются на границе ротовой полости и глотки. В слизистой оболочке миндалин находятся скопления лимфоидной ткани. Миндалины образуют лимфо-эпителиальное глоточное кольцо Пирогова:

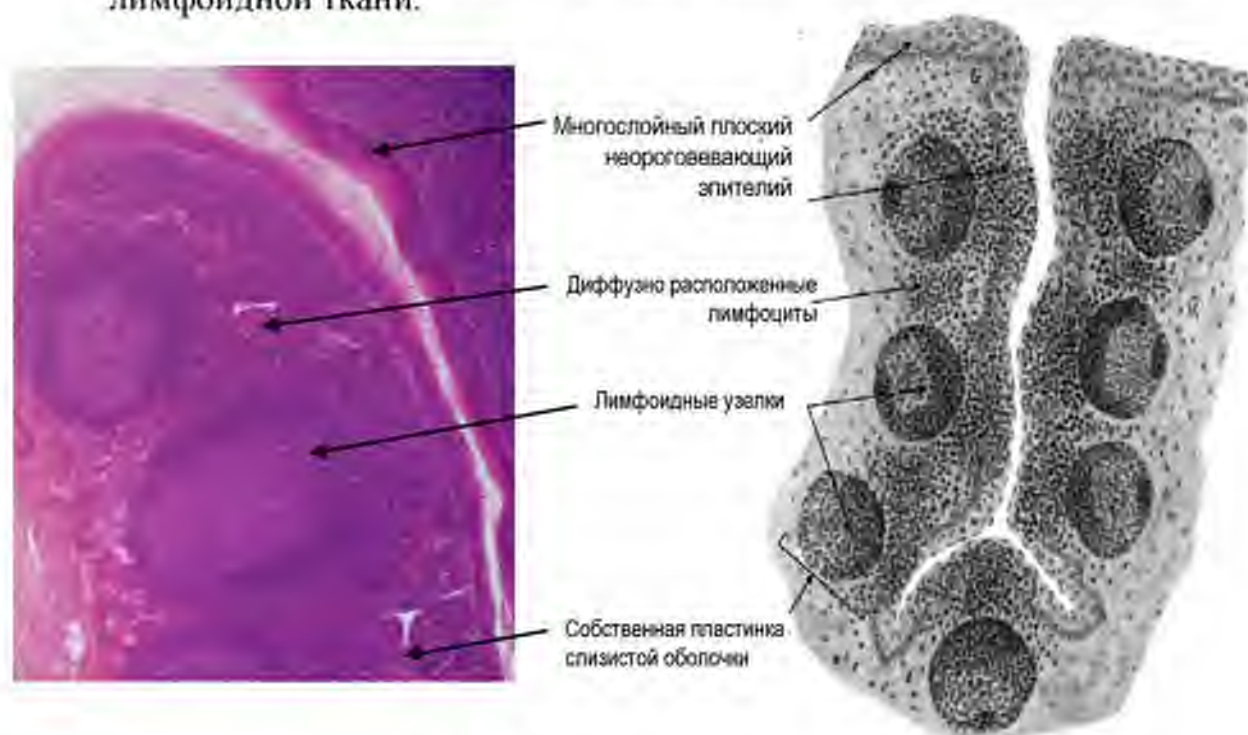
- Небные миндалины (парные)
- Глоточная миндалина (непарная)
- Язычная миндалины (непарная)
- Трубные миндалины (парные)
- Гортанная миндалина (непарная)

Все миндалины имеют общий план строения, который рассмотрен на примере небной миндалины.

**Небная миндалина** – представляет собой скопление лимфоидной ткани в складках слизистой оболочки. Между складками слизистой оболочки образуются глубокие щели – **крипты**, формирующие анатомические «ловушки» для антигенов.

**Слизистая оболочка** включает два слоя (пластинки):

1. Многослойный плоский неороговевающий эпителий. В нем выделяют зоны интактного эпителия, и зоны инфильтрации лимфоцитами. В глубине крипты эпителий инфильтрирован лимфоцитами и нейтрофилами.
2. Собственная пластинка – рыхлая волокнистая соединительная ткань и расположенные в ней многочисленные скопления лимфоидной ткани.



**Рис. 55. Небная миндалина**  
А – препарат, Б – схема (по Быкову В.Л.)

**Лимфоидная ткань миндалин формирует три зоны:**

1. **Лимфоидные фолликулы** – имеют шаровидную форму, в них различают две зоны:
  - Центр размножения (центральная светлая зона – В-зона) – образована В-лимфобластами и В-лимфоцитами.
  - Периферическая (более темная зона) – место локализации В-лимфоцитов, Т-хелперов и Т-регуляторных клеток.

2. **Межфолликулярные скопления** лимфоцитов (Т-зона), здесь же располагаются посткапиллярные венулы, обеспечивающие хоминг лимфоцитов.
3. **Надузелковое скопление** лимфоцитов – представляет собой фронт миграции лимфоцитов в сторону покровного эпителия – для элиминации антигенов.

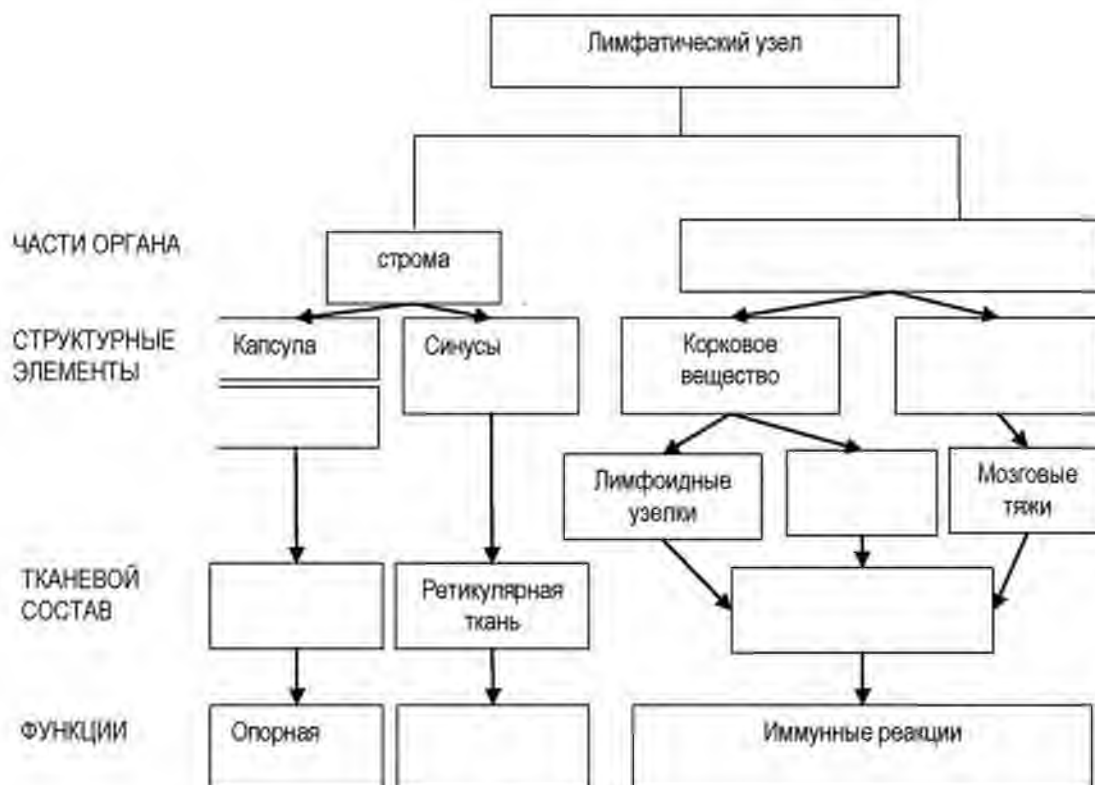
Ниже располагается подслизистая оболочка – это рыхлая неоформленная соединительная ткань, которая сопровождает сосуды и нервы, содержит концевые отделы желез (слизистые). Между слизистой и подслизистой оболочкой расположена капсула, образованная плотной соединительной тканью.

**ЗАДАНИЯ ДЛЯ САМОКОНТРОЛЯ**

1. Для проверки уровня знаний заполните таблицу.

| Орган кроветворения и иммуногенез | Локализация | Ключевые морфологические признаки | Функциональное значение |
|-----------------------------------|-------------|-----------------------------------|-------------------------|
|                                   |             |                                   |                         |
|                                   |             |                                   |                         |
|                                   |             |                                   |                         |
|                                   |             |                                   |                         |
|                                   |             |                                   |                         |

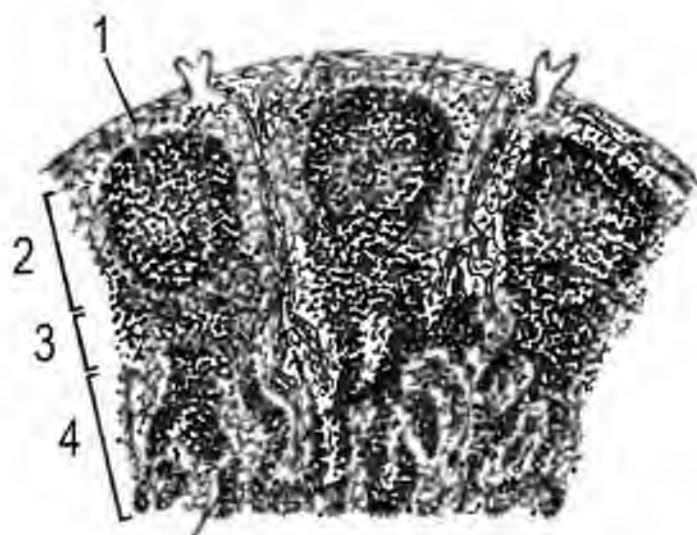
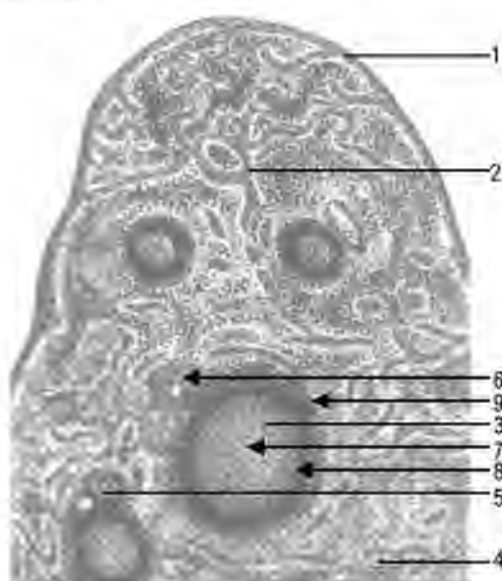
2. Заполните граф логической структуры.



3. Для отработки навыков диагностики определите на рисунках органы и их структурные компоненты

Название органа –

- 1 –
- 2 –
- 3 –
- 4 –
- 5 –
- 6 –
- 7 –
- 8 –
- 9 –



Название органа –

- 1 –
- 2 –
- 3 –
- 4 –

## ЭНДОКРИННАЯ СИСТЕМА

**АКТУАЛЬНОСТЬ:** Гормоны, вырабатываемые клетками эндокринной системы, регулируют все жизненно важные процессы в организме человека и обеспечивают адаптацию к действию факторов внешней среды (изменение температуры, питьевого и пищевого режима, стресс). С нарушением (снижением или повышением продукции, изменением рецепции гормонов) связано развитие таких заболеваний как сахарный диабет, гипотиреоз, артериальная гипертензия и пр. Кроме того, эндокринная система тесно сопряжена с деятельностью других интегративных систем – нервной и иммунной. Изучение структурно-функциональной организации и понимание принципов функционирования эндокринной системы лежит в основе понимания клинических проблем эндокринологии, перинатологии, кардиологии, неотложной медицины и других отраслей медицины.

**Цель (общая):** Уметь интерпретировать структурные основы функционирования органов эндокринной системы.

### **Конечные цели обучения:**

1. Трактовать роль и виды гормонов, условия и принципы реализации их эффектов на клетки-мишени.
2. Интерпретировать принцип иерархической организации и отрицательной обратной связи в функционировании структур эндокринной систем.
3. Определять общие принципы строения органов эндокринной системы.
4. Уметь дифференцировать эндокринные железы в гистологических препаратах, оценивать их функциональное состояние.
5. Характеризовать структурно-функциональное состояние клеток эндокринной системы, принципы и механизмы регуляции их секреторной активности.

## СОДЕРЖАНИЕ ОБУЧЕНИЯ

### **ОБЩАЯ ХАРАКТЕРИСТИКА**

**Эндокринная система** – совокупность структур, которые секретируют гормоны в кровь и лимфу.

### **Структуры, которые вырабатывают гормоны:**

- эндокринные железы (железы внутренней секреции) – органы, специализированные на секреции биологически активных веществ (гормонов) в кровь и биологические жидкости;

- группы клеток в органах со смешанной функцией (выполняющих эндокринную и неэндокринную функции);
- одиночные гормон-продуцирующие клетки в эпителии полых органов, которые формируют диффузную эндокринную систему (ДЕС).

**Гормоны** – биологически активные вещества, регулирующие морфогенетические и физиологические процессы в организме человека.

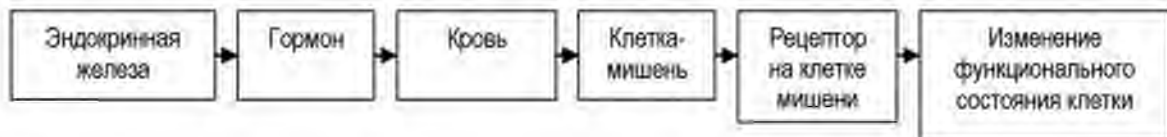
### Биохимическая классификация гормонов:

- белки;
- производные аминокислот;
- стероиды.

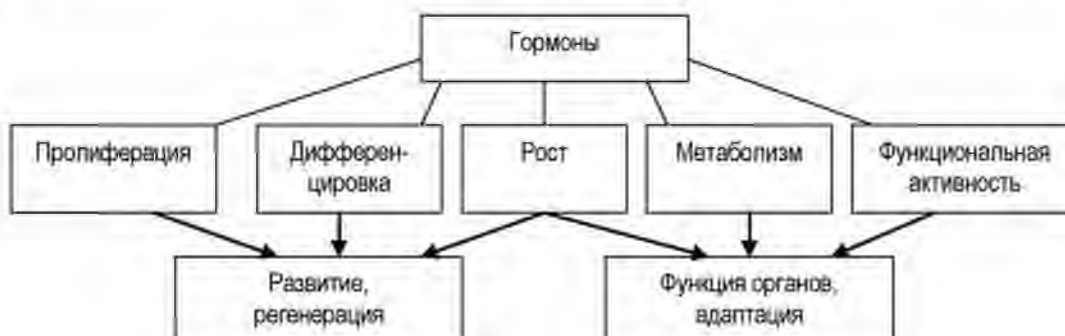
Гормоны действуют только на те клетки, которые имеют специфические рецепторы. Такие клетки являются **клетками-мишенями**. Каждый гормон оказывает влияние на определенный спектр клеток-мишеней. Некоторые гормоны оказывают универсальное действие на все клетки.

### Рецепторы на клетках-мишенях могут располагаться:

- на плазмолемме (мембранные рецепторы к гормонам белковой природы),
- в ядре (рецепторы к стероидным гормонам).



### Гормоны регулируют следующие процессы в клетках-мишенях:



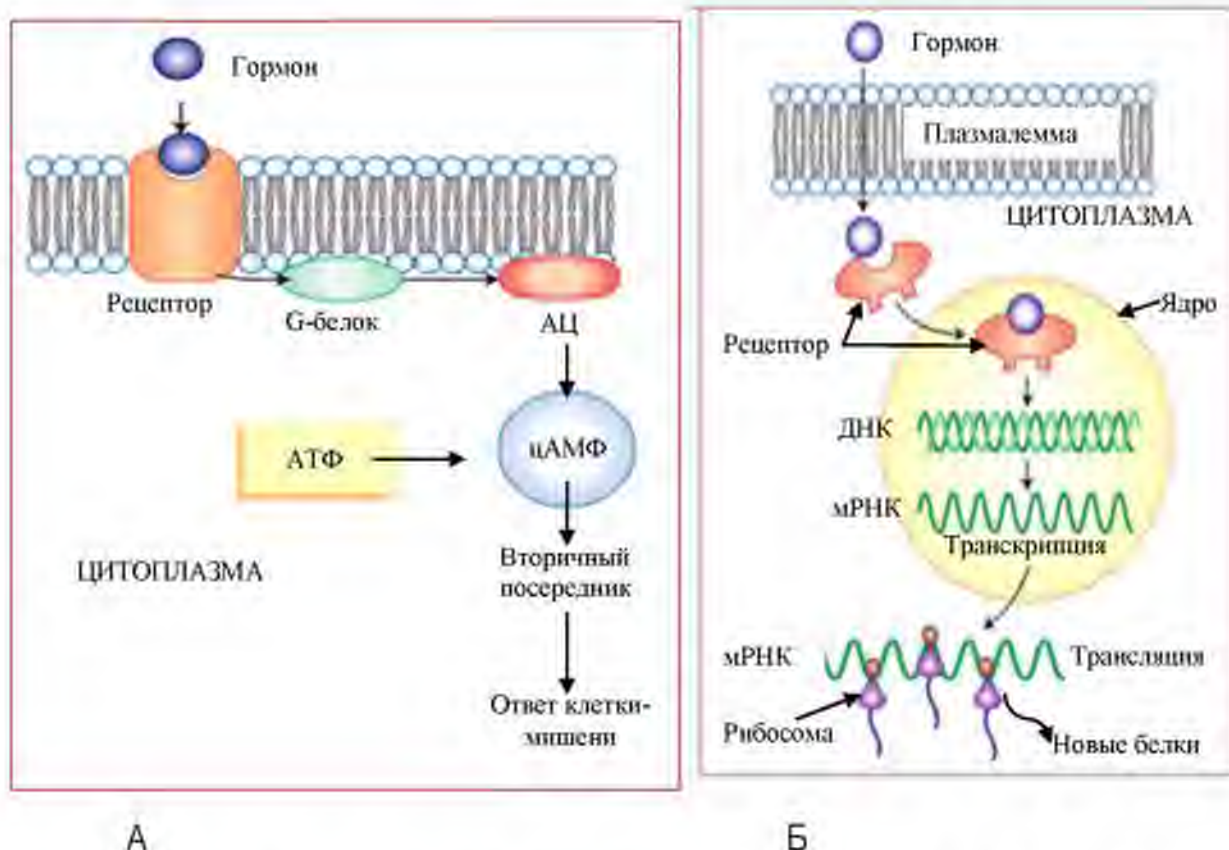


Рис. 56. Варианты локализации рецепторов гормонов в клетках-мишенях: мембранные (А) и ядерные (Б) рецепторы.

Сокращения: АЦ – аденилатциклаза, цАМФ – циклический аденозинмонофосфат

Porth C.M. Essentials of Pathophysiology – 3d ed. Lippincott Williams & Wilkins. – 2011. – 1256 p.

### КЛАССИФИКАЦИЯ СТРУКТУР ЭНДОКРИННОЙ СИСТЕМЫ:

1. **Центральные** – регулируют функцию периферических эндокринных желез:

- гипоталамус;
- гипофиз;
- эпифиз.

2. **Периферические** – регулируют работу других органов:

- щитовидная железа;
- паращитовидные железы;
- надпочечники.

3. **Органы со смешанной функцией (выполняют эндокринные и неэндокринные функции):**

- гонады (семенники, яичники);
- плацента;
- поджелудочная железа.

4. **Одиночные гормон-продуцирующие клетки (диффузная эндокринная система).**



### ОБЩИЙ ПЛАН СТРОЕНИЯ ЭНДОКРИННЫХ ЖЕЛЕЗ

**Тип строения: паренхиматозный.** Орган состоит из стромы и паренхимы.

**Строма** включает капсулу (на поверхности органа) и внутриорганный каркас, которые обеспечивают поддерживающую и трофическую функции.

Строма всегда образована соединительной тканью. В капсуле – плотная неоформленная соединительная ткань, внутри органа – РВСТ с сосудами и нервами.

Для эндокринных желез характерно наличие в строме капилляров с фенестрированным (висцеральным) эндотелием, который обеспечивает транспорт гормонов в кровь.

**Паренхима** – это ткань, выполняющая специфические функции органа.

**Тканевой состав паренхимы в эндокринных железах:**

- специализированный (железистый) эпителий;
- специализированная нервная ткань.

**Особенности строения нервной ткани в эндокринных железах:** состоит из нейросекреторных клеток и глии.

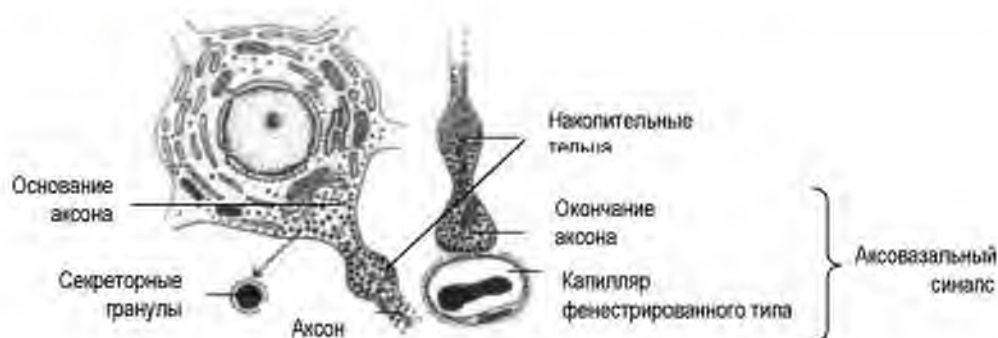**Характеристика нейросекреторных клеток** – секретируют нейромедиаторы и гормоны.

Нейросекреторная клетка имеет все признаки нейрона:

- отростчатую форму (мультиполярные нейроны);
- дендриты формируют синапсы с секреторными нейронами из других отделов мозга;
- крупное светлое ядро;
- имеет специфические органеллы (хроматофильная субстанция, нейрофиламенты);
- окружены глиальными клетками.

Отличительные признаки нейросекреторной клетки:

- в теле и отростках много **секреторных гранул**, содержащих гормоны;
- аксон имеет расширения – накопительные тельца;
- аксон заканчивается на стенке капилляра с фенестрированным эндотелием, формируя **аксовазальный синапс**.



**Рис. 57. Нейросекреторная клетка**

Гистология, эмбриология, цитология: учебник для вузов / Под ред. Э.Г.Улумбекова, Ю.А.Челышева - 3-е изд., - 2009. - 480 с.

**Эпителий в эндокринных органах может формировать следующие структуры:**

- фолликулы;
- тяжи, трабекулы;
- островки;
- одиночные клетки.

**Строение эндокриноцитов:** Большинство эндокринных клеток имеют светлое (активное) ядро с превалированием эухроматина, одно или несколько ядрышек. В цитоплазме клеток, продуцирующих гормоны пептидной природы - развитый синтетический аппарат (гранулярная эндоплазматическая сеть, комплекс Гольджи), гормоны накапливаются в секреторных гранулах.

Секреторные гранулы накапливаются преимущественно в базальной части эндокриноцитов - вблизи от капилляров, обеспечивая быстрое высвобождение гормонов в кровь. В отличие от этого, клетки, продуцирующие стероидные гормоны, имеют несколько иное строение. В цитоплазме таких клеток развита гладкая эндоплазматическая сеть, присутствуют липидные включения. Поскольку в синтезе стероидов участвуют митохондрии, последние имеют особое строение - их внутренняя мембрана образует тубуло-везикулярные кристы.

### **Общие принципы регуляции эндокринных желез**

Регуляция секреции гормонов осуществляется в условиях действия трех ключевых факторов:

- регуляторных гормонов - тропных гормонов (трансгипофизарная регуляция - обеспечивает иерархическую организацию и принцип отрицательной обратной связи в эндокринной системе);

- гуморальных факторов плазмы крови - ионов  $Ca^{2+}$ , глюкозы и т.д.;
- медиаторов вегетативной нервной системы, что обеспечивает интеграцию нервной и эндокринной систем (**парагипофизарная система**).

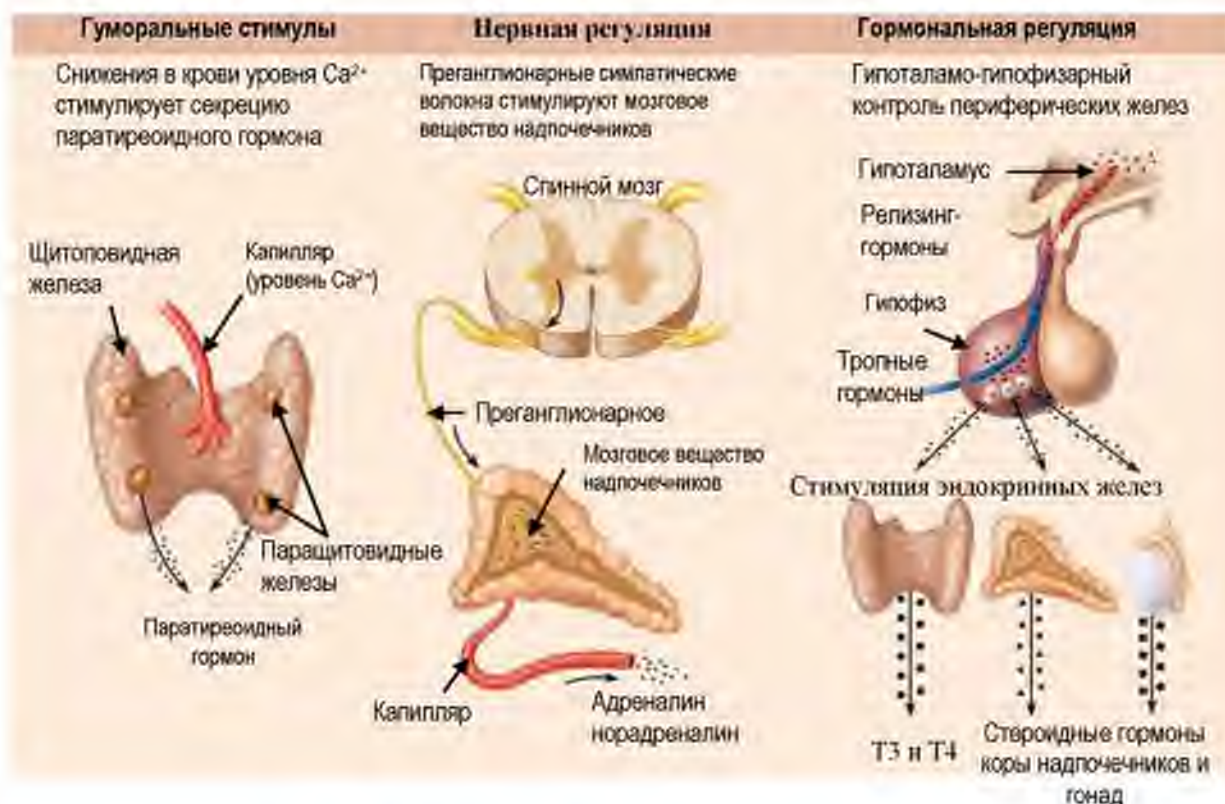

Рис. 58. Принципы регуляции эндокринных желез

Porth C.M. Essentials of Pathophysiology – 3d ed. Lippincott Williams & Wilkins. – 2011. – 1256 p.

### Иерархия и обратная связь в функционировании эндокринных желез

Ключевую роль в работе эндокринной системы играет **иерархическая организация**, при которой центральные органы регулируют секреторную активность периферических эндокринных желез, которые, в свою очередь, контролируют функцию внутренних органов. Это обеспечивает участие эндокринной системы в адаптации к изменению во внешней или внутренней среде.

В свою очередь, периферические эндокринные железы могут влиять на работу центральных отделов эндокринной системы. Повышение уровня гормонов периферических желез угнетает активность центральных органов эндокринной системы - механизм отрицательной обратной связи. Такой механизм обеспечивает восстановление (поддержание) гомеостаза.

### ГИПОТАЛАМУС

**Гипоталамус** - это центр эндокринной и вегетативной нервной системы.

#### ОБЩАЯ ХАРАКТЕРИСТИКА

- гипоталамус представляет собой отдел промежуточного мозга;
- входит в состав лимбической системы мозга;
- формирует обширные связи с разными структурами мозга;
- анатомически связан с гипофизом (с помощью гипофизарной ножки).

**В гипоталамусе выделяют три отдела:**

- передний;
- средний;
- задний.

Задний отдел гипоталамуса – является нервным центром.

#### ЭНДОКРИННЫЙ ГИПОТАЛАМУС

Передний и средний отделы гипоталамуса относятся к эндокринной системе.

**Гипоталамус** представлен нервной тканью, которая состоит из **нейросекреторных клеток** и глии. Нейросекреторные клетки формируют скопления – ядра гипоталамуса.

#### Передний гипоталамус:

- содержит две пары ядер – супраоптические и паравентрикулярные;
- в состав ядер входят крупные холинергические нейросекреторные клетки;
- вырабатывают вазопрессин (антидиуретический гормон) и окситоцин.

Аксоны нейросекреторных клеток направляются через гипофизарную ножку в нейрогипофиз.

В нейрогипофизе аксоны нейросекреторных клеток формируют на кровеносных сосудах аксовазальные синапсы, через которые гормоны выделяются в кровь.

#### Средний гипоталамус:

- содержит несколько пар ядер, среди которых функционально ведущими считаются 4 группы: аркуатные, вентромедиальные, инфундибулярные, дорсомедиальные;
- ядра содержат мелкие адренергические клетки;

- нейросекреторные клетки вырабатывают релизинг-гормоны - *либерины и статины*, контролирующие освобождение секрета из клеток аденогипофиза.

Аксоны нейросекреторных клеток направляются в медиальное возвышение, где заканчиваются аксовазальными синапсами на сосудах первичной капиллярной сети.

#### Функциональное значение гормонов гипоталамуса

| Гормон            | Место синтеза гормона             | Место выведения гормона в | Функциональное значение                                        |
|-------------------|-----------------------------------|---------------------------|----------------------------------------------------------------|
| Окситоцин         | Паравентрикулярные ядра           | нейрогипофиз              | сокращение матки в родах                                       |
| Вазопрессин (АДГ) | супраоптическое ядро              | нейрогипофиз              | увеличение реабсорбции воды в почках, антидиуретический эффект |
| Либерины          | аркуатное и вентромедиальное ядро | медиальное возвышение     | увеличение секреции тропных гормонов клетками аденогипофиза    |
| Статины           | аркуатное и вентромедиальное ядро | медиальное возвышение     | Уменьшение синтеза тропных гормонов клетками аденогипофиза     |

### ГИПОФИЗ

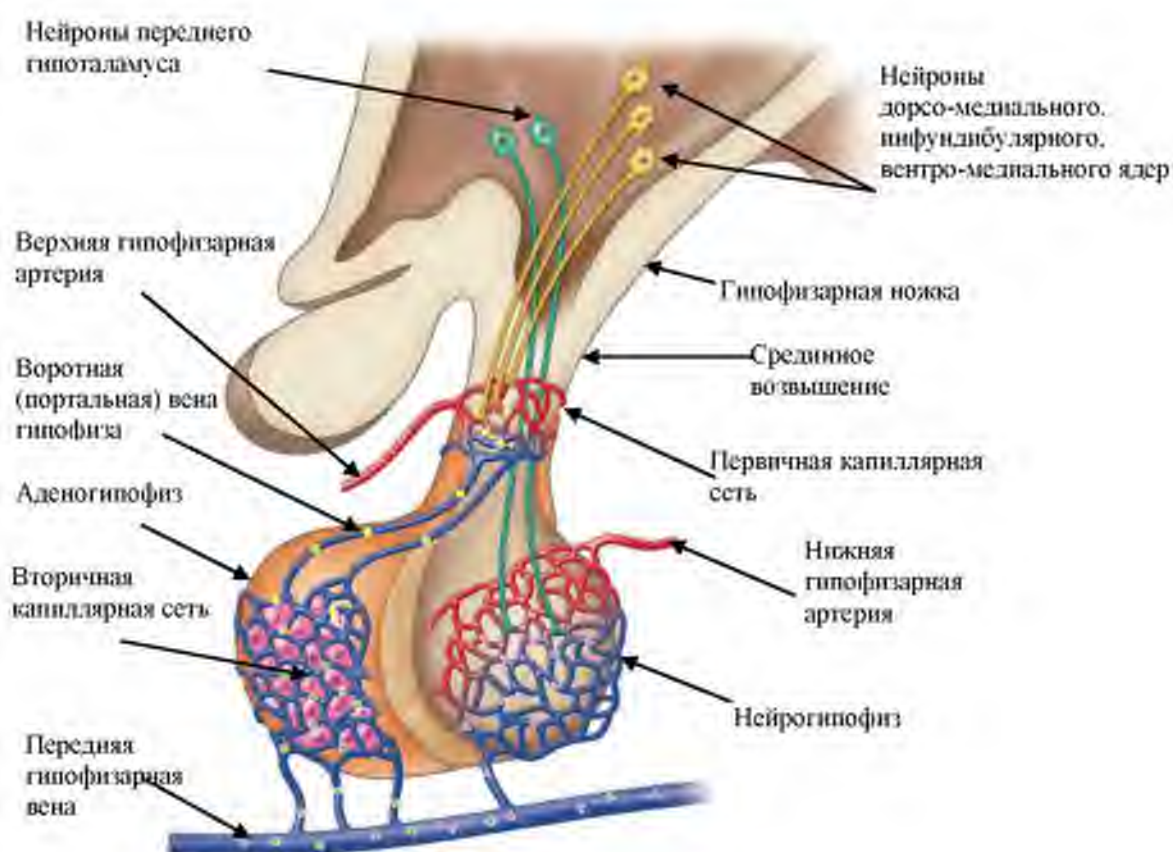#### ОБЩАЯ ХАРАКТЕРИСТИКА

- гипофиз расположен в области турецкого седла клиновидной кости;
- ножкой связан с гипоталамусом;
- состоит из двух долей – аденогипофиза и нейрогипофиза.

**Кровоснабжение.** Характерно раздельное кровоснабжение адено- и нейрогипофиза. Источником кровоснабжения нейрогипофиза является задняя гипофизарная артерия. Ее ветви формируют сплетение капилляров в нейрогипофизе, на которых заканчиваются аксоны нейросекреторных клеток переднего гипоталамуса.

Кровоснабжение аденогипофиза осуществляется за счет портальной системы:

- передняя гипофизарная артерия формирует первичную сеть капилляров в области срединного (медиального) возвышения;
- в капилляры медиального возвышения секретируются рилизинг-гормоны нейросекреторных клеток среднего гипоталамуса;
- кровь из первичной сети капилляров собирается в порталную вену, которая направляется в аденогипофиз;
- ветви порталной вены формируют вторичную сеть широких синусоидных капилляров, обеспечивают выход рилизинг гормонов и их действие на клетки аденогипофиза; в кровь секретируются тропные гормоны из клеток аденогипофиза;
- кровь из вторичной сети капилляров собирается в переднюю вену гипофиза.

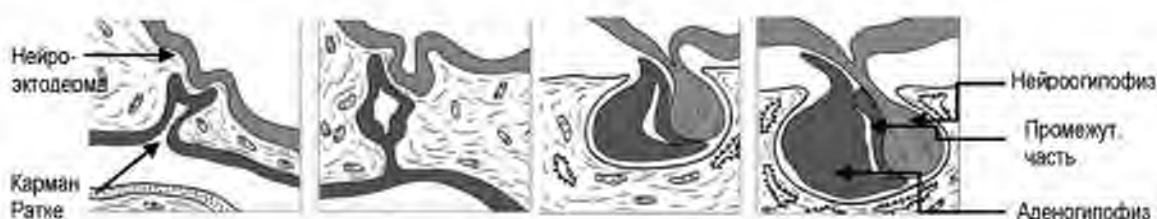

**Рис. 59. Кровоснабжение адено- и нейрогипофиза (схема)**  
 Mitchel A.L. Junqueira's Basic Histology. – Bloomington, USA. – 2010. – 467 p

**Источники развития гипофиза:**

- эктодерма (эпителий ротовой полости – карман Ратке);
- нервная трубка.

Два зачатка сближаются и формируют единую железу. В гипофизе остается гипофизарная щель, которая является остатком кармана Ратке. Из кармана Ратке развивается аденогипофиз, из нейрального зачатка развивается нейрогипофиз.



**Рис. 60. Источники и этапы развития гипофиза.**

Ross M.H. Histology: a text and Atlas with correlated cell and molecular biology. – 2011

### ОБЩИЙ ПЛАН СТРОЕНИЯ ГИПОФИЗА:

- **аденогипофиз** (передняя доля, промежуточная доля, туберальная часть);
- **нейрогипофиз** (задняя доля, стебель, воронка).

**Тип строения гипофиза:** Паренхиматозный. В органе выделяют две доли – аденогипофиз и нейрогипофиз.

### Строма включает:

- капсулу;
- прослойки рыхлой волокнистой соединительной ткани внутри органа с кровеносными сосудами.

### Паренхима:

- железистый эпителий – в аденогипофизе;
- элементы нервной ткани – в нейрогипофизе.

### АДЕНОГИПОФИЗ:

#### Состоит из частей:

- передней части;
- промежуточной части;
- туберальной части.

### Ключевые морфологические признаки передней части аденогипофиза:

- железистый эпителий формирует трабекулы;
- трабекулы – многослойный разветвленные;

- между трабекулами располагаются синусоидные капилляры – широкие, заполнены кровью, выстланы фенестрированным эндотелием;
- клетки в составе трабекул аденогипофиза – **аденоциты**;
- в эпителиальных трабекулах выделяют хромофильные (окрашенные) и хромофобные (неокрашенные) аденоциты.

**Хромофобные** эндокриноциты (около 60%, не окрашиваются красителями, поскольку не имеют секреторных гранул):

**Функциональное значение:**

- низкодифференцированные клетки – источник регенерации;
- клетки в состоянии покоя – функциональный резерв.

**Хромофильные** эндокриноциты (около 40% окрашиваются красителями, т.к. содержат гранулы), располагаются на периферии трабекулы;

**Виды хромофильных клеток:**

- базофильные (10% всех аденоцитов) – крупные, с эксцентрическим положением ядра.
- ацидофильные (30% всех аденоцитов).

**Промежуточная часть аденогипофиза:** паренхима формирует эпителиальные тяжи и фолликулоподобные структуры (псевдофолликулы).

- В структуре псевдофолликула расположен коллоид, стенку которого формируют несколько слоев эпителиоцитов.
- Клетки промежуточной части аденогипофиза вырабатывают:
  - **меланоцитостимулирующий гормон (МСГ)** - регулирует обмен меланина в меланоцитах кожи и глаз;
  - **липотропин**- регулятор липидного обмена в организме.

**НЕЙРОГИПОФИЗ: Образован элементами нервной ткани:**

- нервными волокнами – аксоны нейросекреторных клеток супраоптического и паравентрикулярного ядер переднего гипоталамуса. Аксоны заканчиваются расширениями вблизи капилляров нейрогипофиза (накопительные тельца Херинга).
- глиальными клетками – питуициты (клетки отростчатой или веретеновидной формы).



ФУНКЦИИ КЛЕТОК АДЕНОГИПОФИЗА

| Вид хромофильных эндокрино-цитов | Клетка, которая синтезирует | Название гормона                   | Регулируемый орган                            |
|----------------------------------|-----------------------------|------------------------------------|-----------------------------------------------|
| Базофильные                      | Тиреотропо-цит              | Тиреотропный гормон (ТТГ)          | Щитовидная железа                             |
|                                  | Гонадотро-поцит             | Гонадотропный гормон (ГТГ)         | Гонады (яичник, семенник)                     |
|                                  | Кортико-тропоцит            | Адренокортикотропный гормон (АКТГ) | Пучковая зона коркового вещества надпочечника |
| Ацидофильные                     | Соматотро-поциты            | Соматотропный гормон (СТГ)         | Кости, мышцы                                  |
|                                  | Пролактино-циты             | Пролактин                          | Молочная железа                               |

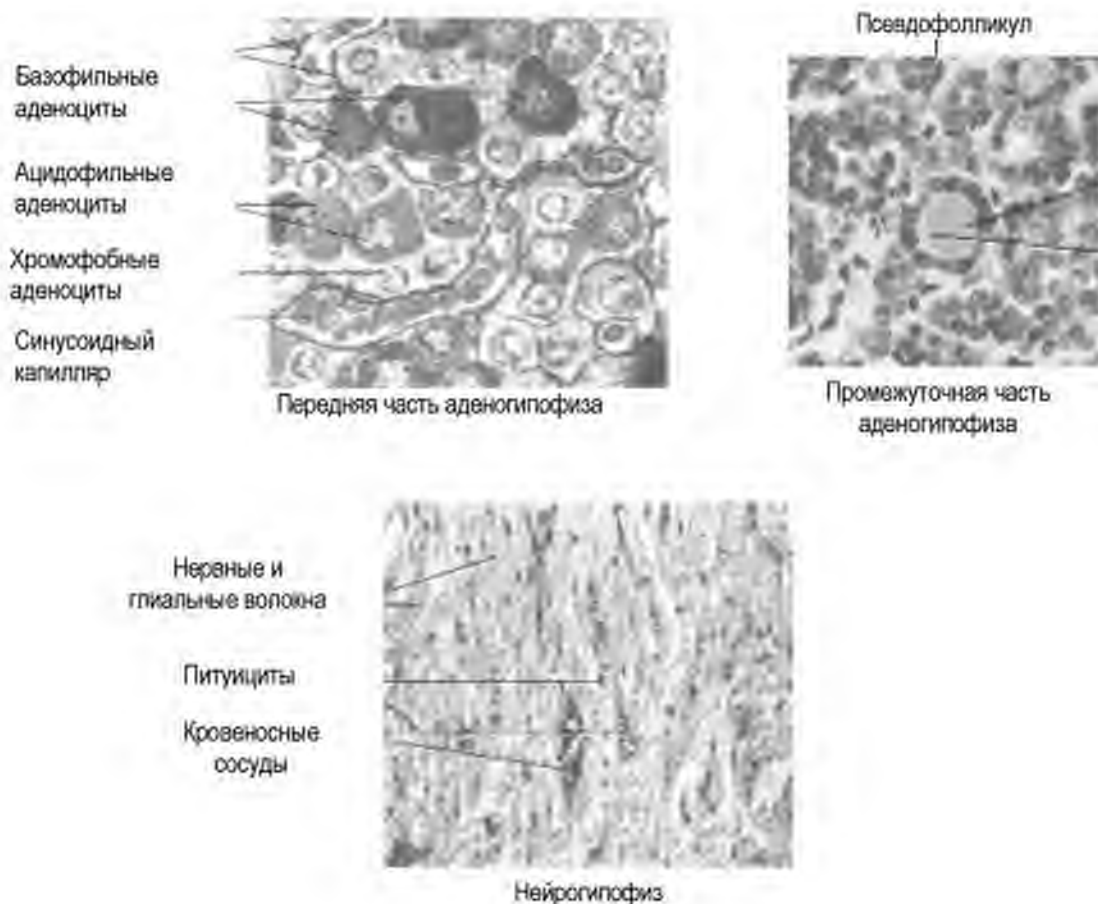


Рис. 61. Строение гипофиза

Mitchel A.L. Junqueira's Basic Histology. – Bloomington, USA. – 2010. – 467 p.

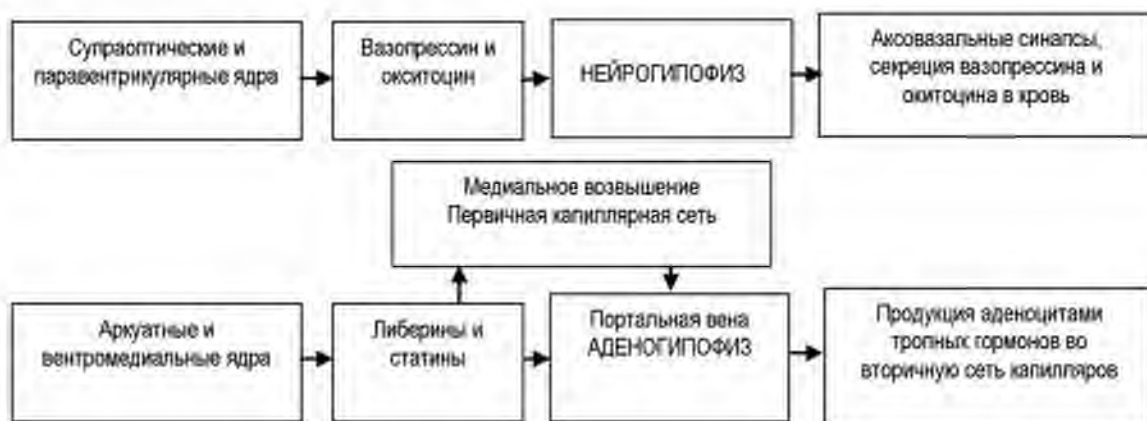## ГИПОТАЛАМО-ГИПОФИЗАРНАЯ СИСТЕМА

**Структурно и функционально передний гипоталамус связан с нейрогипофизом.**

Аксоны нейросекреторных клеток супраоптического и паравентрикулярного ядер проходят через медиальное возвышение и гипофизарную ножку в заднюю долю гипофиза, где заканчиваются на кровеносных капиллярах аксовазальными синапсами.

Связь среднего гипоталамуса с аденогипофизом непрямая – реализуется за счет особой системы кровоснабжения через **медиальное возвышение**.

Аксоны нейросекреторных клеток аркуатного и вентромедиального ядер выделяют либерины и статины в первичную капиллярную сеть медиального возвышения. Кровоснабжение передней доли осуществляется за счет вторичной капиллярной сети, контакт сосудов с эпителиальными трабекулами обеспечивает контроль синтеза аденоцитами тропных гормонов и секрецию их в кровь.



## РЕГУЛЯЦИЯ ГИПОТАЛАМУСОМ ПЕРИФЕРИЧЕСКИХ ЭНДОКРИННЫХ ЖЕЛЕЗ

Центральные органы (гипоталамус, гипофиз) контролируют работу периферических эндокринных желез. Нейросекреторные клетки гипоталамуса вырабатывают релизинг-гормоны, которые контролируют работу аденоцитов гипофиза. Последние секретируют в кровь тропные гормоны, которые контролируют работу периферических эндокринных желез – трансгипофизарный контроль.

Кроме того, часть эндокринных желез (или отдельных клеток) функционирует независимо от гипоталамо-гипофизарной системы (парагипофизарный контроль). Их секреторная активность

регулируется со стороны вегетативной нервной системы или зависит от концентрации веществ (глюкозы, кальция) в крови

### **ЭПИФИЗ**

**Эпифиз** – нейроэндокринный орган промежуточного мозга. Расположен над верхними холмиками крыши среднего мозга. Связан с таламусом посредством ножки. Размеры - 7×10 мм. Максимального размера достигает в детском возрасте, после полового созревания происходит постепенная инволюция органа.

**Кровоснабжение.** Средняя и задняя мозговые артерии, мозжечковая артерия.

#### **ФУНКЦИИ ЭПИФИЗА**

Производство гормонов, регулирующих циклические процессы в организме, в том числе возрастной морфогенез органов и старение.

Помимо регуляции циркадных (суточных) и циркадианных (годовых) ритмов, эпифиз вырабатывает гормоны, контролирующие работу других эндокринных желез.

По химической природе гормоны эпифиза подразделяют на:

- индоламины;
- пептиды.

#### **ГОРМОНЫ ЭПИФИЗА**

| Группа     | Представители                            | функции                                                        |
|------------|------------------------------------------|----------------------------------------------------------------|
| Индоламины | Серотонин, мелатонин                     | регуляция циркадных ритмов                                     |
| Пептиды    | Антигонадотропин                         | ↓ продукции лютеинизирующего гормона в гипофизе                |
|            | Гормон, повышающий уровень калия в крови | ↑K <sup>+</sup> крови                                          |
|            | Аргинин-вазотоцин                        | ↓ секрецию ФСГ и ЛГ аденогипофизом                             |
|            | Тиролиберин                              | ↑ продукцию ТТГ аденогипофизом                                 |
|            | Люлиберин                                | ↑ продукцию лютеинизирующего гормона в гипофизе                |
|            | Тиротропин                               | ↑ продукцию Т <sub>3</sub> , Т <sub>4</sub> щитовидной железой |

**Источники развития:**

- выпячивание промежуточного мозга (нервная трубка);
- нейромезенхима.

**ОБЩИЙ ПЛАН СТРОЕНИЯ**

**Тип строения:** паренхиматозный дольчатый.

**Строма:**

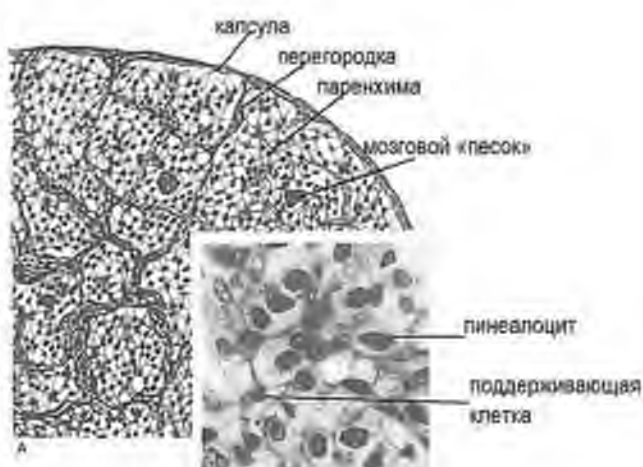
- Капсула (ПВСТ)
- Перегородки (РВСТ) с сосудами

**Паренхима** представлена нервной тканью; разделена на дольки.

**В составе нервной ткани эпифиза выделяют два вида клеток:**

- пинеалоциты;
- поддерживающие глиальные клетки.

В центре дольки располагаются пинеалоциты (составляют до 90% клеток паренхимы), а по периферии – поддерживающие глиальные клетки.



**Рис. 62. Эпифиз.**

Гистология, эмбриология, цитология: учебник для вузов / Под ред. Э.Г. Улумбекова, Ю.А. Чельшева - 3-е изд., - 2009.

**Характеристика пинеалоцитов.**

**Пинеалоцит** – крупная отростчатая клетка, имеет крупное светлое ядро с крупными ядрышками. Содержит митохондрии, гранулярную и гладкую эндоплазматическую сеть, комплекс Гольджи, лизосомы, пигментные и секреторные гранулы.

Аксоны пинеалоцитов контактируют со стенкой капилляра, образуя аксо-вазальные синапсы.

Различают светлые и темные пинеалоциты (разные фазы активности клетки).

**Функция** пинеалоцитов – продукция гормонов; это нейросекреторные клетки.

**Поддерживающие глиальные клетки** (разновидность астроцитов) – отростчатые клетки, имеют темное ядро и умеренно развитые органеллы; хорошо развит цитоскелет.

Длинные отростки направляются к междольковым соединительнотканым перегородкам.

**Функции:** опорная, барьерная.

В строме эпифиза взрослого человека выявляются концентрические отложения солей кальция – мозговой «песок». Наличие и объем мозгового песка считают проявлением старения организма.

### НАДПОЧЕЧНИКИ

**ОБЩАЯ ХАРАКТЕРИСТИКА.**

Надпочечники - это парные органы, расположенные у верхних полюсов почек.

**Кровоснабжение.** Надпочечник обильно кровоснабжается из 3 источников: верхней, средней и нижней надпочечниковых артерий.

Особенности кровоснабжения:

- Направление тока крови – снаружи внутрь – через корковое вещество – к мозговому.
- В корковом веществе капилляры фенестрированного типа.
- В мозговом веществе расположены широкие венозные синусы.

**Иннервация.** Орган получает эфферентную симпатическую (чревной сплетение) и парасимпатическую (блуждающий нерв) иннервацию. Преганглионарные нервные волокна симпатического отдела заканчиваются на хромаффинных клетках мозгового вещества. За счет этого функционально надпочечники вместе с симпатическим отделом нервной системы формируют СИМПАТО-АДРЕНАЛОВУЮ СИСТЕМУ, обеспечивающую реакцию организма на стресс.

**Функции.** Продукция гормонов:

- кортикостероидов (минералокортикоидов, глюкокортикоидов, андрогенов)
- катехоламинов (адреналина, норадреналина).

**Источники развития.**

- целомический эпителий (источник развития коркового вещества);
- нервный гребень (источник развития мозгового вещества);
- мезенхима (источник формирования стромы).

**ОБЩИЙ ПЛАН СТРОЕНИЯ**

**Тип строения:** паренхиматозный. В органе выделяют корковое и мозговое вещество.

**Строма:**

- Капсула (ПВСТ)

- Прослойки РВСТ с сосудами и нервами.

Паренхима представлена:

- железистым эпителием (корковое вещество) и
- специализированной нервной тканью (мозговое вещество).

В корковом веществе надпочечников выделяют три зоны:

- клубочковую;
- пучковую;
- сетчатую.

Клетки разных зон коркового вещества надпочечников продуцируют разные варианты стероидных гормонов.

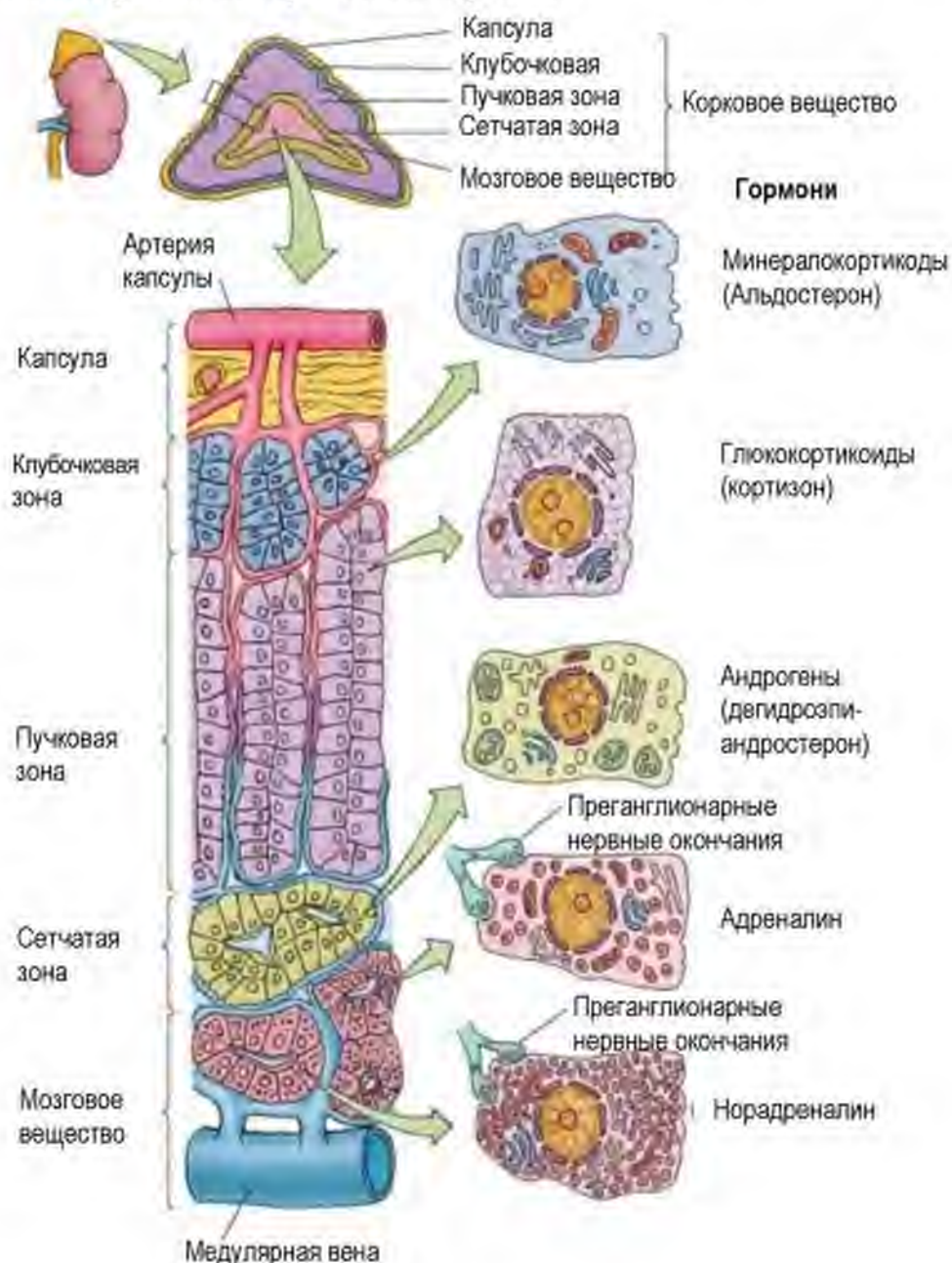


Рис. 63. Надпочечник (схема)

Mitchel A.L. Junqueira's Basic Histology. – Bloomington, USA. – 2010. – 467 p

Клетки коркового вещества секретируют стероидные гормоны из общего предшественника – **холестерина**.

**Общие морфологические признаки стероид-продуцирующих клеток:**

- Округлое светлое ядро с ядрышком
- В цитоплазме развиты органеллы, принимающие участие в синтезе стероидов:
- Гладкая эндоплазматическая сеть ,
- Митохондрии с тубуло-везикулярными кристами,

Много липидных включений (которые не окрашиваются при использовании гематоксилина и эозина, придавая цитоплазме губчатый вид).

**СРАВНИТЕЛЬНАЯ ХАРАКТЕРИСТИКА ЗОН КОРКОВОГО ВЕЩЕСТВА**

| Зона        | Общая характеристика                                                                                                                                                                        | Ультраструктура эндокриноцитов                                                               | Гормон                              |
|-------------|---------------------------------------------------------------------------------------------------------------------------------------------------------------------------------------------|----------------------------------------------------------------------------------------------|-------------------------------------|
| Клубочковая | Находится под капсулой. Эндокриноциты образуют округлые скопления – клубочки. Занимает 15% толщины коры.                                                                                    | Мелкие клетки, небольшое количество липидных включений, митохондрии с пластинчатыми кристами | Альдостерон                         |
| Пучковая    | Занимает среднюю часть коркового вещества; Самая толстая зона (70% коры). Образована параллельными тяжами эндокриноцитов. Между которыми продольно располагаются фенестрированные капилляры | Крупные светлые кубические клетки. Много липидных включений (спонгициты)                     | Кортизол, кортизон<br>Кортикостерон |
| Сетчатая    | Наиболее глубокая зона, занимает 10% коры. Располагается на границе с мозговым веществом. Тяжи эндокриноцитов разветвляются, формируя сеть. Между тяжами расположены капилляры              | Мелкие темные клетки. Небольшое количество липидных включений                                | Андрогены                           |

**Регенерация.** Источником роста и регенерации коркового вещества надпочечников являются зоны скопления **малодифференцированных** клеток. К ним относятся:

- субкапсулярная зона – источник регенерации клубочковой зоны;
- суданобная зона (между клубочковой и пучковой зонами – источник регенерации пучковой и сетчатой зон.

**Мозговое вещество надпочечника**

Представлено группами **хромаффинных клеток**, между которыми находятся широкие венозные синусы.

Хромаффинные клетки – крупные базофильные эндокриноциты округлой формы со светлым ядром. Цитоплазма хромаффинных клеток заполнена секреторными гранулами.

Выделяют:

- светлые хромаффиноциты (секретируют адреналин);
- темные хромаффиноциты (секретируют норадреналин).

**ГОРМОНЫ НАДПОЧЕЧНИКОВ, ИХ ЭФФЕКТЫ И РЕГУЛЯТОРЫ СЕКРЕЦИИ**

| Группа (представитель)                 | Место синтеза     | Эффект гормона                                                                                                                           | Стимуляторы продукции                            |
|----------------------------------------|-------------------|------------------------------------------------------------------------------------------------------------------------------------------|--------------------------------------------------|
| Минералокортикоиды (альдостерон)       | Клубочковая зона  | Усиливает реабсорбцию ионов $\text{Na}^+$ и секрецию $\text{K}^+$ в дистальном канальце почки                                            | Ангиотензин II, уровень $\text{K}^+$ в плазме    |
| Глюкокортикоиды (Кортизон, кортизол)   | Пучковая зона     | Катаболический эффект<br>Стимуляция глюконеогенеза<br>Мобилизация липидов из депо<br>Адаптация к стрессу<br>Противовоспалительный эффект | АКТГ - гормон передней доли гипофиза             |
| Андрогены (андростендион)              | Сетчатая зона     | Анаболический эффект<br>Развитие вторичных половых признаков                                                                             |                                                  |
| Катехоламины (адреналин, норадреналин) | Мозговое вещество | Гликогенолиз<br>Глюконеогенез<br>Липолиз<br>Стимуляция сердечных сокращений<br>Вазоконстрикция                                           | Симпатические нервные волокна<br>Глюкокортикоиды |



## ЩИТОВИДНАЯ ЖЕЛЕЗА

### ОБЩАЯ ХАРАКТЕРИСТИКА

**Щитовидная железа состоит из двух долей и перешейка.** На задней поверхности боковых долей располагаются паращитовидные железы (по две с каждой стороны).

Щитовидная железа расположена на передней поверхности шеи, на уровне от 2 до 6 хрящевых колец трахеи, ниже щитовидного хряща.

**Кровоснабжение.** Источниками кровоснабжения щитовидной железы являются две верхние (отходят от наружных сонных артерии) и две нижние щитовидные артерии (ветви щито-шейного ствола). Отток крови осуществляется через внутренние яремные и плечеголовые вены.

**Иннервация.** Щитовидная железа иннервируется волокнами симпатического и парасимпатического отделов нервной системы. Симпатическая иннервация представлена верхними и нижними щитовидными нервами, которые отходят от шейных ганглиев. Парасимпатическая иннервация осуществляется ветвями блуждающего нерва, верхним гортанным и возвратным гортанным нервами.

### Источники развития:

- эпителий жаберных карманов (источник формирования фолликулярных клеток);
- нервный гребень (источник развития С-клеток);
- мезенхима (источник формирования стромы железы).

### ФУНКЦИИ ЩИТОВИДНОЙ ЖЕЛЕЗЫ.

1. секреция гормонов  $T_3$ ,  $T_4$ ;
2. секреция кальцитонина, регулирующего гомеостаз кальция.

Нарушение развития и снижение функции щитовидной железы ведет к нарушению развития нервной системы – *кретинизм*, а также к нарушению функции внутренних органов (сердца, органов пищеварительной системы и пр.).

### ОБЩИЙ ПЛАН СТРОЕНИЯ

**Тип строения** – паренхиматозный дольчатый.

Орган имеет строму и паренхиму. Строма делит паренхиму на дольки.

### Строма формирует:

1. На поверхности органа - капсулу (плотная неоформленная соединительная ткань);
2. Междольковые перегородки – РВСТ;

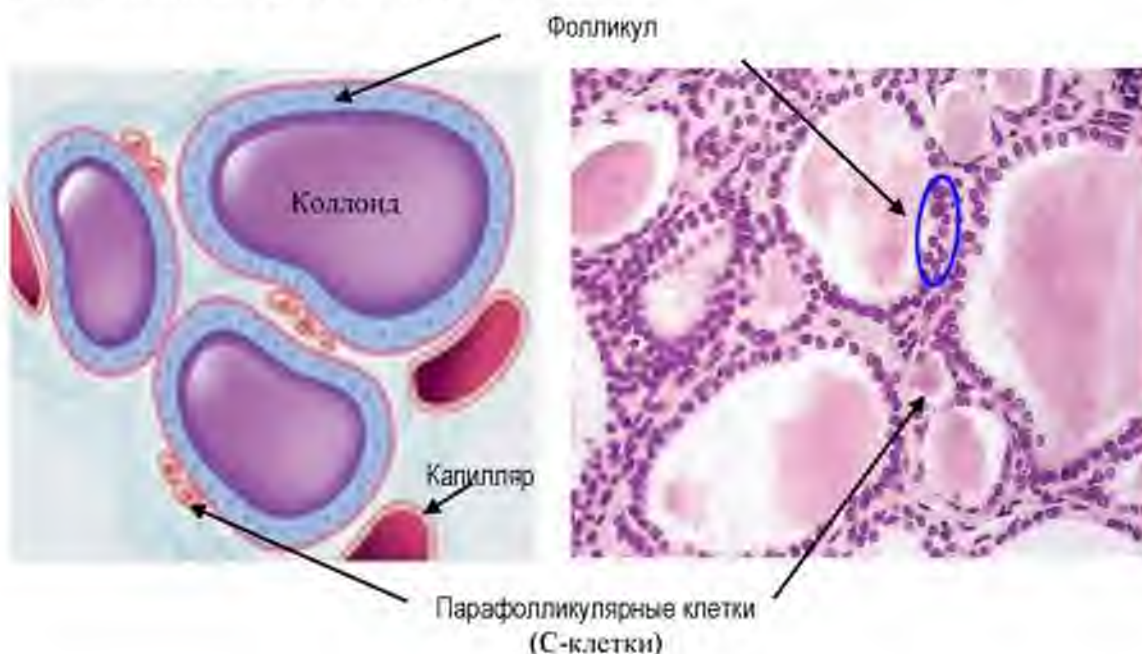
3. Внутривольковые прослойки РВСТ с капиллярами, стенка которых выстлана фенестрированным эндотелием.

**Паренхима** образована железистым (специализированным) эпителием. Эпителий в органе формирует фолликулы и межфолликулярные островки.

**Структурно-функциональной единицей** щитовидной железы является фолликул. Это шаровидное образование с полостью, которая заполнена оксифильным коллоидом.

Коллоид – вязкая жидкость, в состав которой входят гликопротеины – тироглобулины.

Стенка фолликула в физиологических условиях образована однослойным кубическим эпителием.



**Рис. 64. Щитовидная железа**

Mitchel A.L. Junqueira's Basic Histology. – Bloomington, USA. – 2010. – 467 p

Большинство клеток эпителия фолликула – тироциты (фолликулярные клетки), между ними встречаются единичные парафолликулярные эндокриноциты (кальцитонинциты или С-клетки).

#### СТРОЕНИЕ ФОЛЛИКУЛЯРНЫХ КЛЕТОК (ТИРОЦИТОВ)

**Тироциты** – главные и наиболее многочисленные клетки щитовидной железы.

#### Ключевые признаки тироцитов при световой микроскопии:

- клетки кубической формы;
- располагаются в один слой на базальной мембране;

- цитоплазма светло-базофильная;
- ядро округлой формы – светлое.

**Характеристика тироцитов при электронной микроскопии:**

- на апикальной поверхности микроворсинки;
- базальная поверхность складчатая, прилежит к капилляру;
- на боковой поверхности – межклеточные контакты - интердигитации (пальцевидные выпячивания), десмосомы, плотные контакты;
- в цитоплазме развиты ГрЭПС, комплекс Гольджи, лизосомы.

**Функция тироцитов:** секреция  $T_3$  (трийодтиронин) и  $T_4$  (тироксин).

**Секреторный цикл тироцита** включает две фазы:

1. Фаза продукции гормонов.
2. Фаза выведения гормонов.

**В фазу продукции гормонов происходит:**

1. поступление предшественников тироглобулина (аминокислот, углеводов, воды, ионов йода);
2. синтез полипептидных цепочек тироглобулина в ГрЭС и их гликозилирование (соединение с нейтральными сахарами и сиаловой кислотой) в комплексе Гольджи;
3. Окисление йодида тироидной пероксидазой и его транспорт в полость фолликула с помощью пендрина.
4. Йодирование – присоединение йода к молекуле тироглобулина – на апикальной плазмолемме тироцита с помощью пероксидазы. Тироглобулин накапливается в составе коллоида.

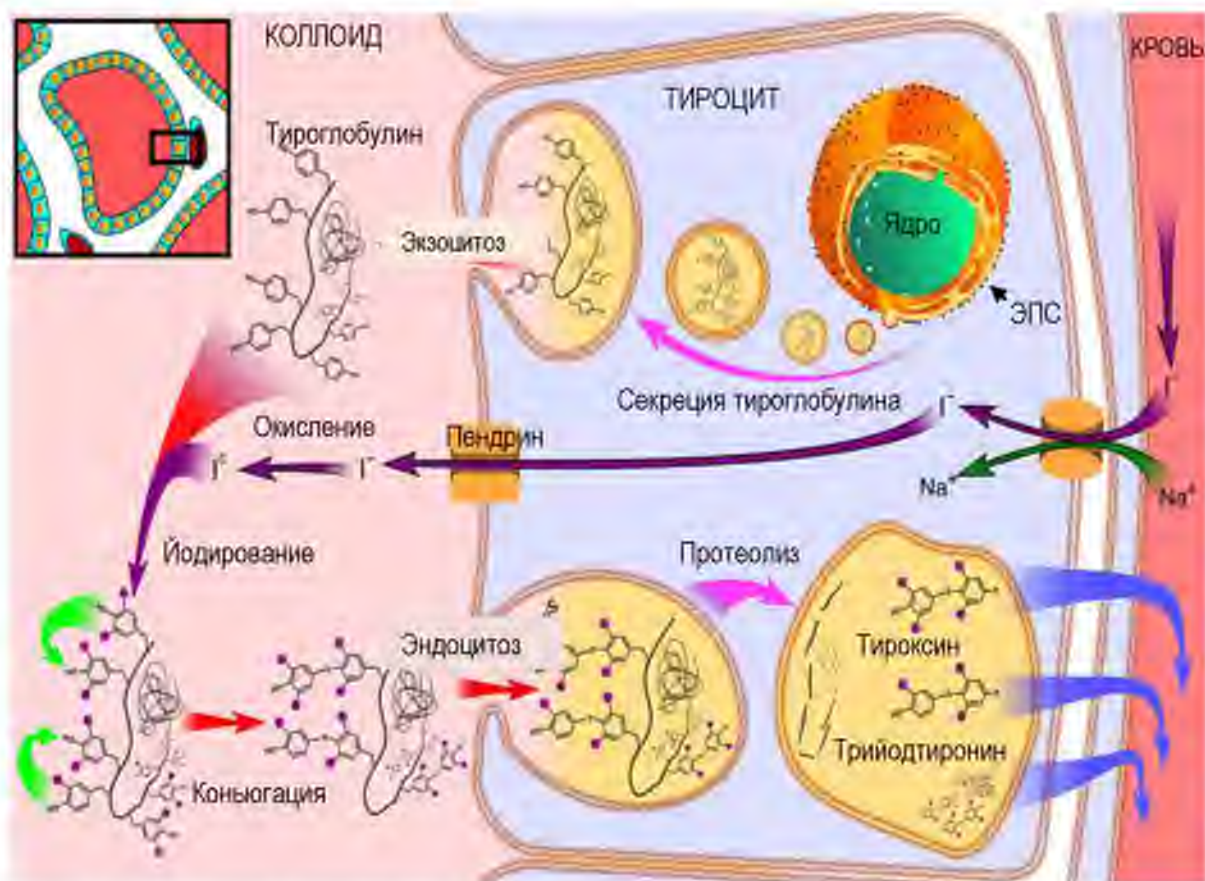
**В фазу выведения гормонов**

1. При действии ТТГ тироциты путем пиноцитоза поглощают коллоид (тироглобулин)
2. Гидролиз (расщепление) тироглобулина в лизосомах тироцитов;
3. Образование в результате гидролиза  $T_3$  (трийодтиронин) и  $T_4$  (тироксин);
4.  $T_3$  (10%) и  $T_4$  (90%) секретируются в кровь.

**Биологические эффекты тиреоидных гормонов:**

1. Нервная система – стимуляция роста и дифференцировки, психической активности, поддержание бодрствования, мыслительной деятельности;

2. Сердце – повышение частоты и силы сердечных сокращений, артериального давления;
3. Стимуляция аэробного метаболизма в органах –с повышением потребления кислорода тканями и температуры тела;
4. Регуляция уровня основного обмена, уровня глюкозы в крови, усиление липолиза (распада жира).



ЭПС – эндоплазматическая сеть

**Рис. 65. Секреторный цикл тироцита (схема)**

Mitchel A.L. Junqueira's Basic Histology. – Bloomington, USA. – 2010. – 467 p

**Морфологическая интерпретация функциональной активности щитовидной железы базируется на оценке:**

- размеров фолликула;
- объема и вязкости коллоида;
- количества резорбционных вакуолей;
- формы тироцитов.

При нормальной функции тироциты имеют кубическую форму

При сниженной функции фолликулы крупные, тироциты плоские, коллоид плотный и вязкий, нет резорбционных вакуолей

При гиперфункции тироциты призматической формы, уменьшается размер фолликулов за счет резорбции коллоида, коллоид светлый и жидкий, много резорбционных вакуолей.

### МЕЖФолликулярные островки и С-клетки

Между фолликулами определяются скопления клеток - **межфолликулярные островки**, - в составе которых преобладают кальцитониноциты (С-клетки, или парафолликулярные клетки).

#### Морфологическая характеристика парафолликулярных клеток

- клетки округлой формы;
- крупнее тироцитов;
- цитоплазма светлая;
- расположены в островках между соседними фолликулами;
- единичные клетки располагаются в стенке фолликула между тироцитами, но не контактируют с коллоидом.

#### Ультраструктурные отличия С-клеток от тироцитов:

Ключевым признаком С-клеток при электронной микроскопии является наличие секреторных гранул, содержащих гормон. Гранулы расположены в базальной части клетки, которая контактирует со стенкой капилляра.

**Функция кальцитониноцитов:** синтез гормона - кальцитонина.

**Биологические эффекты кальцитонина** - снижение уровня кальция и фосфора в крови путем:

- ингибирования активности и количества остеокластов;
- активации остеобластов;
- депонирования кальция в костях и снижения его поступления в кровь.

### РЕГУЛЯЦИЯ ЩИТОВИДНОЙ ЖЕЛЕЗЫ

Функционирование щитовидной железы зависит от комплекса факторов:

- эмбрионального развития органа;
- наличия и концентрации субстратов в крови – тирозина и йода;
- активности фермента – тиропероксидазы;
- регуляции центральными органами (гипоталамо-гипофизарно-тиреоидная ось);
- активности вегетативной нервной системы;
- уровня  $Ca^{2+}$  в плазме крови.

### Стимуляторы выработки гормонов щитовидной железы:

Тироциты регулируются гормоном аденогипофиза – ТТГ (его уровень зависит от тиротропин-рилизинг фактора).

Активация кальцитониноцитов происходит при повышении уровня  $Ca^{2+}$  в крови.

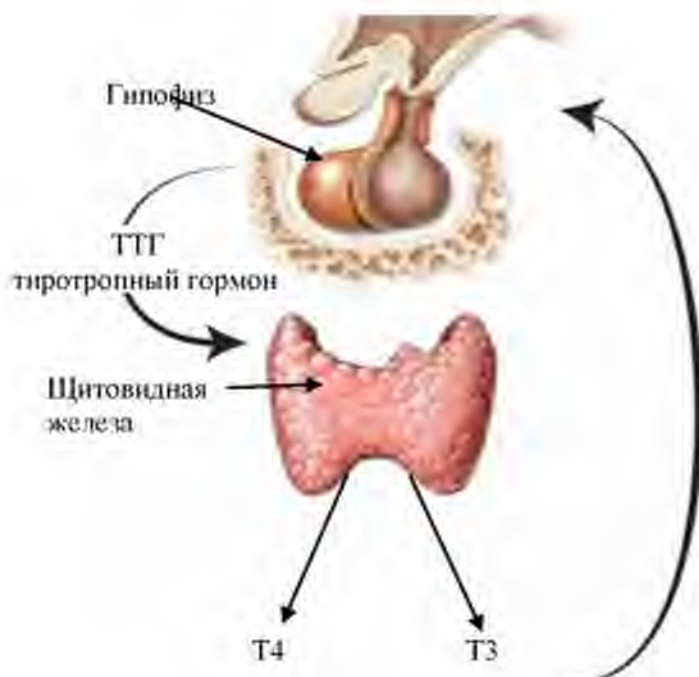


Рис. 66. Гипоталамо-гипофизарно-тиреоидная ось

Porth C.M. Essentials of Pathophysiology – 3d ed. Lippincott Williams & Wilkins. – 2011. – 1256 p

## ПАРАЩИТОВИДНЫЕ ЖЕЛЕЗЫ (парные)

### ОБЩАЯ ХАРАКТЕРИСТИКА

**Парашитовидные железы** находятся на задней поверхности щитовидной железы и отделены от нее капсулой.

### Источники развития:

- эпителий жаберных карманов;
- мезенхима.

### ОБЩИЙ ПЛАН СТРОЕНИЯ

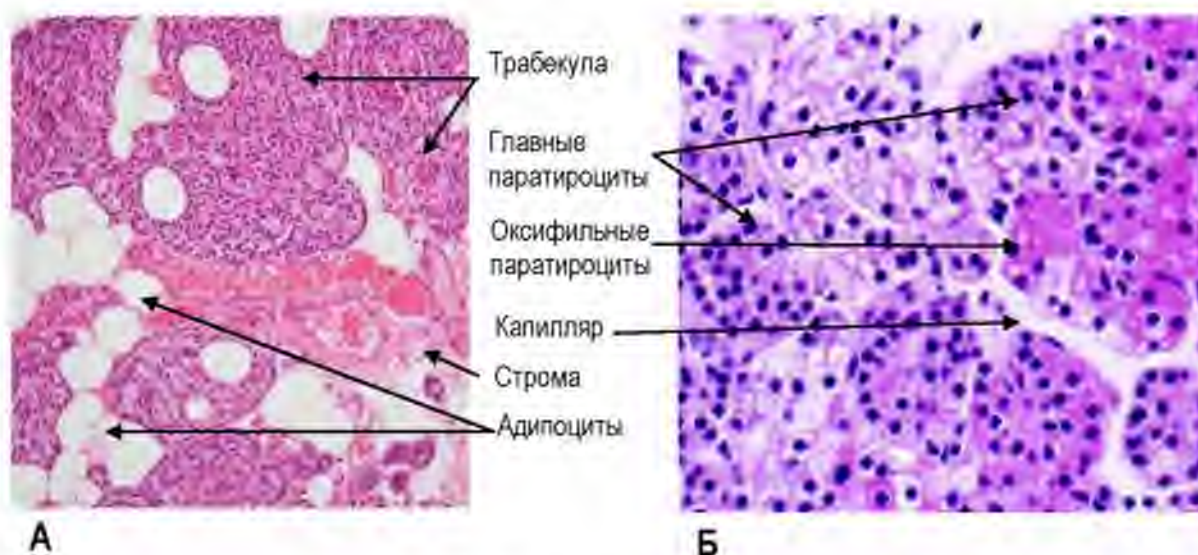
**Тип строения парашитовидных желез**– паренхиматозный.

**Строма** представлена капсулой и прослойками РВСТ.

**Паренхима** представлена железистым эпителием, который формирует трабекулы (тяжи).

В составе трабекул парашитовидной железы выделяют 2 типа клеток:

1. главные паратироциты;
2. оксифильные паратироциты.



**Рис. 67. Парашитовидная железа**

А – ув. 200, Б – ув. 600.

Atlas of histology with functional and clinical correlations / Cui D. et al. – Baltimore. – 2011. – 440 p

**Морфологическая характеристика главных паратироцитов:**

1. преобладают по количеству;
2. клетки небольших размеров, полигональной формы;
3. базофильная цитоплазма;
4. содержат секреторные гранулы, содержащие гормон.

Среди главных паратироцитов выделяют светлые и темные клетки.

Темные клетки (активные) имеют развитую гранулярную ЭПС, комплекс Гольджи.

В светлых (неактивных) клетках эти органеллы развиты слабо, в них больше гранул гликогена, лизосом, липидных капель.

**Функция главных паратироцитов:** Синтез паратиреоидного гормона (паратгормона).

**Морфологическая характеристика оксифильных паратироцитов:**

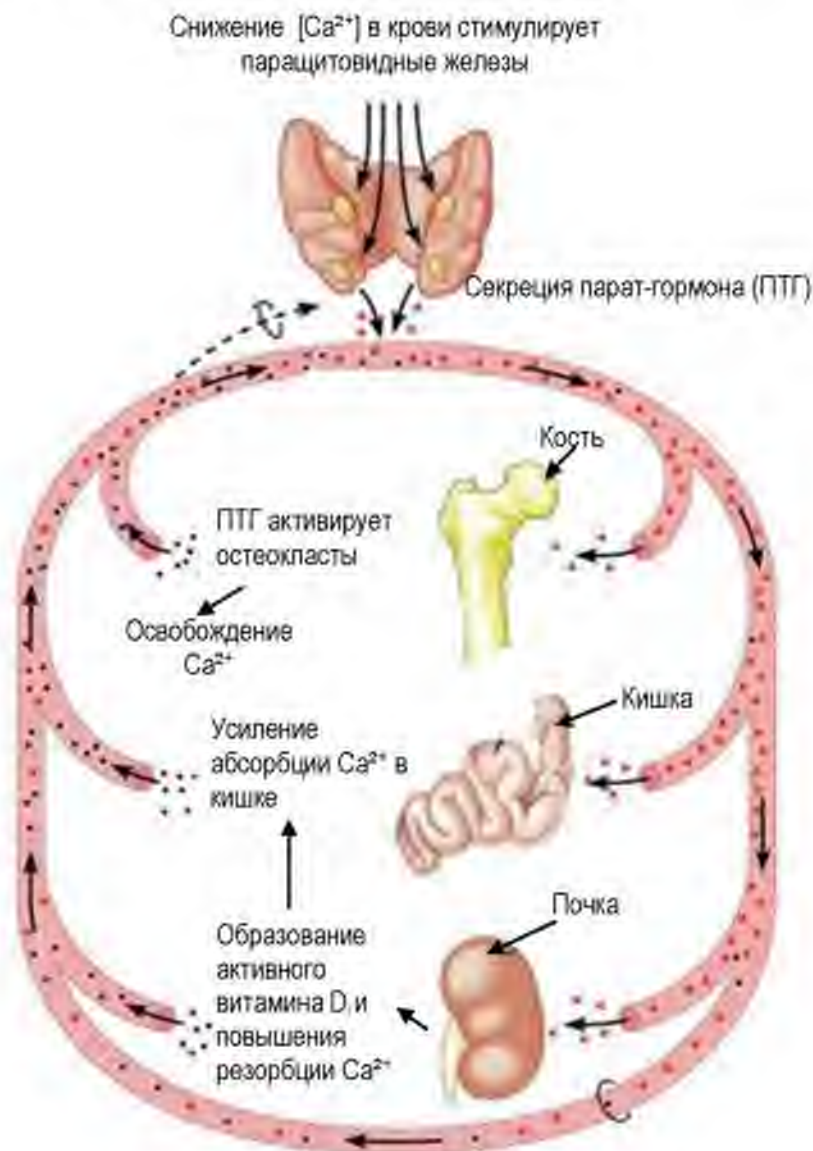
1. единичные у детей, с возрастом их количество увеличивается;
2. располагаются между главными паратироцитами;
3. крупнее главных клеток;
4. имеют гиперхромное (темное) ядро;
5. содержат много крупных митохондрий;
6. секреторные гранулы отсутствуют.

**Биологические эффекты паратгормона.**

Повышение уровня ионов  $\text{Ca}^{2+}$  в крови за счет:

- деминерализации кости (вследствие активации остеокластов);
- увеличения реабсорбции ионов кальция в почках и выведения фосфатов почками;
- стимуляции всасывания кальция в кишечнике.

**Регуляция паращитовидных желез.** Паратиреоциты регулируются уровнем кальция в крови (их активация происходит при снижении уровня ионов  $\text{Ca}^{2+}$  в плазме крови).



**Рис. 66. Регуляция функциональной активности паращитовидных желез**  
 Porth C.M. Essentials of Pathophysiology – 3d ed, Lippincott Williams & Wilkins. – 2011. – 1256 p.



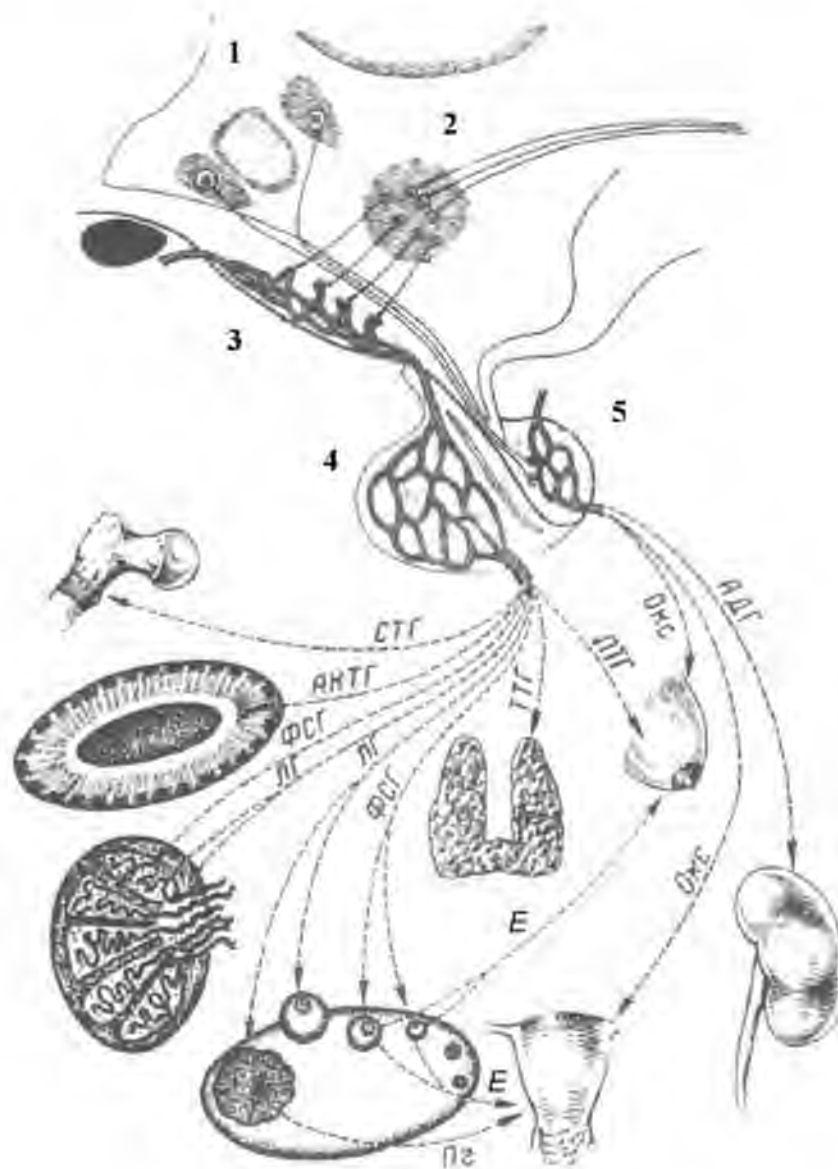


**ЗАДАНИЯ ДЛЯ САМОКОНТРОЛЯ**

1. Для контроля усвоения знаний заполните таблицу:

| Орган эндокринной системы | Ключевые морфологические признаки | Гормоны | Мишени гормонов | Эффекты |
|---------------------------|-----------------------------------|---------|-----------------|---------|
| Гипоталамус               |                                   |         |                 |         |
| Гипофиз                   |                                   |         |                 |         |
| Эпифиз                    |                                   |         |                 |         |
| Надпочечник               |                                   |         |                 |         |
| Щитовидная железа         |                                   |         |                 |         |
| Паращитовидная железа     |                                   |         |                 |         |

2. Для отработки навыков диагностики структур гипоталамо-гипофизарной системы определите структуры, обозначенные на рисунке цифрами.



- 1 –
- 2 –
- 3 –
- 4 –
- 5 –
- ЛТГ –
- Окс –
- АДГ –
- Е – эстрогены
- Пг – прогестерон

- СТГ –
- АКТГ –
- ФСГ –
- ЛГ –
- ТТГ –

## СПИСОК РЕКОМЕНДУЕМОЙ ЛИТЕРАТУРЫ

### Обязательная литература

1. Афанасьев Ю.И., Юрина Н.А., Котовский Е.Ф. Гистология, эмбриология, цитология: учебник - 6-е изд., перераб. и доп. - М.: ГЭОТАР-Медиа, 2013. – 800 с.: ил.
2. Гистология человека: учебник / А. Д. Луцки, А. И. Иванова, К. С. Кабак, Ю. Б. Чайковский. – К.: Книга-плюс, 2013. – 472 с.

### Дополнительная литература:

1. Быков В.Л. Частная гистология. – СПб: Сотис. – 1999. – 298 с.
2. Быков В.Л., Юшканцева С.И. Гистология, цитология и эмбриология. Атлас. – 2013. - 296 с
3. Гистология, эмбриология, цитология: учебник для вузов / Под ред. Э.Г. Улумбекова, Ю.А. Чельшева - 3-е изд., - 2009.
4. Бойчук Н.В., Исламов Р.Р., Кузнецов С.Л., Чельшев Ю.А. Гистология. Атлас для практических занятий. – 2008 г. – 160 с.
5. Кузнецов С.Л., Мушкамбаров Н.Н. Гистология, цитология и эмбриология. Учебник. М: МИА. – 2012. – 640 с.
6. Гистология, цитология и эмбриология: атлас: [учеб. пособие] / В.В. Гемонов, Э.Н. Лаврова; под ред. С.Л. Кузнецова. - 2013. - 168 с.
7. Atlas of histology with functional and clinical correlations / Cui D. et al. – Baltimore. – 2011. – 440 p.
8. Gartner R.P., Hiatt J.L. Histology. – Baltimore: 3d ed. – 2007. – 436 p.
9. Mitchel A.L. Junqueira's Basic Histology. – Bloomington, USA. – 2010. – 467 p
10. Ovalle W. K., Nahirney P. C. Netter's Essential Histology - 2nd edition, Elsevier. – 2013. – 673 p.
11. Stevens and Lowe's Human Histology. - 4th edition, by James S. Lowe and Peter G. Anderson – 2015. – 592 p.