

МІНІСТЕРСТВО ОХОРОНИ ЗДОРОВ'Я УКРАЇНИ
ЗАПОРІЗЬКИЙ ДЕРЖАВНИЙ МЕДИЧНИЙ УНІВЕРСИТЕТ

КАФЕДРА ОНКОЛОГІЇ І ОНКОХІРУРГІЇ

«Рекомендовано»
на методичній нараді
кафедри онкології
Завідувач кафедри
професор Шевченко А.І.

«_28_»_серпня_ 2015 р.

Рак молочної залози, рак щитовидної залози, рак шкіри, меланома

Методичні рекомендації для самостійної підготовки студентів-стоматологів 4-го курсу до
практичних занять

<i>Навчальна дисципліна</i>	Онкологія
<i>Модуль №1</i>	
<i>Змістовний модуль №1</i>	Онкологія. Клініка, методи ранньої діагностики та лікування найбільш поширених онкологічних захворювань
<i>Тема заняття</i>	Рак молочної залози, рак щитовидної залози, рак шкіри, меланома
<i>Курс</i>	4-й
<i>Факультет</i>	Медичний. Спеціальність: 7.110106 «Стоматологія»

Запоріжжя, 2015

Методичні вказівки для самостійної підготовки студентів-стоматологів IV курсу
медичного факультету до практичних занять

Затверджені на засіданні кафедри 28 серпня 2015 р. Протокол № 1

Укладач: д. мед. н., проф. А.І. Шевченко

Назва теми: Рак молочної залози, рак щитовидної залози, рак шкіри, меланома.

Конкретні цілі:

- визначати тактику обстеження і ведення хворого у разі підозри на злоякісну пухлину;
- проводити опитування і фізикальне обстеження хворих на пухлини та аналізувати їх результати у клініці онкології;
- інтерпретувати результати спеціальних методів дослідження (бронхоскопія, торакаскопія, медіастиноскопія, пункційна біопсія лімфовузлів, тощо);
- сформулювати попередній клінічний діагноз у разі онкологічних захворювань (Рак легені, пухлини середостіння, лімфогранульоматоз);
- демонструвати вміння ведення медичної документації у клініці онкології;
- демонструвати володіння принципами онкологічної деонтології.

План і організаційна структура заняття:

№ п/п	Основні етапи заняття, їх функції і зміст	Навчальні цілі в рівнях засвоєння	Методи контролю і навчання	Матеріали методичного забезпечення	Час, хв.
I. Підготовчий етап (15%)					
1.1 1.2 1.3	<p>Організаційні заходи</p> <p>Постановка навчальних цілей та мотивація</p> <p>Контроль вхідного рівня знань, навичок, умінь:</p> <p>1. Анатомію і фізіологію молочної залози;</p> <p>2. Анатомію щитовидної залози;</p> <p>3. Функції щитовидної залози;</p> <p>4. Будову шкіри;</p> <p>5. Напрямки лімфостоків від молочної залози, щитовидної залози, шкіри;</p> <p>6. Методи пальпації основних груп лімфовузлів, діагностики і лікування злоякісних пухлин;</p> <p>6. Види біопсій.</p>	2 рівень	тестування, опитування	Підручники, конспекти лекцій, мультимедійні презентації, граф логічної структури за темою заняття, тести	
II. Основний етап (65%)					
2.1	<p>1. Провести первинний огляд хворого з тематичною патологією та оформити історію хвороби по одній із нозологій, листок призначення діагностично-лікувальних процедур</p> <p>2. Оволодіти вміннями, відповідно до вимог ОКХ, по проведенню, розшифровці, клінічному тлумаченню та оформленню звіту інструментально-лабораторних досліджень хворого</p> <p>3. Задokumentувати стандарти діагностики та</p>	3-й рівень 3-й рівень 2-й рівень	Перевірка написаної за зразком навчальної історії хвороби Усне опитування Перевірка конспекту	Тематичні хворі, набори рентгенограм, клінічні історії хвороби, галузеві стандарти	

	лікування захворювань, які затверджено МОЗ України, 4. Розробити алгоритм діагностики та лікування хворих на рак легені, пухлинами середостіння, лімфогранульоматоз 5. Проілюструвати значення додаткових методів дослідження для визначення клінічного діагнозу	3-й рівень 3-й рівень	Аналіз алгоритму Усне опитування		
III. Заключний етап (20%)					
3.1	Узагальнення теоретичного матеріалу, що вивчався на занятті; оцінка знань студентів; завдання на наступне заняття.		тестування	тести	

Згідно програми після вивчення теми студент повинен знати:

1. Захворюваність на рак молочної залози, на Україні
2. Захворюваність на рак щитовидної залози на Україні
3. Захворюваність на рак шкіри і меланому на Україні
4. Етіологію вищезазначених пухлин
5. Передракові захворювання молочної залози, щитовидної залози, шкіри
6. Меланомобезпечні і меланомонебезпечні невуси
7. Клініку раку молочної залози
8. Клініку раку щитовидної залози
9. Клініку раку шкіри і меланом
10. Закономірності метастазування вищезазначених пухлин
11. Методи діагностики раку молочної залози
12. Методи діагностики раку щитовидної залози
13. Методи діагностики раку шкіри і меланом
14. Методи лікування раку молочної залози
15. Методи лікування раку щитовидної залози
16. Методи лікування раку шкіри і меланом

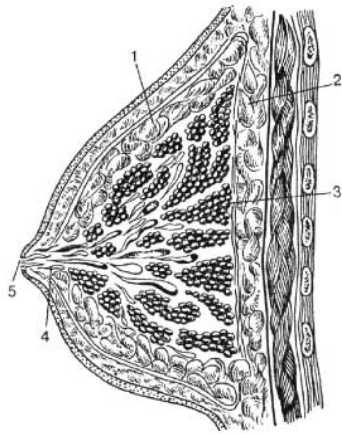
Після вивчення теми студент повинен вміти:

- провести профілактичний огляд з метою виявлення приховано протікаючого злоякісного новоутворення;
- провести фізикальне обстеження молочної залози, щитовидної залози, шкіри і регіонарних груп лімфовузлів з метою виявлення пухлинної патології;
- інтерпретувати рентгенограми, комп'ютерні томограми, сонограми з типовими ознаками новоутворення ;
- інтерпретувати морфологічні і цитологічні висновки при злоякісних новоутвореннях, що вивчаються на даному занятті;
- інтерпретувати дані лабораторних досліджень при цих пухлинних захворюваннях;
- виконати пункцію лімфатичного вузла;
- сформулювати діагноз злоякісного новоутворення з оцінкою міри поширення пухлини, визначенням стадії захворювання і клінічної групи;
- скласти план обстеження хворого при підозрі на рак;
- оформити облікову документацію на онкологічних хворих.

Методичні рекомендації для самопідготовки

Рак молочної залози

Анатомія молочної залози. Вона філогенетично має походження з залоз типу апокринових залоз шкіри. Епітелій молочної залози є похідним шкіряної ектодерми. Молочні залози розташовані на передній поверхні грудної клітки між 2-6 ребрами.



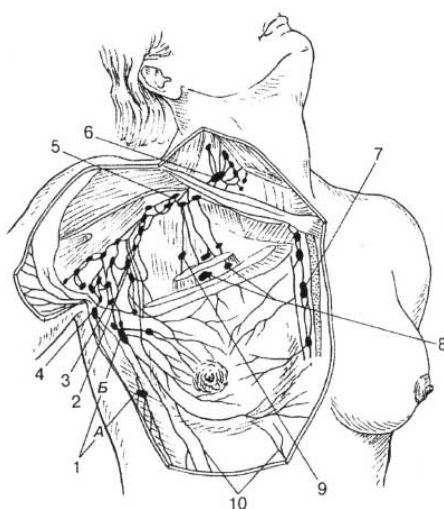
- 1 — жирова капсула;
- 2 — ретромамарний простір;
- 3 — часточки залозистого тіла;
- 4 — молочні протоки;
- 5 — сосок

Рис. 1. Хірургічна анатомія молочної залози

Молочна залоза складається з радіарно розташованих часток кількістю 12-16-ти. Кожна частка має свою вивідну протоку, яка має отвір у ділянці соска. Молочна залоза має свою фасцію, яка кріпиться до ключиці, в наслідок чого залоза знаходиться ніби у підвішеному стані. Від неї відходять відростки до міжчасткових перетинок та до шкіри - зв'язки Купера.

Кровопостачання здійснюється за рахунок 3-7 міжреберних артерій внутрішньої та зовнішньої грудних артерій (а. mammaria interna et externa).

Лімфатична система уявляє собою глибоку сітку, що розташована між частками, яка зливається з поверхневою сіткою у ділянці ареоли. Стік лімфи іде у таких напрямках (Рис. 2):



- 1 — парамамарні (а — вузол Бартельса, б — вузол Соргиуса);
- 2-латеральні подмышечные;
- 3 - центральні подмышечные;
- 4 - подлопаточні;
- 5 — підключичні;
- 6 — надключичні;
- 7 — парастернальні;
- 8 — міжгрудні (вузол Роттера);
- 9 — ретростернальні;
- 10 — лімфатичні судини до епігастральної ділянки

Рис. 2. Розташування основних груп регіонарних лімфатичних вузлів молочної залози

На цей час в структурі онкологічної захворюваності жінок рак молочної залози посідає перше місце і продовжує рости. Захворюваність на рак молочної залози на Україні складає близько 49,9 на 100 тис. По Запорізькій області - 49,1 на 100 тис.

Чоловіки також хворіють на рак грудної залози, але їх частка складає всього 1%. У захворюваності на рак молочної залози є два піка - між 45 та 50 роками та 55-60 роками.

Більшість дослідників вважають, що провідним фактором у виникненні раку молочної залози слід вважати гормональну дисфункцію і в першу чергу гіперестрогенізацію. Експериментально доведено, що введення великих доз естрогенів веде до розвитку раку молочної залози у мишей.

Ранній початок місячних та довге їх збереження свідчить про високу естрогенну насиченість організму і у таких жінок часто зустрічається рак молочної залози, що дозволяє віднести їх до групи "підвищеного ризику". Вплив на молочну залозу при гіперестрогенізації може здійснюватися опосередковано через інші органи внутрішньої секреції /гіпофіз, надниркові залози, щитовидна залоза/. Під час вагітності та при подовженій лактації естрогенний фон знижується, у таких жінок спостерігається гіпоестрогенія. Тому у жінок, що часто народжують дітей і годують їх груддю, рак молочної залози зустрічається рідко. Велике значення як етіологічному фактору надається пізньому початку статевого життя, його нерегулярності, абортів, які різко порушують гормональний фон у жінок, захворюванням жіночих статевих органів.

Має значення у виникненні раку молочної залози і спадковий фактор, про що говорять клінічні спостереження - рак молочної залози у жінок однієї родини. Генетична схильність - кавказька раса і євреї хворіють на рак молочної залози частіше, азіати - рідше.

Пуарде М.К. /1979/ узагальнив найбільш вірогідні фактори ризику для виникнення раку молочної залози.

1. Наявність дисгормональної гіперплазії молочної залози.
2. Первинне безпліддя.
3. Перші пологи у більш зрілому віці (26 років і >).
4. Пізній початок менструацій (17 років і >).
5. Пізнє надходження менопаузи.
6. Нерегулярність і пізній початок статевого життя (30 років і більше), застосування механічних і хімічних засобів попередження вагітності.
7. Зниження лібідо, фригідність.
8. Тривалий період годування дітей груддю (понад 1-2 років).
9. Народження крупних дітей (маса тіла 4 кг і >).
10. Ожиріння
11. Естрогенна насиченість організму літніх жінок при тривалості менопаузи 10 років і більше (3-4 реакція вагінального мазка).
12. Збільшення щитовидної залози.
13. Висока захворюваність на рак молочної залози та жіночих статевих органів серед родичів.
14. Висока захворюваність на злоякісні новоутворення серед родичів по материнській лінії.

Патогенез

Високий рівень естрогенів веде до гіперплазії залозистих часток, набряку та розростання внутрішньочасткової сполучної тканини та розвитку мілких кіст. Далі епітелій кіст починає проліферувати, нарешті, виявляється різка атипія епітелію, що проліферує, прорив основної мембрани, вrostання епітелія в строму, тобто малігнізація.

Клінічні форми раку молочної залози

1. вузлуватий рак
2. дифузний

3. рак соска - хвороба Педжета
4. рідкі форми: а) внутрішньопротоковий рак
 - б) колоїдний рак
 - в) рак аберантних молочних залоз

Зараз найбільш простим і досяжним методом виявлення ранньої онкологічної патології молочних залоз слід вважати кваліфікований огляд і пальпацію.

Найчастіше пухлини молочної залози локалізуються у верхньо-зовнішньому квадранті (Рис. 3).

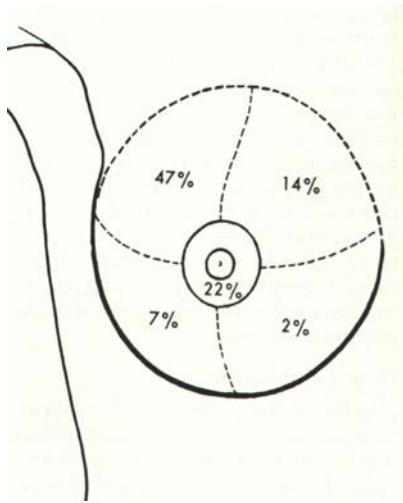


Рис. 3. Частота ураження раком квадрантів молочної залози

Пухлина, що визначається у молочній залозі під час пальпації має майже завжди щільну консистенцію, без чітких меж, малорухома. Спостерігається зморщування молочної залози або збільшення її об'єму. Визначаються симптоми умбілікації, площадки, с-м цитрини.

Пальпаторні ознаки раку молочної залози:

С-м **Прибрама** /при тракції за сосок пухлина зміщується за ним/;

С-м **Кеніга** /при натискуванні долонею пліском молочної залози до грудної стінки пухлина не зникає/;

С-м **Краузе** /стовщення шкіри ареоли внаслідок враження пухлиною лімфатичного сплетіння підареолярної зони/;

С-м **Пайра** /шкіра над пухлиною збирається не в поздовжню, а в мілку поперекову збористість/;

С-м **Л'юїсона** /виражена венозна сітка/;

С-м **Форга** /різний рівень стояння сосків/.

Методично вірно проведена пальпація потребує здійснення обстеження у положенні хворої стоячи, а також лежачи на спині і на боці. Пальпаторно обстежують всю молочну залозу як біля соска, так і послідовно за квадрантами, а також ділянку субмамарної складки.

Наявність патологічних виділень із соска визначають легким масажем тканини молочної залози, намагаючись визначити локалізацію патологічного вогнища. Після цього виконується пальпація регіонарних л/вузлів.

Додаткові методи дослідження:

Рентгенологічна діагностика /мамографія, дуктографія, пневмомомамографія/.

Морфологічна діагностика /цитологічна, гістологічна/.

Термографія, УЗД, радіонуклеотидна діагностика з ^{32}P та ^{67}Ga , транслюмінація, комп'ютерна томографія.

Класифікація раку молочної залози за системою TNM

T	- ПУХЛИНА
T0	- пухлина в молочній залозі не визначається
Tis	- преінвазивна карцинома (cancer in situ) або хвороба Педжета без ознак пухлини
T1	- пухлина до 2 см у найбільшому вимірі T1mic Мікроінвазія до 0,1 см у найбільшому вимірі T1a Понад 0,1 см, але до 0,5 см у найбільшому вимірі T1b Понад 0,5 см, але до 1 см у найбільшому вимірі T1c Понад 1 см, але до 2 см у найбільшому вимірі
T2	- пухлина до 5 см у найбільшому вимірі
T3	- пухлина понад 5 см у найбільшому вимірі
T4	- пухлина будь-яких розмірів з прямим поширенням на грудну стінку або шкіру Примітка: грудна стінка - це ребра, міжреберні м'язи, передній зубчастий м'яз, за винятком грудних м'язів T4a З поширенням на грудну стінку T4b З набряком (включаючи симптом "цитрини"), або виразкуванням шкіри грудної залози, або сателітними вузлами в шкірі тієї ж залози T4c Критерії T4a та 4b разом T4d Запальна форма раку
TX	- не досить даних для оцінки первинної пухлини
N	- РЕГІОНАРНІ ЛІМФАТИЧНІ ВУЗЛИ
N0	- немає ознак метастатичного ураження лімфатичних вузлів
N1	- метастази в рухомих аксиллярних лімфатичних вузлах на боці ураження
N2	- метастази у рухомих аксиллярних лімфатичних вузлах з боку ураження, фіксовані поміж собою і навколишніми структурами
N3	- метастази у внутрішніх грудних лімфатичних вузлах з боку ураження
NX	- недостатньо даних для оцінки регіонарних лімфатичних вузлів (наприклад, вони попередньо вже видалені)
M	- ВІДДАЛЕНІ МЕТАСТАЗИ
M0	- віддалені метастази не виявляються
M1	- виявляються віддалені метастази, зокрема, ураження шкіри за межами молочної залози, метастази у надключичні лімфовузли на боці ураження
MX	- не досить даних для визначення віддалених метастазів

Групування за стадіями раку молочної залози

Стадія 0:	Tis, N0, M0
Стадія I:	T1, N0, M0
Стадія IIА:	T0, N1, M0 T1, N1, M0 T2, N0, M0
Стадія IIВ:	T2, N1, M0 або T3, N0, M0
Стадія IIIА:	T0, N2, M0 або T1, N2, M0 або T2, N2, M0 або T3, N1 або N2, M0
Стадія IIIВ:	T4, будь-яке N, M0 будь-яке T, N3, M0
Стадія IV	будь-яке T, будь-яке N, M1

Лікування

Лікування раку молочної залози складається з низки послідовних заходів. До плану лікування входять хірургічні, променеві, хіміотерапевтичні та гормональні методи.

Під час складання плану лікування повинні бути враховані такі основні моменти:

- 1) локалізація і ступінь розповсюдженості пухлини;
- 2) вік хворої та стан її менструально-оваріальної функції;
- 3) наявність супутніх хвороб (серцево-судинної системи, печінки, матки та придатків, наявність цукрового діабету, виразкової хвороби);
- 4) лікування, що застосовувалося в минулому.

Тільки хірургічне лікування може застосовуватися лише у хворих з 1 та 2а стадіями. Радикальна мастектомія по Холстеду-Маєру була запропонована у 1891-92 рр. Молочну залозу видаляють одним блоком з грудними м'язами і клітковиною пахвинної та підключичної ділянок, а також простору між грудною стінкою і зовнішнім краєм лопатки.

За операцією Пейті молочну залозу разом з фасцією відсепаровують від *m.pectoralis major*. Пересікають *m.pectoralis minor* і видаляють клітковину з підключичної, пахвинної та підлопаточної ділянок єдиним блоком з молочною залозою та *m.pectoralis minor*.

У хворих з 2b-3а стадіями застосовується комбіноване лікування (передопераційна променева терапія + операція).

При виявленні після операції у хворих з 1 та 2а ст. метастазів у лімфовузлі застосовується післяопераційна променева терапія.

При 3b ст. застосовується передопераційна променева терапія, операція, хіміотерапія та гормонотерапія.

При 4 ст. - паліативна хіміотерапія та гормонотерапія +променеве лікування.

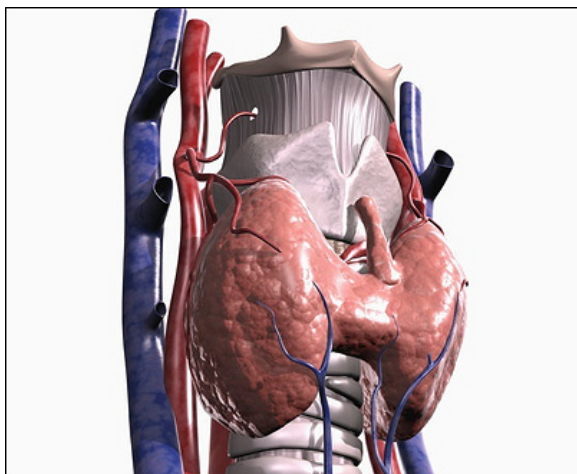
Робота в клініці з хворою

Планування додаткового обстеження та лікування

Оптимальний план лікування онкологічного хворого повинен незмінно базуватися на чотирьох основних принципах діагностики:

1. Встановлення клініко-анатомічної форми захворювання із зазначенням локалізації первинної пухлини;
2. Визначення точних меж розповсюдження пухлинного процесу (ступінь розповсюдження первинної пухлини, ураження внутрішньогрудних лімфатичних вузлів, проростання до оточуючих органів і структур, віддалені метастази), тобто стадії захворювання і за системою TNM;
3. Морфологічна верифікація пухлини з уточненням її гістологічної структури і ступеня диференціювання;
4. Визначення функціональних можливостей життєво важливих органів і систем організму.

Рак щитовидної залози.



Щитоподібна залоза складається з правої і лівої часток та перешийка.

Додаткову частку – пірамідальну мають 30-40% людей

Кровообіг здійснюється двома верхніми і двома нижніми щитоподібними артеріями. У 10% людей є ще й п'ята артерія – a. thyroidea ima.

Рис. 4. Анатомія щитоподібної залози

Рак щитовидної залози (РЩЗ) належить до групи пухлин, захворюваність на які зростає. Водночас спостерігається тенденція до омолодження, тобто розвитку захворювання у дітей і молодих людей. Причиною такого явища є зростаюча дія іонізуючої радіації, хоча не виключають шкідливого впливу ряду інших факторів.

Захворюваність на РЩЗ в Україні становить близько 1,5% від усіх злоякісних пухлин і у 1997 році дорівнювала 1921 в абсолютних числах, або 3,8 на 100 тис. населення. Найвищі показники захворюваності спостерігаються у Херсонській обл. - 9,6, м. Києві - 8,3, Київській обл. - 7,8. Низькі показники у Тернопільській обл. - 1,0, Івано-Франківській - 1,2, Волинській - 1,4.

Кількість захворювань серед жінок удвічі-утричі вища, ніж у чоловіків. Найчастіше хворіють люди віком 40-60 років.

Етіологія та патогенез РЩЗ

Рак ЩЗ є гормонообумовленим раком. Порушення продукції гормонів ЩЗ, яке обумовлене низьким вмістом йоду у продуктах харчування та воді, екзогенні канцерогени, променевий вплив на ЩЗ, антитиреоїдні речовини та хронічні захворювання ЩЗ (струміти, тиреоїдити, зоб) веде до збільшення продукції гіпофізом тиреотропного гормону. Під впливом останнього настає гіперплазія тканини ЩЗ, дифузна, а далі і вогнищева проліферація, що веде до виникнення доброякісних та злоякісних пухлин ЩЗ.

Клініко-морфологічна класифікація РЩЗ

1. Високодиференційовані пухлини:

- а) папілярний рак;
- б) фолікулярний рак;
- в) неінкапсулована склерозуюча аденокарцинома (пухлина Грехема).

2. Пухлини середнього ступеню диференціації:

- а) пухлина Лангханса;
- б) рак з клітин Ашкіназі-Гюртля;
- в) солідний рак з амілоїдозом строми.

3. Недиференційовані пухлини.

4. Плоскоклітинний рак.

Класифікація раку щитовидної залози за системою TNM

T	- ПУХЛИНА
TX	- не досить даних для оцінки первинної пухлини
T0	- первинна пухлина не визначається
Tis	- преінвазивна карцинома (cancer in situ)
T1	- пухлина до 1 см у найбільшому вимірі, обмежена тканиною щитовидної залози
T2	- пухлина до 4 см у найбільшому вимірі, обмежена тканиною щитовидної залози
T3	- пухлина понад 4 см у найбільшому вимірі, обмежена тканиною щитовидної залози
T4	- пухлина будь-яких розмірів з поширенням за межі капсули щитовидної залози
N	- РЕГІОНАРНІ ЛІМФАТИЧНІ ВУЗЛИ
NX	- не досить даних для оцінки стану регіонарних лімфатичних вузлів
N0	- немає ознак метастатичного ураження лімфатичних вузлів
N1	- метастази в регіонарних лімфатичних вузлах
N1a	- метастази в одному або кількох гомолатеральних шийних лімфатичних вузлах
N1b	- метастази в білатеральних шийних лімфатичних вузлах, по середній лінії, або в контрлатеральних шийних лімфатичних вузлах, або в середостінних лімфатичних вузлах
M	- ВІДДАЛЕНІ МЕТАСТАЗИ
MX	- не досить даних для визначення віддалених метастазів
M0	- віддалені метастази не виявляються
M1	- наявні віддалені метастази

Групування за стадіями

Папілярний або фолікулярний рак

до 45 років

Стадія I: будь-яке T, будь-яке N, M0

Стадія II: будь-яке T, будь-яке N, M1

45 років і старші

Стадія I: T1, N0, M0

Стадія II: T2, N0, M0

T3, N0, M0

Стадія III: T4, N0, M0

будь-яке T, N1, M0

Стадія IV: будь-яке T, будь-яке N, M1

Медулярний рак

Стадія I: T1, N0, M0

Стадія II: T2, N0, M1

T3, N0, M1

T4, N0, M1

Стадія III: будь-яке T, N1, M0

Стадія IV: будь-яке T, будь-яке N, M1

Недиференційований рак

Стадія IV будь-яке T, будь-яке N, будь-яке M

Клініка раку щитовидної залози Бідність клінічних проявів, наявність прихованих форм захворювання значно утруднюють ранню діагностику РЩЗ. Але, незважаючи на це, при достатній онкологічній настороженості, грамотному та цілеспрямованому обстеженні хворого діагноз можливо встановити своєчасно.

Клінічний перебіг захворювання значною мірою залежить від морфологічної структури пухлини. Так, папілярна аденокарцинома, що зустрічається найчастіше, метастазує переважно лімфогенно і має сприятливий прогноз. Фолікулярна ж аденокарцинома метастазує частіше гематогенно, тому частіше зустрічаються віддалені метастази. Взагалі ці види пухлин ростуть досить повільно. Недиференційований рак має бурхливий перебіг і генералізоване метастазування.

Зона регіонарного метастазування представлена лімфатичними вузлами вздовж глибокої яремної вени, загрудинними, паратрахеальними, ланцюжком вузлів вздовж додаткового нерва і гілок поверхневої артерії шиї (мал. 8.8). Віддалені метастази РЩЗ спостерігаються в 10-15% випадків. Найчастіше уражаються легені та кістки.

Діагностика Починаючи роботу з хворими, слід пам'ятати, що патогномонічних симптомів, які дозволяли б діагностувати ранні форми РЩЗ, немає. Незважаючи на те, що клінічне обстеження (опитування, вивчення анамнезу, огляд, пальпація) залишається ведучим методом на перших етапах діагностики, воно має малу інформативність під час виявлення ранніх форм раку, дозволяючи вірно запідозрити малігнізацію вузла у щитовидній залозі у 12-22% хворих, що знаходяться на диспансерному спостереженні. До клінічних симптомів, що вказують на можливість злоякісної трансформації у щитовидній залозі, відносять прискорений ріст вузла за останні 6 місяців та ущільнення його консистенції.

З метою диференціальної діагностики РЩЗ використовують сцинтиграфію, лунографію, термографію, ангіографію які мають різну інформативність. Враховуючи те, що РЩЗ на ранніх етапах формування можливо знайти тільки у тому випадку, якщо він розвивається на фоні попередніх доброякісних процесів, то активне виявлення, обстеження і адекватне лікування хворих з "вузлами" у щитовидній залозі сприяє ранній діагностиці раку та його профілактиці.

З додаткових методів обстеження найбільш інформативними є лунографія, діагностична пункція з наступним цитологічним дослідженням мазків та тиреоїдолімфографія.

Ультразвукове сканування (лунографія) дозволяє одержати зображення щитовидної залози, виявити наявність у ній пухлини за різницею щільності нормальної і пухлинної тканини.

Тиреоїдолімфографія - метод рентгенконтрастного дослідження щитовидної залози. Через голку для підшкірних ін'єкцій в кожную частку залози вводять 4-5 мл верографіну і виконують знімки безпосередньо після введення контрастної речовини. Характерними ознаками для злоякісної пухлини є порушення контрастування контуру частки, що вражена, нерівність меж дефектів наповнення, що відповідають вузлу пухлини. За допомогою цього методу можливо виявити пухлини діаметром 0,3-0,5 см.

Сцинтиграфічне дослідження щитовидної залози, що виконується у більшості лікувальних закладів, як єдиний метод додаткового обстеження має досить низьку інформативність у діагностиці ранніх форм раку (41,2%).

Заключним методом комплексної діагностики, що застосовується у сумнівних випадках, є термінове гістологічне дослідження під час операції.

Методи лікування Лікування РЩЗ може бути радикальним і паліативним. До радикальних відносять субтотальну тиреоїдектомію або гемітиреоїдектомію з резекцією перешийку у хворих з T1N0M0 та T2N0M0, а також комбіноване лікування, а саме - передопераційну променеву терапію 30-50 Гр, та тиреоїдектомію з лімфатектомією у хворих з метастатичним ураженням регіонарних лімфатичних вузлів.

До паліативного лікування відносять променеву терапію та гормонотерапію тиреоїдіном та трийодтироніном. Слід звернути увагу на те, що при занедбаному раку щитовидної залози високої диференціації задовільних результатів можна досягти за допомогою лікування радіоактивним йодом та гормонотерапією. Ремісію можливо одержати у 61,3% хворих.

При папілярній аденокарциномі 93,3% пролікованих залишаються здоровими протягом п'яти років, при фолікулярній аденокарциномі - 98,2%, при медулярному раку - 79,5%. Значно гірший прогноз у хворих на недиференційований рак.

Рак шкіри, меланома

Рак шкіри (РШ) – це друга за поширенням (після раку легень) злоякісна патологія в Україні. Захворюваність на рак шкіри в 1992 році становила 30,9 випадків на 100 тис. населення, у 1997 р.- 39,1, а в 1999 р.- 35,5.

Щороку діагностується близько 17,5 тис. нових випадків раку шкіри, а смертність становить всього 1,5/100 000. Тобто 98,5% хворих на рак шкіри виліковуються і це, без сумніву, є значним досягненням онкології.

Захворюваність на рак шкіри дещо більша у жіночого населення України (37,9/100 000), ніж у чоловічого (32,7). У жінок він знаходиться на другому місці після раку молочної залози. Значне збільшення захворюваності відмічається, починаючи з 50-річного віку: від 40 випадків до 180/100 000 у віці 70-74 років. А у віковій групі понад 75 років рак шкіри займає домінуюче положення серед усіх злоякісних захворювань у жінок.

У чоловіків рак шкіри знаходиться на третьому місці, поступаючись ракові легень і шлунка. Спостерігається аналогічна картина росту захворюваності з віком: у 50-річному віці вона становить 40/100 000, у 70-74 роки – 210, а в 80 років – 312 випадків на 100 тис. чоловічого населення.

Перед вивченням питань клініки, діагностики та лікування раку шкіри доцільно нагадати гістологічну будову шкіри.

Рак шкіри починається з епідермісу який має 5 шарів:

1. базальний шар
2. шиповидний
3. зернистий
4. блискучий
5. роговий

Дерма (власне шкіра) складається з двох шарів – папілярного та ретикулярного. У ретикулярному шарі розташовані потові та сальні залози, а також волосяні цибулини.

Етіологія та фактори ризику

1. Фізичні фактори:

- інсоляція вважається основним канцерогенним фактором. 90% раку шкіри виникають у тих місцях тіла, які постійно або інтенсивно зазнають впливу сонячного опромінення;

- іонізуюче та рентгенівське випромінювання є причиною розвитку (РШ) у віддаленому періоді після опромінення (через 20 і більше років). Причому базальноклітинний рак виникає у 75% випадків, а плоскоклітинний рак – в 25%. Рентгеноасоційований рак шкіри характеризується торпідним перебігом і агресивністю (наприклад, професійний рак шкіри у рентгенологів);

- вугілля, вугільна смола, гудрон, асфальт – це виробничі канцерогенні фактори;

- миш'як, тривала виробнича експозиція з миш'яковистими сполуками сприяє розвитку хвороби Боуена, мультифокального базальноклітинного і плоскоклітинного раку, а також асоціюється з карциномами кишечника. Тверді, жовтого кольору гіперкератозні нашарування в ділянці підшов і долонь є ознакою хронічного контакту з миш'яком.

2. Хронічні неспецифічні і специфічні процеси з явищами патологічної регенерації

- хронічні загальні процеси: трофічні виразки, остеомієліти, нориці, тріщини і виразкування післяопікових рубців;
- специфічні процеси: дискоїдний червоний вовчак, туберкульоз шкіри, сифіліс.

3. Факультативні передраки:

- гіперкератози, старечий кератоз (на обличчі, шкірі голови, тильних поверхнях кистей з'являються невеликі утворення у вигляді сіро-жовтих кірочок. Під кірочками ерозії шкіри.) , фотохімічні або сонячні кератози (в 20-25% випадків трансформується в рак), шкірний ріг (Утворення конусовидної форми, що піднімається над шкірою від декількох мм до декількох см. Поверхня його щільна і складається з рогових мас. 10-12% ризику переродження в карциному);

- доброякісні новоутворення: папіломи, фіброми, кератоакантоми (напівсферичні вузлики від 0,5 до 1,5 см у діаметрі із заглибленням у центрі яке вкрито гіперкератотичною плівкою), фібропапіломи, бородавки, аденоми сальних і потових залоз.

4. Облігатні передраки

- пігментна ксеродерма;
- хвороба Боуена;
- еритроплазія Кейра.

5. Спадкові фактори:

- пігментна ксеродерма (аутосомно-рецесивне захворювання). Діти з цією хворобою мають високий ризик розвитку базальноклітинного раку, плоскоклітинного раку і меланоми;

- базальноклітинний невусний с-м (передається за аутосомно-домінантним типом) характеризується ураженням шкіри обличчя і тулуба вже в юнацькому віці.

6. Інші фактори:

- вік понад 50 років;
- білий колір шкіри, світле і руде волосся, голубі очі, схильність до швидкого загару;
- імуносупресія, як наприклад після трансплантації нирок, є сприяючим фактором для розвитку раку шкіри і лімфом;

- папіломавіруси людини (HPV): HPV типів 5 і 8 спричиняють бородавчатую епідермодисплазію, на ґрунті якої може виникнути ПКР під впливом сонячного опромінення. Як правило карциноми шкіри зовнішніх статевих органів і перианальної ділянки асоціюються з HPV типів 16 і 18;

- активізація онкогенів Ki-ras, N-ras, Ha-ras, c-myc; інактивація антионкогенів (p53).

Клінічні ознаки РШ

Рак шкіри, залежно від морфологічної структури, поділяють на базальноклітинний (БКР) і плоскоклітинний (ПКР). На базальноклітинну карциному припадає 75% усіх злоякісних захворювань шкіри, 20% - на ПКР, решта 5% - на меланому, саркоми, лімфоми та ін.

Базальноклітинний рак клінічно проявляється такими формами:

- **вузлова** (нодулярна) форма переважно виникає на обличчі у вигляді воскоподібної папули з дрібними краплями чи судинною сіткою, які просвічуються через матову поверхню пухлини. Новоутворення, світлого чи світло-рожевого кольору. Для базаліоми характерно кратероподібне заглиблення в центрі, яке часто покрите кіркою. Пухлина поширюється як горизонтально, так і в глибину шкіри. З часом у ділянці заглиблення

появляється виразка, яку валикоподібно охоплюють краї пухлини. Таким чином утворюється виразково-вузлова форма БКР. Прогресуюча базаліома інфільтрує м'які підлеглі тканини, проростає в хрящ, руйнує кістку, спричиняє арозійні кровотечі. Цей місцеводеструктивний тип базаліоми тяжко піддається лікуванню, часто рецидивує. Проте описані зміни відбуваються на досить тривалому проміжку часу (інколи декілька років), тому вчасна діагностика і лікування можуть перервати перебіг цього злякисного процесу;

- *поверхнева форма* БКР – виникає на шкірі тулуба і голови, часто проявляються численними вогнищами, у вигляді коричневих сухих кірочок, лусочок, під якими знаходяться поверхневі ураження. Що нагадують ерозії, які тривалий час не гояться. Такий тип базаліоми поширюється в більшості випадків горизонтально;

- *склеротична* базаліома переважно уражає шкіру обличчя, дуже нагадує рубцеву тканину кольору слонов'ячої кістки, має чітко обмежені краї, плоска, щільна, дещо виступає над рівнем шкіри. Гістологічно – вогнища злякисних клітин знаходяться в склеродермоподібній фіброзній тканині. Цей тип БКР найчастіше рецидивує;

- *пігментна* базаліома буває як поверхневою, так і нодулярною (необхідна диференційна діагностика з меланомою).

Плоскоклітинний рак (ПКР) клінічно зустрічається у вигляді екзофітної форми росту (вузловий, грибоподібний), поверхневої та виразково-інфільтративної форми. Порівняно з БКР цей тип раку характеризується глибокою інфільтрацією шкіри, мікроскопічним площинним поширенням між шарами шкіри, “гіпертрофічним” виразкуванням, ураженням регіонарних лімфатичних вузлів і видаленням метастазуванням (в 2-5:% випадків).

Поверхневий ПКР проникає в глибину шкіри до початку ретикулярного шару, у той час як інфільтративний – захоплює всю товщину шкіри і підлеглу жирову тканину.

На шкірі голови ПКР виникає в 75% випадків (рак Шпіглера – вузол, що нагадує томат, або тюрбанний рак), на руках – у 15%, решта – в інших місцях (тулуб, ніжні кінцівки, промежина, екстрамаммарний рак Педжета з ураженням вульви, мошонки).

Діагностика

Діагностичний алгоритм: огляд, пальпація пухлини (визначається ступінь інфільтрації підлеглих тканин), пальпація регіонарних лімфовузлів, біопсія пухлини, інші методи обстеження (рентгенографія ОГК, УЗД).

Верифікація діагнозу:

- зіскрібок скальпелем з виразково-ерозивної поверхні пухлини й приготування мазків для цитологічного дослідження;
- мазки-відбитки з виразково-ерозивної поверхні;
- аспіраційна пункційна біопсія пухлини ;
- ексцизійна або інцизійна біопсія пухлини;
- аспіраційна пункційна біопсія л/вузлів при підозрі на метастази.

Інші методи обстеження:

- а) рентгенографія органів грудної порожнини;
- б) рентгенографія кісток у місцях глибокої інфільтрації тканин карциномою;
- в) УЗД (печінка, л/вузли);
- г) при локалізації карциноми в ділянці промежини – обстеження прямої кишки і шийки матки.

TNM класифікація раку шкіри (UICC, 2002)

T – первинна пухлина:

T_x – первинна пухлина не може бути виявленою

T₀ – немає ознак первинної пухлини

T_{is} – карцинома in situ

T₁ – пухлина розміром до 2 см

T₂ – пухлина розміром 2-5 см

T₃ – пухлина розміром понад 5 см

T₄ – пухлина проростає в екстрадермальні тканини: м'язи, хрящ, кістку

N – регіонарні лімфатичні вузли:

N_x – регіонарні л/в не можуть бути визначеними

N₀ - немає метастатичного ураження л/в

N₁ – метастази в л/в

M – віддалені метастази:

M_x – віддалені метастази не можуть бути визначеними

M₀ – немає віддалених метастазів

M₁ – віддалені метастази

G – гістологічна градація:

G_x - ступінь диференціації не може бути оцінений

G₁ – високий ступінь диференціації

G₂ – помірний ступінь диференціації

G₃ – низький ступінь диференціації

G₄ – недиференційована пухлина

Групування за стадіями

Стадії	T	N	M
Стадія 0	T _{is}	N ₀	M ₀
Стадія I	T ₁	N ₀	M ₀
Стадія II	T ₂ , T ₃	N ₀	M ₀
Стадія III	T ₄ , E (будь-яке)	N ₁	M ₀
Стадія IV	E (будь-яке)	N (будь-яке)	M ₁

Лікування

Хірургічні методи.

1. Висічення пухлини:

- для 1-ї стадії БКР вважається адекватним висіченням пухлини в межах до 0,5 см візуально нормальних тканин (95% ефективності). Для пухлин розміром понад 2 см в діаметрі висічення здійснюється в межах 0,5-1,0 см. Рецидивна і склеродермоподібна форми БКР вимагають відступити від краю пухлини на 1,0-2,0 см;
- для ПКР діаметром менше 1,0 см рекомендується висічення в межах 1,0 см нормальних тканин (90-100% лікувальний ефект); пухлини розмірами понад 1,0 см вимагають ширших країв висічення : 1,5-2,0-3,0 см (70-90% ефективності).

Електроексцизія чи висічення скальпелем пухлин на стадії T₁-T₂ здійснюють під місцевим знеболюванням, дотримуючись правил абластики й антибластики. Висічення пухлин на стадії T₃-T₄ здійснюються при загальному знеболюванні. Якщо при БКР пухлину меншу <20 мм висікти в межах 3 мм візуально здорової шкіри, то в краях рани, що утворилася, у 85% випадків не знаходять клітин карциноми; висічення в межах 4-5 мм збільшує до 95% відсутність ракових клітин на периферії.

Хірургічні методи висічення найбільш ефективні у випадках вузлового росту карцином шкіри.

2. Деструкція пухлини:

- електрокоагуляція здійснюється у випадках поверхневих карцином невеликих розмірів;

- кріодеструкція: три сеанси “заморожування” на всю товщину шкіри зі самостійним розморожуванням ефективні при карциномах I стадій (100%). Холодова деструкція клітин пухлини настає після їх охолодження до -40 C і нижче. Кріодеструкцію не застосовують при склеродермоподібній формі БКР;

- лазерна хірургія: під дією високоенергетичного лазерного випромінювання настає миттєве “випаровування” пухлини.

3. Операції при метастазах у регіонарні лімфатичні вузли: (N1):

- операція Ванаха (підщелепова фасціальна-футлярна лімфаденектомія) у випадках локалізації карциноми на шкірі обличчя;
- пахвова лімфаденектомія (карцинома верхньої кінцівки та грудної клітки);
- операція Дюкена (пахвинно-стегнова лімфаденектомія) при локалізації пухлини на нижній кінцівці.

Променеві методи лікування

1. Близькофокусна рентгенотерапія (50-80 Гр) застосовується при поверхневих та інфільтративних карциномах на I і II стадіях (лікувальний ефект становить 90%).
2. Гамма-терапія (40-60 Гр) призначається як самостійний метод, так і в комбінації з хірургічним при карциномах на стадіях T3-T4.
3. Фотодинамічна лазерна терапія є методом вибору при множинному канцероматозному ураженні шкіри голови і тулуба.

Комбіновані методи лікування

1. Доопераційна гамма-терапія (35-40 Гр) + операція (при пухлинах T3-T4).
2. Кріо-електровисічення рецидивної пухлини.
3. Хіміо-променева терапія при метастатичному ураженні (M1).

Місцева терапія

1. Крем “Imiquimod” 5% для лікування поверхневих базаліом.
2. Проспідинова мазь або 5-фторурациловий крем у деяких випадках застосовують для лікування поверхневого раку шкіри, змащуючи уражену ділянку двічі на день протягом 4-6 тижнів.
3. Внутрішньопухлинне введення рекомбінатного інтерферону (INF -L2) тричі на тиждень протягом трьох тижнів.

Хіміотерапія в системному режимі при локальних карциномах шкіри не застосовується. Однак при метастатичному ураженні (M1) кращі результати отримано у випадках комбінації цисплатину з 5-ФУ або доксирубіцином. Крім цієї схеми, використовують такі препарати, як метотрексат, блеоміцин, циклофосфан та інші.

Прогноз і профілактика

5-10-річне виживання при БКР становить 99%, при ПКР – 94-99%. Якщо виникають рецидиви, то для БКР цей показник зменшується до 96%, а у випадках ПКР, де розвиваються ще й метастази, - виживання в межах 70-85%.

Несприятливі прогностичні фактори: величина пухлини понад 3 см, інвазія глибше ніж 4 мм, тривалість анамнезу хвороби більше одного року, низька диференціація (G3-4), ріст пухлини чи поява рецидиву в ділянці рубців, периневральна інвазія, ураження шкіри вушних раковин.

Профілактика. Терапія ретиноїдами може попередити або відстрочити розвиток нових вогнищ БКР. Вона рекомендується також особам із базальноклітинним невусним синдромом. Вживання вітамінів С і Е, антиоксидантних препаратів необхідне людям старшого віку. Своєчасне лікування передракових станів шкіри та обмеження інсоляції – це найдієвіша профілактика раку шкіри.

МЕЛАНОМА ШКІРИ

Меланома розвивається з меланоцитів після їхньої злоякісної трансформації. Меланоцити – це клітини нейроембріонального походження, які переважно знаходяться в базальному шарі епідермісу та продуктують меланіновий пігмент, від чого й залежить колір шкіри. В нормі у людини меланоцити знаходяться, крім базального шару епідермісу, у слизовій оболонці рота та глотки, у дистальному відділі прямої кишки, піхві, судинній оболонці ока, оболонках мозку та у наднирниках. Пігмент епідермісу захищає меланоцити від канцерогенного впливу ультрафіолетового випромінювання. Ось чому у представників білої раси захворюваність на меланому значно вища (в 10-17 разів), ніж у негроїдної.

Патологічне накопичення меланоцитів у різних шарах дерми отримало назву “невус” (латиною – родима пляма). Невуси бувають вроджені та набуті. Більш ніж 90% людей мають невуси.

Всі невуси поділяють на дві групи: меланомонебезпечні та меланомобезпечні.

До першої групи належать:

- синій або блакитний невус або невус Яддасона-Гіче. Він уявляє собою округлу або овальну пляму яка з'являється у внутрішньоутробному періоді, локалізується на обличчі, ногах.
- Невус Ота – очно-шкіряний меланоз
- Гігантський пігментний невус. Його поверхня може бути папіломатозною, верукозною або волосяною.
- Меланоз Дюбрея – пігментна пляма неправильної форми, різного забарвлення. Поверхня місцями атрофічна, гіперкератозна або папіломатозна. Локалізується на обличчі, шиї, грудній та черевній стінках, зовнішніх статевих органах.
- Пограничний невус – розташовується у базальному шарі.
- Інтрадермальний невус – найбільш частий тип невуса. Меланоцити скопичуються глибоко у дермі. Вони піднімаються над шкірою. Епідерміс не змінений або стоншений.
- Змішаний невус – має ознаки інтрадермального та пограничного невусів.

До меланомобезпечних невусів відносять: фіброепітеліальний, папіломатозний, верукозний та монгольська пляма і гало-невус.

Епідеміологія

Меланома – найбільш злоякісна пухлина порівняно з іншими. На неї припадає лише 3% від усіх злоякісних новоутворень шкіри й одночасно 75% усіх смертельних випадках серед них.

В Україні захворюваність на меланому шкіри становить 4,5 випадку на 100 тис. населення. Щороку діагностується більш як дві тисячі нових випадків захворювання, і щороку меланома стає причиною смерті понад 900 пацієнтів (смертність 2,0/ 100 000). Відносний показник 5-річного виживання становить 49,7%, а летальність до року з моменту встановлення діагнозу – 18,6% .

Найвища в світі захворюваність спостерігається в Австралії: 43-55 випадків на 100 тис. світлошкірого населення.

Етіологія та фактори ризику

1. Ультрафіолетовий спектр сонячного випромінювання (UV-B 280-320 нм): найбільш ймовірний механізм дії – це зміна структури ДНК меланоцитів після абсорбції фотонів.
2. Генетичні фактори:
 - а) родинний анамнез має 5-10% пацієнтів;
 - б) сімейний меланомний синдром проявляється множинними ураженнями в молодому віці;
 - в) генетичні аномалії в хромосомах 1,6,7,9,10,11
3. Меланома в анамнезі життя.
4. Невуси (факультативні передраки):

- а) сімейний диспластичний невусний синдром проявляється множинними невусами на тілі, при цьому ймовірність розвитку меланоми протягом життя становить 10%;
- б) пограничний невус;
- в) змішаний невус;
- г) внутрішньодермальний невус;
- д) вроджені гігантські невуси (злоякісне переродження спостерігається в 10-42% випадків);
- е) голубий невус;
- є) Spitz невус (ювенільний меланомоподібний невус).

Вважається, що 70% меланом розвиваються з вроджених невусів, і лише 30% з набутих протягом життя людини.

5. Облігатні передраки:

а) пігментна ксеродерма – це аутосомно-рецесивне захворювання, особливостями якого є генетична неспроможність ДНК відновлювати свою структуру після пошкодження ультрафіолетовими променями. У таких пацієнтів існує дуже великий ризик розвитку меланоми, базаліоми, плоскоклітинної карциноми і саркоми (більшість з них помирає до 25 років).;

б) меланоз Дюбрейля (меланотична веснянка Гутчинсона).

6. Білий колір шкіри, світле або руде волосся, голубі очі, альбінізм.

7. Вік понад 40 років.

8. Сонячна експозиція:

а) сонячні опіки у віці до 20 років є фактором ризику виникнення меланом через 20-30 років;

б) постійна робота на відкритому повітрі;

в) міграція в більш сонячну кліматичну зону;

г) різноманітні травми пігментних утворів.

9. Гормональні зміни: статеве дозрівання, гормональні контрацептиви, вагітність, клімактеричний період.

Скринінг

Меланома шкіри є унікальною онкопатологією, доступного для масового візуального скринінгу. І тому дуже жаль, що в Україні у кожного п'ятого пацієнта меланома діагностується в IV стадії.

Етапи скринінгу: 1) самообстеження: здійснюють огляд усієї шкіри один раз на місяць; звертають увагу на відмінності, що сталися з пігментними утворами порівняно з попереднім обстеженням. Якщо пігментний утвір збільшився в розмірах, або змінив колір, чи появився новий утвір – все це вимагає огляд лікаря.

2) огляд шкіри у лікаря (один раз на рік) особливо рекомендується особам із високим ризиком розвитку меланоми. Простий візуальний метод має 97% чутливості (хоча лише 40% специфічності) для діагностики меланоми.

Клінічні ознаки меланоми шкіри

Меланома може виникнути в будь-якому місці, де знаходяться меланоцити, але в більш ніж 90% випадків вона локалізується в шкірі. Інші можливі місця розвитку меланоми – це очі, респіраторний тракт, мозкові оболонки, шлунково-кишковий тракт, уретра, вагіна. У 4-10 % пацієнтів знайти первинне вогнище меланоми не вдається. А в 4-5% випадків діагностуються множинні синхронні чи метакронні ураження. Жінки хворіють дещо частіше, ніж чоловіки (1,4:1,0). У жінок меланома локалізується переважно на нижніх кінцівках, у чоловіків – на тулубі.

За характером росту меланоми клінічно поділяють на такі типи:

1. Меланома з поверхневим (горизонтальним) характером росту (70% усіх меланом шкіри), яка розвивається з уже існуючих диспластичних невусів і росте повільно у вигляді

плоского пігментного утвору з нерівними краями. Пігментація утвору може бути різноманітною: окремі ділянки коричневого кольору з чорними, фіолетовими й темно-синіми вкрапленнями. Гістологічно така меланома поширюється лише в епідермісі, й тому вона має відносно сприятливий прогноз при своєчасно здійсненому лікуванні. Але в тих випадках, коли не звертають уваги на зміни пігментного утвору або коли його травмують чи “лікують” домашніми засобами (чистотілом, часником та ін.), меланома з фази горизонтального росту переходить у фазу вертикального (появляється вузол) з інфільтрацією глибоких шарів шкіри й схильністю до метастатичного поширення.

2. Вузлова меланома (15-20%) – найбільш біологічно агресивна пухлина, характеризується швидким ростом та інфільтрацією дерми. Макроскопічно – це темного кольору (різні відтінки чорного в поєднанні з темно-синім чи фіолетовим забарвленням) пухлина, відносно правильної форми, діаметром 0,5-1,5 см, переважно розвивається в чистих ділянках шкіри без невисокого компонента. Якщо таку пухлину не прооперують, то в подальшому вона, інфільтруючи підлеглі тканини, швидко збільшується в розмірах (3-5 см і більше), стає горбистою, поверхня ерозується, кровоточить, з часом пухлина розпадається, з'являються метастатичні вузли. Прогноз у даному випадку несприятливий.

3. Лентиго-меланома (4-10%) найчастіше зустрічається в осіб старшого віку в результаті переродження тривало існуючих (5-10 років) пігментних плям шкіри обличчя і шиї. Клінічно – це велика (>3 см), пігментна (кольору загару) пляма з неправильними краями й повільним горизонтальним характером росту; вертикальна фаза росту спостерігається дуже рідко (у 5%). Прогноз сприятливий.

4. Акральна лентиго-меланома (2-8% меланом серед людей білої раси і 35-60% - у кольорових) характеризується розвитком пухлин на шкірі долонь, підшов, під нігтями, на слизових (ротова порожнина, анус, вагіна) переважно в людей негроїдної і жовтої раси. Піднігтьова меланома в 75% випадків появляється на великому пальці стопи а бо кісті і спочатку не розпізнається. Найбільш типові помилкові діагнози: грибкове ураження нігтів, врослий ніготь, травма. Переважно піднігтьова меланома починає свій ріст у ділянці нігтьового ложа й розвиток її до певного часу є прихованим. У багатьох випадках єдиним симптомом росту є поява темної лінії на пластинці нігтя.

5. Безпігментна меланома - це найбільш небезпечна в плані хірургічних помилок пухлина. Всі чотири типи меланом можуть бути в незначній кількості випадків безпігментними.

Діагностика

Розрізняють такі послідовні етапи біологічної прогресії меланоми: меланоцит → невис → диспластичний невис → меланома “in situ” → поверхнева меланома → вузлова меланома → метастатична меланома. Успішне лікування можливе лише при діагностиці меланоми на різних етапах її біологічного розвитку, а саме – при трансформації диспластичного невису в меланому “in situ” і при поверхневій меланомі.

Оскільки меланома на початковій стадії росту подібна до пігментної плями чи невису, то простий тест “ABCD” допомагає запідозрити злоякісний ріст як при самоогляді, так і при обстеженні лікарем. “А” – асиметрія, В – неправильні краї, “С” – зміна кольору: поява вогнищ гіпер- чи депігментації, коричневих чи синьо-голубих вкраплень, “D” – збільшення розмірів пігментного новоутворення (>6 мм). Наявність одного з симптомів може свідчити як про диспластичну трансформацію невису, так і про розвиток меланоми.

Іншими ознаками малігнізації невису може бути поява свербіння, печії або поява вузликів-сателітів, вінчика гіперемії навколо плями.

У випадку вузлового росту товщину екзофітної частини пухлини вимірюють лінійкою.

Клінічне обстеження продовжують пальпацією регіонарних л/вузлів та лімфатичних колекторів за межами регіонарних, пальпацією шкіри і підшкірної клітковини в ділянці між пухлиною і регіонарними л/вузлами.

Інвазивна меланома має ерозивно-виразкову поверхню, часто кровоточить. У таких випадках діагноз верифікується шляхом цитологічного дослідження мазків-відбитків з поверхні пухлини. Якщо з ерозивна поверхня покрита детритом чи кіркою, тоді скальпелем знімають некротичні маси і з виразкової поверхні акуратно забирають матеріал на предметне скельце для мікроскопічного дослідження.

При вузлових меланомах верифікація здійснюється шляхом цитологічного дослідження пунктату після тонкогілкової аспіраційної біопсії пухлини. Лікування (променева чи хіміотерапія) рекомендується розпочинати одразу ж після верифікації діагнозу. На відміну від колишніх поглядів, тепер доведено, що тонкогілкова пункційна біопсія первинної меланоми не погіршує прогнозу захворювання, проте верифікація діагнозу значно змінює тактику лікування.

Пункційна аспіраційна біопсія збільшених л/вузлів виконується у випадках відсутності первинного вогнища (після оперативного видалення або при саморегресії первинної меланоми).

Інструментальні методи діагностики

Дерматоскопія. Епілюмінесцентна мікроскопія (ЕЛМ) – один із методів своєчасної діагностики поверхневих меланом. Розглядаючи пігментний утвір за допомогою ручного епілюмінесцентного мікроскопа при 10-кратному збільшенні, або застосовуючи комп'ютеризований варіант ЕЛМ, можна на 95% бути впевненим у діагнозі, знову ж таки користуючись ABCD-тестом. Заключний діагноз встановлюється гістологічним дослідженням після висічення новоутворення. У випадку пігментного невусу звичайне висічення буде вважатися завершенням лікування. Якщо ж при гістологічному дослідженні висіченого “невусу” буде встановлено діагноз меланома, то попередня операція буде вважатися діагностичною біопсією. Такий пацієнт підлягає повторній операції – широкому висіченню тканин ложа пухлини в ділянці післяопераційного рубця.

Лімфосцинтиграфія. Радіоізотопна візуалізація шляхів лімфовідтоку від меланоми вважається тепер стандартною діагностичною процедурою. При цьому в ділянку біля пухлини внутрішньошкірно вводиться наноколоїд “Технецію-99” (доза 60 МБк). Сцинтиграфія на гамма-камері дозволяє візуалізувати місцезнаходження так званого “сторожового” лімфовузла – першого вузла, що фільтрує аферентну лімфу від пухлини. Морфологічне дослідження “сторожового” лімфовузла, після його селективної біопсії, є об'єктивним критерієм наявності чи відсутності злякисного росту в регіонарному лімфоколекторі.

Інші методи візуалізації:

- рентгенографія або КТ органів грудної порожнини;
- КТ або УЗД органів черевної порожнини та позаочеревинних лімфовузлів;
- Конфокальна скануюча лазерна мікроскопія – це сучасна методика прижиттєвої морфологічної діагностики новоутворень шкіри;
- ПЕТ (позитрон-емісійна комп'ютерна томографія) для візуалізації метастатичного ураження в будь-якій ділянці тіла.

Серед лабораторних тестів найбільш чутливими є визначення в крові специфічного для меланоми пухлинного маркера білка S-100 і лактатдегідрогенази. Аналіз тканини л/вузлів з використанням зворотно-транскриптазної полімеразно-ланцюгової (RT PCR) реакції дозволяє виявляти одну меланомну клітину серед одного мільйона нормальних клітин (молекулярний метод діагностики).

Патогістологічно розрізняють такі типи меланом епітеліоподібну, невусоподібну, веретенноклітинну і змішану. Найбільш агресивною вважається невусоподібна меланома.

Класифікація меланом шкіри за Кларком.

Вона визначається після гістологічного дослідження видаленої пухлини. Визначається ступінь інвазії від чого залежить прогноз.

I ст – пухлина над мембраною епідермісу;

II ст – інфільтрує сосочковий шар дерми;

III ст – інфільтрація сітчастого шару до рівня потових залоз;

IV ст – повністю інфільтрує сітчастий шар;

V ст – інфільтрація підшкірної клітковини.

Метастазування меланоми

Лімфогенні метастази. Емболізація меланомними клітинами внутрішньодермальних лімфатичних шляхів спричиняє виток сателітів та проміжних метастазів; поширення клітин у зону регіонарного лімфовідтоку веде до розвитку регіонарних метастазів. Чим товща пухлина або глибша її інвазія, тим більша ймовірність метастазування в регіонарний лімфоколектор.

Гематогенні метастази. Як тільки меланома переходить у фазу вертикального росту, вона починає швидко метастазувати. На аутопсіях макро- і мікрометастази виявляють в усіх органах: у легенях (80%), печінці (60-70%), дермі (50-75%), серці (40-45%). ЦНС (50%), шлунково-кишковому тракті (60%), нирках (35-48%), підшлунковій залозі (40-50%).

TNM класифікація меланоми шкіри (2002)

T	Товщина пухлини	Виразкування і глибина інвазії
Tx T0 Tis T1	Первинна пухлина не може бути визначеною Немає ознак первинної пухлини Меланома <i>in situ</i> <1,0 мм	A: без виразкування і рівень інвазії за кларком II-III; B: з використанням або рівень за Кларком IV-V A: без виразкування B: з виразкуванням A: без виразкування B: з ураженням A: без виразкування B: з ураженням
T2	1,01-2,0мм	
T3	2,01-4,0мм	
T4	>4мм	
N	Число уражених л/вузлів	
Nx N0 N1 N2	Регіонарні л/вузли не можуть бути визначеними Немає метастазів у регіонарні л/вузли 1 л/вузол 2-3 л/вузли	A: мікрометастази B: макрометастази A: мікрометастази B: макрометастази C: <i>in transit</i> метастази без ураження л/вузлів
N3	4 і > лімфовузлів, або конгломерат, чи сателіти з ураженням регіонарних л/вузлів	
M	Локалізація	LDH сироватки
Mx M0 Mia	Віддалені метастази не можуть бути визначеними Немає віддалених метастазів Віддалені ураження шкіри, п/ш клітковини або	Норма

M1b M1c	л/вузлів за межою регіонарного лімфоколектора Ураження легень Інші вісцеральні метастази; будь-які віддалені метастази	Норма Норма; Підвищений рівень
------------	---	--------------------------------------

Клінічне стадювання

Патогістологічне стадювання (p)

Стадії	T	N	M	Стадії	T	N	M
0	Tis	N0	M0	0	Tis	N0	M0
IA	T1a	N0	M0	IA	T1a	N0	M0
IB	T1b	N0	M0	IB	T1b	N0	M0
	T2a	N0	M0		T2a	N0	M0
IIA	T2b	N0	M0	IIA	T2b	N0	M0
	T3a	N0	M0		T3a	N0	M0
IIB	T3b	N0	M0	IIB	T3b	N0	M0
	T4a	N0	M0		T4a	N0	M0
IIIC	T4b	N0	M0	IIIC	T4b	N0	M0
III	Будь-яке T	N1	M0	IIIA	T1-4a	N1a	M0
		N2			T1-4a	N2a	M0
				IIIB	T1-4b	N1a	M0
					T1-4b	N2a	M0
					T1-4a	N1b	M0
					T1-4a	N2b	M0
					T1-4a\b	N2c	M0
				IIIC	T1-4b	N1b	M0
					T1-4b	N2b	M0
					Будь-яке T	N3	M0
IV	Будь-яке T	Будь-яке T	M1	IV	Будь-яке T	Будь-яке N	M1

Стадія меланому на момент діагностики має прогностичне значення й служить критерієм, за яким визначають інтенсивність і тривалість лікування. Пацієнти з першою стадією мають незначний ризик розвитку метастазів, друга стадія відноситься до групи проміжного ризику. Ось чому рекомендують при меланомах у клінічних стадіях T2N0M0, T3N0M0 і T4N0M0 виконувати біопсію регіонарного “сторожового” л/вузла для мікроскопічного підтвердження діагнозу (N0 або N1a). При меланомі III стадії існує ймовірність розвитку віддалених метастазів.

Лікування

Хірургічні методи

Первинне вогнище лікується шляхом оперативного втручання. Меланома висікається в межах здорових тканин на всю товщину шкіри і підшкірно-жирової клітковини. Ширина електроексцизії залежить від товщини пухлини. При меланомі in situ границі висікання повинні бути не менше 0,5-1,0 см; при товщині пухлини до 1 мм – межі ексцизії 1 см, якщо товщина меланому 2-4 мм – межі висічення 2 см, при товщині понад 4 мм рекомендується відступати від пухлини на 2-3 см і більше, залежно від локальних умов росту пухлини. М'язову фасцію висікають лише у пацієнтів з незначно вираженою підшкірно-жировою клітковиною. Необхідно суворо дотримуватись правил абластики і антибластики. Невелику післяопераційну рану закривають звичайним зведенням країв. Великі операційні рани закривають шляхом місцевопластичних операцій. Регіонарні

лімфатичні вузли. Якщо л/вузли метастатично збільшені, то виконують такі операції на регіонарних лімфоколекторах.

Контрольні питання з початкових знань

1. Анатомія і фізіологія молочної залози;
2. Анатомія щитовидної залози;
3. Функції щитовидної залози;
4. Гістологічна будова шкіри;
5. Напрямки лімфостоку від молочної залози, щитовидної залози, шкіри;
6. Методи пальпації основних груп лімфовузлів, діагностики і лікування злоякісних пухлин;
7. Види біопсій.

Контрольні питання за темою “Рак молочної залози, рак щитовидної залози, рак шкіри, меланома”

1. Захворюваність на рак молочної залози, на Україні
2. Захворюваність на рак щитовидної залози на Україні
3. Захворюваність на рак шкіри і меланому на Україні
4. Етіологія раку молочної залози
5. Етіологія раку щитовидної залози
6. Етіологія раку шкіри і меланом
7. Передракові захворювання молочної залози, щитовидної залози, шкіри
8. Меланомобезпечні і меланомонебезпечні невуси
9. Клініка раку молочної залози
10. Клініка раку щитовидної залози
11. Клініка раку шкіри і меланом
12. Закономірності метастазування вищезазначених пухлин
13. Методи діагностики раку молочної залози
14. Методи діагностики раку щитовидної залози
15. Методи діагностики раку шкіри і меланом
16. Методи лікування раку молочної залози
17. Методи лікування раку щитовидної залози
18. Методи лікування раку шкіри і меланом

Контрольні тести:

В якому віці жінки частіше хворіють на рак молочної залози?

- 25-45 років [0]
- 45-65 років [100]
- 65-85 років [60]

Найчастіша локалізація раку молочної залози

- Верхньовнутрішній квадрант [40]
- Верхньозовнішній квадрант [100]
- Нижньозовнішній квадрант [40]
- Нижньовнутрішній квадрант [0]

Передраковий стан молочної залози

- Ліпома [0]
- Фіброма [20]
- Фібroadенома [60]
- Кіста [40]
- Мастопатія з проліферацією [100]

Частіше на рак молочної залози хворіють жителі

- Великих міст [100]
- Малих міст [40]
- Сіл [0]

Основний шлях метастазування раку молочної залози

- Гематогенний [0]
- Лімфогенний [50]
- Комбінований [100]

Основний метод діагностики раку молочної залози

- Радіоізотопний [0]
- Ультразвуковий [40]
- Пункційний [100]
- Мамографія [60]

Клінічні ознаки раннього раку молочної залози

- Біль перед менструацією [0]
- Виразка [40]
- Щільний вузол [100]
- Симптом умбілікації [40]

Вкажіть країну з низькою захворюваністю на рак молочної залози

- Індія [100]
- Україна [50]
- Англія [0]

Вкажіть найважливіші фактори ризику раку молочної залози

- Географічний [0]
- Етнічний [40]
- Спадковий [50]
- Ендокринний [100]

Лікування при доброякісних пухлинах молочної залози

- Променева терапія [10]
- Операція [100]
- Іонофорез [0]
- Комбіноване лікування [0]

Метод лікування раку молочної залози розміром 1,5 см

- Променева терапія [20]
- Хірургічний [100]
- Хіміотерапія [20]
- Гормонотерапія [0]

Доброякісні пухлини щитовидної залози

- Фолікулярна аденокарцинома [0]
- Лімфома [0]
- Папілярна аденома [100]

Найчастіша форма злоякісних пухлин щитовидної залози

- Фолікулярний рак [0]
- Папілярна аденокарцинома [0]
- Недиференційований рак [0]
- Рак з клітин Ашкіназі [100]

Основний метод лікування рака щитовидної залози без метастазів

- Хірургічний [100]
- Променевий [0]
- Хіміотерапія [0]
- Комбінований [0]

Назвіть найчастіші метастатичні пухлини шиї

- Рак носогорла та гортані [100]
- Рак тіла матки [0]
- Рак легень [50]

Пухлина, яка інтенсивно накопичує йод-131

- Аденома [70]
- Зоб Хашимото [0]
- Рак [100]

Рак шкіри зустрічається найчастіше у віці

- До 45 років [0]
- 45-55 років [20]
- 55-65 років [50]
- Понад 65 років [100]

Назвіть передраковий процес в шкірі з найвищою частотою малігнізації

- Шкірний ріг [50]
- Туберкульозний вовчак [0]
- Трофічна виразка [20]
- Пігментна ксеродерма [100]

В якій ділянці найчастіше зустрічається рак шкіри?

- Кисті рук [0]
- Тулуб [30]
- Голова [100]
- Кінцівки [0]

Рак шкіри з найвищою частотою метастазування

- Базаліома [0]
- Плоскоклітинний рак [100]
- Трихоепітеліома [0]
- Кератоакантома [0]

Пухлини шкіри з найвищою частотою метастазування лімфогенним шляхом

- Базаліома [0]
- Плоскоклітинний рак [100]
- Трихоепітеліома [0]
- Кератоакантома [0]
- Хвороба Педжета [20]
- Меланобластома [60]

Основний метод діагностики раку шкіри

- Пальпація пухлини [0]
- Цитологічне дослідження [30]
- Радіонуклідний метод [30]
- Гістологічне дослідження [100]

При яких пухлинах шкіри найвища ефективність лікування?

- Фібросаркома [20]
- Грибовидний мікоз [30]
- Базаліома [100]
- Меланобластома [0]

Рентгенотерапія є основним методом лікування при

- Меланобластомі [0]
- Лімфосаркомі шкіри [0]
- Раку шкіри [100]
- Фібросаркомі [0]

Рак шкіри розміром 3 см відноситься до

- I стадії [30]
- II стадії [100]
- T3N0M0 [20]
- T2N1M0 [50]

ЛІТЕРАТУРА

Основна:

1. Шевченко А.І. Онкологія / Підручник для студентів вищих медичних навчальних закладів III-IV рівня акредитації. – Запоріжжя.- 2007.- 257 с.
2. Центіло, В. Г. Онкостоматологія / В. Г. Центіло, С. П. Ярова, Ю. О. Ніканоров. - Донецьк : Норд-Прес, 2008. - 158, [1] с. - ISBN 978-966-380-288-6 :

Додаткова:

1. Онкологія / За ред. проф. І.Б. Щепотіна. – К.: Книга плюс, 2006. – 496 с.
2. Онкологія / За ред. Б.Т. Білинського, Ю.М. Стернюка, Я.В. Шпарика – Львів: Медицина світу, 1998.