

МИНИСТЕРСТВО ЗДРАВООХРАНЕНИЯ РЕСПУБЛИКИ БЕЛАРУСЬ

НОВОСТИ ХИРУРГИИ

Рецензируемый научно-практический медицинский журнал

**Том 27,
3/2019**

Издается с 1995 года

Научные публикации**Экспериментальная хирургия**

В.А. Липатов, С.В. Лазаренко, А.Н. Бец, Д.А. Северинов
Изменение физико-механических свойств образцов сосудистых заплат в условиях хронического эксперимента in vivo

Р.А. Садыков, Б.А. Исмаилов, О.В. Ким
Новое пленочное покрытие из производных целлюлозы для местного гемостаза

Общая и частная хирургия

С.А. Белов, А.А. Григорюк
Влияние торакопластики на функцию внешнего дыхания

С.Н. Завгородний, М.А. Кубрак, М.Б. Данилюк
Симультанные оперативные вмешательства у пациентов с тиреоидной патологией

V. Sihotsky, И. Кополовец, М. Kubikova, P. Stefanic, V. Katuch
Результаты хирургического лечения пациентов с аорто-подвздошным атеросклерозом

Челюстно-лицевая хирургия

А.А. Кабанова
Вакуумная терапия в комплексном лечении пациентов с одонтогенными инфекционно-воспалительными заболеваниями челюстно-лицевой области и шеи

Онкология

Ю.В. Слободин, Е.А. Адуцкевич, С.А. Сидоров
Лапароскопическая хирургия колоректального рака в условиях спаечного процесса органов брюшной полости

Анестезиология-реаниматология

Е.В. Никитина
Ранняя респираторная поддержка у пациентов с острым некротизирующим панкреатитом

Информационные технологии в хирургии

И.В. Макаров, В.В. Жиров, А.В. Колсанов, Р.А. Галкин, А.Ю. Сидоров, Д.О. Хохлова
Использование предоперационного 3D-моделирования в диагностике и хирургическом лечении третичного гиперпаратиреоза

Обзоры

А.А. Назарчук, М.А. Фаустова, С.А. Колодий
Микробиологическая характеристика инфекционных осложнений, актуальные аспекты их профилактики и лечения у хирургических пациентов

Scientific Publications**Experimental Surgery**

131 *V.A. Lipatov, S.V. Lazarenko, A.N. Betz, D.A. Severinov*
Changes of Physico-Mechanical Properties of Vascular Patches in Conditions of Chronic Experiment in vivo

138 *R.A. Sadykov, B.A. Ismailov, O.V. Kim*
New Film Coating Based on Cellulose Derivatives for Local Hemostasis

General & Special Surgery

146 *S.A. Belov, A.A. Grigoryuk*
Influence of Thoracoplasty on the External Respiratory Function

153 *S.N. Zavgorodniy, M.A. Kubrak, M.B. Danyliuk*
Simultaneous Operational Interventions in Patients With Thyroid Pathology

161 *V. Sihotsky, I. Kopolovets, M. Kubikova, P. Stefanic, V. Katuch*
Results of Surgical Treatment of Patients with Aortoiliac Atherosclerosis

Maxillofacial surgery

168 *A.A. Kabanova*
Vacuum Therapy in Complex Treatment of Patients with Odontogenic Inflammatory Process of the Maxillofacial Area and Neck

Oncology

177 *Yu.V. Slabadzin, E.A. Adutkevich, S.A. Sidorov*
Laparoscopic Surgery of Colorectal Cancer under the Conditions of Adhesive Process of the Abdominal Cavity Organs

Anesthesiology-reanimatology

188 *K.V. Nikitsina*
Early Respiratory Support in Patients with Acute Necrotic Pancreatitis

Information technologies in surgery

188 *I.V. Makarov, V.V. Zhirov, A.V. Kolsanov, R.A. Galkin, A.Y. Sidorov, D.O. Khokhlova*
Using Preoperating 3D-modeling in Diagnostics and Surgical Treatment of Tertiary Hyperparathyroidism

Reviews

188 *O.A. Nazarchuk, M.O. Faustova, S.A. Kolodii*
Microbiological Characteristics of Infectious Complications, Actual Aspects of Their Prevention and Treatment in Surgical Patients

-
- В.С. Мацкевич, А.Н. Кизименко*
Особенности обмена микроэлементов у детей
в критических состояниях
- А.А. Ситник*
Лечение переломов шейки таранной кости
- Случаи из практики**
- Т.И. Выхтыук, В.С. Жуковский*
Инфекция области хирургического
вмешательства у пациента с поражением
сосудистого импланта
- А.Г. Макеев, С.А. Кыштымов, Э.В. Шинкевич,
П.И. Муравьев, М.П. Грузин, В.Г. Куторкин*
Хроническая посттравматическая
торакоабдоминальная аневризма аорты,
осложненная разрывом
- В.В. Бойко, Р.М. Смачило, Н.С. Черняев,
И.И. Яковцова, С.В. Данилюк,
А.М. Тищенко, А.Л. Веселый*
Мультифокальная ангиомиолипома
печени и легких
- 196** *V.S. Matskevich, A.N. Kizimenko*
Features of Microelements Exchange in
Critically ill Children
- 204** *A.F. Sitnik*
Treatment of the Talus Bone Neck Fractures
- Case Reports**
- 212** *T.I. Vykhtyuk, V.S. Zhykovskiy*
Surgical Site Infection in Patients
with the Destruction of the Vascular Implant
- 222** *A.G. Makeev, S.A. Kushtumov, E.V. Shinkevich,
P.I. Muraviev, M.P. Gruzin, V.G. Kutorkin*
Chronic Posttraumatic Thoracoabdominal
Aortic Aneurysm Complicated by Rupture
- 222** *V.V. Boyko, R.M. Smachylo, M.S. Chernyayev,
I.I. Yakovtsova, S.V. Danyliuk, O.M.
Tyshchenko, A.L. Veselyi*
Multifocal Angiomyolipoma of the Liver and
Lungs



СИМУЛЬТАННЫЕ ОПЕРАТИВНЫЕ ВМЕШАТЕЛЬСТВА У ПАЦИЕНТОВ С ТИРЕОИДНОЙ ПАТОЛОГИЕЙ

Запорожский государственный медицинский университет, г. Запорожье,
Украина

Цель. Улучшить диагностику сочетанных хирургических заболеваний и оценить результаты выполняемых симультанных оперативных вмешательств у пациентов с тиреоидной патологией.

Материал и методы. Проведен ретроспективный анализ историй болезни 564 пациентов с заболеваниями щитовидной железы. В основную группу вошло 247 (43,8%) госпитализированных, которые обследованы согласно разработанному алгоритму диагностики сочетанной хирургической патологии. В группу сравнения вошло 317 (56,2%) пациентов, обследованных по утвержденным в Украине протоколам диагностики и лечения пациентов с эндокринной патологией. Оценивались уровни выявления сочетанной хирургической патологии, ее структура, показатели симультанных операций, послеоперационных осложнений и летальности в обеих группах с применением статистических методов анализа.

Результаты. В группе сравнения у 21 (6,6%) пациента выявлена сочетанная хирургическая патология, в основной группе – у 61 (24,7%) обследованного. У 55 (90,2%) пациентов основной группы и у 18 (85,7%) оперированных в группе сравнения произведено симультанное хирургическое вмешательство. Уровень симультанных операций в основной группе составил 22,3%, в группе сравнения – 5,7%. У 7 (12,7%) пациентов основной группы и у 2 (11,1%) группы сравнения имели место послеоперационные осложнения. Летальных случаев в обеих группах не зафиксировано.

Заключение. Применение разработанного алгоритма обследования пациентов с тиреоидной патологией позволило повысить уровень диагностики сочетанных хирургических заболеваний с 6,6% до 24,7% ($p < 0,01$). Это дало возможность увеличить количество выполненных симультанных операций с 5,7% до 22,3% ($p < 0,01$). Увеличение процента выполняемых симультанных хирургических вмешательств не влечет за собой повышения показателей летальности и послеоперационных осложнений.

Ключевые слова: диагностические методы, эндокринная система, хирургическая патология, заболевания щитовидной железы, операции

Objective. To improve the diagnostic of combined surgical diseases and evaluate the results of simultaneous surgical interventions performed in patients with thyroid pathology.

Methods. A retrospective analysis of case histories of 564 patients with the thyroid gland (TG) diseases was performed. The main group consisted of 247 (43.8%) hospitalized patients who were examined according to the developed diagnostic algorithm for combined surgical pathology. The comparison group included 317 (56.2%) patients examined according to the diagnostic and treatment protocols for patients with endocrine pathology approved in Ukraine. The levels of detection of combined surgical pathology, its structure, indicators of simultaneous operations, postoperative complications and mortality in both groups were evaluated using statistical methods of analysis.

Results. In the comparison group, 21 (6.6%) patients had a combined surgical pathology. In the main group – in 61 (24.7%) of the examined. 55 (90.2%) patients of the main group and 18 (85.7%) operated on in the comparison group underwent simultaneous surgical intervention. The level of simultaneous operations in the main group was 22.3%, in the comparison group – 5.7%. In 7 (12.7%) patients of the main group and in 2 (11.1%) of the comparison group, postoperative complications occurred. Lethal cases in both groups were not recorded.

Conclusions. The use of the developed algorithm for examining patients with thyroid pathology allowed an increase in the diagnostic of combined surgical diseases from 6.6% to 24.7%, $\chi^2=9.342$, $p < 0.01$. This made it possible to increase the number of simultaneous operations performed from 5.7% to 22.3%, $\chi^2=8.692$, $p < 0.01$. An increase in the percentage of simultaneous surgical procedures performed does not increase in mortality rates and postoperative complications.

Keywords: diagnostic techniques, endocrine system, surgical pathology, thyroid diseases, operations



Научная новизна статьи

Впервые изучены результаты использования способа диагностики сочетанной хирургической патологии у пациентов с заболеваниями эндокринной системы. Установлено, что применение данного алгоритма исследований у пациентов с тиреоидной патологией позволяет значительно повысить уровень диагностики сочетанных хирургических заболеваний. Это, в свою очередь, увеличивает количество выполняемых симультанных оперативных вмешательств у данной группы пациентов.

What this paper adds

The results of using the method of diagnosing combined surgical pathology in patients with endocrine system diseases have been studied for the first time. It has been established that the use of this algorithm of investigations in patients with thyroid pathology allows significantly increasing the level of diagnostics of combined surgical diseases. This, in turn, increases the number of simultaneous surgical interventions performed in this group of patients.

Введение

По данным МОЗ Украины, тиреоидная патология занимает 1-е место среди всех эндокринных заболеваний. Около 15 млн населения проживают в районах эндемического зоба, что составляет 3000 на 100000 населения [1].

Примерно у 20,0-30,0% пациентов, которые госпитализируются для оперативного вмешательства по поводу патологии щитовидной железы (ЩЗ), имеется 2-3 сочетанных хирургических заболевания, которые могут быть устранены во время операции [2, 3].

Однако количество симультантных оперативных вмешательств у данной категории пациентов остается на низком уровне. Малый процент выполнения этих операций объясняется целым рядом причин: неполным обследованием пациентов на дооперационном этапе, недостаточной интраоперационной ревизией органов, преувеличением степени операционного риска при решении вопроса о возможности выполнения симультантной операции, повышением ответственности хирурга при возможном неудачном завершении оперативного вмешательства, психологической неподготовленностью хирургов и анестезиологов к расширению объема операции [4, 5].

Таким образом, существует спектр нерешенных проблем, которые не позволяют в полном объеме выявлять и устранять сочетанную хирургическую патологию у пациентов с эндокринной патологией.

Цель. Улучшить диагностику сочетанных хирургических заболеваний и оценить результаты выполняемых симультантных оперативных вмешательств у пациентов с тиреоидной патологией.

Материал и методы

В период с января 2013 года по сентябрь 2018 года на базе КУ «Городская клиническая больница экстренной и скорой медицинской помощи г. Запорожье» обследовано и прооперировано 564 пациента с тиреоидной патологией. Все госпитализированные были разделены на две группы.

В основную группу вошло 247 (43,8%) пациентов, которые в предоперационном периоде обследованы согласно разработанному на кафедре хирургии и анестезиологии факультета

последипломного образования Запорожского государственного медицинского университета алгоритм диагностики сочетанной хирургической патологии (Патент 128139 Украина, МПК (2006.01) G01N 33/48, A61B 5/00, A61B 8/00, A61B 6/03. Способ диагностики сочетанной хирургической патологии и выбора тактики оперативного вмешательства у пациентов с заболеваниями эндокринной системы / Завгородний С. Н., Кубрак М. А., Рылов А. И., Данилюк М. Б.; 10.09.2018, Бюл. № 17).

Данный алгоритм обследования включает 4 последовательных диагностических этапа, (рис. 1).

На первом этапе у всех пациентам проводился сбор жалоб и данных анамнеза с ориентацией на выявление эндокринной и сочетанной хирургической патологии, оценка состояния сознания по шкале комы Глазго, объективное обследование, ультразвуковое исследование (УЗИ) щитовидной и паращитовидных желез, органов брюшной полости и забрюшинного пространства. Женщинам дополнительно проводился осмотр гинеколога.

При выявлении у обследованного варикозной болезни на втором этапе выполняли ультразвуковую доплерографию (УЗДГ) вен нижних конечностей. Пациентам с патологией ЩЖ проводили гормональное исследование и тонкоигольную аспирационную пункционную биопсию (ТАПБ). При подозрении на заболевание паращитовидных желез исследовали уровень паратормона, кальция и фосфора крови, выполняли сцинтиграфию. У пациентов с патологией надпочечников выполняли компьютерную томографию (КТ) органов брюшной полости и забрюшинного пространства с внутривенным контрастированием и определяли уровни гормонов надпочечников. У женщин с миомой матки и/или кистозными изменениями яичников дополнительно производили УЗИ органов малого таза после подготовки (наполненный мочевой пузырь), а при необходимости – трансвагинальное УЗИ (ТВУЗИ).

Пациентам с подтвержденной на втором этапе патологией, а также тем, у которых при обследовании на первом этапе обнаружены грыжевые выпячивания, образования мягких тканей и желчнокаменная болезнь (ЖКБ) и/или полипоз желчного пузыря, на третьем этапе выполняли следующие исследования: общий

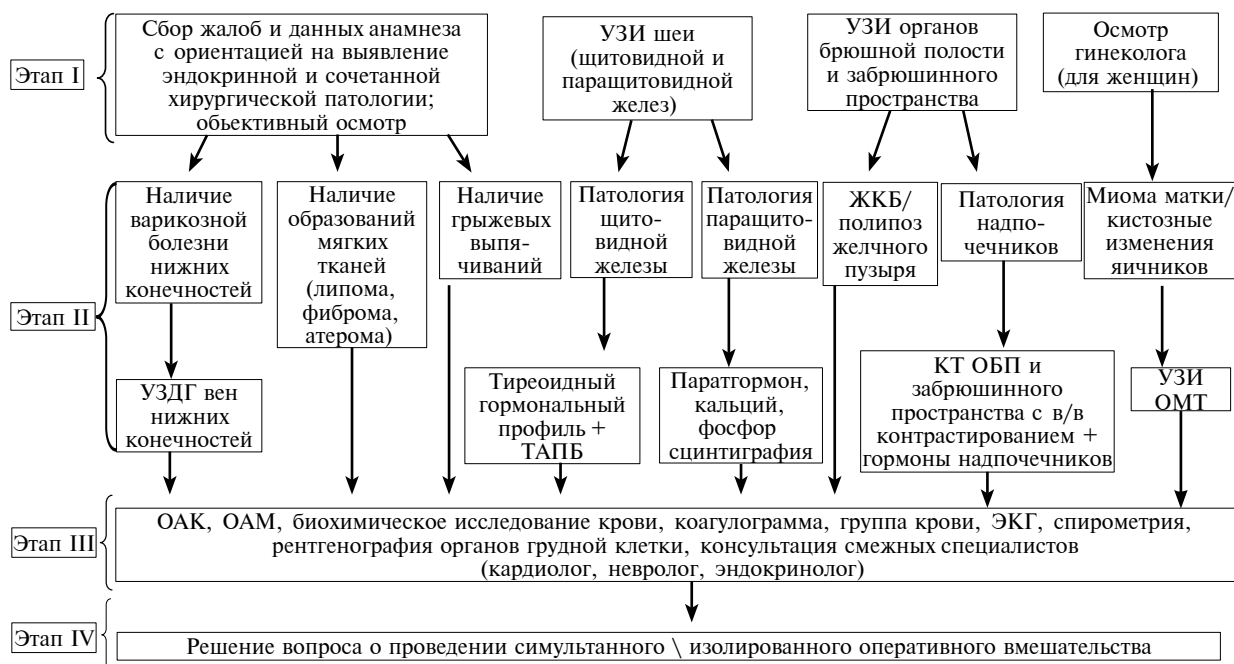

Рис. 1. Способ диагностики сочетанной хирургической патологии у пациентов с заболеваниями эндокринной системы.

анализ крови (ОАК) и мочи (ОАМ), биохимическое исследование крови (креатинин, мочеви́на, калий, натрий), коагулограмму, определение группы крови, электрокардиографию (ЭКГ), спирометрию, рентгенографию органов грудной клетки, консультации смежных специалистов (кардиолог, невролог, эндокринолог).

По результатам комплексной диагностики пациентов на четвертом этапе принималось решение о выполнении симультанного или изолированного оперативного вмешательства. Обследованным с риском операции по ASA 1-2 выполнялась симультанная операция, при риске по ASA 3-4 – изолированное хирургическое вмешательство.

В группу сравнения вошло 317 (56,2%) пациентов, которые обследовались согласно утвержденным протоколам диагностики и лечения пациентов с эндокринной патологией.

Средний возраст пациентов основной группы составил $56,1 \pm 9,1$ года, группы сравнения – $58,4 \pm 9,3$ года ($M \pm \sigma$) (таблица 1).

В гендерной структуре обеих групп преобладали пациенты женского пола: 212 (85,8%)

в основной и 263 (83,0%) в группе сравнения, мужчин обследовано 35 (14,2%) и 54 (17,0%) соответственно ($p < 0,05$).

В работе оценивались уровни диагностики сочетанной хирургической патологии у больных, ее структура, а также показатели симультанных операций, послеоперационных осложнений и летальности в обеих группах с применением статистических методов анализа.

Статистика

Статистическая обработка полученных результатов проводилась с помощью пакетов прикладных компьютерных программ STATISTICA 13.0, TIBCO Software inc. (Лицензия JPZ804I382130ARCN10-J) и MICROSOFT EXEL 2013 (Лицензия 00331-10000-00001-AA404).

Достоверность различий оценивалась с использованием критерия Пирсона (χ^2).

Статистически значимыми в нашем исследовании считались результаты, если уровень $p < 0,05$.

**Таблица 1
Возрастная структура пациентов (абсолютные значения и %) с тиреоидной патологией в основной группе и группе сравнения**

Возраст пациентов	Количество больных основной группы (% от общего количества)	Количество пациентов группы сравнения (% от общего количества)
24-30 лет	69 (27,9%)	93 (29,3%)
31-59 лет	112 (45,3%)	156 (49,2%)
60-82 года	66 (26,8%)	68 (21,5%)
Всего	247 (100%)	317 (100%)

Результаты

После проведенного обследования в группе сравнения у 21 (6,6%) пациента выявлена сочетанная хирургическая патология. В основной группе, после диагностического поиска согласно разработанному алгоритму обследования, у 61 (24,7%) обнаружена сочетанная хирургическая патология.

В структуре пациентов основной группы превалировало сочетание патологии щитовидной железы и ЖКБ – 32 (52,5%) случая. У 3 (4,9%) пациентов как сопутствующее заболевание диагностирован полипоз желчного пузыря, у 12 (19,8%) выявлена патология паращитовидных желез. У 7 (11,5%) – заболевания органов малого таза (ОМТ) и у 3 (4,9%) – мягких тканей. У 2 (3,2%) пациентов диагностирована варикозная болезнь нижних конечностей. У 1 (1,6%) обследованного выявлена паховая грыжа. У 1 (1,6%) пациентки – сочетание патологии ЩЖ, аденомы правого надпочечника и варикозной болезни нижних конечностей.

В группе сравнения у 7 (33,3%) пациентов выявлена патология паращитовидной железы (ПЩЖ). У 5 (23,8%) пациентов диагностировали варикозную болезнь нижних конечностей, у 6 (28,6%) – ЖКБ. У 2 (9,5%) пациентов обнаружены заболевания мягких тканей и у 1 (4,8%) пациентка – фиброаденома молочной железы (рис. 2).

У 6 (9,8%) обследованных основной группы и у 3 (14,3%) из группы сравнения произведена изолированная операция. У 55 (90,2%) и у 18 (85,7%) пациентов соответственно выполнена симультантная операция.

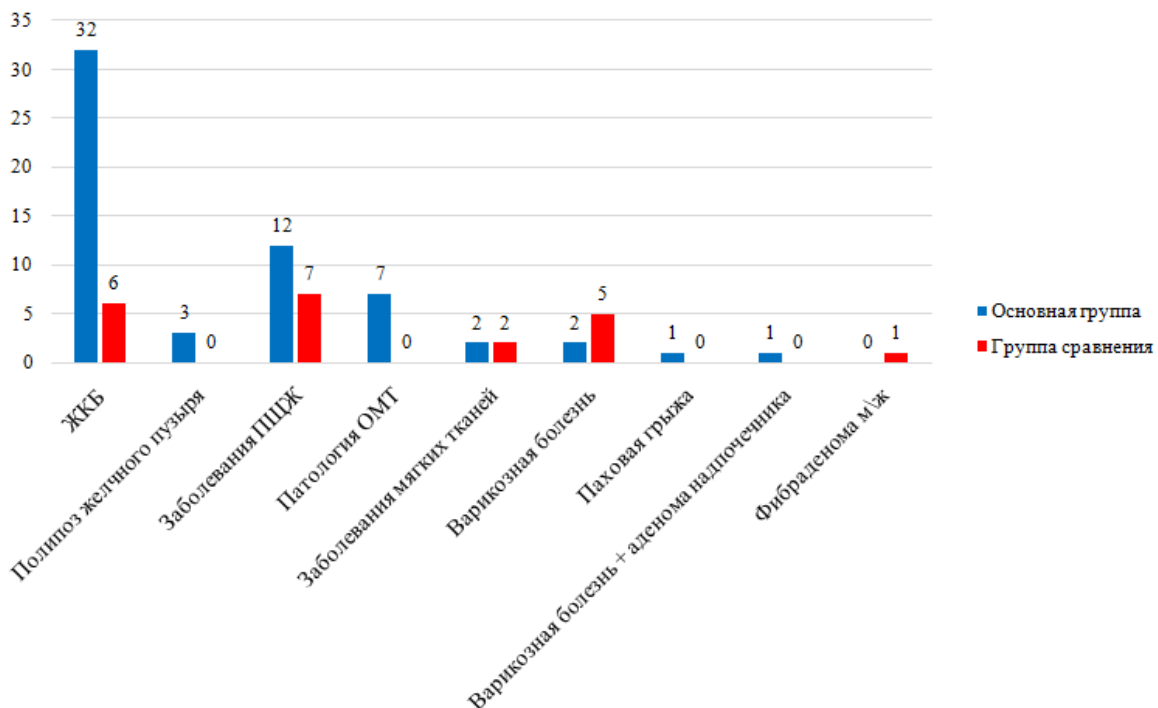
Таким образом, количество симультантных операций в основной группе составило 22,3%, в группе сравнения – 5,7% ($\chi^2=8,692$, $p<0,01$).

Структура операций представлена в таблице 2.

В послеоперационном периоде у 7 (12,7%) пациентов основной группы и у 2 (11,1%) из группы сравнения имели место послеоперационные осложнения.

У 4 (7,3%) пациентов основной группы и 1 (5,6%) из группы сравнения после хирургического вмешательства определено снижение уровня паратгормона ниже 3,0 пг/мл, что являлось маркером послеоперационного гипопаратиреоза. Все эти пациенты получали в условиях стационара парентеральные препараты кальция в дозировке 1000 мг/1-2 раза в день (в зависимости от выраженности симптомов гипопаратиреоза), а после выписки были переведены на прием таблетированных форм кальция в сочетании с витамином Д (1000 мг Са + 800 МЕ витамина D3 (холекальциферрола) 3 раза в день в течение 4 недель). После курса лечения у прооперированных повторно исследовали уровень паратгормона и ионизированного кальция в крови. У всех пациентов с явлениями послеоперационного гипопаратиреоза через 3-4 мес. после операции уровни паратгормона

Рис. 2. Структура сочетанной хирургической патологии у пациентов с заболеваниями щитовидной железы в основной и группе сравнения.



Симультанные оперативные вмешательства у больных с сочетанной хирургической патологией щитовидной железы и других органов

Объем оперативного вмешательства	Кол-во больных основной группы (% от общего числа прооперированных)	Кол-во пациентов группы сравнения (% от общего числа прооперированных)
Гемитиреоидэктомия + лапароскопическая холецистэктомия	9 (16,4%)	2 (11,0%)
Тиреоидэктомия + лапароскопическая холецистэктомия	15 (27,3%)	3 (16,7%)
Тиреоидэктомия, центральная лимфодиссекция + лапароскопическая холецистэктомия	7 (12,7%)	-
Тиреоидэктомия, центральная и латеральная лимфодиссекция + лапароскопическая холецистэктомия	4 (7,3%)	-
Тиреоидэктомия + грыжесечение	1 (1,8%)	-
Тиреоидэктомия + операция на ОМТ	3 (5,5%)	-
Тиреоидэктомия + паратиреоидэктомия	6 (11,0%)	3 (16,7%)
Гемитиреоидэктомия + паратиреоидэктомия	6 (11,0%)	4 (22,2%)
Тиреоидэктомия + иссечение образования мягких тканей	2 (3,6%)	1 (5,6%)
Тиреоидэктомия + флебэктомия	1 (1,8%)	4 (22,2%)
Лапароскопическая адреналэктомия + тиреоидэктомия + флебэктомия	1 (1,8%)	-
Тиреоидэктомия + секторальная резекция молочной железы	-	1 (5,6%)

и кальция приходили в норму, что свидетельствовало о транзитном послеоперационном гипопаратиреозе.

У 2 (3,6%) пациентов основной группы и 1 (5,6%) из группы сравнения развилась серома послеоперационной раны шеи после тиреоидэктомии. Пациентам проводилась пункция и удаление серозной жидкости. Все они выписаны в удовлетворительном состоянии.

У 1 (1,8%) прооперированной основной группы, после тиреоидэктомии и лапароскопической холецистэктомии, имелось жидкостное скопление в области ложа желчного пузыря. После проведенного курса консервативной терапии пациентка выписана из стационара под наблюдение хирурга по месту жительства в удовлетворительном состоянии. На УЗИ через 3 мес. жидкостного скопления не выявлено.

Летальных случаев после симультанных оперативных вмешательств в основной и в группе сравнения не было.

Обсуждение

Все чаще в литературных источниках упоминается информация о симультанных оперативных вмешательствах как о новом перспективном методе в лечении пациентов с сочетанной хирургической патологией [6].

Появление новых методов исследования, которые не требуют больших затрат на их выполнение и при этом обладают высоким уровнем специфичности и чувствительности, позволяет в кратчайшие сроки качественно обследовать пациента с целью диагностики сочетанных хирургических заболеваний [7].

Современные достижения в хирургии и анестезиологии, развитие лапароскопических и эндоскопических оперативных вмешательств позволяют выполнить симультанные операции без особого повышения риска для здоровья пациента [8].

Учитывая то, что сейчас в большей своей части симультанные операции у пациентов с патологией эндокринной системы имеют спорадический характер и являются незапланированными, многие авторы рекомендуют расширять стандартные протоколы диагностики и акцентировать внимание не только на основном заболевании, но и на возможное сочетанном [9].

Выводы

1. Применение разработанного алгоритма диагностики сопутствующей хирургической патологии, позволяет у пациентов с тиреоидной патологией повысить уровень диагностики сочетанной хирургической патологии с 6,6% до 24,7%.

2. Использование разработанного алгоритма позволило увеличить количество выполняемых симультанных операций с 5,7% до 22,3%.

3. Увеличение процента выполняемых симультанных оперативных вмешательств у пациентов с тиреоидной патологией не влечет за собой повышение летальности и послеоперационных осложнений.

Финансирование

Статья является частью диссертационной работы на соискание степени кандидата меди-

цинских наук (доктора философии) старшего лаборанта кафедры хирургии и анестезиологии факультета последипломного образования Запорожского государственного медицинского университета Кубрака Михаила Анатольевича.

Конфликт интересов

Авторы заявляют, что конфликт интересов отсутствует.

Этические аспекты

Одобрение комитета по этике

Исследование одобрено этическим комитетом Запорожского государственного медицинского университета. Все процедуры, которые проводились в исследовании с ее участниками, соответствовали этическим стандартам институционального исследовательского комитета, а также Хельсинкской декларации 1964 года и ее более поздним изменениям или сравнимым этическим стандартам.

ЛИТЕРАТУРА

1. Кравченко ВІ, Постол СВ. Динаміка захворюваності на патологію щитоподібно залози в Україні. *Международ Эндокрин Журн.* 2011;(3):26-31. <http://www.mif-ua.com/archive/article/17759>
2. Cosar R, Sari IK, Durmaz SA. Concomitant Graves' disease and primary hyperparathyroidism: case report. *Endocrine Abstracts.* 2015;37:EP946. doi: 10.1530/endoabs.37.EP946
3. Panarese A, D'Andrea V, Pontone S, Favoriti P, Pironi D, Arcieri S, Filippini A, Sorrenti S. Management of concomitant hyperparathyroidism and thyroid diseases in the elderly patients: a retrospective cohort study. *Aging Clin Exp Res.* 2017 Feb;29(Suppl 1):29-33. doi: 10.1007/s40520-016-0665-8
4. Никоненко АС, Завгородний СН, Головка НГ, Клименко АВ, Гайдаржи ЕИ, Вильховой СО, Доля ОС, Децык ДА, Русанов ИВ, Подлужный АА. Симультантные операции при хирургическом лечении больных с эндокринной патологией. *Сучасні Медичні Технології.* 2013;(3):137-39. <http://www.zmapo-journal.com.ua/uk/arhiv-nomeriv-zhurnal/2013-rik/vi-pusk-2-2013>
5. Завгородний СМ, Кубрак МА, Рылов АИ, Данилюк МБ. Алгоритм диагностики сочетанной хирургической патологии у пациентов с заболеваниями эндокринной системы. *Международ Эндокрин Журн.* 2017;13(8):591-95. doi: 10.22141/2224-0721.13.8.2017.119276
6. Spanheimer PM, Weigel RJ. Management of patients with primary hyperparathyroidism and concurrent thyroid disease: an evolving field. *Ann Surg Oncol.* 2012 May;19(5):1428-29. doi: 10.1245/s10434-012-2286-6
7. Emirikçi S, Özçınar B, Öner G, Omarov N, Acaolu O, Soyta Y, Aksakal N, Yanar F, Barbaros U, Erbil Y. Thyroid cancer incidence in simultaneous thyroidectomy with parathyroid surgery. *Ulus Cerrahi Derg.* 2015 Aug 18;31(4):214-17. doi: 10.5152/UCD.2015.2666. eCollection 2015
8. Simsek B, Guldogan CE, Ozden S, Saylam B, Karabeyoglu SM, Tez M. Concomitant thyroid cancer in patients with primary hyperparathyroidism in an endemic goitre region. *Ann Ital Chir.* 2017;88:15-19. https://www.annaliitalianidichirurgia.it/PDF/2017/03_2622+blocco.pdf
9. Morris R, Yen TWF, Doffek K, Carr AA, Wilson SD, Evans DB, Wang TS. Concurrent endocrine and other surgical procedures: an institutional experience. *J Surg Res.* 2017 May 1;211:107-13. doi: 10.1016/j.jss.2016.12.013

thyroidectomy with parathyroid surgery. *Ulus Cerrahi Derg.* 2015 Aug 18;31(4):214-17. doi: 10.5152/UCD.2015.2666. eCollection 2015

8. Simsek B, Guldogan CE, Ozden S, Saylam B, Karabeyoglu SM, Tez M. Concomitant thyroid cancer in patients with primary hyperparathyroidism in an endemic goitre region. *Ann Ital Chir.* 2017;88:15-19. https://www.annaliitalianidichirurgia.it/PDF/2017/03_2622+blocco.pdf
9. Morris R, Yen TWF, Doffek K, Carr AA, Wilson SD, Evans DB, Wang TS. Concurrent endocrine and other surgical procedures: an institutional experience. *J Surg Res.* 2017 May 1;211:107-13. doi: 10.1016/j.jss.2016.12.013

REFERENCES

1. Kravchenko VI, Postol SV. Dinamika zakhvoriuvanosti na patologiiu shchitopodibno zalozhi v Ukraini. *Mezhdunar Endokrin Zhurn.* 2011;(3):26-31. <http://www.mif-ua.com/archive/article/17759> (in Russ.)
2. Cosar R, Sari IK, Durmaz SA. Concomitant Graves' disease and primary hyperparathyroidism: case report. *Endocrine Abstracts.* 2015;37:EP946. doi: 10.1530/endoabs.37.EP946
3. Panarese A, D'Andrea V, Pontone S, Favoriti P, Pironi D, Arcieri S, Filippini A, Sorrenti S. Management of concomitant hyperparathyroidism and thyroid diseases in the elderly patients: a retrospective cohort study. *Aging Clin Exp Res.* 2017 Feb;29(Suppl 1):29-33. doi: 10.1007/s40520-016-0665-8
4. Nikonenko AS, Zavgorodnii SN, Golovko NG, Klimenko AV, Gaidarzhi EI, Vil'khovoi SO, Dolia OS, Detsyk DA, Rusanov IV, Podluzhnyi AA. Simul'tannye operatsii pri khirurgicheskome lechenii bol'nykh s endokrinnoi patologiei. *Suchasni Medichni Tekhnolog.* 2013;(3):137-39. <http://www.zmapo-journal.com.ua/uk/arhiv-nomeriv-zhurnal/2013-rik/vi-pusk-2-2013> (in Russ.)
5. Zavgorodnii SM, Kubrak MA, Rylov AI, Danilyk MB. Diagnostic algorithm in combined surgical pathology in patients with diseases of endocrine system. *Mezhdunar Endokrin Zhurn.* 2017;13(8):591-95. doi: 10.22141/2224-0721.13.8.2017.119276 (in Russ.)
6. Spanheimer PM, Weigel RJ. Management of patients with primary hyperparathyroidism and concurrent thyroid disease: an evolving field. *Ann Surg Oncol.* 2012 May;19(5):1428-29. doi: 10.1245/s10434-012-2286-6
7. Emirikçi S, Özçınar B, Öner G, Omarov N, Acaolu O, Soyta Y, Aksakal N, Yanar F, Barbaros U, Erbil Y. Thyroid cancer incidence in simultaneous thyroidectomy with parathyroid surgery. *Ulus Cerrahi Derg.* 2015 Aug 18;31(4):214-17. doi: 10.5152/UCD.2015.2666. eCollection 2015
8. Simsek B, Guldogan CE, Ozden S, Saylam B, Karabeyoglu SM, Tez M. Concomitant thyroid cancer in patients with primary hyperparathyroidism in an endemic goitre region. *Ann Ital Chir.* 2017;88:15-19. https://www.annaliitalianidichirurgia.it/PDF/2017/03_2622+blocco.pdf
9. Morris R, Yen TWF, Doffek K, Carr AA, Wilson SD, Evans DB, Wang TS. Concurrent endocrine and other surgical procedures: an institutional experience. *J Surg Res.* 2017 May 1;211:107-13. doi: 10.1016/j.jss.2016.12.013

Адрес для корреспонденции

69035, Украина,
г. Запорожье, пр. Маяковского, 26,
Запорожский государственный
медицинский университет,
кафедра хирургии и анестезиологии факультета
последипломного образования,
тел.: +38-095-700-78-93,
e-mail: braviorio@gmail.com,
Кубрак Михаил Анатольевич

Сведения об авторах

Завгородний Сергей Николаевич, д.м.н., профессор,
заведующий кафедрой хирургии и анестезиологии
факультета последипломного образования, Запо-
рожский государственный медицинский универси-
тет, г. Запорожье, Украина.
<http://orcid.org/0000-0003-3082-3406>
Кубрак Михаил Анатольевич, старший лаборант
кафедры хирургии и анестезиологии факультета
последипломного образования, Запорожский го-
сударственный медицинский университет, г. Запо-
рожье, Украина.
<http://orcid.org/0000-0003-4051-9336>
Данилюк Михаил Богданович, к.м.н., ассистент
кафедры хирургии и анестезиологии факультета
последипломного образования, Запорожский го-
сударственный медицинский университет, г. Запо-
рожье, Украина.
<http://orcid.org/0000-0003-4515-7522>

Информация о статье

*Получена 4 октября 2018 г.
Принята в печать 27 мая 2019 г.
Доступна на сайте 1 июля 2019 г.*

Address for correspondence

69035, Ukraine,
Zaporizhzhia, Mayakovsky Ave., 26,
Zaporizhzhia State Medical University,
Department of Surgery and Anesthesiology
Of the Post-Graduate Training Faculty.
Tel. +38 095 700-78-93,
e-mail: braviorio@gmail.com,
Mykhaylo A. Kubrak

Information about the authors

Zavgorodniy Sergey N., MD, Professor, Head of the
Department of Surgery and Anesthesiology of the Post-
Graduate Training Faculty, Zaporizhzhia State Medical
University, Zaporizhzhia, Ukraine.
<http://orcid.org/0000-0003-3082-3406>
Kubrak Mykhaylo A., Senior Laboratory Assistant of
the Department of Surgery and Anesthesiology of the
Post-Graduate Training Faculty, Zaporizhzhia State
Medical University, Zaporizhzhia, Ukraine.
<http://orcid.org/0000-0003-4051-9336>
Danyliuk Mykhailo B., PhD, Assistant of the Department
of Surgery and Anesthesiology of the Post-Graduate
Training Faculty, Zaporizhzhia State Medical University,
Zaporizhzhia, Ukraine.
<http://orcid.org/0000-0003-4515-7522>

Article history

*Arrived: 04 October 2018
Accepted for publication: 27 May 2019
Available online 1 July 2019*