

DOI: <https://doi.org/10.26565/3083-5607-2025-6-02>
УДК: 616.31-002.3/4-073.432.19



Ефективність ультразвукового дослідження в діагностиці гнійно-некротичних уражень клітковинних просторів щелепно-лицевої ділянки

Варжапетян А.С.¹, <https://orcid.org/0009-0004-7569-1034>, e-mail: arsvargh28@gmail.com

Кокарь О.О.¹, <https://orcid.org/0000-0001-7195-6999>, e-mail: podkachka@gmail.com

Строгонова Т.В.¹, <https://orcid.org/0000-0001-5510-2176>, e-mail: strogonova@meta.ua

Ташян А.Е.², <https://orcid.org/0000-0001-8665-896X>, e-mail: taschjan@gmail.com

¹Запорізький державний медико-фармацевтичний університет

Міністерства охорони здоров'я України, Запоріжжя, Україна

²Одеський національний медичний університет

Міністерства охорони здоров'я України, Одеса, Україна

Effectiveness of ultrasound examination in the diagnostic of stomatogenic purulent-necrotic of the adipose spaces of the maxillofacial region

Varzhapetian A.S.¹, <https://orcid.org/0009-0004-7569-1034>, e-mail: arsvargh28@gmail.com

Kokar O.O.¹, <https://orcid.org/0000-0001-7195-6999>, e-mail: podkachka@gmail.com

Strohonova T.V.¹, <https://orcid.org/0000-0001-5510-2176>, e-mail: strogonova@meta.ua

Taschjan A.E.², <https://orcid.org/0000-0001-8665-896X>, e-mail: taschjan@gmail.com

¹Zaporizhzhia State Medical and Pharmaceutical University of the Ministry of Health of Ukraine, Zaporizhzhia, Ukraine

²Odesa National Medical University of the Ministry of Health of Ukraine, Odesa, Ukraine

Ключові слова:

ультразвукова діагностика, гнійно-некротичні ураження, абсцес, целюліт, щелепно-лицева ділянка, аналіз.

Для кореспонденції:

Варжапетян Арсен Суменович
Запорізький державний медико-фармацевтичний університет Міністерства охорони здоров'я України, кафедра терапевтичної, ортопедичної та дитячої стоматології;
бульв. Марії Примаченко, буд. 26, м. Запоріжжя, Україна, 69035;
e-mail: arsvargh28@gmail.com

© Варжапетян А.С., Кокарь О.О., Строгонова Т.В., Ташян А.Е., 2025

РЕЗЮМЕ

Актуальність. Вирішення дилеми щодо того, чи є гостра одонтогенна інфекція абсцесом чи целюлітом, виключно на основі клінічного обстеження, може бути складним, але дуже важливим завданням, оскільки обидва стани можуть вимагати різного лікування.

Мета роботи – оцінити чутливість, специфічність та точність використання ультразвукового дослідження для диференційної діагностики та визначення локалізації одонтогенних гнійних запальних станів м'яких тканин щелепно-лицевої ділянки.

Матеріали та методи. Проведено дослідження 37 пацієнтів з одонтогенними ексудативними запальними ураженнями клітковинних просторів щелепно-лицевої ділянки. Після ультразвукового дослідження проведено інтраопераційну об'єктивізацію характеру одонтогенного ексудату.

Результати. У 64,9% (n=24) пацієнтів було зафіксовано ехоознаки гнійного запалення в м'яких тканинах щелепно-лицевої ділянки, що вказує на достовірно позитивний результат ультразвукового обстеження (p=0,01). Чутливість ультразвукового дослідження, згідно з отриманими даними виявилась Se=68,6%, специфічність – Sp=100% у зв'язку з повною відсутністю хибно-позитивних результатів. Серед 37 (100,0%) досліджених пацієнтів правильно виявлений міжм'язовий та міжфасціальний простір локалізації запального ексудату було зафіксовано у 83,7% (n = 31) випадків (p<0,001).

Висновки. Ультразвукова діагностика демонструє недостатньо високу чутливість (Se = 68,6%) для використання в якості основного диференційно-діагностичного методу. Проте висока специфічність ультразвукової діагностики (Sp = 100%) вказує, що наявність даних гнійного ураження м'яких тканин щелепно-лицевої ділянки, є підставою для негайного хірургічного лікування. Встановлено, що використання ультразвукової діагностики для виявлення целюліту та одонтогенного ексудату в клітковинних просторах щелепно-лицевої ділянки ефективно у 100% випадків.

Ультразвукова діагностика є ефективним методом уточнення локалізації абсцесів клітковинних просторів щелепно-лицевої ділянки для зменшення інвазивності хірургічного лікування та конкретизації діагнозу (створення доступу тільки до ураженого простору); точність визначення локалізації вогнища становить 83,7%.

Для цитування:

Варжапетян А.С., Кокарь О.О., Строгонова Т.В., Ташчан А.Е. Ефективність ультразвукового дослідження в діагностиці гнійно-некротичних уражень клітковинних просторів щелепно-лицевої ділянки. *Харківський стоматологічний журнал*. 2025. Т. 2, № 4(6). С. 534–549. DOI: <https://doi.org/10.26565/3083-5607-2025-6-02>

Key words:

ultrasound diagnostics; purulent-necrotic foci; abscess; cellulitis; maxillo-facial region; analysis.

For correspondence:

Varzhapetian Arsen Surenovich
Zaporizhzhia State Medical and Pharmaceutical University of the Ministry of Health of Ukraine, Department of Therapeutic, Orthopedic and Pediatric Dentistry;
26 Maria Primachenko Blvd., Zaporizhzhia, Ukraine, 69035;
e-mail: arsvargh28@gmail.com

© *Varzhapetian A.S., Kokar O.O., Strogonova T.V., Taschjan A.E., 2025*

ABSTRACT

Background. Resolving the dilemma of whether an acute odontogenic infection is an abscess or cellulitis, based solely on clinical examination, can be a difficult but very important task, as both conditions may require different treatments.

Purpose – to assess the sensitivity, specificity, and accuracy of using ultrasound for differential diagnosis and localization of odontogenic purulent inflammatory conditions of the soft tissues of the maxillofacial region.

Materials and methods. 37 patients with odontogenic exudative inflammatory lesions of the cellular spaces of the maxillofacial region were studied. After performing an ultrasound examination, intraoperative objectification of the nature of the odontogenic exudate was performed.

Results. 64.9% (n=24) of patients had echo signs of purulent inflammation in the soft tissues of the maxillofacial region were recorded, which indicates a reliably positive result of the ultrasound examination (p=0.01). The sensitivity of ultrasound examination, according to the data obtained, is Se=68.6%. The specificity of ultrasound examination is Sp=100%, due to the complete absence of false-positive results. Of the 37 (100.0%) patients studied, the precise localization of the purulent focus was recorded in 83.7% (n = 31) of cases (p<0.001).

Conclusions. Ultrasound diagnostics does not demonstrate a sufficiently high sensitivity (Se = 68.6%) for use as the main differential diagnostic method. However, the high specificity of ultrasound diagnostics (Sp = 100%) indicates that the presence of data on the presence of purulent lesions of the soft tissues of the maxillofacial region is a basis for immediate surgical treatment.

It has been established that the use of ultrasound diagnostics to detect the presence of cellulitis in the cellular spaces of the maxillofacial region is effective in 100% of cases. Ultrasound diagnostics is an effective method for clarifying the localization of odontogenic abscess and exudate in the cellular spaces of the maxillofacial region to reduce the invasiveness of surgical treatment and specify the diagnosis (creating access only to the affected space), the accuracy of which is 83.7%.

For citation:

Varzhapetian AS, Kokar OO, Strogonova TV, Taschjan AE. Effectiveness of ultrasound examination in the diagnostic of stomatogenic purulent-necrotic of the adipose spaces of the maxillofacial region. *Kharkiv Dental Journal*. 2025;2(4(6)):534–549. DOI: <https://doi.org/10.26565/3083-5607-2025-6-02>

ВСТУП

Незважаючи на прогрес стоматологічної науки, зростання усвідомленості населення та ефективність дентальної профілактики та лікування, одонтогенні флегмони залишаються актуальною проблемою сучасної медицини [1]. Одонтогенні інфекції є досить частими і зазвичай їх можна вирішити місцевими медикаментозними та хірургічними методами, хоча в деяких випадках вони можуть ускладнюватися та призводити до значних показників захворюваності та смертності [2].

Серйозні побічні ефекти, що пов'язані з одонтогенними інфекціями, включають целюліт та ангіну Людвіга, які характеризуються поширенням інфекції через м'які тканини обличчя та шиї. Існує висока ймовірність блокування дихальних шляхів та значного набряку внаслідок цього. Пацієнту негайно призначають внутрішньовенну антибіотикотерапію, хірургічне дренивання для евакуації гною та зниження тиску на тканини [3]. Серед різних фасціальних просторів при одонтогенній інфекції першим уражається підщелепний простір. Подібно до жувального простору, ураження підщелепного простору призво-

INTRODUCTION

Despite the progress of dental science, the growth of public awareness and the effectiveness of dental prevention and treatment, odontogenic phlegmons remain a pressing problem of modern medicine [1]. Odontogenic infections are quite common and can usually be resolved by local medical and surgical methods, although in some cases they can become complicated and lead to significant morbidity and mortality rates [2].

Serious adverse events associated with odontogenic infections include cellulitis and Ludwig's angina, which are characterized by the spread of infection through the soft tissues of the face and neck. There is a high probability of airway obstruction and significant edema as a result. The patient is immediately prescribed intravenous antibiotic therapy, surgical drainage to evacuate pus and reduce tissue pressure [3]. Among the various fascial spaces, the submandibular space is the first to be affected by odontogenic infection. Similar to the masticatory space, involvement of the submandibular space results in severe symptoms such as contracture, stiff neck, respiratory failure, dysphagia, sialorrhea and pyrexia [4].

дять до тяжких симптомів, таких як контрактура, ригідність шиї, дихальна недостатність, дисфагія, сіалорея та пірексія [4]. Згідно з даними літератури, поширення інфекції медіально та вниз, вздовж коренів зубів, вище щелепно-язикової лінії призводить до інфекцій під'язикового простору; поширення вздовж коренів нижче цієї лінії призводить до інфекцій підщелепного простору. Поширення в підпідборідний простір зрідка відбувається безпосередньо з кореня зуба, і часто відбувається через поширення з підщелепного простору, під'язикового простору або безпосередньо зі шкіри. Поширення інфекції в товщу щоки призводить до поширення в щічний простір або поверхневі тканини шиї, вздовж місця прикріплення підшкірного м'яза шиї до нижньої щелепи [5].

М'які тканини, що оточують нижню щелепу, включають в себе міжм'язові та міжфасціальні простори, заповнені жировою клітковиною, «субстратом» для розвитку та життєдіяльності одонтогенної мікрофлори – підщелепний, крило-щелепний, навкологлотковий, підмасетеріальний, білявушно-жувальний простори. Об'єктом даного дослідження були обрані запальні процеси одонтогенної етіології, що розвиваються у вищевказаних просторах.

Вирішення дилеми щодо того, чи є гостра одонтогенна інфекція абсцесом чи целюлітом, виключно на основі клінічного обстеження, це складне, але дуже важливе завдання, оскільки такі стани можуть вимагати різного лікування [6]. Для проведення більш точної діагностики запальних процесів у складних клінічних ситуаціях та запобігання гіпердіагностики лікарі часто звертаються до додаткових методів обстеження: комп'ютерної томографії, магнітно-резонансної томографії, ультрасонографії [7]. Багатодетекторна комп'ютерна томографія (КТ) м'яких тканин шиї або конусно-променева комп'ютерна томографія (КПКТ) кісткових структур вважається стандартним методом візуалізації гострих одонтогенних інфекцій. Хоча МРТ вважається трудомісткою та складною для пацієнтів з гострими захворюваннями, було показано, що екстрена МРТ шиї є можливою, та має кращу діагностичну точність, ніж КТ, з виявленими значеннями чутливості, специфічності та точності 0,95; 0,84; 0,92 відповідно [8].

Завдяки своїй доступності, відносній безпеці, швидкості та зручності проведення, повторюваності та економічній ефективності допоміжна роль ультразвукового дослідження в діагностиці та своєчасному лікуванні інфекцій поверхневих фасціальних просторів є перспективною [6]. Використання ультразвукової діагностики з метою діагностування запальних захворювань м'яких тканин є темою активного дослідження у сучасній медичній науці. Згідно з даними М. Koch, ультразвукове дослідження зарекомендувало себе як діагностичний інструмент у слинних залозах для виявлення обструктивних захворювань, таких як сіалолітіаз та пухлини; щодо запальних захворювань та обструкції, не спричиненої сіалолітіазом, даних набагато менше [9]. Тому своєчасним є проведення досліджень для поглиблення розуміння діагностичних ультразвукових симптомів флегмон та целюлітів щелепно-лицевої ділянки, а також для оцінки ефективності та цінності цього методу.

Мета роботи – оцінити чутливість, специфічність та точність використання ультразвукового дослідження для диференційної діагностики та визначення

According to the literature, spread of infection medially and downwards along the roots of the teeth above the maxillolingual line results in sublingual space infections; spread along the roots below this line results in submandibular space infections. Spread to the submandibular space occurs directly from the root of the tooth, and often occurs through spread from the submandibular space, sublingual space, or directly from the skin. Spread of infection into buccal mass leads to spread to the buccal space or superficial tissues of the neck, along the site of attachment of platysma of the neck to the mandible [5].

The soft tissues surrounding the mandible include intermuscular and interfascial spaces filled with fatty tissue, a «substrate» for the development and vital activity of odontogenic microflora – submandibular, pterygoid, peripharyngeal, submasseteric, and auricular-masticatory spaces. The object of this study was chosen to be inflammatory processes of odontogenic etiology that develop in the above spaces.

Resolving the dilemma of whether an acute odontogenic infection is an abscess or cellulitis based solely on clinical examination can be a difficult but very important task, as these conditions may require different treatments [6]. To diagnose inflammatory processes in controversial clinical situations more accurately and to avoid overdiagnosis, physicians often resort to additional examination methods: computed tomography, magnetic resonance imaging, ultrasonography [7]. Multidetector computed tomography (CT) of the soft tissues of the neck or cone-beam computed tomography (CBCT) of bony structures is considered the standard method for imaging acute odontogenic infections. Although MRI is considered time-consuming and difficult for patients with acute illnesses, emergency neck MRI has been shown to be feasible and has better diagnostic accuracy than CT, with sensitivity, specificity, and accuracy values found to be 0.95, 0.84, 0.92, respectively [8].

Due to its availability, relative safety, speed and convenience, repeatability and cost-effectiveness, the utility role of ultrasound in the diagnosis and timely treatment of infections of superficial fascial spaces is promising [6]. The use of ultrasound diagnostics for the diagnosis of inflammatory diseases of soft tissues is a topic of active research in modern medical science. According to M. Koch, ultrasound has proven itself as a diagnostic tool in the salivary glands for the detection of obstructive diseases, such as sialolithiasis and tumors; regarding inflammatory diseases and obstruction not caused by sialolithiasis, there is much less data [9]. Therefore, it is timely to conduct studies to deepen the understanding of diagnostic ultrasound symptoms of phlegmon and cellulitis of the maxillofacial region, as well as to assess the effectiveness and value of this method.

Objective – of the study is to assess the sensitivity, specificity, and effectiveness of ultrasound in the differential diagnosis of odontogenic purulent inflam-

локалізації одонтогенних гнійних запальних станів м'яких тканин щелепно-лищевої ділянки.

matory conditions of soft tissues of the maxillofacial region and odontogenic cellulitis.

МАТЕРІАЛИ ТА МЕТОДИ ДОСЛІДЖЕННЯ

MATERIALS AND METHODS

Проведено проспективне обсерваційне дослідження, в якому взяли участь 37 (100,0%) пацієнтів, середній вік $36,5 \pm 8,73$ року: чоловіки склали 45,9% ($n = 17$), жінки – 54,1% ($n = 20$). Після збору анамнезу та клінічного обстеження (огляд, пальпація), згідно з отриманими даними пацієнтам було встановлено клінічний діагноз – одонтогенна флегмона обличчя (МКХ-10 L03.2) та проведена госпіталізація у відділення щелепно-лищевої хірургії та отоларингології (табл. 1). Дані анамнезу та клінічного огляду були зафіксовані (початок та тривалість захворювання, наявність попереднього стоматологічного лікування, припухлість, почервоніння, обмежене відкривання рота, болісне ковтання, флюктуація).

Критеріями включення були:

- 1) наявність клінічних ознак запальної інфільтрації клітинних просторів щелепно-лищевої ділянки (МКХ-10 L03.2);
- 2) наявність інформованої згоди на участь у дослідженні;
- 3) вік від 18 до 75 років.

Критеріями виключення були:

- 1) відсутність інформованої згоди на обстеження;
- 2) наявність ран м'яких тканин щелепно-лищевої ділянки;
- 3) наявність вродженої та набутої патології сполучної тканини;
- 4) наявність соматичних захворювань у стадії декомпенсації.

Всім дослідженим пацієнтам у день госпіталізації було проведено ультразвукове дослідження м'яких тканин обличчя апаратом Samsung HS 40 (рис. 1) з частотою датчика 10 МГц у В-режимі та в режимі кольорового доплерівського картування (КДК) з метою оцінки кровопостачання в досліджуваній ділянці.

A prospective observational study was conducted. The study included 37 (100.0%) patients with a mean age of 36.5 ± 8.73 years: 45.9% ($n = 17$) were men, 54.1% ($n = 20$) were women. After collecting the history and clinical examination (examination, palpation), according to the obtained data, the patients were clinically diagnosed with odontogenic facial phlegmon (ICD-10 L03.2) and hospitalized in the department of maxillofacial surgery and otolaryngology (Table 1). The data of the history and clinical examination were recorded (onset and duration of the disease, presence of previous dental treatment, swelling, redness, limited mouth opening, painful swallowing, fluctuation).

The inclusion criteria were:

- 1) presence of clinical signs of inflammatory infiltration of the cellular spaces of the maxillofacial region (ICD-10 L03.2);
- 2) presence of informed consent to participate in the study;
- 3) age from 18 to 75 years.

The exclusion criteria were:

- 1) absence of informed consent for examination
- 2) presence of soft tissue wounds of the maxillofacial region;
- 3) presence of congenital and acquired connective tissue pathology;
- 4) presence of somatic diseases in the stage of decompensation.

All subjects underwent ultrasound examination of facial soft tissues on the day of hospitalization using a Samsung HS 40 device (Fig. 1) with a sensor frequency of 10 MHz in B-mode and in color Doppler mapping (hereinafter referred to as CDM) mode to assess blood supply in the studied area.

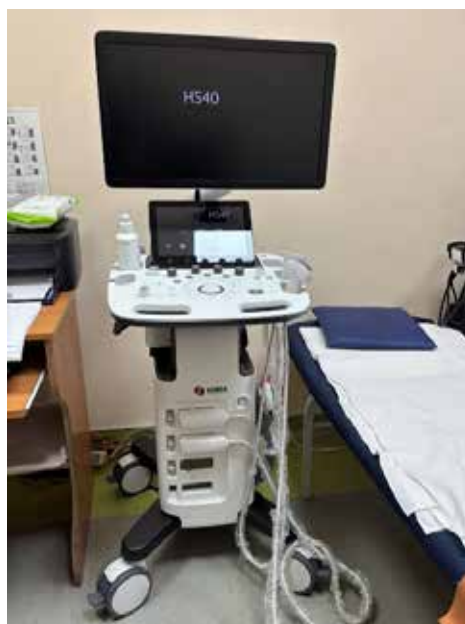

Рис. 1. Апарат ультразвукової діагностики Samsung HS 40
Fig. 1. Samsung HS 40 ultrasound diagnostic device

Ультразвукова діагностика проведена пацієнтам в положенні лежачи, з відведеним головним кінцем. Датчик з частотою 10 МГц у В-режимі був розташований на шкірі обличчя та верхньої третини шиї в ділянках інфільтрації (підщелепна ділянка – для флегмони підщелепної ділянки, білявушно-жувальна – для флегмони підмасетеріального простору, підпідборідна та підщелепна – для флегмони дна рота) та переміщався в аксіальній та трансверсальній площині. Після локалізації запального вогнища та визначення його розмірів ехо-характеристик, ділянку було оглянуто в КДК-режимі апарата Samsung HS 40.

Для оцінювання характеру ексудату в зонах інфільтрації ми орієнтувалися на такі критерії:

Гіпоехогенність – характеристика тканин та органів під час ультразвукового дослідження, що означає низьку щільність тканин та меншу здатність до відбивання ультразвукової хвилі. Гіпоехогенні тканини виглядають більш темними, ніж навколишні тканини.

Гіперехогенність – характеристика тканин та органів під час ультразвукового дослідження, що означає підвищену щільність тканин та активне відбивання ультразвукових хвиль. Виражається більш світлими лініями на УЗ-зображенні.

Анехогенність – характеристика тканин та органів під час ультразвукового дослідження, яка вказує на повну відсутність відбиття ультразвукових хвиль та відповідає рідинним утворенням. Виражається темно-чорними зонами на УЗ-зображенні.

Включення – ділянки різкого змінення ехогенності в товщі структур, що часто можуть відповідати патологічним змінам. Гіпоехогенні – кістозним утворенням, гіперехогенні – кальцинатам, фібриновим волокнам та некротичним тканинам.

У всіх випадках дослідження проводив один і той же спеціаліст. Повна анехогенність та наявність гіперехогенних включень вважались ознаками гнійного розплавлення. Гіпоехогенність при наявності нечітких контурів вогнища вважались целюлітом, або серозним запаленням м'яких тканин. Остаточний діагноз за локалізацією інфільтрата та його характеру: серозний або гнійний, ставився після хірургічного втручання з метою дренивання м'якотканинних вогнищ. Отримані під час хірургічного втручання об'єктивні результати порівнювали з висновком ультразвукового дослідження.

Оперативне лікування пацієнтів було проведено після госпіталізації та клініко-інструментального обстеження. За 30 хвилин до ургентного оперативного втручання пацієнтам було введено 2000 мг цефазоліну внутрішньовенно. В залежності від уражених клітковинних просторів та вираженості утруднення відкриття рота, ковтання та дихання в положенні лежачи, оперативне лікування було проведено або під ендотрахеальним наркозом, або під внутрішньовенною седациєю та аналгезією зі збереженням спонтанного дихання. Під час операції щелепно-лицевий хірург проводив розріз у підщелепній ділянці пацієнтів, паралельно нижньому краю нижньої щелепи та відступивши від нього 1,5 см. При розкритті флегмони підщелепної ділянки було проведено ревізію підщелепного, крило-щелепного та навкологлоткового просторів, а також ділянку під підщелепно-слинною залозою. При розкритті флегмони підмасетеріального простору до ревізії вищевказаних просторів додано простір між жувальним

Ultrasound diagnostics was performed on patients in the supine position, with the head turned away. A 10 MHz sensor in B-mode was brought close to the skin of the upper third in the areas of infiltration (the submandibular area for phlegmon of the submandibular area, the parotid-masticatory area for phlegmon of the submasseteric space, the submental and submandibular – for phlegmon of the floor of the mouth) and was performed in the axial and transverse planes. After localization of the inflammatory focus, determination of its size and echo characteristics, the area was examined in the CDM mode of the Samsung HS 40 apparatus.

To assess the nature of the exudate in the areas of infiltration, we were guided by the following criteria:

Hypoechoicity – a characteristic of tissues and organs during ultrasound examination, which means low tissue density and lower ability to reflect ultrasound waves. Hypoechoic tissues appear darker than surrounding tissues.

Hyperechoicity – a characteristic of tissues and organs during ultrasound examination, which means increased tissue density and active reflection of ultrasound waves. Expressed by lighter lines on the ultrasound image.

Anechoicity – a characteristic of tissues and organs during ultrasound examination, which indicates the complete absence of reflection of ultrasound waves and corresponds to liquid formations. Expressed by dark black zones on the ultrasound image.

Inclusions – areas of sharp change in echogenicity in the thickness of structures, which can often correspond to pathological changes. Hypoechoic – cystic formations, hyperechoic – calcifications, fibrin fibers and necrotic tissues.

In all cases, the study was conducted by the same specialist. Complete anechoicity and the presence of hyperechoic inclusions were considered signs of purulent fusion. Hypoechoicity with the presence of unclear contours of the lesion was considered cellulitis or serous inflammation of the soft tissues. The final diagnosis based on the localization of the infiltrate and its nature: serous or purulent, was made after surgical intervention to drain soft tissue foci. The objective results obtained during surgery were compared with the conclusion of ultrasound examination.

Surgical treatment of patients was performed after hospitalization and clinical and instrumental examination. 30 minutes before urgent surgical intervention, patients were administered 2000 mg of cefazolin intravenously. Depending on the affected cellular spaces and the severity of trismus, swallowing and breathing in the supine position, surgical treatment was performed either under endotracheal anesthesia or under intravenous analgosedation with preservation of spontaneous breathing. During the operation, the maxillofacial surgeon made an incision in the submandibular region of the patients, parallel to the lower edge of the lower jaw and 1.5 cm away from it. When incising the phlegmon of the submandibular region, the submandibular, pterygomandibular and parapharyngeal spaces were revised, as well as the area under the submandibular salivary gland. When opening the phlegmon of the sub-masseteric space, the revision of the space between the masseter muscle and the branch of the mandible was added to the revision of the spaces mentioned. During the drainage of the unilateral

м'язом та гілкою нижньої щелепи. При розкритті флегмони дна рота з одного боку – підпідборідний, підщелепний, крило-щелепний, навкологлотковий простори, корінь язика та ділянку під підщелепною слинною залозою. При двобічній флегмоні дна рота було проведено ревізію вищевказаних просторів з обох боків. Після повної евакуації гнійного ексудату проведено промивання рани фізіологічним розчином та взятий з поверхні уражених м'яких тканин бактеріальний посів. Далі післяопераційна рана промивалася розчинами антисептиків та був встановлений гумовий випускник для попередження злипання країв рани та забезпечення подальшого відтоку ексудату. У післяопераційний період пацієнти отримували антибактеріальну, протизапальну та протинабрякову терапію та щоденні перев'язки ран з промиванням розчинами антисептиків та накладанням асептичної пов'язки.

Статистичний аналіз результатів проводився у програмах «Statistica 10» та «MS Excel». Нормально розподілені дані подавалися у вигляді середнього значення та стандартного відхилення ($M \pm m$), частоти в таблицях представлені у вигляді абсолютних показників (абс.) та відсотків (%). Нормальність розподілу перевірялася за допомогою критерію Колмогорова–Смірнова. Парні порівняння для частот виконувались за методом χ^2 . Для оцінки ефективності використання УЗД у діагностиці гнійно-некротичних уражень було використано статистичні показники діагностичних тестів – чутливість (Se) та специфічність (Sp). Відмінності вважалися статистично значущими на рівні $p < 0,05$.

Дослідження проведено у рамках науково-дослідної роботи «Вдосконалення діагностики, терапевтичного, ортопедичного і хірургічного лікування найбільш поширених стоматологічних захворювань та їх ускладнень у населення, постраждалого від воєнних дій» (№ держреєстрації 0124U004521) відповідно до Гельсінської декларації 1975 року, переглянутої у 2024 році [10]. Протокол дослідження був схвалений Радою з етики досліджень Запорізького державного медико-фармацевтичного університету Міністерства охорони здоров'я України № 9 від 12.10.24 р. Усі пацієнти надали письмову інформовану згоду на участь у дослідженні.

phlegmon of the floor of the mouth – submental, submandibular, pterygomandibular, parapharyngeal spaces, the root of the tongue and the area under the submandibular salivary gland were revised. With bilateral phlegmon of the floor of the mouth, the above spaces were revised on both sides. After complete evacuation of purulent exudate, the wound was washed with saline and bacterial culture was taken from the surface of the affected soft tissues. Then the postoperative wound was irrigated with antiseptic solutions and a rubber emissary was installed to prevent adhesion of the wound edges and ensure further outflow of exudate. In the postoperative period, patients received antibacterial, anti-inflammatory and anti-edema therapy and daily dressings of wounds with antiseptic solutions.

Statistical analysis of the results was performed in the programs «Statistica 10» and «MS Excel». Normally distributed data were presented as the mean and standard deviation ($M \pm m$), frequencies in the tables are presented as absolute values (abs.) and percentages (%). Normality of the distribution was checked using the Kolmogorov-Smirnov criterion. Pairwise comparisons for frequencies were performed using the χ^2 method. To assess the effectiveness of ultrasound in the diagnosis of purulent-necrotic lesions, statistical indicators of diagnostic tests were used – sensitivity (Se) and specificity (Sp). Differences were considered statistically significant at the $p < 0.05$ level.

The study was conducted as part of the research project «Improvement of diagnostics, therapeutic, orthopedic and surgical treatment of the most common dental diseases and their complications in the population affected by military actions» (state registration number 0124U004521) in accordance with the 1975 Declaration of Helsinki, revised in 2024 [10]. The study protocol was approved by the Research Ethics Board of Zaporizhzhia State Medical and Pharmaceutical University No. 9 dated 12.10.24. All patients provided written informed consent to participate in the study.

РЕЗУЛЬТАТИ

RESULTS

Дані табл. 1 вказують на нерівномірний розподіл локалізації гнійно-некротичних уражень. З метою визначення найбільш ймовірних зон виникнення гнійно-некротичних уражень було проведено парний аналіз частот за допомогою тесту χ^2 (з поправкою Yates'), згідно з яким, в даній вибірці у чоловіків достовірно частіше зустрічалась локалізація флегмони дна порожнини рота, порівняно з нею достовірно менше флегмона крило-щелепного простору ($p=0,03$). У жінок в рівній кількості зустрічались гнійні вогнища крило-щелепного простору та дна рота ($n = 7$). Флегмони підмасетеріального простору зустрічались тільки у жінок ($n = 3$). Проведені для всіх пацієнтів попарні порівняння дозволили підтвердити достовірність припущення, що найбільш ймовірною локалізацією розвитку у пацієнтів вибірки запального процесу

The data depicted in Table 1 indicates an uneven distribution of localization of purulent-necrotic lesions. In order to determine the most probable zones of occurrence of purulent-necrotic lesions, a paired frequency analysis was performed using the χ^2 test (with Yates correction). According to it, in this sample, in men, the localization of phlegmon of the floor of the oral cavity was significantly more common, compared to it, significantly less common phlegmon of the pterygo-mandibular space ($p=0.03$). In women, purulent foci of the pterygo-mandibular space and the floor of the mouth were found in equal numbers ($n = 7$). Phlegmons of the submasseteric space were found only in women ($n = 3$). Pairwise comparisons conducted for all patients allowed us to confirm the validity of the assumption that the most probable localization of development of the inflam-

було дно рота, а найменш ймовірною – підмасетеріальний простір.

matory process in the patients of the sample was the floor of the mouth, and the least probable was the submasseteric space.

Таблиця 1. Розподіл гнійно-некротичних вогнищ за локалізацією та статтю
Table 1. Distribution of purulent-necrotic foci by location and gender

Стать / Sex		Залучені простори / Spaces involved				p<0,05
		Крило-щелепний Pterygomandibular (1)	Підщелепний Submandibular (2)	Дно рота Mouth Floor (3)	Під-масетеріальний/ Submasseteric (4)	
Чоловіки / Male n=17	абс.	3	4	10	–	p _{1,3} =0,03*
	%	8,1	10,8	27,0	–	
Жінки / Female n=20	абс.	7	3	7	3	–
	%	18,9	8,1	18,9	8,1	
p		0,17	0,69	0,41	–	
Всього/ Total	абс.	10	7	17	3	p _{1,4} =0,03* p _{4,3} =0,0003* p _{3,2} =0,01*
	%	27,0	18,9	45,9	8,1	

Проведений аналіз отриманих ультразвукових (УЗ) даних показав (табл. 2), що гіпоехогенне утворення – показник наявності рідинного компонента у досліджуваному клітковинному просторі був визначений у 100,0% пацієнтів з клінічними ознаками одонтогенного гнійно-некротичного ураження. Гнійний вміст, на що вказує УЗ критерій «наявність гіперехогенних включень, повна аваскулярність у режимі КДК», був визначений у 24 (64,9%) пацієнтів, зокрема в 37,5% (n=9) випадків у чоловіків, у 62,5% (n=15) – у жінок (p=0,03), що склало 52,9 і 75,0% досліджуваних чоловіків і жінок, відповідно p=0,04.

The analysis of the obtained ultrasound data Table 2 showed that hypoechoic formation – an indicator of the presence of a liquid component in the studied cellular space was determined in 100.0% of patients with clinical signs of odontogenic purulent-necrotic lesion. Purulent content, as indicated by the ultrasound criterion «presence of hyperechoic inclusions, complete avascularity in the KDK mode», was determined in 24 (64.9%) patients, including 37.5% (n=9) cases in men, 62.5% (n=15) – in women (p=0,03), which amounted to 52.9 and 75.0% of the studied men and women, respectively p=0,04.

Таблиця 2. Ультразвукові спостереження досліджених пацієнтів
Table 2. Ultrasound findings in studied patients

Стать / Sex		Характеристики ультразвукового дослідження / Ultrasonographic characteristics				
		Гіпоехогенне утворення Hypoechoic object	Гнійний вміст Purulent content	Серозний вміст Serosus content	Патологія слинної залози Salivary gland pathology	Регіонарний лімфаденіт Regional lymphadenitis
Чоловіки / Male n=17	абс.	17	9	8	6	17
	%	45,9	37,5	61,5	40,0	45,9
Жінки / Female n=20	абс.	20	15	5	9	20
	%	54,1	62,5	38,5	60,0	54,1
p		0,48	0,03	0,24	0,27	0,49
Всього / Total	абс.	37	24	13	15	37
	%	100	100	100	100	100

Навпаки із 13 (100,0%) випадків наявності УЗ ознак серозного характеру ексудату в уражених клітковинних просторах, на що вказує висновок УЗ дослідження «утворення однорідної ехоструктури, без дорзальних акустичних феноменів, з поодинокими судинними локусами в режимі КДК», 61,5% був виявлений у чоловіків, 38,5% – у жінок (p=0,24), що склало 47,0 і 25,0% досліджених чоловіків і жінок, відповідно, p=0,048.

On the contrary, out of 13 (100.0%) cases with ultrasound signs of serous nature of exudate in the affected cellular spaces, as indicated by the ultrasound criterion of «homogeneous echostructure, without dorsal acoustic phenomena, with single vascular loci in the CDC mode», 61.5% occurred in men, 38.5% in women (p=0.24), which amounted to 47.0 and 25.0% of the studied men and women, respectively, p=0.048.

УЗ картина патології підщелепних слинних залоз була в 15 (100%) випадках, що склало 40,5% досліджених, зокрема у 9 (45,0%) жінок і 6 (35,3%) чоловіків (p=0,39). Це склало 60,0 і 40,0% випадків визначення патології слинних залоз, відповідно, p=0,27.

Ultrasound picture of submandibular salivary gland pathology was present in 15 (100%) cases, which was 40.5% of the studied patients, including 9 (45.0%) women and 6 (35.3%) men (p=0.39). This was 60.0% and 40.0% of cases of salivary gland pathology, respectively, p=0.27.

УЗ картина збільшення розмірів, нерівності контури, часткове порушення диференціювання лімфа-

Enlargement, uneven contours, and partial disruption of lymph node differentiation were observed in

тичних вузлів був виявлений у 100% (n = 37) пацієнтів, що вказувало на регіонарний реактивний лімфаденіт.

На рис. 2, визначаються покривні тканини (шкіра, підшкірна жирова клітковина), глибше яких візуалізується щільна гіперехогенна структура, оточена гіперехогеною капсулою, позначена білими стрілками – білявушна слинна залоза. Більш медіально та дистально за білявушну слинну залозу визначається веретеноподібне гіпоехогенне утворення з гіперехогенними перетинками, позначена білою зіркою – жувальний м'яз. Гіперехогенна лінія, що займає найбільш проксимальне положення, позначена білим трикутником, є ехотінню кута нижньої щелепи. На правому знімку (флегмона підмасетеріального простору), в товщі жувального м'яза визначається велика кількість гіперехогенних включень. Товщина жувального м'яза збільшена, його диференціація порушена, оточуючі м'які тканини підвищеної ехогенності.

На рис. 3, чорними стрілками визначено щелепно-під'язиковий м'яз. Білим квадратом – переднє черевце лівого двочеревцевого м'яза. Більш проксимально, на глибині 13 мм визначається гомогенне гіпоехогенне утворення овальної форми з чіткими, нерівними контурами (біла зірка), розмірами 21×14 мм. Оточуючі тканини підвищеної ехогенності. У зв'язку з відсутністю гіперехогенних включень (волокна фібрину, детрит, гнилісні м'які тканини), дану ультразвукову картину було трактовано як запальний інфільтрат, або скупчення серозного ексудату. Під час оперативного лікування порожнину було розкрито та дреновано, отримано більше 5 мл гнилісного ексудату.

100% (n = 37) of patients, indicating regional reactive lymphadenitis.

In Fig. 2, after the integumentary tissues (skin, subcutaneous fat), a dense hyperechoic structure surrounded by a hyperechoic capsule (white arrows) is visualised – parotid salivary gland. Medial and proximal to the parotid salivary gland, a spindle-shaped hypoechoic formation with hyperechoic membranes (white star) is determined – masseter muscle. The hyperechoic line occupying the most proximal position (white triangle) is the echogenicity of the angle of the lower jaw. On the right image (phlegmon of the submasseteral space), a large number of hyperechoic inclusions are determined in the thickness of the masseter muscle. The thickness of the masseter muscle is increased, its differentiation is disturbed, the surrounding soft tissues are of increased echogenicity.

In Fig. 3, black arrows indicate the maxillohyoid muscle. White square – the anterior abdomen of the left digastric muscle. More proximally, at a depth of 13 mm, a homogeneous hypoechoic oval-shaped formation with fuzzy, uneven contours (white star), measuring 21×14 mm, is determined. The surrounding soft tissues are of increased echogenicity. Due to the absence of hyperechoic inclusions (fibrin threads, detritus, putrefactive soft tissues), the cavity was interpreted as an inflammatory infiltrate or accumulation of serous exudate. During surgical treatment, the cavity was opened and drained, more than 5 ml of putrefactive exudate was obtained.

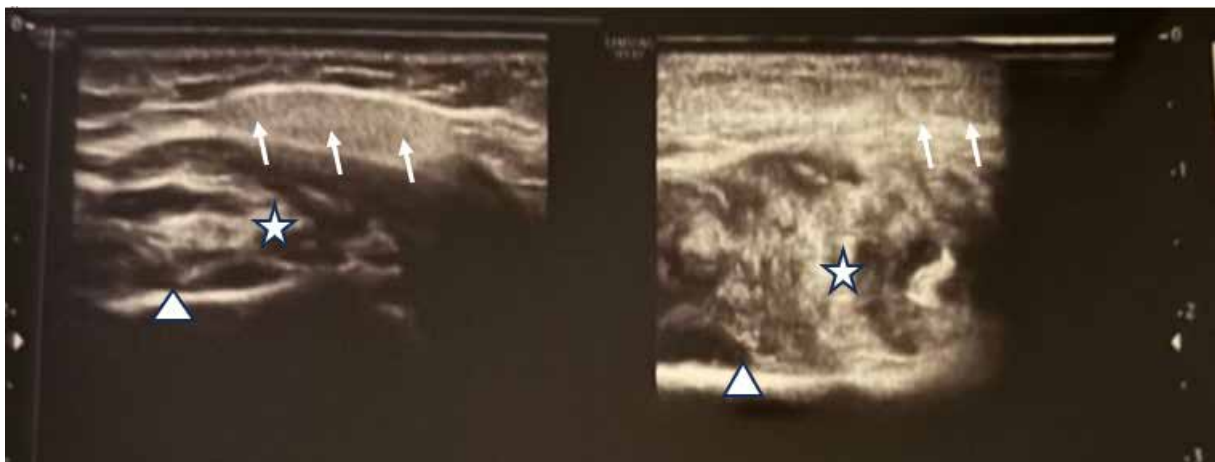

Рис. 2. Ехокартина м'яких тканин здорової (фото ліворуч) та патологічної (фото праворуч) білявушно-жувальної ділянки пацієнтки С. у сагітальній проекції

Fig. 2. Echographic image of soft tissues of healthy and pathological parotid-masticatory area of patient S. in sagittal projection

Результати інтраопераційної об'єктивізації симптомів, виявлених при проведенні УЗД клітковинних просторів, вражених одонтогенним запальним ексудативним процесом наведені в таблиці 3.

Під час хірургічного втручання гнійний характер ексудату у вогнищі одонтогенної ексудації в між'язових просторах щелепно-лицевої ділянки виявили в 35 із 37 прооперованих пацієнтів, що склало 94,6%. Зокрема пацієнти жіночої статі склали 51,4% пацієнтів з гнійним ексудатом, чоловіки – 48,6% (p = 0,64). Це склало 90,0 і 100,0% досліджених жінок і чоловіків, відповідно. Серозний характер ексудату було виявлено тільки у 2 (10,0%) жінок, що склало 5,4%

The results of intraoperative objectification of symptoms detected during ultrasound of cellular spaces affected by the odontogenic inflammatory exudative process are presented in Table 3.

During surgical intervention, the purulent nature of the exudate in the focus of odontogenic exudation in the intermuscular spaces of the maxillofacial region was detected in 35 out of 37 operated patients, which was 94.6%. Including female patients accounted for 51.4% of patients with purulent exudate, men – 48.6% (p=64). This amounted to 90.0 and 100.0% of the studied women and men, respectively. The serous nature of the exudate was detected only in 2 (10.0%)

досліджених і 100,0% випадків серозного запалення у досліджених.

women, which amounted to 5.4% of the studied and 100.0% of cases of serous inflammation in the studied.

Таблиця 3. Результати інтраопераційної об'єктивізації УЗД симптомів
Table 3. Results of intraoperative objectification of ultrasound symptoms

Стать / Sex	Формат результату Results format	Оперативні знахідки /			
		Гнійний вміст Purulent content	Серозний вміст Serous content	Патологія слинної залози Salivary gland pathology	Регіонарний лімфаденіт Regional lymphadenitis
Чоловіки / Male	абс.	17	–	–	17
	%	48,6	–	–	45,9
Жінки / Female	абс.	18	2	2	20
	%	51,4	100	100	54,1
P		0.64	–	–	0.48
Всього / Total	абс.	35	2	2	37
	%	100	100	100	100

У 2 (5,4%) пацієнтів із 37 (100,0%) інтраопераційно було виявлено некроз підщелепної слинної залози та блокування відтоку ексудату її збільшеною паренхімою, що стало причиною подальшої екстирпації. Всі 100% випадків ураження слинної залози було визначено у 10,0% пацієнтів-жінок.

In 2 (5.4%) patients out of 37 (100.0%) intraoperatively, necrosis of the submandibular salivary gland and blockage of exudate outflow by its enlarged parenchyma were detected, which was the reason for further extirpation. All 100% of cases of salivary gland involvement were identified in 10.0% of female patients.

Таким чином, із 37 (100,0%) пацієнтів, яким було проведено оперативне лікування, у 64,9% (n=24) пацієнтів було зафіксовано ехоознаки гнійного запалення в м'яких тканинах щелепно-лицевої ділянки, що відповідає достовірно позитивному результату (далі – «ДП»). У 29,7% (n=11) із відсутністю ехоознак формування гнійного вогнища під час оперативного лікування було виявлено гнійний ексудат, що відповідає хибно-негативному результату (далі – «ХН»). У 5,4% (n =2) випадків результат ультразвукового обстеження «серозна запальна інфільтрація м'яких тканин» виявився підтвердженням інтраопераційно, що вказує на достовірно негативний результат (далі – «ДН») (табл. 4).

Thus, out of 37 (100.0%) patients who underwent surgical treatment, in 64.9% (n=24) of patients, echo signs of purulent inflammation in the soft tissues of the maxillofacial region were recorded, which indicates a reliably positive result of the ultrasound examination. In 29.7% (n=11) with the absence of echo signs of the formation of a purulent focus, purulent exudate was detected during surgical treatment, which indicates a false-negative result. In 5.4% (n=2) of cases, the result of the ultrasound examination «serous inflammatory infiltration of soft tissues» was confirmed intraoperatively, which indicates a reliably negative result (Table 4).

Таблиця 4. Чутливість та специфічність ультразвукового дослідження при визначенні характеру одонтогенного ексудату
Table 4. Sensitivity and specificity of ultrasound in determining the nature of odontogenic exudate

Показник / Indicator	Достовірно позитивний True positive	Достовірно негативний True negative	Хибно негативний False negative	Хибно позитивний False positive
Абсолютно / Absolute	24	2	11	0
%	64,9	5,4	29,7	0

Таблиця 5. Частота ураження між'язових просторів м'яких тканин щелепно-лицевої ділянки пацієнтів згідно з даними ультразвукової діагностики та інтраопераційної об'єктивізації
Table 5. Frequency of foci of the intermuscular spaces of the soft tissues of the maxillofacial region of patients according to ultrasound diagnostics and intraoperative objectification data

Міжфасціальний простір Fascial spaces	Формат результату Result format	Чоловіки / Male		Жінки / Female	
		Уражений простір згідно з УЗД Spaces involved according to USG	Уражений простір під час операції Spaces involved intraoperatively	Уражений простір згідно з УЗД Spaces involved according to USG	Уражений простір під час операції Spaces involved intraoperatively
Крило-щелепний простір Pterygomandibular	абс.	3	4	7	7
	%	17,6	23,5	35	35
Підщелепний простір Submandibular	абс.	4	4	3	1
	%	23,5	23,5	15	5
Дно рота Floor of the mouth	абс.	10	9	7	9
	%	58,9	47,4	35	45
Підмасетеріальний простір Submasseteric space	абс.	–	–	3	3
	%	–	–	15	15
Всього / Total	абс.	17		20	
	%	100		100	

Чутливість ультразвукового дослідження, згідно з отриманими даними, було обчислено за формулою $(\text{ДП}/(\text{ДП}+\text{ХН})) * 100\%$. $(24/(24+11)) * 100\% = 68,6\%$.

Специфічність ультразвукового дослідження, згідно з отриманими даними, становила $\text{Sp} = 100\%$.

З 37 (100,0%) досліджуваних пацієнтів, точно визначена локалізація гнійного вогнища була зафіксована у 83,7% ($n = 31$) випадків. У 16,3% ($n = 6$) пацієнтів при проведенні ультразвукового дослідження було виявлено наявність вогнища в сусідньому між'язовому просторі, що було спростовано під час оперативного лікування або зафіксовано картину дифузних інфільтративних змін м'яких тканин.

The sensitivity of ultrasound examination, according to the obtained data, was calculated using the formula $(\text{TP}/(\text{TP}+\text{FN})) * 100\%$. $(24/(24+11)) * 100\% = 68.6\%$.

The specificity of ultrasound examination, according to our results, was 100%, due to the complete absence of false-positive results.

Of the 37 (100.0%) patients studied, the exact localization of the purulent focus was recorded in 83.7% ($n = 31$) of cases. In 16.3% ($n = 6$) of cases, ultrasonography determined the presence of a focus in the adjacent intermuscular space, which was refuted during surgical treatment or recorded a picture of diffuse infiltrative changes in soft tissues.

ОБГОВОРЕННЯ

Успішна діагностика одонтогенних гнійно-некротичних вогнищ щелепно-лицевої ділянки відіграє важливу роль в подальшому лікуванні [10]. Беручи до уваги естетично важливу ділянку оперативного втручання, мінімальна інвазивність є одним із пріоритетів лікування [11]. Встановлення правильного діагнозу може зменшити інвазивність та прискорити одужання пацієнтів.

У зв'язку з тим, що клінічна діагностика обмежена майже ексклюзивно оглядом та пальпацією, це може викликати труднощі у диференціації захворювань у випадку наявності суперечливих клінічних даних. Хоча запалення щелепно-лицевої ділянки на початковій стадії часто лікуються без візуалізації, ультразвукове дослідження може бути недорогим, простим у використанні та легкодоступним методом, який точно візуалізує характеристики та закономірності поширення уражень, залежно від їх походження та ділянки початкового прояву [12].

Отримані нами результати вказують на низьку чутливість та високу специфічність ультразвукового дослідження в діагностиці одонтогенних гнійно-некротичних уражень клітковинних просторів щелепно-лицевої ділянки – 68,6% та 100% відповідно. Отримані нами дані та розрахована ефективність методу відрізняється від результатів досліджень, що проводились за цією темою іншими дослідниками: чутливість – 96,2% та специфічність – 93,9% [13]; чутливість – 90%, специфічність – 80% [14]; чутливість – 84% та специфічність – 100% [6]; чутливість – 84%, специфічність – 100% [4].

Отримані нами дані низької чутливості можуть мати декілька причин: недостатня чіткість інтерпретації отриманих результатів, глибина ураження м'яких тканин та використання неоптимального обладнання. Методика проведення ультразвукового дослідження м'яких тканин щелепно-лицевої ділянки з метою діагностування запальних одонтогенних захворювань має бути досліджена та оптимізована в подальшому для отримання більш точних диференційних показників. Відповідні критерії для відрізнення ультразвукових ознак одонтогенних абсцесів від целюлітів обличчя, при використанні відповідних частот у ході проведення ультразвукової діагностики (9 мГц), наявні в науковій літературі, проте залишаються недостатньо однозначними для використання в лікувальній практиці [4, 12].

Об'єктом даного дослідження були обрані ураження глибоких просторів щелепно-лицевої ділянки.

DISCUSSION

Successful diagnosis of odontogenic purulent-necrotic foci of the maxillofacial region plays an important role in further treatment [10]. Considering the esthetically important area of surgical intervention, minimal invasiveness is one of the priorities of treatment [11]. Establishing the correct diagnosis can reduce invasiveness and accelerate the recovery of patients.

Due to the fact that clinical diagnosis is limited almost exclusively to inspection and palpation, this can cause difficulties in differentiating diseases in the presence of controversial clinical data. Although inflammation of the maxillofacial region in the initial stage is often treated without imaging, ultrasound can be an inexpensive, easy-to-use and readily available method that accurately visualizes the characteristics and patterns of spread of lesions, depending on their origin and area of initial manifestation [12].

The results obtained during the research indicate low sensitivity and high specificity of ultrasound examination in the diagnosis of odontogenic purulent-necrotic lesions of the cellular spaces of the maxillofacial region – 68.6% and 100%, respectively. The data obtained by us and the calculated effectiveness of the method differ from the results of studies conducted on this topic by other researchers: sensitivity – 96.2% and specificity – 93.9% [13]; sensitivity – 90%, specificity – 80% [14]; sensitivity – 84% and specificity – 100% [6]; sensitivity – 84%, specificity – 100% [4].

The low sensitivity data obtained may have several reasons: insufficient clarity of interpretation of the obtained results, depth of soft tissue damage and use of suboptimal equipment. The methodology for conducting ultrasound examination of soft tissues of the maxillofacial region for the purpose of diagnosing inflammatory odontogenic diseases should be investigated and optimized in the future to obtain more accurate differential indicators. Appropriate criteria for distinguishing ultrasonic signs of odontogenic abscesses from facial cellulitis, when using appropriate frequencies during ultrasound diagnostics (9 MHz), are available in the scientific literature, but remain not sufficiently certain for use in medical practice [4, 12].

Lesions of the deep spaces of the maxillofacial region were selected as the object of this study, which may cause difficulties in obtaining and interpreting ultrasound data. Statistical assessment of the localization of purulent lesions in this sample indicates the prevalence of diffuse purulent-necrotic lesions over localized ones, which in turn require more precise

Статистична оцінка локалізації гнійних уражень даної вибірки вказує на превалювання розлитих гнійно-некротичних уражень над локалізованими, що, в свою чергу, потребують більш чіткої ультразвукової діагностики для визначення точної локалізації вогнищ запалення. Це може бути причиною труднощів при отриманні та інтерпретації ультрасонографічних даних. У вибірці даного дослідження також відсутні пацієнти з абсцесами та флегмонами, розташованими під підшкірним м'язом шиї та випадки обмеженого гнійного лімфаденіту одонтогенного походження, які, вірогідно, мали би значно вищу ефективність ультразвукової діагностики [15, 16, 17].

Ультразвукове дослідження проводиться та оцінюється УЗД-спеціалістом. В Україні дана спеціальність не має особливого акценту на м'яких тканинах та міжфасціальних просторах обличчя та шиї. Топографічна анатомія голови та шиї відрізняється значною кількістю анатомічних орієнтирів у значно обмеженому просторі, на відміну від черевної та грудної порожнини, та потребує глибокого розуміння та значних навичок від УЗД-спеціаліста, що може лімітувати діагностичну значимість методу. Проведення ультразвукової діагностики щелепно-лицевим хірургом після відповідного навчання може підвищити якість та точність проведення дослідження. Спроби оптимізації протоколу обстеження запропоновані авторами сучасних наукових досліджень та заслуговують уваги [18].

Згідно з результатами УЗД-дослідження пацієнта М. (рис. 3), картину дослідження було трактовано як вогнище набряку та целюліту у зв'язку з відсутністю характерних включень (м'яко-тканинний детрит, фібрин). Проте вірогідно, в даній клінічній ситуації було логічним спиратись на повну анехогенність (рідинний компонент) та чіткі межі вогнища, сформовані м'якими тканинами з підвищеною ехогенністю (зона демаркації некрозу), та мала бути трактована як гнійне вогнище. Незважаючи на наявність гнійного ексудату у м'яких тканинах дна рота (глибокий клітковинний простір), поверхнева частина вогнища розташовувався на глибині 13 мм від шкіри, що сприяє адекватній візуалізації. На нашу думку, ключовою причиною низького значення чутливості у даному дослідженні є вибір диференційних критеріїв для ультразвукового дослідження. У подальших дослідженнях рекомендовано передивитись ехо-ознаки целюлітів та гнійно-некротичних вогнищ для створення більш чітких діагностичних критеріїв.

Ультразвукова діагностика є ефективним додатковим методом обстеження для діагностування ексудативних запальних уражень клітковинних просторів щелепно-лицевої ділянки у зв'язку зі своєю доступністю, швидкістю, безпечністю та точністю. В умовах надання екстреної медичної допомоги застосування ультразвукової діагностики може підвищити ефективність діагностування та лікування пацієнтів з гнійними запальними станами щелепно-лицевої ділянки. Комп'ютерна томографія та магнітно-резонансна томографія, маючи перевагу у візуалізації та точності визначення глибоких уражень клітковинних просторів, є більш тривалими та менш зручними для проведення. Проте, згідно з отриманими нами результатами, УЗД не має достатньої ефективності при диференціюванні ексудату за характером – гнійного та серозного, що робить це методом

ultrasound diagnostics to determine the exact localization of inflammation foci. The study sample does not include patients with abscesses and phlegmons located under the subcutaneous muscle of the neck and cases of local purulent lymphadenitis of odontogenic origin, which would probably have a significantly higher efficiency of ultrasound diagnostics [15, 16, 17].

Ultrasound examination is performed and evaluated by an ultrasound specialist. In Ukraine, typically, this specialty is inherent to general surgeons and does not have a special emphasis on soft tissues and interfascial spaces of the face and neck. The topographic anatomy of the head and neck is distinguished by a significant number of anatomical landmarks in a significantly limited space, unlike the abdominal and thoracic cavities, and requires a deep understanding and significant skills from the ultrasound specialist, which may limit the diagnostic value of the method. Performing ultrasound diagnostics by a maxillofacial surgeon after appropriate training can increase the quality and accuracy of the study. Attempts to optimize the examination protocol have been proposed by the authors of modern scientific studies and deserve attention [18].

According to the result of the ultrasound examination of patient M. (Fig. 3), the study picture was interpreted as a focus of edema and cellulite, due to the absence of characteristic inclusions (soft tissue detritus, fibrin). However, it is likely that in this clinical situation, it was logical to rely on complete anechoicity (liquid component) and clear boundaries of the focus, formed by soft tissues with increased echogenicity (demarcation zone of necrosis), and it should have been interpreted as a purulent focus. Despite the presence of purulent exudate in the soft tissues of the floor of the mouth (deep cellular space), the superficial part of the focus was located at a depth of 13 mm from the skin, which contributes to adequate visualization. In our opinion, the key reason for the low sensitivity value in this study is the choice of differential criteria for ultrasound examination. In further studies, it is recommended to review the echogenicity of cellulitis and purulent-necrotic foci to create clearer diagnostic criteria.

Ultrasound diagnostics is an effective additional examination method for diagnosing exudative inflammatory lesions of the cellular spaces of the maxillofacial region due to its accessibility, speed, safety and accuracy. In the context of emergency medical care, the use of ultrasound diagnostics can increase the efficiency of diagnosing and treating patients with purulent inflammatory conditions of the maxillofacial region. Computed tomography and magnetic resonance imaging, having the advantage of visualization and accuracy in determining deep lesions of the cellular spaces, are more time-consuming and less convenient to perform. However, according to our results, ultrasound does not have sufficient efficiency in differentiating exudate by nature – purulent and serous, which makes it a diagnostic method to supplement clinical data. The obtained ultrasound data should be taken into account by the treating maxillofacial surgeon, taking into account the probability of false-negative results.

The high specificity of the method, according to the results of this study, is consistent with previous scientific data, but may be explained by the nature of the sample (insignificant number of patients with facial cellulitis and foci of serous infiltration). Further studies

діагностики для доповнення клінічних даних. Отримані дані УЗД мають бути взяті до уваги щелепно-лицевим хірургом, враховуючи вірогідність хибно-негативних результатів.

are recommended to assess the frequency of false-positive results and their probability.

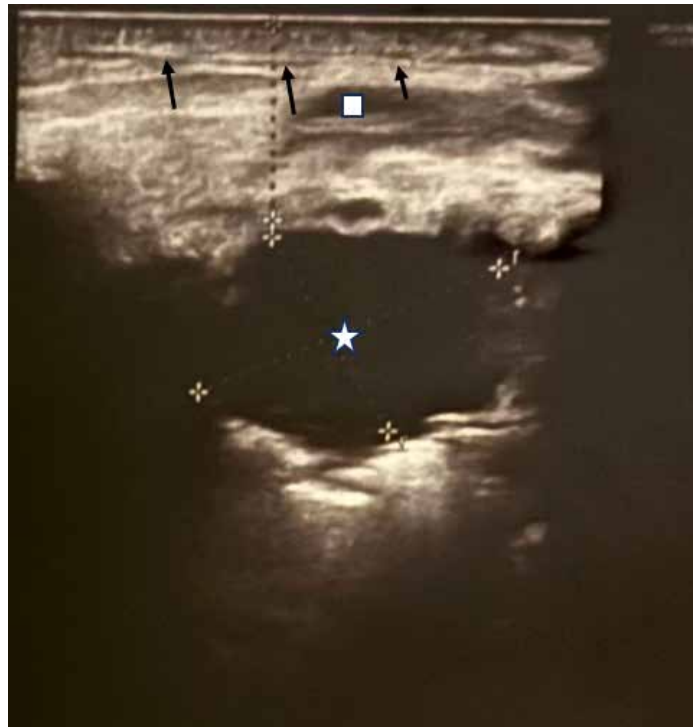


Рис. 3. Ехокартина м'яких тканин підщелепної ділянки пацієнта М. з діагнозом одонтогенна флегмона дна рота ліворуч
Fig. 3. Echographic image of soft tissues of the submandibular region of patient M. with a diagnosis of odontogenic phlegmon of the floor of the mouth on the left

Висока специфічність методу, згідно з результатами даного дослідження, відповідає попереднім науковим даним, проте може бути пояснена характером вибірки (несуттєва кількість пацієнтів з целюлітом обличчя та вогнищами серозної інфільтрації). Рекомендовано проведення подальших досліджень для оцінки частоти хибно-позитивних результатів та їх вірогідності.

Відповідно до отриманих даних, висунуто клінічні рекомендації: при отриманні негативного результату ультразвукового дослідження та очевидних клінічних даних про наявність гнійного-некротичного вогнища, правильною тактикою подальшого лікування пацієнта буде спиратись на клінічні дані; при отриманні негативного результату ультразвукового дослідження при «неоднозначних» клінічних даних, доцільним буде консервативне лікування та динамічне спостереження пацієнта з повторною ультразвуковою діагностикою на наступний день; при наявності ультразвукової картини гнійного вогнища м'яких тканин щелепно-лицевої ділянки доцільним буде негайне оперативне лікування з розкриттям та дрениванням вогнища, через високу специфічність методу, підтверджену великою кількістю подібних досліджень.

Залишається невисвітленою ефективність застосування ультразвукової діагностики при діагностуванні абсцесів та целюлітів м'яких тканин середньої та верхньої третини обличчя. Можливим є виявлення більшої ефективності методу у вказаних захворюваннях, що потребує подальшого вивчення.

When receiving a negative result of ultrasound examination and obvious clinical data for the presence of a purulent focus, the correct tactics of further treatment of the patient will be based on clinical data. When receiving a negative result of ultrasound examination with «ambiguous» clinical data, conservative treatment and dynamic observation of the patient with repeated ultrasound the next day will be advisable. If there is an ultrasound picture of a purulent focus of soft tissues of the maxillofacial region, immediate surgical treatment with incision and drainage of the focus will be advisable, due to the high specificity of the method, confirmed by a large number of similar studies.

The effectiveness of ultrasound diagnostics in abscesses and cellulitis of soft tissues of the middle and upper third of the face remains unclear. It is possible that the method may be more effective in these diseases, which requires further study.

ВИСНОВКИ

Ультразвукова діагностика демонструє недостатньо високу чутливість ($Se = 68,6\%$) для використання в якості основного диференційно-діагностичного методу. Проте висока специфічність ультразвукової діагностики ($Sp = 100\%$) вказує, що дані про наявність гнійного ураження м'яких тканин щелепно-лицевої ділянки, є підставою для негайного хірургічного лікування.

Використання ультразвукової діагностики для виявлення наявності одонтогенного ексудату в клітковинних просторах щелепно-лицевої ділянки ефективне у 100,0% випадків.

Доцільно використання УЗД для уточнення локалізації одонтогенного ексудату у клітковинних просторах щелепно-лицевої ділянки для зменшення інвазивності хірургічного лікування та конкретизації діагнозу (створення доступу тільки до ураженого простору).

CONCLUSIONS

Ultrasound diagnostics does not demonstrate a sufficiently high sensitivity ($Se = 68.6\%$) for use as the main differential diagnostic method. However, the high specificity of ultrasound diagnostics ($Sp = 100\%$) indicates that the presence of data on the presence of purulent lesions of the soft tissues of the maxillofacial region is a basis for immediate surgical treatment.

It has been established that the use of ultrasound diagnostics to detect the presence of cellulitis in the cellular spaces of the maxillofacial region is effective in 100% of cases.

Ultrasound diagnostics is an effective method for clarifying the localization of odontogenic abscess and exudate in the cellular spaces of the maxillofacial region to reduce the invasiveness of surgical treatment and specify the diagnosis (creating access only to the affected space).

СПИСОК ВИКОРИСТАНОЇ ЛІТЕРАТУРИ

1. Варжапетян С.Д., Копчак А.В. Концепція комплексного лікування одонтогенних флегмон щелепно-лицевої локалізації. *Український стоматологічний альманах*. 2023. №1. С. 17–20. URL: <http://dspace.zsmu.edu.ua/handle/123456789/18405>
2. Guzmán-Letelier M., Crisosto-Jara C., Diaz-Ricouz C., Peñarrocha-Diogo M., Peñarrocha-Oltra D. Severe odontogenic infection: An emergency. Case report. *Journal of Clinical and Experimental Dentistry*. 2017. Vol. 9, №2. P. e319–e324. DOI: <https://doi.org/10.4317/jced.53308>
3. Dipalma G., Laforgia A., Ciccarese D., Marotti P., Inchingolo A.D., Inchingolo F., et al. Odontogenic Infections: Updated Recommendations and Best Practices. *International Journal of Infection*. 2024. Vol. 1, №8. P. 3–13. URL: <https://hdl.handle.net/11586/525767>
4. Ghali S., Katti G., Shahbaz S., Chitroda P.K., Divakar D.D., Khan A.A., et al. Fascial space odontogenic infections: Ultrasonography as an alternative to magnetic resonance imaging. *World Journal of Clinical Cases*. 2021. Vol. 9, №3. P. 573–580. DOI: <https://doi.org/10.12998/wjcc.v9.i3.573>
5. Hoerter J.E., Malkin B.D. Odontogenic Orofacial Space Infections. *StatPearls*. 2023. URL: <https://www.ncbi.nlm.nih.gov/books/NBK549859/>
6. Shah N., Patel S., Rupawala T., Makwana S., Mansuri S., Bhimani K. Evaluation of Efficacy of Ultrasonography as an Additional Diagnostic Tool for Deciding Management Protocol of Odontogenic Superficial Fascial Space Infections: A Prospective Clinical Study. *Journal of Maxillofacial and Oral Surgery*. 2021. Vol. 21, P. 1148–1154. DOI: <https://doi.org/10.1007/s12663-021-01560-x>
7. Kaeley G.S., Bakewell C., Deodhar A. The importance of ultrasound in identifying and differentiating patients with early inflammatory arthritis: a narrative review. *Arthritis Research & Therapy*. 2020. Vol. 22, №1. DOI: <https://doi.org/10.1186/s13075-019-2050-4>
8. Heikkinen J., Jokihaka V., Nurminen J., Jussila V., Velhonoja J., Irtala H., et al. MRI of odontogenic maxillofacial infections: diagnostic accuracy and reliability. *Oral Radiology*. 2022. Vol. 39, P. 364–371. DOI: <https://doi.org/10.1007/s11282-022-00646-7>
9. Koch M., Sievert M., Iro H., Mantsopoulos K., Schapfer M. Ultrasound in Inflammatory and Obstructive Salivary Gland Diseases: Own Experiences and a Review of the Literature. *Journal of Clinical Medicine*. 2021. Vol. 10, №16. P. 3547. DOI: <https://doi.org/10.3390/jcm10163547>
10. Abed K., Paciorek M., Bursa D. Potential infection foci in the oral cavity and their impact on the formation of central nervous system abscesses: A literature review. *Medicine*. 2023. Vol. 102, №46. P. e35898. DOI: <https://doi.org/10.1097/md.00000000000035898>
11. Ardila C.M., González-Arroyave D., Vivares-Builes A.M. A Systematic Review of Randomized Clinical Trials Evaluating the Efficacy of Minimally Invasive Surgery for Soft Tissue Management: Aesthetics, Postoperative Morbidity, and Clinical Results. *Medicina*. 2023. Vol. 59, №5. P. 924. DOI: <https://doi.org/10.3390/medicina59050924>
12. Delantoni A., Sarafopoulos A., Giannouli N., Rafailidis V. Maxillofacial inflammations visualized with ultrasonography. Description of the imaging features and literature review based on a characteristic case series. *Journal of Ultrasonography*. 2023. Vol. 23, №93. P. 80–89. DOI: <https://doi.org/10.15557/jou.2023.0015>

REFERENCES

1. Varzhapetian SD, Kopchak AV. The concept of complex treatment of odontogeneous phlegmons of maxillofacial area. *Ukrainian Dental Almanac*. 2023;1(1):17-20. (in Ukrainian). URL: <http://dspace.zsmu.edu.ua/handle/123456789/18405>
2. Guzmán-Letelier M, Crisosto-Jara C, Diaz-Ricouz C, Peñarrocha-Diogo M, Peñarrocha-Oltra D. Severe odontogenic infection: An emergency. Case report. *Journal of Clinical and Experimental Dentistry*. 2017;9(2):e319-24. DOI: <https://doi.org/10.4317/jced.53308>
3. Dipalma G, Laforgia A, Ciccarese D, Marotti P, Inchingolo AD, Inchingolo F, et al. Odontogenic infections: Updated recommendations and best practices. *International Journal of Infection*. 2024;1(8):3-13. URL: <https://hdl.handle.net/11586/525767>
4. Ghali S, Katti G, Shahbaz S, Chitroda PK, Divakar DD, Khan AA, et al. Fascial space odontogenic infections: Ultrasonography as an alternative to magnetic resonance imaging. *World Journal of Clinical Cases*. 2021;9(3):573-80. DOI: <https://doi.org/10.12998/wjcc.v9.i3.573>
5. Hoerter JE, Malkin BD. Odontogenic orofacial space infections. *StatPearls*. 2023. URL: <https://www.ncbi.nlm.nih.gov/books/NBK549859/>
6. Shah N, Patel S, Rupawala T, Makwana S, Mansuri S, Bhimani K. Evaluation of efficacy of ultrasonography as an additional diagnostic tool for deciding management protocol of odontogenic superficial fascial space infections: A prospective clinical study. *Journal of Maxillofacial and Oral Surgery*. 2021;21:1148-54. DOI: <https://doi.org/10.1007/s12663-021-01560-x>
7. Kaeley GS, Bakewell C, Deodhar A. The importance of ultrasound in identifying and differentiating patients with early inflammatory arthritis: A narrative review. *Arthritis Research & Therapy*. 2020;22(1):1-10. DOI: <https://doi.org/10.1186/s13075-019-2050-4>
8. Heikkinen J, Jokihaka V, Nurminen J, Jussila V, Velhonoja J, Irtala H, et al. MRI of odontogenic maxillofacial infections: Diagnostic accuracy and reliability. *Oral Radiology*. 2022;39:364-71. DOI: <https://doi.org/10.1007/s11282-022-00646-7>
9. Koch M, Sievert M, Iro H, Mantsopoulos K, Schapfer M. Ultrasound in inflammatory and obstructive salivary gland diseases: Own experiences and a review of the literature. *Journal of Clinical Medicine*. 2021;10(16):3547. DOI: <https://doi.org/10.3390/jcm10163547>
10. Abed K, Paciorek M, Bursa D. Potential infection foci in the oral cavity and their impact on the formation of central nervous system abscesses: A literature review. *Medicine*. 2023;102(46):e35898. DOI: <https://doi.org/10.1097/md.00000000000035898>
11. Ardila CM, González-Arroyave D, Vivares-Builes AM. A systematic review of randomized clinical trials evaluating the efficacy of minimally invasive surgery for soft tissue management: aesthetics, postoperative morbidity, and clinical results. *Medicina*. 2023;59(5):924. DOI: <https://doi.org/10.3390/medicina59050924>
12. Delantoni A, Sarafopoulos A, Giannouli N, Rafailidis V. Maxillofacial inflammations visualized with ultrasonography. Description of the imaging features and literature review based on a characteristic case series. *Journal of Ultrasonography*. 2023;23(93):80-9. DOI: <https://doi.org/10.15557/jou.2023.0015>

- Knaysi G., Ringelberg J., Stadlberger N., Soucy Z. Point of Care Ultrasound Use by Associate Providers for Differentiating Abscess Versus Cellulitis Skin and Soft Tissue Infection in the Emergency Department. *The Journal of Emergency Medicine*. 2020. Vol. 60, №1. P. e1–e7. DOI: <https://doi.org/10.1016/j.jemermed.2020.07.028>
- Wu J., Ge L., Wang X., Jin Y. Role of point-of-care ultrasound (POCUS) in the diagnosis of an abscess in paediatric skin and soft tissue infections: a systematic review and meta-analysis. *Medical Ultrasonography*. 2022. Vol. 24, №3. P. 339–347. DOI: <https://doi.org/10.11152/mu-3166>
- Reshi A.M., Bhat M.Y., Shah A.A. Ultrasonography (USG) as an adjuvant diagnostic aid in fascial space infections. *EUREKA: Health Sciences*. 2022. №3. P. 22–26. DOI: <https://doi.org/10.21303/2504-5679.2022.002462>
- Sumarta N.P.M., Kamdjaja D.B., Simandjuntak R.M.Y. The Role of Ultrasonography in the Diagnosis of Oral and Maxillofacial Disease. *Indian Journal of Forensic Medicine & Toxicology*. 2021. Vol. 15, №1. P. 1853–1858. DOI: <https://doi.org/10.37506/ijfimt.v15i1.13680>
- Saifi A.M., Anjum O., Byra P., Kumar A., Subhalakshmi S., Siva Bharani K.S.N. Ultrasonography as a Diagnostic Tool for Superficial Space Infections: A Prospective Study. *Journal of Maxillofacial and Oral Surgery*. 2024. DOI: <https://doi.org/10.1007/s12663-024-02134-3>
- Costa S.M., Ribeiro B.C., de Jesus A.O., Libanio G.R., Lanes-Silveira R., Amaral M.B.F., et al. Ultrasound protocol in odontogenic infections: a new proposal. *Medicina Oral Patología Oral y Cirugía Bucal*. 2023. Vol. 28, №1. P. e56–e64. DOI: <https://doi.org/10.4317/medoral.25583>
- Knaysi G., Ringelberg J., Stadlberger N., Soucy Z. Point of care ultrasound use by associate providers for differentiating abscess versus cellulitis skin and soft tissue infection in the emergency department. *The Journal of Emergency Medicine*. 2020;60(1):e1-7. DOI: <https://doi.org/10.1016/j.jemermed.2020.07.028>
- Wu J., Ge L., Wang X., Jin Y. Role of point-of-care ultrasound (POCUS) in the diagnosis of an abscess in paediatric skin and soft tissue infections: a systematic review and meta-analysis. *Medical Ultrasonography*. 2022;24(3):339-47. DOI: <https://doi.org/10.11152/mu-3166>
- Reshi AM, Bhat MY, Shah AA. Ultrasonography (USG) as an adjuvant diagnostic aid in fascial space infections. *EUREKA: Health Sciences*. 2022;3:22-6. DOI: <https://doi.org/10.21303/2504-5679.2022.002462>
- Sumarta NPM, Kamdjaja DB, Simandjuntak RMY. The role of ultrasonography in the diagnosis of oral and maxillofacial disease. *Indian Journal of Forensic Medicine & Toxicology*. 2021;15(1):1853-8. DOI: <https://doi.org/10.37506/ijfimt.v15i1.13680>
- Saifi AM, Anjum O, Byra P, Kumar A, Subhalakshmi S, Siva Bharani KSN. Ultrasonography as a diagnostic tool for superficial space infections: a prospective study. *Journal of Maxillofacial and Oral Surgery*. 2024. DOI: <https://doi.org/10.1007/s12663-024-02134-3>
- Costa SM, Ribeiro BC, de Jesus AO, Libanio GR, Lanes-Silveira R, Amaral MBF, et al. Ultrasound protocol in odontogenic infections: a new proposal. *Medicina Oral Patología Oral y Cirugía Bucal*. 2023;28(1):e56-64. DOI: <https://doi.org/10.4317/medoral.25583>

Обмеження дослідження

Автори рукопису свідомо засвідчують, що представлене дослідження має обмеження, зумовлені його дизайном і виконанням. Невеликий розмір і склад вибірки [37 пацієнтів; ураження глибоких навколощелепних міжфасціальних просторів, відсутність групи контролю, що складається з клінічно здорових осіб] обмежують точність оцінок і порівняльну об'єктивність. Виконання інструментального методу обмеження одним спеціалістом водночас є позитивним фактором стандартизації висновків, але відкриває можливість системної похибки при інтерпретації результатів.

Limitations of the study

The authors of the manuscript consciously acknowledge that the presented study has limitations due to its design and execution. The size and composition of the sample [37 patients; lesions of the deep perimaxillary interfascial spaces, lack of a control group consisting of clinically healthy individuals] limit the accuracy of assessments and comparative objectivity. The performance of the instrumental examination method by a single specialist is at the same time a positive factor in standardizing the conclusions, but opens up the possibility of systematic error in interpreting the results.

Перспективи подальших досліджень

Планується продовжити дослідження ультразвукових характеристик м'яких тканин пацієнтів для оцінки ексудації та швидкості загоєння післяопераційних ран з одонтогенними гнійно-некротичними вогнищами клітковинних просторів щелепно-лицевої ділянки. Доцільним є проведення порівняльного дослідження при використанні УЗД при запальних станах м'яких тканин щелепно-лицевої ділянки різної локалізації.

Prospects for further research

It is planned to continue the study of ultrasound characteristics of soft tissues of patients to assess exudation and healing rate of postoperative wounds of patients with odontogenic purulent-necrotic foci of the cellular spaces of the maxillofacial region. It is advisable to conduct a comparative study using ultrasound in inflammatory conditions of soft tissues of the maxillofacial region of different localization.

Конфлікт інтересів

Автори рукопису свідомо засвідчують відсутність фактичного або потенційного конфлікту інтересів щодо результатів цієї роботи з фармацевтичними компаніями, виробниками біомедичних пристроїв, іншими організаціями, чиї продукти, послуги, фінансова підтримка можуть бути пов'язані з предметом наданих матеріалів або які спонсорували проведені дослідження.

Conflict of interest

The authors of the manuscript declare that they have no actual or potential conflict of interest regarding the results of this work with pharmaceutical companies, biomedical device manufacturers, other organizations whose products, services, financial support may be related to the subject matter of the materials provided, or who sponsored the research conducted.

Дотримання етичних норм

Автори рукопису свідомо засвідчують, що дослідження проводилось з використанням даних первинної медичної документації та включало клінічні спостереження за пацієнтами. Дослідження проведено відповідно до Гельсінкської декларації 1975 року, переглянутої у 2024 році [«Declaration of Helsinki History Website». Ethical Principles For Medical Research. The JAMA Network. Retrieved 22 October 2024.]. Протокол дослідження був схвалений радою з етики досліджень Запорізького державного медико-фармацевтичного університету Міністерства охорони здоров'я України № 9 від 12.10.24. Інформована згода на участь у дослідженні була отримана від усіх учасників після

Ethics statement

The authors of the manuscript consciously certify that the study was conducted using data from primary medical records and included clinical observations of patients. The study was conducted in accordance with the Declaration of Helsinki of 1975, revised in 2024 [«Declaration of Helsinki History Website». Ethical Principles For Medical Research. The JAMA Network. Retrieved 22 October 2024.]. The study protocol was approved by the Research Ethics Board of Zaporizhzhia State Medical and Pharmaceutical University of the Ministry of Health of Ukraine No. 9 dated 12.10.24. Informed consent to participate in the study was obtained from all participants after providing them with clear, complete and accessible information about

надання їм зрозумілої, повної та доступної інформації про мету, дизайн і методологію дослідження, його потенційні ризики, очікувані переваги та можливі альтернативи. Усі учасники підтвердили свою добровільну участь шляхом підписання документа про інформовану згоду.

the purpose, design and methodology of the study, its potential risks, expected benefits and possible alternatives. All participants confirmed their voluntary participation by signing an informed consent document.

Використання штучного інтелекту

Use of generative artificial intelligence

Автори рукопису свідомо засвідчують, що у процесі проведення дослідження та підготовки цього рукопису не використовували жодних інструментів або сервісів генеративного штучного інтелекту для виконання будь-яких завдань, перелічених у Таксономії делегування завдань генеративному штучному інтелекту «GAIDeT» (Generative Artificial Intelligence Delegation Taxonomy, 2025 р.). Усі етапи роботи – від концептуалізації до фінального редагування – виконані без залучення генеративного штучного інтелекту, виключно авторами.

The authors of the manuscript consciously certify that in the process of conducting the research and preparing this manuscript, they did not use any generative artificial intelligence tools or services to perform any tasks listed in the Generative Artificial Intelligence Delegation Taxonomy (GAIDeT, 2025). All stages of the work – from conceptualization to final editing – were performed without the involvement of generative artificial intelligence, exclusively by the authors.

Первинні дані та матеріали

Data availability statement

Автори рукопису свідомо засвідчують, що у роботі використано результати власних клінічних досліджень, що були систематизовані та проаналізовані авторами. Первинні дані включають узагальнені показники пацієнтів, лабораторні результати, протоколи та отримані кількісні характеристики. Всі матеріали збережені в архіві дослідницької групи та можуть бути надані за обґрунтованим запитом до автора-кореспондента, з урахуванням вимог конфіденційності та етичних норм.

The authors of the manuscript consciously declare that the work uses the results of their own clinical studies, which were systematized and analyzed by the authors. Primary data include generalized patient indicators, laboratory results, protocols and obtained quantitative characteristics. All materials are stored in the archive of the research group and can be provided upon reasonable request to the corresponding author, taking into account the requirements of confidentiality and ethical norms.

Інформація про фінансування

Funding information

Дослідження проведено у рамках науково-дослідної роботи «Вдосконалення діагностики, терапевтичного, ортопедичного і хірургічного лікування найбільш поширених стоматологічних захворювань та їх ускладнень у населення, постраждалого від воєнних дій», номер державної реєстрації 0124U004521, термін виконання: 2024–2028 рр., керівник – завідувач кафедри терапевтичної, ортопедичної та дитячої стоматології Запорізького державного медико-фармацевтичного університету Міністерства охорони здоров'я України, доктор медичних наук, професор О.В. Возний.

The study was conducted within the framework of the research work «Improving diagnostics, therapeutic, orthopedic and surgical treatment of the most common dental diseases and their complications in the population affected by military actions», state registration number 0124U004521, implementation period: 2024–2028, head – head of the Department of Therapeutic, Orthopedic and Pediatric Dentistry of the Zaporizhzhia State Medical and Pharmaceutical University of the Ministry of Health of Ukraine, Doctor of Medical Sciences, Professor O.V. Vozny.

ВІДОМОСТІ ПРО АВТОРІВ

INFORMATION ABOUT AUTHORS

Варжапетян Арсен Суменович – аспірант кафедри терапевтичної, ортопедичної та дитячої стоматології Запорізького державного медико-фармацевтичного університету Міністерства охорони здоров'я України; бульв. Марії Примаченко, буд. 26, м. Запоріжжя, Україна, 69035;
e-mail: arsvargh28@gmail.com
моб.: +38 (098) 756-74-65

Varzhapetian Arsen Surenovich – Postgraduate student of the Department of Therapeutic, Orthopedic and Pediatric Dentistry of the Zaporizhzhia State Medical and Pharmaceutical University of the Ministry of Health of Ukraine; 26 Maria Prymachenko Blvd., Zaporizhzhia, Ukraine, 69035;
e-mail: arsvargh28@gmail.com
tel.: +38 (098) 756-74-65

Внесок автора: створення концепції, дизайну дослідження, аналіз та інтерпретація даних, підготовка тексту статті.

Author's contribution: creation of the concept, research design, analysis and interpretation of data, preparation of the text of the article.

Кокарь Оксана Олександрівна – кандидат медичних наук, доцент кафедри терапевтичної, ортопедичної та дитячої стоматології Запорізького державного медико-фармацевтичного університету Міністерства охорони здоров'я України; бульв. Марії Примаченко, буд. 26, м. Запоріжжя, Україна, 69035;
e-mail: podkachka@ukr.net
моб.: +38 (061) 239-68-90

Kokar Oksana Oleksandrivna – Candidate of Medical Sciences, Associate Professor of the Department of Therapeutic, Orthopedic and Pediatric Dentistry of the Zaporizhzhia State Medical and Pharmaceutical University of the Ministry of Health of Ukraine; 26 Maria Prymachenko Blvd., Zaporizhzhia, Ukraine, 69035;
e-mail: podkachka@ukr.net
tel.: +38 (061) 239-68-90

Внесок автора: затвердження версії статті, яка здається в друк.

Author's contribution: approval of the version of the article submitted for publication.

Строгонова Тетяна Василівна – кандидат економічних наук, доцент кафедри медичної фізики, біофізики, вищої математики Запорізького державного медико-фармацевтичного університету Міністерства охорони здоров'я України; бульв. Марії Примаченко, буд. 26, м. Запоріжжя, Україна, 69035;

e-mail: strogonova@meta.ua

моб.: +38 (066) 287-67-75

Внесок автора: статистичне опрацювання отриманих даних.

Ташян Армен Едуардович – кандидат медичних наук, асистент кафедри хірургічної стоматології Одеського національного медичного університету Міністерства охорони здоров'я України; Валіховський пров., буд. 2, м. Одеса, Україна, 65000;

e-mail: taschjan@gmail.com

моб.: +38 (048) 711-75-22

Внесок автора: внесення принципових змін.

Strogonova Tetiana Vasylivna – Candidate of Economic Sciences, Associate Professor of the Department of Medical Physics, Biophysics, Higher Mathematics of the Zaporizhzhia State Medical and Pharmaceutical University of the Ministry of Health of Ukraine; 26 Maria Prymachenko Blvd., Zaporizhzhia, Ukraine, 69035;

e-mail: strogonova@meta.ua

tel.: +38 (066) 287-67-75

Author's contribution: statistical processing of the obtained data.

Taschjan Armen Eduardovich – Candidate of Medical Sciences, Assistant Professor of the Department of Surgical Dentistry of the Odesa National Medical University of the Ministry of Health of Ukraine; 2 Valikhovsky Lane, Odesa, Ukraine, 65000;

e-mail: taschjan@gmail.com

tel.: +38 (048) 711-75-22

Author's contribution: making fundamental changes.

Рукопис надійшов
Manuscript was received
22.09.2025

Отримано після рецензування
Received after review
26.11.2025

Прийнято до друку
Accepted for printing
22.12.2025

Опубліковано
Published
30.12.2025
